

Učestalost i etiopatogeneza solarne keratoze glave i vrata

Doležal, Dea

Undergraduate thesis / Završni rad

2021

Degree Grantor / Ustanova koja je dodijelila akademski / stručni stupanj: **Bjelovar University of Applied Sciences / Veleučilište u Bjelovaru**

Permanent link / Trajna poveznica: <https://um.nsk.hr/um:nbn:hr:144:291112>

Rights / Prava: [In copyright](#)/[Zaštićeno autorskim pravom.](#)

Download date / Datum preuzimanja: **2025-02-05**



Repository / Repozitorij:

[Digital Repository of Bjelovar University of Applied Sciences](#)



VELEUČILIŠTE U BJELOVARU
PREDDIPLOMSKI STRUČNI STUDIJ SESTRINSTVO

**UČESTALOST I ETIOPATOGENEZA SOLARNE
KERATOZE GLAVE I VRATA**

Završni rad br. 01/SES/2021

Dea Doležal

Bjelovar, listopad 2021.



Veleučilište u Bjelovaru
Trg E. Kvaternika 4, Bjelovar

1. DEFINIRANJE TEME ZAVRŠNOG RADA I POVJERENSTVA

Kandidat: **Doležal Dea** Datum: 07.01.2021. Matični broj: 002004
JMBAG: 0314018946

Kolegij: **PATOLOGIJA**

Naslov rada (tema): **Učestalost i etiopatogeneza solarne keratoze glave i vrata**

Područje: **Biomedicina i zdravstvo** Polje: **Kliničke medicinske znanosti**

Grana: **Patologija**

Mentor: **izv.prof.dr.sc. Elizabeta Horvatić** zvanje: **izvanredni profesor**

Članovi Povjerenstva za ocjenjivanje i obranu završnog rada:

1. **Živko Stojčić, dipl.med.techn., predsjednik**
2. **izv.prof.dr. sc. Elizabeta Horvatić, mentor**
3. **dr.sc. Rudolf Kiralj, član**

2. ZADATAK ZAVRŠNOG RADA BROJ: 01/SES/2021

Solarna, senilna ili aktinička keratoza je lezija kože koja se pojavljuje na licu, usnama, ušima, leđima i rukama, podlakticama, glavi i vratu. Najveći čimbenik rizika za aktiničku keratozu je prekomjerno izlaganje ultraljubičastim (UV) zrakama koje kumulativno oštećuju pirimidinski lanac DNK epidermalnih stanica i umanjuju mogućnost imunološkog odgovora. Prema mišljenju nekih znanstvenika aktinička keratoza je najraniji oblik planocelularnog karcinoma. Također, je važan aktinički heilitis, varijantu aktiničke keratoze, koji često predstavlja agresivnu prekancerozu donje usne. Osobe s aktiničkim heilitisom izložene su većem riziku od razvoja planocelularnog karcinoma. U radu je potrebno dati prikaz karakteristika i značaja te učestalosti solarne odnosno senilne ili aktiničke keratoze kože glave i vrata. Ekstirpirani dijelci kože s kliničkog odijela šalje se na patohistološku dijagnostiku (PHD). Histopatološkom obradom dobije se tkivo za biopsiju koje se analizira svjetlosnim mikroskopom kojim se, uz dijagnosticiranje keratoze, određuje učestalost, etiopatogeneza i stupanj proširenosti lezije, što je za prognozu i terapiju vrlo bitno.

Zadatak uručen: 07.01.2021.

Mentor: **izv.prof.dr.sc. Elizabeta Horvatić**



ZAHVALA

Zahvaljujem se svojoj mentorici izv. prof. dr. sc. Elizabeti Horvatić, prim. dr. med. na stručnoj pomoći, savjetima i vodstvu u izradi ovog rada, kao i svim profesorima Veleučilišta u Bjelovaru na trudu i prenesenom znanju. Isto tako, zahvaljujem se svojoj obitelji i prijateljima na podršci i strpljenju tijekom studiranja.

Sadržaj

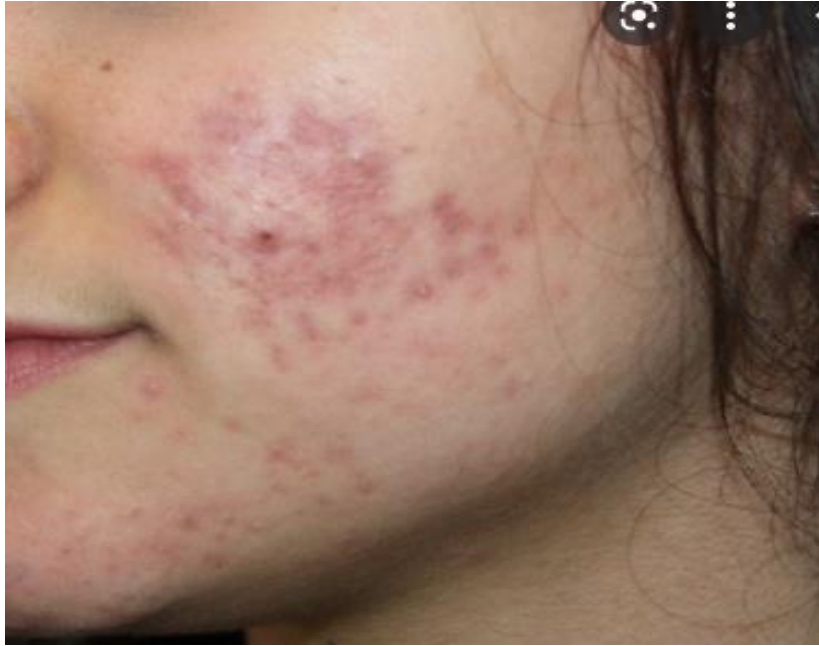1.UVOD	1
1.1.Etiopatogeneza i vrste solarnih keratoza	4
1.2. Uzroci nastanka i simptomi bolesti	6
1.2.1.Pigmentacija.....	6
1.2.2. Izlaganje suncu.....	6
1.2.3. Imunosupresija.....	7
1.3.Patogeneza.....	7
1.3.1.Klinička slika	8
1.4. Dijagnostika.....	9
1.4.1. Dermoskopija.....	9
1.4.2. Konfokalna mikroskopija.....	10
1.4.3. Optička koherentna tomografija (OCT).....	11
1.5. Prevencija solarne keratoze	11
1.6. Liječenje	11
1.7. Prognoza	15
1.7.1.Povezanost solarne keratoze i planocelularnog karcinoma.....	16
1.8. Aktinički heilitis	16
2. CILJ RADA.....	17
3. METODE	18
4. REZULTATI.....	21
5.RASPRAVA.....	26
5.1. Uloga medicinske sestre	26
6. ZAKLJUČAK	29
7. LITERATURA.....	30
8. OZNAKE I KRATICE.....	33
9.SAŽETAK.....	34
10. SUMMARY	35
11. POPIS SLIKA I TABLICA.....	36

1.UVOD

Prema definiciji, koža je najveći ljudski organ. Prvenstveno, koža se sastoji od epidermisa (pousmina), dermisa (korijum) i od supkutisa (potkožno tkivo) (1). Nadalje, epidermis, dermis i supkutis sastoje se od različitih stanica. Epidermis se sastoji od pet slojeva: stratum basale ili temeljni sloj, stratum spinosum ili nazubljeni sloj, stratum granulosum ili zrnati sloj, stratum lucidum ili svijetli sloj i stratum corneum ili rožnati sloj. Svi navedeni slojevi kože sadrže keratinocite, a to su stanice koje sudjeluju u stvaranju keratina. Granica između epidermisa i dermisa naziva se bazalna membrana. Dermis je sloj kože koji je deblji te se on sastoji od papilarnog (površinskog) i retikularnog (dubljeg) sloja. Sastoji se od kolagena i elastičnih vlakana. Subcutis ili drugim nazivom hypodermis (potkožno tkivo) je sloj kože kojeg čine masne stanice i u njima krvne i limfne žile.

Koža ima nekoliko važnih uloga (2):

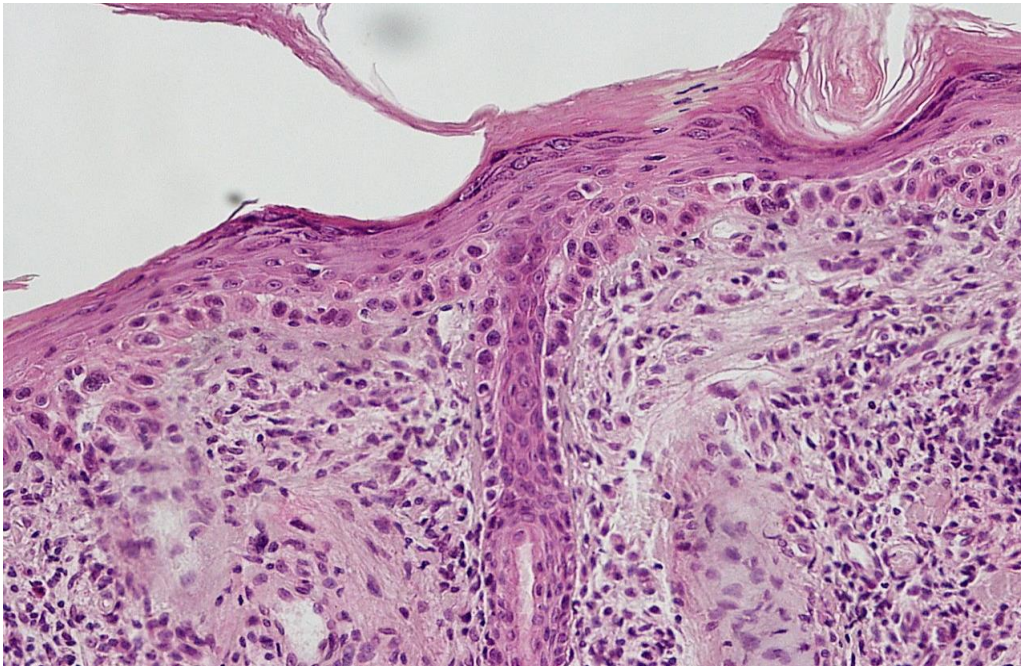
1. Organ zaštite i granice
2. Funkcija osjeta
3. Funkcija komunikacije i izraza
4. Funkcija pohrane i izmjene tvari



Slika 1.1. Makroskopski prikaz solarne keratoze

Koža je najveći ljudski organ i iz tog razloga se često izlaže različitim vanjskim faktorima koji utječu na nju. Zbog toga što je vrlo složen organ, koža je podložna nastanku poremećaja strukture i funkcija kože koji se potom pokazuju kao razni oblici bolesti kože koji se nazivaju dermatoze. Na primjer, u slučaju da se na koži pokažu akne, to je zbog toga što je došlo do hormonalnih promjena. Plavkasta boja usana i prstiju, cijanoza, nastati će ako u organizmu nema dovoljno kisika. Prekomjerno izlaganje suncu dovesti će do nastanka “opekline” nakon 1 do 2 sata od vremena izlaganja. Uz navedene posljedice izlaganja suncu koje nastaju trenutno, moguće je da kod osobe nastanu i neke posljedice koje nastanu nakon nekog vremena i koje mogu stvoriti dodatne komplikacije (2,3). Na slici 1.1. možemo vidjeti

makroskopski prikaz solarne keratoze.



Slika 1.2. Mikroskopski prikaz solarne keratoze (HE x 100)

Aktinička, solarna ili senilna keratoza je najčešća prekancerozna promjena kože. Prekancerozama nazivamo patološke promjene koje nastaju na koži i na sluznicama. Ponekad prekanceroze prijeđu u karcinom (4). Prema dostupnim podacima, u periodu od nekoliko godina 10 do 20% prekanceroza, ukoliko se ne liječe, prijeđu u karcinom. Solarna keratoza u većini slučajeva prijeđe u planocelularni karcinom te češće kod osoba koje imaju transplantirane organe. Solarna keratoza se najčešće nastaje na dijelovima kože koji su izloženi suncu, a to su čelo, nos, uške, podlaktice i nadlaktice. Također, za aktiničku keratozu je karakteristično da se pojavljuje kod osoba koje su svijetle puti. Na slici 1.2. prikazan je mikroskopski prikaz solarne keratoze.

Rizična skupina za nastanak solarne keratoze su osobe koje imaju genetsku predispoziciju za nastanak karcinoma kože. Uz navedeno, u rizičnu skupinu spadaju još i osobe koje imaju kombinaciju svijetle puti, plave ili crvene kose te svijetlu boju očiju. Osobe koje se izlaganju prekomjernom sunčanju i korištenju solarija također spadaju u skupinu s povećim rizikom. Mogućnost obolijevanja od solarne keratoze imaju i osobe koje su na terapiji imunosupresivima zbog smanjenog imuniteta, te osobe koje su na terapiji citostaticima. Od solarne keratoze mogu oboljeti osobe kod kojih su prisutne kronične patološke promjene na koži.

Solarna keratoza češće se javlja kod nekih specifičnih zanimanja i kod osoba koje mnogo vremena provode na otvorenom, a to su primjerice poljoprivrednici i građevinski radnici. Iz tog se razloga solarna keratoza naziva i profesionalnom bolešću kože. Karakteristično za solarnu keratozu je da se javlja kod starije populacije što je zabilježeno prevalencijom koja u sedmom desetljeću iznosi oko 80%. Češće je solarna keratoza zabilježena kod muškaraca nego žena (1).

Faktori koji su odgovorni za nastanak solarne keratoze su izlaganje UV zračenju te boravak na otvorenom prostoru. UVB zrake oštećuju pirimidski lanac DNK, što na posljetku dovodi do stvaranja premalignih stanica u bazalnom sloju epidermisa koje se zatim dijele i putuju prema površini. Da bi se koža oštetila, potrebno je od 10 do 20 godina. Također, uz UVB zrake, aberacije tumor supresorskog gena p53 koji kodira protein odgovoran za popravak DNK češće su kod osoba sa solarnom keratozom.

Promjene koje nastaju na koži kod osoba sa solarnom keratozom uglavnom se nalaze na mjestima kože koji su izloženi suncu. Većinom su to vanjska strana šake, obrazi, čelo, uške, nos te vlasište kod ćelavih ljudi. Kod osobe sa solarnom keratozom nastaju ružičaste, okrugle ili ovalne promjene veličine od 0.5 do 2cm koje su prekrivene ljuskama teško odvojivim od površine. Kada se ukloni ljuska, na koži ostane krvareća i crvena promjena (4).

Što se tiče dijagnoze, nju se najprije postavlja kliničkom slikom i anamnezom, te kasnije histološkom pretragom kako bi se potvrdila bolest.

Najprije treba odrediti veličinu promjene i proširenost te histološki nalaz i mjesto na kojem je nastala promjena smještena kako bi smo mogli odrediti način liječenja. Neke od najvažnijih metoda liječenja su krioterapija, elektrokoagulacija, dermoabrazija i kirurška ekscizija promjene. Važno je napomenuti da prije odabira i metode liječenja, treba uzeti u obzir dob pacijenta (4).

Kako bi se na vrijeme spriječio razvoj solarne keratoze, važno je na vrijeme poduzeti mjere zaštite od izlaganja UVA i UVB zraka, prvenstveno kod mlađe populacije i kod osoba svijetle puti. Osobe kod kojih je dijagnosticirana aktinička keratoza trebali bi barem jednom godišnje ići na pregled dermatologu.

Uglavnom je prognoza kod liječenja AK je dobra. Ako kod pacijenta nastane recidiv, njega treba odstraniti kirurški.

1.1.Etiopatogeneza i vrste solarnih keratoza

Aktinička keratoza jedna je od najčešćih kožnih lezija (1). Prema definiciji aktiničke keratoze klinički su definirane kao erimatozne, ljuskave naslage koje se pojavljuju na koži oštećenoj suncem, a posljedica su izlaganja ultraljubičastom (UV) zračenju. U većini slučajeva nastaju na licu, tjemenu, vratu i ekstremitetima (5). Najčešće se javlja kod osobe koje su svijetle puti i kod osoba koje mnogo vremena provode na otvorenom (poljoprivrednici, mornari, ribari, planinari) (1).

Najbitniji etiopatogenetski čimbenik je dugotrajno izlaganje UVB zrakama (280-320) koje kumulativno oštećuju pirimidinski lanac epidermalnih stanica i na taj način umanjuju mogućnost imunološkog odgovora. Pretjerana izloženost UV zračenju je glavni čimbenik u nastanku solarnih keratoza koji djeluje kao potpuni kancerogen te istovremeno inducira i potiče širenje tumora (1).

Na incidenciju solarnih keratoza uvelike utječu karakteristike populacije kao i geografski položaj. Glavni čimbenik rizika za razvoj solarne keratoze je povezan s pretjeranom izloženošću suncu i osjetljivosti na oštećenja od sunca te zbog toga incidencija u svijetu ovisi upravo o tim čimbenicima (6).

Prema podacima Svjetske zdravstvene organizacije, Australija ima najveći broj zabilježenih solarnih keratoza u svijetu, s prevalencijom od 40 do 60% kod bijelaca u populaciji od 40 godina i više. Prema istraživanju koje je provedeno u Australiji dokazano je da prevalencija solarnih keratoza raste s godinama (6).

Provedena istraživanja pokazala su da prevalencija solarnih keratoza u Australiji iznosi od 40 do 60% kod bijelaca starijih od 40 godina i 11,5% do 26% u SAD-u kod osoba starijih od 30 godina. U Engleskoj je istraživanje pokazalo da je u populaciji prevalencija aktiničkih keratoza 15,4% u muškaraca i 5,9% u žena starijih od 40 godina. Kasnije se prevalencija povećala na 34,1% odnosno 18,2% i za muškarce i za žene, ali tada su razmatrani samo bolesnici stariji od 70 godina. Istraživanje iz Španjolske pokazalo je da je prevalencija solarnih keratoza 28,6% u bolesnika starijih od 45 godina, a ta je prevalencija bila veća u muškaraca nego u žena i vrijednosti su se povećavale prema dobi za oba spola.

Kao što je gore spomenuto, prevalencija aktiničkih keratoza povećava se prema dobi pacijenata. Također, pokazalo se da muškarci imaju češće oboljevaju od solarne keratoze zbog veće prosječne izloženosti UV zračenju koje muškarci primaju tijekom života (7).

Dokazano je da je incidencija solarnih keratoza veća kod onih ljudi koji imaju svijetlu boju kože koja lako izgori i slabo potamni. Melanin je glavni apsorber UVB zračenja u koži te iz tog razloga veća koncentracija melanina u epidermisu kod osoba tamnije puti pružaju zaštitu od solarne keratoze (6). U tablici 4.3. prikazane su najčešće kliničke varijante aktiničkih keratoza.

Tablica 1.1. Kliničke varijante aktiničkih keratoza i njihove uobičajene manifestacije

Kožni rog	Stožasta izbočina, izrazito hiperkeratotična, bijele do žućkaste boje, erimatozna papularna baza s različitim stupnjem infiltracije Diferencijalna dijagnoza sa planocelularnim karcinomom
Aktinički heilitis	Crvenkasti i/ili leukoplastični plak s deskvamacijom, pukotinama, ulceracijama i /ili heperkeratozom na usnama (u 95% slučajeva na donjoj usnici) Diferencijalna dijagnoza sa planocelularnim karcinomom
Pigmentirana aktinička keratoza	Ljuskaste papule ili plakovi, hrapavi sa smeđom i crnom bojom Diferencijalna dijagnoza je sa lentigo malignom
Lihenoidna aktinička keratoza	Ružičasti plak ili papula, obično na gornjim ekstremitetima Diferencijalna dijagnoza sa bazocelularnim karcinomom

Izvor: osobna izrada

1.2. Uzroci nastanka i simptomi bolesti

1.2.1. Pigmentacija

Aktinička se keratoza češće pojavljuje među ljudima europskog podrijetla koji imaju svijetlu put, svijetlu kosu i boju očiju te veću sklonost nastanka opekline od sunca i mnogo pjega nego među ljudima koji imaju tamniju kožu, tamniju boju kose i očiju te kod kojih rijetko nastanu opeklina od sunca (8).

1.2.2. Izlaganje suncu

Uzročna uloga izloženosti sunčevom zračenju podržana je dosljednim promatranjem najvećih prevalencija kod osoba svijetle puti, osjetljivih na sunce koji žive na niskim geografskim širinama gdje je sunčevo ultraljubičasto zračenje najintenzivnije i najveće tijekom cijele godine. Migranti svijetle puti iz zemalja visokih do niskih zemljopisnih širina imaju manju učestalost aktiničkih keratoza od domaćih stanovnika. Ljudi s učestalim izlaganjem suncu i višestrukim opeklinama imaju 2-3 puta veći rizik od aktiničkih keratoza od ostalih (8).

1.2.3. Imunosupresija

Budući da imunološki sustav ima ključnu ulogu u stvaranju tumorskih stanica, imunosupresija je povezana s nastankom aktiničke keratoze. Najčešće benigne lezije su bradavičaste verrukozne keratoze koje se često javljaju s aktiničkim keratozama i teško ih je razlikovati. Za razliku od primatelja transplantacijskih organa Europskog podrijetla, primatelji azijskog podrijetla imaju nizak rizik od razvoja i nastanka aktiničke keratoze (8).

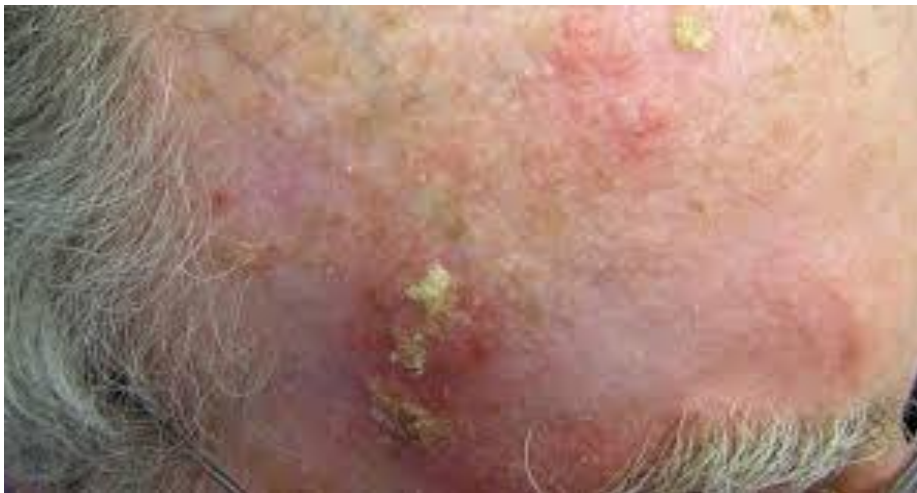1.3. Patogeneza

Aktinička keratoza najčešće se pojavljuje kod ljudi svijetle puti te na mjestima koja su najčešće izložena suncu, a to su: lice, ruke, dorzum šake, ćelavo tjeme kod muškaraca i na gornjem dijelu leđa. Učestalost solarnih keratoza povećava se s povećanjem izlaganja UV zrakama. U populaciju visokog rizika za nastanak solarne keratoze spadaju starije osobe, osobe koje primaju imunosupresivnu terapiju i fotokemoterapiju, te osobe koje su izložene arsenu (10). Pacijenti koji boluju od aktiničke keratoze obično imaju višestruke lezije koje aktiničko oštećenje označavaju kao “karcinomsko polje” (9).

Najvažniji uzrok nastanka aktiničke keratoze je UV-B-zračenje (valna duljina 290–320) od sunčeve svjetlosti. Zatim slijede nekoliko drugih čimbenika koji doprinose nastanku aktiničkih keratoza, a to su: blijeda put koja izgara a ne tamni, starija dob, genetska predispozicija, fotooštećenja izazvana osobito kod radnika koji rade na otvorenom, ranije izlaganje suncu te korištenje umjetnih solarija. Također, u literaturi je navedeno da su čimbenici rizika i primjena imunosupresivne terapije kod transplantiranja organa te sve vrste karcinoma i upalnih bolesti. U razvoju aktiničke keratoze ulogu ima i humani papiloma virus (HPV). Aktiničku keratozu sadrže kožni HPV tipovi (9).

1.3.1. Klinička slika

Aktinička keratoza očituje se kao erimatozna makula, papula ili plak, često su oštro ograničene od zdrave kože. Površina solarnih keratoza je hrapava, a one mogu biti prekrivene žućkastosmeđim, prijanjajućim ljuskama ili krastama.



Slika 1.3. Makroskopski prikaz aktiničke keratoze

Ponekad se aktinička keratoza bolje prepoznaje palpacijom nego samo vizualnim pregledom, a može predstavljati i različite stupnjeve hiperkeratoze. Lezije koje nastaju su pojedinačne ili višestruke i njihova boja može varirati od ružičaste do erimatozne ili smeđe kada je riječ o pigmentiranoj aktiničkoj keratozi. Solarna keratoza je u većini slučajeva asimptomatska, iako se kod nekih pacijenata javlja osjećaj nelagode, peckanje, bol, krvarenje i svrbež (7).

Aktinička keratoza se uglavnom pojavljuje na dijelovima tijela koji su stalno izloženi vanjskim faktorima: čelo, obrazi, nos, vrhovi uške, vlasište (u ćelavim osoba), te na dorzumu šaka, vratu i području oko vrata, ramenima, podlaktici i stražnjem dijelu ruku (1). Kod oba spola lezije se najčešće javljaju na gornjim udovima te u području lica i tjemena (6). Česta je pojava multiplih lezija (1).

Aktiničke keratoze mogu se manifestirati u različitim oblicima i kliničkim varijantama, kao što su hiperkeratotična aktinična keratoza, atrofična, pigmentirana lihenoidna aktinična keratoza i aktinički heilitis. Različiti oblici predstavljaju specifične kliničke i morfološke karakteristike te je zbog toga njihovo prepoznavanje potrebno za pravilno tretiranje i liječenje jer određene podvrste aktiničkih keratoza mogu bolje reagirati na neke terapijske postupke (7).

Iako se dijagnoza aktiničkih keratoza temelji na kliničkom pregledu, u nekim slučajevima potrebno je napraviti biopsiju kože. Glavni kriteriji za to su: velike lezije (>1 cm u promjeru), krvarenje, ulceracija ili induracija, brzi rast lezija i eritem. Ostali kriteriji su intenzivan svrbež, bol, pigmentacija, hiperkeratoza te opipljiva lezija. Uz to, izostanak odgovora na uobičajene tretmane i prisutnost nekih neobičnih karakteristika također mogu biti povezani s progresijom aktiničnih keratoza u planocelularni karcinom i ukazivati na potrebu za histopatološkim ispitivanjem (7).

1.4. Dijagnostika

Dijagnoza solarne keratoze se postavlja na temelju kliničke slike, a prema potrebi i histološke pretrage. Histološkim se pretragama mogu opaziti hipertrofični, atrofični i bovenoidni tip aktiničke keratoze (1). Solarne keratoze se u većini slučajeva dijagnosticiraju klinički. Do sada se pokazalo da je dermoskopija izuzetno važna u povećanju razine povjerenja i preciznosti kod gledanja lezija. Također, primjenjuju se i druge neinvazivne metode snimanja kao što je konfokalna mikroskopija (CM) koja je vrlo korisna ukoliko je dostupna. Na kraju, potrebno je napraviti histopatološku pretragu ukoliko se kod pojedinog slučaja javlja sumnja kako bi se potvrdila dijagnoza (6).

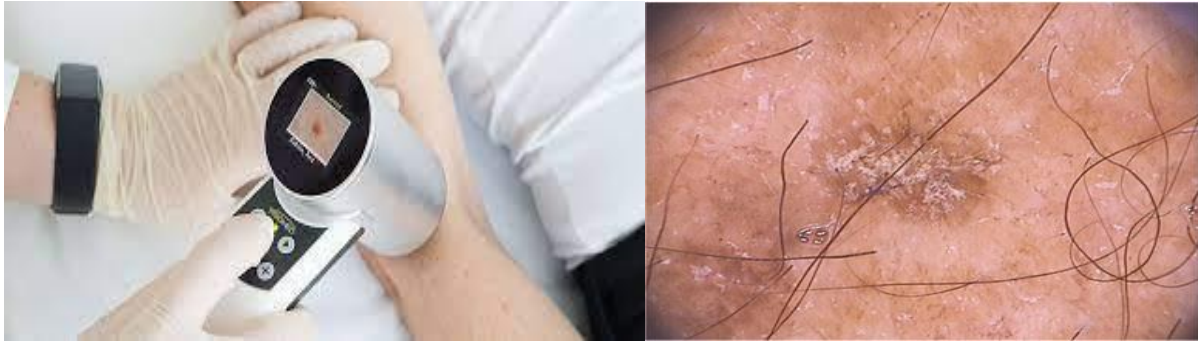Poznavanje kliničkih karakteristika različitih dijagnoza aktiničkih keratoza te kako koristiti pomoćne metode za dijagnostiku ključni su u ovom procesu.

1.4.1. Dermoskopija

Dermoskopija podrazumijeva pregled promjene “hand held” dermoskopom, stereomikroskopom, kamerom ili digitalnim imaging sistemom (10).

Dermoskopija je brza, neinvazivna metoda koja pomaže u dijagnostici aktiničkih keratoza i dopušta im da se razlikuju od svojih diferencijalnih dijagnoza. Dermoskopija ima visoku osjetljivost i sposobnost za dijagnosticiranje aktiničnih keratoza (6).

Na fotografiji (slika 7.1.) je prikazana dermoskopija.



Slika 1.4. Dermoskopija ekstra-pigmentirane aktinične keratoze koja se nalazi na podlaktici: homogeni smečkasti pigment s bjelkastim ljuskama na površini lezije (7)

Dermoskopske osobitosti uočene su u nekim podtipovima aktiničnih keratoza: Bowenoidna aktinična keratoza kod koje su glomerularne žile pravilno raspoređene duž lezije, razlikujući je od Bowenove bolesti, čije su žile nepravilno raspoređene i grupirane; hiperkeratotične aktiničke keratoze predstavljaju nespecifičan uzorak zbog hiperkeratoze koji sprječava vizualizaciju osnovne strukture (7).

Prema pojedinim autorima, kada pacijent ima više aktiničkih keratoza tada lezije imaju tendenciju da slijede isti dermoskopski uzorak. Ta se tendencija javlja u odnosu na pigmentaciju: pacijenti s višim fototipovima skloni su nastanku više pigmentiranih lezija, dok oni slabijih fototipova imaju tendenciju da imaju ne-pigmentirane lezije. Dermoskopija može biti korisna za procjenu progresije aktiničnih keratoza u invazivni planocelularni karcinom, PCC (6).

Makroskopski se nađe pseudomreža na kojoj se uočava folikularna ostija, kao i površinske ljuske i temeljna vaskularna pseudomreža.

1.4.2. Konfokalna mikroskopija

Konfokalna mikroskopija je neinvazivna, in vivo tehnika koja je od velike pomoći pri ispitivanju dvosmislenih lezija. Princip rada temelji se na refleksiji, disperziji i apsorpciji bliskog infracrvenog svjetla, omogućujući horizontalnu procjenu lezija na razini epidermisa i površinskog dermisa. Hiperkeratotične lezije ne predstavljaju dobru vizualizaciju konfokalne mikroskopije zbog slabe penetracije infracrvenog svjetla. Aktinička keratoza i PCC se prema

konfokalnoj mikroskopiji razlikuju samo po prisutnim dermalnim promjenama u PCC-u, koji uključuju prisutnost pleomorfnih dermastanica.

Konfokalna mikroskopija također može pomoći pri procjeni i dijagnosticiranju pigmentiranih aktiničkih keratoza. Pri tome, moguće je promatrati povećanu debljinu epiderme i intraepidermalne dendritičke stanice, koje odgovaraju Langer-Hansovim stanicama (7).

1.4.3. Optička koherentna tomografija (OCT)

OCT predstavlja beskontaktnu, in vivo neinvazivnu tehniku koja se primjenjuje kako bi se dobile visokorezolucijske slike poprečnih presjeka bioloških tkiva, ali i ostalih različitih materijala (11). Temelji se na principu interferometrije, koja koristi infracrveno zračenje te omogućuje vizualizaciju epidermalnih slojeva i vaskularnih struktura (7). Interferencija predstavlja valnu pojavu koja je karakteristična za sve valove, a odnosi se na pojave koje nastaju kada dva ili više valnih paketa istodobno dođu u jednu točku prostora gdje dolazi do superpozicije tih valova (12).

Slike koje nastaju OCT-om biološki su trodimenzionalne, s probijem od 500 do 1000 mm i bočnim širenjem od 4 do 6 mm. U hiperkeratotičnim aktiničnim keratozama vizualizacija s OCT -om je teška.

1.5. Prevencija solarne keratoze

Primarna prevencija solarne keratoze postiže se smanjenjem kumulativne izloženosti suncu. Vrlo je važno izbjegavati direktno izlaganje suncu, posebno od 10 do 14 sati te u tom vremenskom periodu vrijeme provoditi u zatvorenom prostoru, a ako to nije moguće potražiti duboku hladovinu ili nositi zaštitnu odjeću i kremu za sunčanje. Krema za sunčanje je najčešći način koji se primjenjuje za zaštitu kože od sunca. Redovita primjena kreme za sunčanje se pokazala kao vrlo djelotvorno zaštitno sredstvo u spriječavanju razvoja solarne keratoze u mnogim provedenim istraživanjima (8). Edukaciju o smanjenju izlaganja suncu trebalo bi početi od ranog djetinjstva te bi to trebalo postići na način da se uvedu obrazovni programi o zaštiti od sunca u školske zdravstvene obrazovne sustave (13).

1.6. Liječenje

Postoji više mogućnosti za liječenje solarne keratoze. Prvenstveno je liječenje usmjereno na lezije. Pri određivanju načina liječenja u obzir treba uzeti nekoliko čimbenika: cijena, brzina, učinkovitost, sposobnost tolerancije pacijenta na liječenje i usklađenost, broj lezija i veličina, lokacija lezija, morfologija lezije, simptomi kao što su bol i krvarenje te povijest prethodnog liječenja solarne keratoze.

U nastavku rada biti će opisane metode liječenja solarne keratoze te njihove karakteristike.

1.6.1. Krioterapija

Krioterapija sa tekućim dušikom je brz i lako izvediv postupak od strane liječnika. Najčešća je terapija koja se koristi za liječenje solarne keratoze. Unatoč tome, još uvijek ne postoji općeprihvaćen standardni način primjene i potrebne su daljnje studije usmjerene na preporuke i učinkovitost (5).

Krioterapija na zahvaćeno područje djeluje na način da uništava sve atipične stanice solarne keratoze snižavanjem temperature kože. Ova tehnika je idealna ako su lezije mjestimične ili ograničene u broju (14).

Cijena krioterapije je niska, a pacijenti ju uglavnom dobro podnose. Postupak nije kompliciran te adekvatno čisti abnormalno tkivo za prepoznavanje lezija.

Nedostatci krioterapije su bol i eritem, te smanjena učinkovitost kod hiperkeratotičnih lezija. Agresivna terapija može uzrokovati kod pacijenta depigmentaciju i ožiljke. Hipopigmentacija se javlja u 29% slučajeva, dok se hiperpigmentacija javlja u do 6% slučajeva. Do toga dolazi zbog toga što su melanociti osjetljivi na smrzavanje. Ponavljanje ovog tretmana je neophodno jer učestalosti pojave recidiva (5).

1.6.2. 5-Fluorouracil

Lokalni 5-Fluorouracil (5-FU) primjenjuje se za liječenje solarnih keratoza već desetljećima. 5-FU je dostupan kao krema 5% -tne, 1% -tne i 0,5% -tne koncentracije, a kao otopina u 5% -tne i 2% -tne koncentracije. Najstarije je sredstvo za liječenje solarnih keratoza. Većinom se za liječenje primjenjuje 5%- tna krema dva puta dnevno ili 0,5-1% -tna krema jednom dnevno tijekom 2 do 4 tjedna (5).

5-Fluorouracil najčešće se primjenjuje kod pacijenata sa višestrukim lezijama. Najčešće zahvaćaju oštećenu kožu te pritom uzrokuju upalu, eritem, nekrozu i erozije. Budući da se fluorouracil mora lokalno primjenjivati svaki dan tijekom 2 do tjedna, pacijentovo strpljenje se smanjuje. Često se slabo podnosi, osobito među starijim osobama, jer donosi pojedine morbiditete kao što su bol, upale, erozije sve do infekcije. FU Ostale uobičajene nuspojave uključuju bol, svrbež, fotoosjetljivost i pečenje na mjestu primjene. Lokalni 5-FU se ne bi trebao koristiti u slučajevima kada pacijenti pate i od drugih kožnih bolesti, poput melazme ili akni (14).

Zbog štetnih učinaka i slabije tolerancije povezane s ovim tretmanom, stopa neuspjeha liječenja može biti čak do 60%. Pripravak od 1% primijenjen jednom dnevno općenito izaziva manju upalu, a imikvimod ima morbiditet sličan kao kod fluorouracila (15).

1.6.3. Kiretaža

Kiretaža uključuje uporabu kirete za mehaničko uklanjanje atipične stanice (14). Ovaj način liječenja učinkovit je i koristan za neke tipove lezija aktiničkih keratoza. Kiretaža je jedini izbor liječenja kada postoji sumnja na PCC jer je moguće napraviti histološki pregled i nastaviti dalje liječenje ako je ono potrebno (16). Moguće nuspojave su ožiljci, infekcije, nuspojave povezane s anestetikom i dispigmentacija (14).

1.6.4. Imikvimod

Imikvimod je lokalni modifikator imunološkog odgovora koji se primjenjuje u liječenju solarne keratoze glave i vrata (17). Dostupan je kao krema od 5% -tne i 3.75% -tne koncentracije. Imikvimod 5% se za liječenje aktiničke keratoze preporučuje koristiti dva do tri dana u tjednu, tijekom razdoblja od 4-16 tjedana. Nakon nanošenja, imikvimod mora ostati na koži 8 sati. Primjena imikvimoda 5% tri puta tjedno tijekom četiri tjedna učinkovitije je od 5-FU 5% i krioterapije (6).

Njegova se djelotvornost prvenstveno temelji na aktivaciji receptora u epidermisu : stimulacija protuupalnih citokina rezultira antivirusnim, antitumorskim,i imunološki regulatornim učincima. Nuspojave su usmjerene na mjesto primjene te uključuju eritem, ulceraciju, edem i ljuštenje. Primjena 5% imikvimoda 3 puta tjedno tijekom 16 tjedana rezultira potpunim klirensom od 57,1% i djelomičnim uklanjanjem 72% lezija (11).

1.6.5. Diklofenak

Za liječenje aktiničkih keratoza preporučuje se korištenje 3% -tnog diklofenak gela, nesteroidnog protuupalnog sredstva i 2,5% -tne hijaluronske kiseline, koja se koristi za optimizaciju prodiranja diklofenaka u epidermu. Diklofenak se primjenjuje dva puta dnevno u minimalnom razdoblju od 60 do 90 dana. Korištenje diklofenak gela tijekom 90 dana odražava se potpunim uklanjanjem lezija u 50% liječenih pacijenata i, ako se koristi 60 dana, u 33% pacijenata. Općenito se dobro podnosi zbog svoje male iritacijske sposobnosti, iako može uzrokovati eritem, pruritus, suhu kožu i ljuskavi osip (17).

1.6.6. Fotodinamska terapija

Fotodinamska terapija (engl. photodynamic therapy, PDT) definira se kao „svjetlošću inducirana inaktivacija stanica, mikroorganizama ili molekula“ (18). Fotodinamska terapija je terapija koja se provodi u dva koraka, a započinje s lokalnom primjenom fotosenzibilizirajućeg sredstva na područje tretmana (5).

Lokalni fotosenzibilizatori koji se koriste u PDT-u su 5-aminolevulinska kiselina (5-ALA) ili njezin ester metil-aminolevulinat (MAL). 5-ALA je dostupan u obliku samoljepljivog flastera od 8 mg, u 78 mg/g nanoemulzijskom gelu i u 20% -tnoj otopini, dok je MAL za jednokratnu upotrebu kao 16,8% -tna krema. Nakon što prođe 3 sata od primjene fotosenzibilizatora na površinu tumora, primjenjuje se osvjetljenje 7 do 9 minuta plavom bojom ili žarulja koja emitira crveno svjetlo (odnosno 417 nm i 630 nm valne duljine).

Unatoč intenzivnoj boli na mjestu primjene, crvenilu i oticanju kao čestim fototoksičnim reakcijama, kozmetički rezultati su obično izvrsni (17).

1.6.7. Ingenol mebutat

Ingenol mebutat je ester diterpena ekstrahiran iz biljke *Euphorbia peplus* (11).

Nedavno je odobren za liječenje aktiničkih keratoza koje se nalaze na licu, tjemenu, trupu i ekstremitetima. Ovisno o položaju tijela na kojem se solarna keratoza nalazi, razlikujemo dvije vrste: 0,015 % gel koji se koristi jednom dnevno i primjenjuje se na lice ili tjeme 3 dana

uzastopno, te 0,05% gel koji se nanosi jednom dnevno na trup ili 2 uzastopna dana na ekstremitet. Slično kao i kod ostalih lokalnih tretmana, nuspojave koje mogu nastati su eritem, edem i osip.

Od 16. siječnja 2020. EMA je preporučila obustavu terapije ingenol mebutatom u europskim zemljama (EMA/32231/2020), kao mjeru opreza od dok se ne istraži rizik od nastanka raka kože. Ipak, upotreba ingenol mebutata u svim drugim zemljama širom svijeta i dalje se nastavlja (17).

1.6.8. Laserska terapija

Laserska terapija je novi pristup u liječenju solarnih keratoza. Ablativno lasersko obnavljanje izvodi se s CO₂ ili s erbijem dopiranim. Istraživanja pokazuju da se stope izliječenja kreću od 58% do 100% (17).

Laseri izazivaju koagulacijsku nekrozu, ablaciju i hipertermiju, što dovodi do oštećenja lezija. Jednim korištenjem nefrakcijskog CO₂ lasera mogle bi se ukloniti površinske lezije na epidermisu, poput aktiničnih keratoza. CO₂ nefrakcijski laser od 10.600 nm ima valnu duljinu koju apsorbira voda, što rezultira nespecifičnom uništavanju tkiva. Stoga, terapija laserom može koristiti za liječenje karcinoma ili za lokalno uništavanje lezija.

Tehnika laserom ovisi o operateru te iz toga razloga zbog različite razine stručnosti to može utjecati na rezultate. Osim toga, postoji opasnost od sekundarne infekcije, estetskih ožiljaka i diskromija. Zbog povećanog rizika od infekcije imunosuprimiranih pacijenata, ne preporučuje se tretman CO₂ laserom za liječenje karcinoma, nego samo za lokalizirane lezije kod takvih pacijenata. Iako se uporaba CO₂ lasera može smatrati kao jednim od mogućih tretmana za liječenje aktiničkih keratoza, stupanj preporuke za njegovu primjenu u imunokompromitiranih pacijenata je slab (7).

1.7. Prognoza

Aktinične keratoze mogu slijediti tri različita puta, a često se razvije do planocelularnog karcinoma. Međutim, bitan dio lezija ostane stabilan tijekom svoje evolucije, a može se i spontano aktivirati. Recidivi su česti.

Pacijenti s aktiničkim keratozama obično imaju dobru prognozu ako se liječe, jer ono nije izravno povezano s mortalitetom. No, povezani su različiti stupnjevi morbiditeta povezani sa liječenjem lezija i sa simptomima bolesti (6). Ako se ne liječe, tijekom života će 5-10%

aktiničkih keratoza prijeći u invazivni planocelularni karcinom (1). Osim toga, prognoza se može razlikovati kod pacijenata sa agresivnijim lezijama i povezanošću sa planocelularnim karcinomom. Prema podacima, ukupna smrtnost od ove neoplazme je zabilježena u oko 3-4% slučajeva. Nadalje, pacijenti kojima je dijagnosticirana solarna keratoza, a koji su stalno izloženi suncu, imaju povećan rizik za razvoj PCC i melanom te je zbog toga kod njih potrebno nadzirati simptome i pojavu raka kože (6).

1.7.1. Povezanost solarne keratoze i planocelularnog karcinoma

Aktinične keratoze mogu se spontano vratiti, ostati stabilne ili napredovati do invazivnog PCC -a. Otprilike 26% lezija se vraća, iako razlog i mehanizam vraćanja još uvijek nije dobro shvaćen. Prema dostupnim podacima, oko 0.025% i 16% aktiničkih keratoza se može razviti u PCC. Ukupni rizik od progresije je približno 8%, no varira ovisno o dobi, spolu, izloženosti UV zračenju i lokaciji aktiničke keratoze. Na temelju pojedinih navedenih čimbenika rizika treba odabrati izbor liječenja.

Histološki dokazi potvrđuju snažnu povezanost između aktiničkih keratoza i planocelularnog karcinoma. Iako nije moguće točno predvidjeti koje će lezije solarne keratoze napredovati do PCC-a, određeni klinički parametri mogu ukazivati na povećan rizik od malignosti. Stoga, prema pregledu istraživanja maligne transformacije solarne keratoze u PCC, prediktivni čimbenici uključivali su induraciju/upalu, promjer veći od 1 cm, brzo povećanje, krvarenje, eritem i ulceracije. Kod lezija kod kojih je prisutna opipljivost, otvrdnuće ili ulceracija, obično se indicira biopsija kako bi se isključila zloćudna transformacija (18).

1.8. Aktinički heilitis

Aktinički heilitis predstavlja varijantu aktiničke keratoze. Karakterizira se kao promjene donje usnice koje nastaju kao posljedica dugotrajne izloženosti UV zrakama, te može prijeći u invazivni planocelularni karcinom. Aktinički heilitis često se javlja kod osoba koje su profesionalno izložene UV svjetlu, a to su ribari, poljoprivrednici i građevinski radnici. U kliničkoj slici treba spomenuti da je koža donje usnice iznimno tanka, atrofična uz pojavu erozija i hiperkeratotičkih areala. Ukoliko je kod pacijenta uz eroziju prisutno i otvrdnuće, treba obratiti pažnju na mogućnost prelaska aktiničkog heilitisa u PCC (1).

Dijagnoza aktiničkog heilitisa postavlja se na temelju anamneze i kliničke slike. Histološki se opažaju epidermalna arofija i solarna elastoza, a kasnije i epitelna celularna atipija (carcinoma in situ) uz prodor epitelnih tračaka u laminu propriju. U početnoj fazi bolesti za liječenje je dovoljna fotozaštita, tj. korištenje kreme sa zaštitnim faktorom 50+. Uz to, treba primjeniti epitelizirajuće pripravke. U slučaju da je već došlo do nastanka većih promjena, potrebno je primjeniti krioterapiju, 5-fluorouracil u obliku kreme ili lasersku vaporizaciju. Ako postoji sumnja na prelazak aktiničkog heilitisa u PCC, obavezne su biopsija I patohistološka pretraga (1).

2. CILJ RADA

Osnovni su ciljevi ovog rada:

- Prikazati etiopatogenezu i učestalost solarne keratoze glave i vrata
- Utvrditi u kojim se dobnim skupinama solarna keratoza najčešće javlja

- Utvrditi najčešću starosnu dob kada se bolest pojavljuje
- Navesti faktore rizika za nastanak solarne keratoze
- Navesti načine dijagnostike i liječenja te ulogu sestrinstva
- Utvrditi načine za prevenciju i liječenje bolesti

3. METODE

U nastavku rada prikazat ćemo obrađene podatke prikupljene s Odjela za patologiju Opće bolnice „Dr. Tomislav Bardek“ Koprivnica. Prikupljeni su podatci koji se odnose na petogodišnji period od 2016. do 2020. godine.

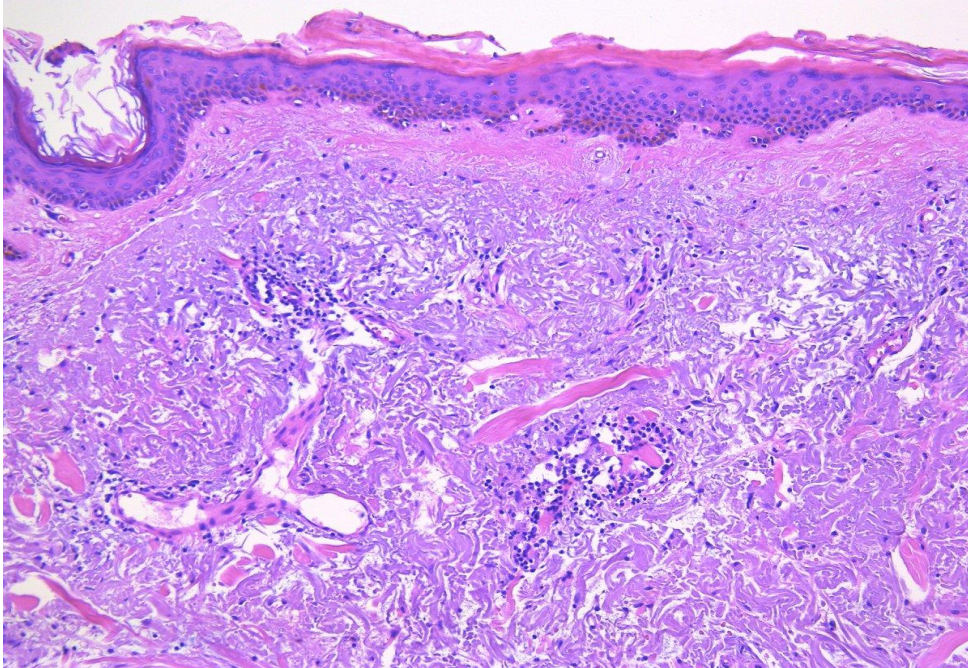
Uzorak kožne novotvorine šalje se s kliničkog odjela na patohistološku dijagnostiku (PHD) u histopatološki laboratorij na daljnju obradu. Za identifikaciju pacijenata je potrebno da se svaki prikupljeni uzorak označava brojem. Nakon toga slijedi postupak fiksacije. Fiksacija predstavlja prvi i najvažniji postupak u pripremi tkiva za mikroskopiranje te se provodi iz razloga da bi se izbjegla razgradnja tkiva bakterijama ili enzimima. Postupak fiksacije moguće je napraviti na dva načina, a to su: uranjanje tkiva u fiksativ koji stabilizira uzorak ili perfuzijom odnosno ubrizgavanjem otopine u krvožilni sustav organa. Dva najbolja fiksativa su formalin te alkohol, a najsporiji je glutaraldehid. Prikupljeni uzorci kreću se od veličine i debljine od 0,5 cm do 1,5 cm (19).

Nakon što se napravi fiksacija, idući korak je zamjena tekućine parafinom. Uzorci se u određenom vremenu ispiru u tekućoj vodi te se potom provlače kroz sve veće količine sredstava ili kroz aparat za programiranu dehidraciju koji se naziva histokinet. U postupku dehidracije koriste se 70 - postotne, 80 - postotne, 96 - postotne mješavine etilnog alkohola i vode do 100 - postotnog, apsolutnog alkohola. Taj je postupak poznatiji pod nazivom „uzlazni niz“ radi izbjegavanja oštećenja tkiva (20).

Nadalje, iduća faza je uklapanje. U toj se fazi tkivo uklapa u blokove čiji je sastav mješavina voska i parafina, a koji čuva tkivo od oštećenja i olakšava manipulaciju. Uzorci se režu na mikrotomu ili na ultramikrotomu. Rezovi bi trebali biti debljine od 5 do 10 mikrona. Nakon rezanja potrebno je izrezani uzorak četkicama staviti u destiliranu vodu koja mora biti temperature do 37°C da bi se uzorak mogao ispraviti. Nakon što je uzorak razvučen i ravan, isti se zahvaća na predmetnicu i suši se na zraku i na 56°C u termostatu u periodu od 25 minuta. Bojenje se vrši u vodenim otopinama pa je iz tog razloga potrebno da se tkivo deparafinira i rehidrira. Ksilolom se vrši deparafinacija na način da ksilol uklanja parafin uranjanjem preparata dva puta po pet minuta u otopinu. S druge strane, rehidracija se vrši uranjanjem preparata u “silazni niz” alkohola i destilirane vode, što predstavlja proces obrnut od dehidracije (3).

Nakon što su se napravili svi navedeni postupci, dolazi do postupka histokemijskog bojenja. Pri tome se koristi hemalaun eozin, standardna metoda bojenja i prikazivanja građe tkiva. Na slici 3.1. prikazano je bojanje hemalaun eozinom. Taj postupak traje od tri do pet minuta u hemalaunu, zatim ispiranje traje jednu minutu u destiliranoj i pet do deset minuta u vodovodnoj vodi, a nakon toga eozinom tri do pet minuta. Nakon ispiranja slijedi dehidriranje,

uranjanje u ksilol, uklapanje i na kraju prekrivanje pokrovnim stakalcem. Nužno je da se dobiveni preparat suši 24h nakon čega postaje trajni preparat za mikroskopiranje svjetlosnim mikroskopom (20).



Slika 3.1. : Solarna keratoza, bojanje hemalaun eozinom (HE x 100)

U svrhu pisanja ovog rada korišteni su podaci iz arhive Odjela za patologiju Opće bolnice „Dr. Tomislav Bardek“ u Koprivnici te bolnički informacijski sustav (BIS) u vremenskom periodu od 01.01.2016. do 31.12. 2020. godine. Pri izradi grafikona korišten je program Microsoft Excel 2010, a pri izradi tablica korišten je Microsoft Word 2010. Za računanje medijana i postotaka bili su korišteni internetski kalkulatori.

Prvo su analizirani podaci za svih pet godina, a zatim za svaku godinu zasebno s obzirom na zadane kriterije. Na kraju su uspoređeni podaci kroz vremenski period od pet godina na temelju kojih se vrši obrada podataka.

Statističkom obradom podataka cilj je bio utvrditi učestalost pojave solarnih keratoza kože lica i vrata. Osim podataka dobivenih s Odjela za patologiju Opće bolnice „Dr. Tomislav Bardek“ u Koprivnici za pisanje rada korišteni su medicinsko-znanstveni članci, kao i medicinska literatura te časopisi i internetske stranice.

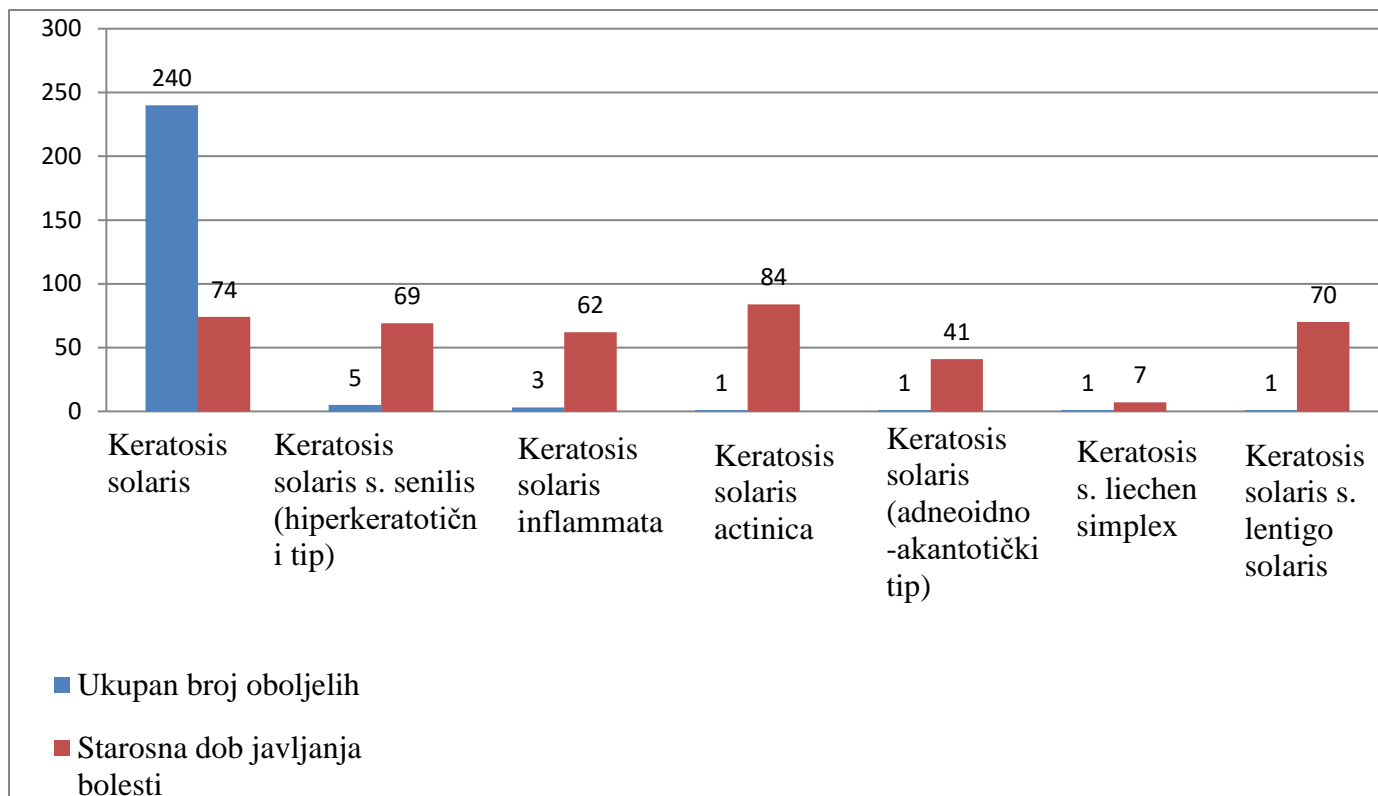
4. REZULTATI

U tablici 4.1. i na slici 4.1. su prikazani podaci prikupljeni na Odjelu patologije “Dr. Tomislav Bardek“ u Koprivnici. U petogodišnjem vremenskom periodu bilo je ukupno 252 pacijenta sa dijagnozom solarne keratoze. Ukupan broj keratosis solaris iznosi 240 (95.2%),

keratosis solaris s. senilis (hiperkeratotični tip) 5 (2%), keratosis solaris inflammata 3 (1.2%), keratosis solaris actinica 1 (0.4%), keratosis solaris s. senilis (adneoidno-akantotički tip) 1 (0.4%), keratosis s. liechen simplex 1 (0.4%), keratosis solaris s. lentigo solaris 1 (0.4%). Središnja dob javljanja je 58 godina.

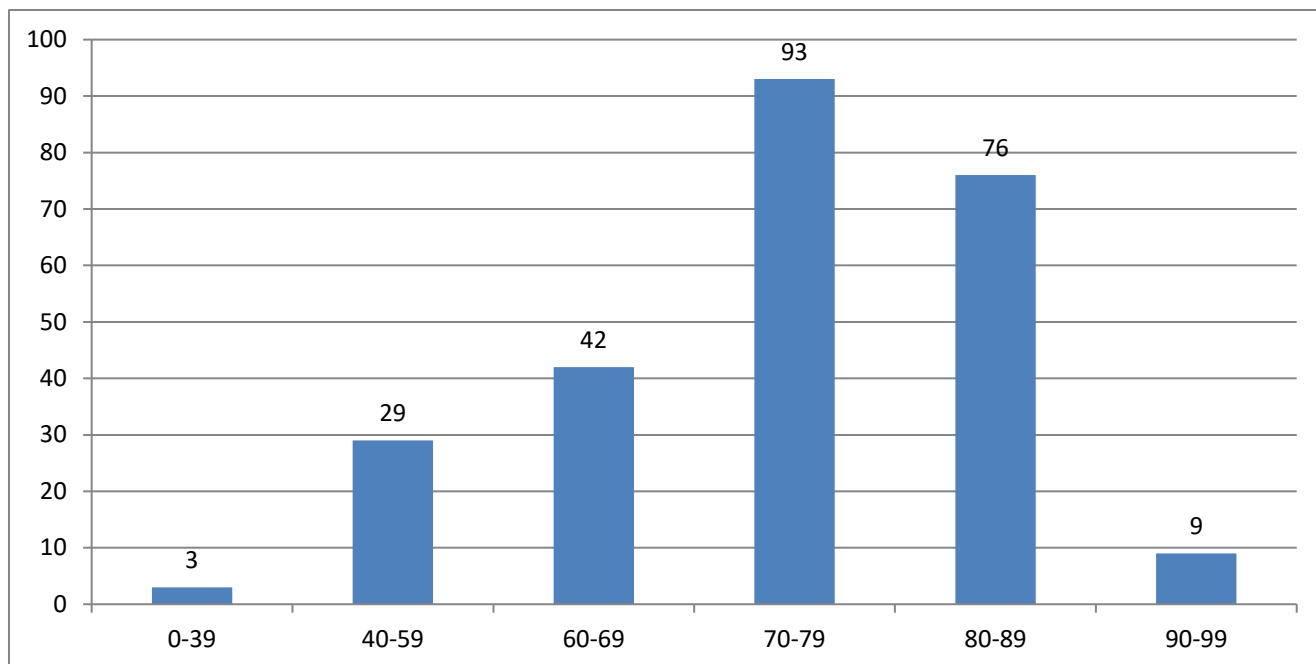
Tablica 4.1. Ukupan broj solarnih keratoza i starosna dob javljanja bolesti

	Ukupan broj oboljelih	Starosna dob javljanja bolesti
Keratosis solaris	240	74
Keratosis solaris s. senilis (hiperkeratotični tip)	5	69
Keratosis solaris inflammata	3	62
Keratosis solaris actinica	1	84
Keratosis solaris (adneoidno-akantotički tip)	1	41
Keratosis s. liechen simplex	1	7
Keratosis solaris s. lentigo solaris	1	70
Ukupan broj oboljelih	252	



Slika 4.1. Grafički prikaz ukupnog broja solarnih keratoza i središnja dob javljanja

Učestalost javljanja solarnih keratoza u petogodišnjem vremenskom periodu prikazana je na slici 4.2., prema dobnim skupinama pacijenata. Iz prikazanih rezultata se može vidjeti da je najveća učestalost solarnih keratoza u životnoj dobi od 70 – 79 godina (36.9%) i između 80 – 89 godina (30.2%). Manja pojavnost solarnih keratoza zabilježena je u životnoj dobi od 60-69 (16.7%) i između 40-59 godina (11.5%). Najmanja pojavnost zabilježena je u životnoj dobi od 90-99 (3.6%) i do 39. godine (1.2%).

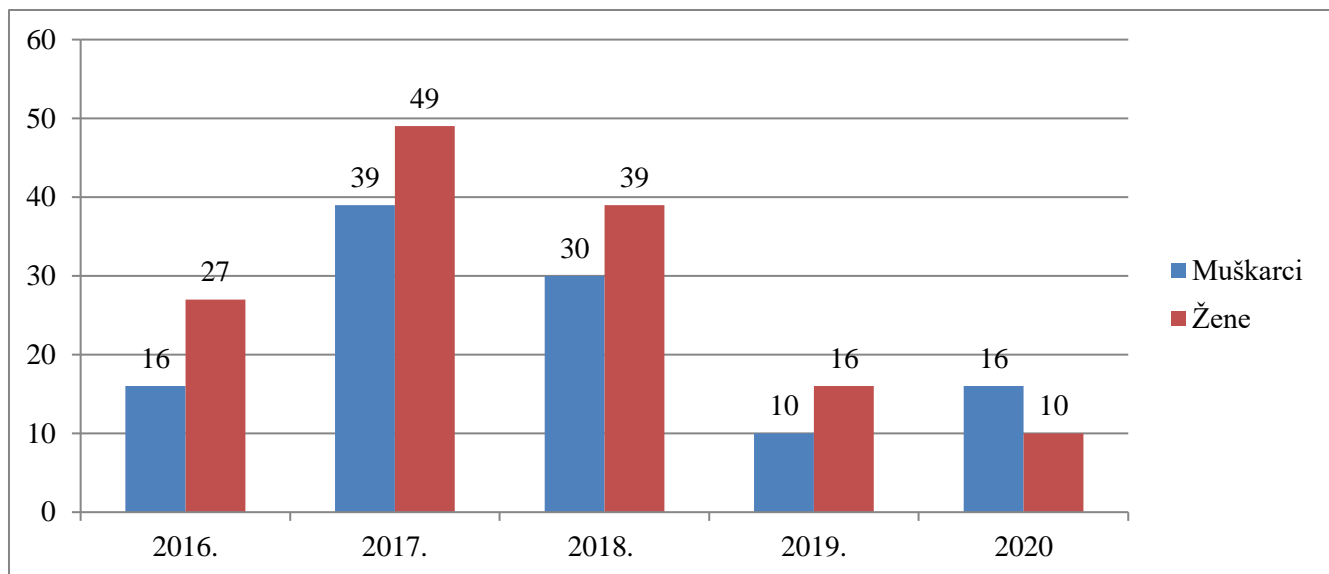


Slika 4.2. Učestalost solarnih keratoza prema dobnim skupinama

U tablici 4.2. i grafičkom prikazu (slika 4.3.) prikazani su podatci o oboljelima od solarne keratoze kroz razdoblje od pet godina po spolu. Prikazani rezultati pokazuju da je 2016. godine bilo više oboljelih žena, 27 (62.8%), nego muškaraca kojih je oboljelih bilo 16 (37.2%). Godine 2017. Ponovno je bilo više oboljelih žena 49 (55.7%) nego muškaraca kojih je bilo 39 (44.3%). Iz rezultata možemo vidjeti da je 2018. i 2019. godine bilo više oboljelih žena nego muškaraca, a 2020. godine više muškaraca. Najveći broj ženskih pacijenata je bio 2018. godine, njih 39 (56.5%), dok je muških pacijenata bilo 30 (43.5%). 2019. godine je bilo 16 pacijentica (61.5%) i 10 pacijenata (38.5%). 2020. godine je veći broj muškaraca oboljelih od solarne keratoze, njih 16 (61.5%) dok je žena oboljelih od solarne keratoze bilo 10 (38.5%).

Tablica 4.2. Prikaz broja pacijenata kroz petogodišnje razdoblje po spolu

Godina	Spol		Ukupan broj pacijenata
	Muškarci	Žene	
2016.	16 (37.2%)	27 (62.8%)	43
2017.	39 (44.3%)	49 (55.7%)	88
2018.	30 (43.5%)	39 (56.5%)	69
2019.	10 (38.5%)	16 (61.5%)	26
2020.	16 (61.5%)	10 (38.5%)	26
Ukupan broj pacijenata	111 (44%)	141 (56%)	252



Slika 4.3. Grafički prikaz broja pacijenata kroz razdoblje 2016. – 2020. po spolu

5. RASPRAVA

U ovom radu provedeno je istraživanje na temelju podataka sa Odjela za patologiju Opće bolnice „Dr. Tomislav Bardek“ u Koprivnici s ciljem dokazivanja učestalosti solarnih keratoza u vremenskom razdoblju 1.1. 2016.- 1.1.2020. U tom vremenskom razdoblju u istraživanju je sudjelovalo 252 pacijenta s dijagnozom solarne keratoze.

Prema podacima dobivenim iz istraživanja, najveći broj pacijenata je sa dijagnozom keratosis solaris, njih 240 (95.2%). Zatim slijedi keratosis solaris s. senilis (hiperkeratotični tip) koju je imalo 5 pacijenata (2%) te keratosis solaris inflammata koju je imalo 3 pacijenta (1.2%). Nadalje, po 1 pacijent (0.4%) imao je dijagnozu keratosis solaris actinica, keratosis solaris s. senilis (adneoidno-akantotički tip), keratosis s. liechen simplex i keratosis solaris s. lentigo solaris.

Istraživanje je pokazalo da je dob u kojoj se dijagnoza solarne keratoze najčešće javlja u dobi od 70-79 godina, te ju slijedi dob 80-89 godina. Nešto rjeđe se pojavljuje u dobi od 60-69 godina i 40-59 godina. Najmanja pojavnost zabilježena je kod osoba u dobi od 90-99 godina i do 39. godine života. Stoga, možemo zaključiti da starija životna dob značajno utječe na nastanak solarne keratoze.

U radu su obrađeni podaci pacijenata oboljelih po spolu. Iz dobivenih rezultata možemo vidjeti da je dijagnoza solarne keratoze 2016., 2017., 2018. i 2019. godine više zahvatila ženski rod te da je više oboljelih bilo žena, a 2020. godine muški rod. Iz podataka možemo iščitati da je 2016. godine bilo 27 pacijentica sa solarnom keratozom naprema 16 pacijenata, a 2017. godine 49 pacijentica naprema 39 pacijenata. 2018. godine bilo je 39 pacijentica sa solarnom keratozom naprema 30 muških pacijenata. 2019. godine bilo je 16 ženskih naprema 10 muških, a 2020. je bilo 16 muških naprema 10 ženskih.

5.1. Uloga medicinske sestre

Vrlo je bitno naglasiti važnost i ulogu medicinske sestre koja se razvijala kroz povijest. Kada govorimo o sestinstvu kao disciplini, glavnu zaslugu za to ima Florence Nightingale. Tijekom Krimskog rata ona je organizirala cjelokupnu zdravstvenu njegu za ranjenike. Uz to, postavila je i temelje modernog sestinstva na način da je odvojila medicinsku sestru kao individuu koja je istinski željela pomagati i obavljati zdravstvenu njegu, od individue koja je

imala namjeru postati liječnikom (21). Kako se tijekom vremena sestinstvo razvijalo došlo je do velikog napretka kada je riječ o zdravstvenoj njezi i edukaciji pacijenta. Prema tome, i sam položaj medicinske sestre je uvelike napredovao. Na kraju, svojim razvojem i razvojem navedenih komponenti, sestinstvo je promaknuto kao profesija.

Glavni cilj i zadaća medicinske sestre prvostupnice odnosi se na edukaciju pacijenta i njegove obitelji te na ukazivanje važnosti prevencije bolesti. Dijagnoza dermatološkog pacijenta može biti morfološka ili opisna i etiološka. Do konačne dijagnoze dolazi kada se naprave svi bitni koraci u obradi pacijenta: uzimanje osobnih podataka, anamneze (povijesti bolesti), statusa (pregled bolesnika) te laboratorijskih i ostalih pretraga koje su kod pacijenta provedene. Sestrinska dijagnoza kod dermatoloških pacijenata postavlja se na osnovu sestrinske anamneze, promatranja, sestrinskog fizikalnog pregleda i mjerenja metodama, sredstvima i tehnikama zdravstvene njege. Ona označava reagiranje cjelovite ličnosti čovjeka (fizičko, emocionalno, socijalno) na bolest. Za određivanje sestrinske dijagnoze koristi se tzv. PES model, akronim od P- problem, E-etilogija ili uzrok, S-simptom (22).

U dermatologiji velik naglasak se stavlja na edukaciju pacijenta, stoga je medicinska sestra, kao osoba koja najviše vremena provodi uz pacijenta, zadužena za to. Vrlo je važno da medicinska sestra educira bolesnike o potrebama kontrole madeža kako bi se na vrijeme prevenirale maligne bolesti (3). Pacijentu pažnju treba ukazati na to da se čuva kloni sunčeve svjetlosti i da ne upotrebljava proizvode koji mu mogu nadražiti kožu (losioni i parfemi s alkoholom) (23). Medicinska sestra je zadužena za uzimanje uzorka od pacijenta i za laboratorijske obrade materijala. Pri uzimanju uzorka za laboratorij, zadaća medicinske sestre je da asistira liječniku koji izvodi operacijski zahvat tijekom operacije. Važno je naglasiti da medicinska sestra treba educirati pacijenta prije operacije te mu objasniti o kakvom se zahvatu radi i što može očekivati. Za vrijeme edukacije uspostavlja se odnos sestra-pacijent i poboljšava se komunikacija, a samim tim se radi na smanjenju broja dana koji su potrebni za oporavak pacijenta. Odstranjivanje solarne keratoze kirurški je zahvat koji ne zahtjeva hospitalizaciju pacijenta, pa isto tako ne zahtjeva ni rehabilitaciju.

Poslije kirurškog zahvata i uklanjanja solarne keratoze, nužno je da medicinska sestra osigura posudicu za transport uzetog uzorka do laboratorija. Kada prikupljeni materijal dođe u laboratorij, medicinska sestra ga preuzima i priprema za daljnju obradu. Svaki se uzorak koji dođe označava brojem koji će u daljnjem postupku služiti kao identifikacija za pojedinog pacijenta. Nakon što su tkiva označena, kako bi se spriječio započeti biokemijski procesi razgradnje i kako bi se ujedno očuvala stabilnost strukture tkiva, tkiva se pripremaju sredstvima za fiksaciju (3).

Stoga, potrebno je ukratko navesti koje su najvažnije zadaće medicinske sestre kod dermatološkog pacijenta:

- mjere prevencije (savjetovanje o njezi kože kod određenih bolesti, davanje savjeta o zaštiti od neželjenog djelovanja UV svjetla, o samopregledima kože kod rizičnih skupina)
- dijagnostički postupci (uzimanje materijala za mikološku, bakteriološku i patohistološku dijagnostiku, provođenje alergoloških testiranja)
- liječenje (provođenje lokalne i sitemske terapije)
- psihološkoj potpori (obzirom da su svi oboljeli od dermatoveneroloških bolesti na neki način stigmatizirani, „obilježeni“ i da im je smanjena kvaliteta života, psihološka pomoć im je često neophodna. Danas se može kazati kako je psihološka pomoć kod ovih bolesti sastavni dio terapije) (22).

6. ZAKLJUČAK

Aktinička, solarna ili senilna keratoza je najčešća prekancerozna promjena kože, odnosno patološka promjena koja može nastati na koži i sluznicama. Prognoza solarnih keratoza uglavnom je dobra, no u nekim slučajevima može doći do progresije u PCC. Na nastanak solarnih keratoza najviše utječu čimbenici rizika iz okoliša. Najveću ulogu u nastanku solarnih keratoza imaju UV zrake te dugotrajno izlaganje suncu. Također, među češće oboljelima su osobe svjetlije puti i osobe starije životne dobi. Iako šanse za razvitkom aktiničke keratoze u PCC nisu velike, pojava aktiničkih keratoza može biti koristan znak kada su u pitanju oštećenja od sunca i procjena rizika od raka kože. Posljednjih se godina sve više počinju zajedno kombinirati razne opcije tretmana za solarne keratoze, a to je posebno iz razloga što se nalaze nove metode tretmana. Međutim, na izbor tretmana koji će se primjenjivati u liječenju solarnih keratoza ne utječe samo razina djelotvornosti, nego i nuspojave tretmana, kozmetički rezultati, pristupačnost, troškovi te izbor pacijenta. Liječenje više solarnih keratoza kod pacijenta je dugoročno. Najbolji pristup u liječenju solarnih keratoza je tretman koji je usmjeren na leziju. Kombiniranje tretmana bi se trebalo primjenjivati, ali je potrebno prvo prilagoditi pacijentu i njegovim zahtjevima. Međutim, još uvijek se provode istraživanja u svrhu poboljšanja liječenja i prevencije kako bi se smanjio teret koji ostavlja ta česta bolest na pojedince i na zdravstvene usluge. Potrebno je spomenuti da je vrlo bitna uloga medicinske sestre, koja treba educirati populaciju o čimbenicima rizika za nastanak solarne keratoze te na koji način se od njih zaštititi, te o metodama liječenja solarne keratoze i prevenciji.

7. LITERATURA

1. Lipozenčić J, Pašić A i suradnici: Dermatološka onkologija. Zagreb: Medicinska naklada;2009.
2. Rassner G. Dermatologija. Zagreb: Naklada slap;2004.
3. Weller A. Etiopatogeneza seboroične keratoze kože glave i vrata. [Online]. 2020. Dostupno na: <https://repozitorij.vub.hr/islandora/object/vtsbj:584> (16.6.2021.)
4. Basta-Juzbašić A. i suradnici. Dermatovenerologija. Zagreb: Medicinska naklada;2014.
5. Dodds A, Chia A, Shumack S. Actinic Keratosis: Rationale and Management. *Dermatology and Therapy* (Heidelb). 2014;4:11-34
6. Holmes C, Foley P, Freeman M. Solar Keratosis: Epidemiology, pathogenesis, presentation and treatment. *Australian Journal of Dermatology*. 2007;48: 67-76
7. Prieto Herman Reinehr C, Marchiori Bakos R. Actinic keratoses: a review of clinical, dermoscopic, and therapeutic aspects. *Anais Brasileiros de Dermatologia*. 2019; 94(6): 637-657
8. Green A. Epidemiology of Actinic Keratoses. *Current Problems in Dermatology*, Basel, Karger. 2015; 46: 1-7
9. Roewert- Huber J, Stockfleth E, Kerl H. Pathology and pathobiology of actinic (solar) keratosis-an update. *British Journal of Dermatology*. 2007; 157 (suppl.2), 18-20
10. Paštar Z, Lipozenčić J. Dermoskopija u prevenciji melanoma. *Medicus*. 2007;16 No. 1:59-67
11. Novak F. Optička koherentna tomografija (diplomski rad). Zagreb: Sveučilište u Zagrebu, Medicinski fakultet; 2016.
12. Feller L, Khammissa R.A.G, Wood N.H. Sunlight (actinic) keratosis: an update. *Journal of Preventive Medicine and Hygiene*. 2009;50:217-220
13. Costa C, Scalvenzi M, Ayala F. How to treat actinic keratosis? An update. *Journal of Dermatological Case Reports*. 2015;2:29-35

14. Fu W, J. Cockerell C. The Actinic (Solar) Keratosis. *Archives of Dermatology*. 2003; 139:66-70
15. De Berker D, McGregor JM, Mohd Mustapa MF. British Association of Dermatologists' guidelines for the care of patients with actinic keratosis. *British Journal of Dermatology*. 2017;176: 20-43
16. Bernardini N, Proietti I, Tollino E. Therapeutic Options for the Treatment of Actinic Keratosis with Scalp and Face Localization. *Acta Dermatovenerologica Croatica*. 2020;28(2):93-101
17. Kociper N. Fotodinamska terapija (diplomski rad). Zagreb: Sveučilište u Zagrebu, Stomatološki fakultet;2020.
18. Hashim P, Chen T, Rigel D. Actinic Keratosis: Current Therapies and Insights Into New Treatments. *Journal of Drugs in Dermatology*. 2019;18 (5 Suppl 1):161-166
19. Prophet EB, Mills B, Arrington JB, Sobin LH. Laboratory methods histotechnology. 3. Izd. Washington D.C.: American registry of pathology:1994.
20. Ivančan F. Učestalost karcinoma debelog crijeva i histološka klasifikacija po dukesu u desetogodišnjem vremenskom periodu (2006.-2015.) u OB „Dr. Tomislav Bardek“ u Koprivnici (diplomski rad). Osijek:Sveučilište Josipa Jurja Strossmayera u Osijeku Medicinski fakultet; 2017.
21. Čuljak S. Osnove zdravstvene njege. Zagreb: Zdravstveno veleučilište; 2005.
22. Vijolić-Hilić M. Uloga medicinske sestre u dermatovenerologiji (završni rad). Dubovnik: Sveučilište u Dubrovniku, Odjel za stručne studije;2017.
23. Predovan V, Stipančić S. Uloga medicinske sestre u zbrinjavanju onkološkog pacijenta. [Online]. 2014. Dostupno na: <https://hrcak.srce.hr/144079> (16.6.2021.)

Za obradu podataka u radu korišteni su pogrami:

1. Microsoft Excel 2007. Microsoft Corp., Redmont, WA, 2007.

2. Mean, Median and Mode Calculator [Online program]. Social Science Statistics. Dostupno na: <https://www.socscistatistics.com/descriptive/averages/default.aspx> (17.8.2021.)
3. Kalkulator postotka [Online]. Dostupno na: <https://kalkulator.com.hr/izracun-postotka/izracun-postotka.as>

8. OZNAKE I KRATICE

AK- aktinička keratoza

PHD- patohistološka dijagnostika

UV- ultraljubičasto zračenje

BIS- bolnički infomacijski sustav

PCC- planocelularni kacinom

OCT- optička koherentna tomografija

5-FU- 5-fluorouracil

PDT- fotodinamska terapija

5-ALA- 5-aminolevulinskaa kiselina

MAL- ester metil-aminolevulinat

9.SAŽETAK

Solarne keratoze predstavljaju erimatozne makule, papule ili plak, često su oštro ograničene od zdrave kože. Površina solarnih keratoza je hrapava, a one mogu biti prekrivene žućkasto-smeđim, prianjajućim ljuskama ili krastama. Lezije koje nastaju su pojedinačne ili višestruke i njihova boja može varirati od ružičaste do erimatozne ili smeđe kada je riječ o pigmentiranoj aktiničkoj keratozi. Solarna keratoza je u većini slučajeva asimptomatska, iako se kod nekih pacijenata javlja osjećaj nelagode, peckanje, bol, krvarenje i svrbež. Solarna se keratoza najčešće javlja na dijelovima tijela koji su stalno izloženi vanjskim faktorima, a to su: čelo, obrazi, nos, vrhovi uške, vlasitište (u ćelavih osoba), te na dorzumu šaka, vratu i području oko vrata, ramenima, podlaktici i stražnjem dijelu ruku. Kod oba spola lezije se najčešće javljaju na gornjim udovima te u području lica i tjemena. Česta je pojava multiplih lezija.

Rezultatima prikupljenima tokom pet godina na Odjelu za patologiju u Općoj bolnici u Koprivnici je utvrđen broj oboljelih, najčešća dob javljanja, odnosno najčešća dob postavljanja dijagnoze solarne keratoze te koji spol češće zahvaća. U radu su obrađeni čimbenici rizika koji doprinose nastanku solarne keratoze te metode liječenja solarnih keratoza. Završni dio rada posvećen je ulozi medicinske sestre i njenim zadaćama na odjelu dermatovenerologije.

Ključne riječi: solarna keratoza, čimbenici rizika, metode liječenja, planocelularni karcinom

10. SUMMARY

Solar keratoses are erythematous macules, papules or plaque, often severely limited by healthy skin. The surface of solar keratoses is rough, and they can be covered with yellowish-brown, sticky scales or scabs. The lesions that occur are single or multiple and their color can vary from pink to erythematous or brown when it comes to pigmented actinic keratosis. Solar keratosis is asymptomatic in most cases, although some patients experience discomfort, tingling, pain, bleeding, and itching. Solar keratosis most often occurs on parts of the body that are constantly exposed to external factors, namely: forehead, cheeks, nose, ear tips, scalp (in bald people), and on the dorsum of the hands, neck and neck area, shoulders, forearms and the back of the hands. In both sexes, lesions most often occur on the upper limbs and in the face and scalp. Multiple lesions are common.

The results collected during five years at the Department of Pathology at the General Hospital in Koprivnica determined the number of patients, the most common age of occurrence, ie the most common age of diagnosis of solar keratosis and which sex is more common. The paper also deals with risk factors that contribute to the development of solar keratosis and methods of treatment of solar keratoses. The final part of the paper is dedicated to the role of the nurse and her tasks in the department of dermatovenereology.

Keywords: solar keratosis, risk factors, treatment methods, squamous cell carcinoma

11. POPIS SLIKA I TABLICA

SLIKE:

Slika 1.1. Makroskopski prikaz solarne keratoze

Slika 1.2. Mikroskopski prikaz solarne keratoze (HE x 100)

Slika 1.3. Makroskopski prikaz aktiničke keratoze

Slika 1.4. Dermoskopija ekstra-pigmentirane aktinične keratoze koja se nalazi na podlaktici: homogeni smečkasti pigment s bjelkastim ljuskama na površini lezije (9)

Slika 3.1. : Solarna keratoza, bojanje hemalaun eozinom (HE x 100)

Slika 4.1. Grafički prikaz ukupnog broja solarnih keratoza i središnja dob javljanja

Slika 4.2. Učestalost solarnih keratoza prema dobnim skupinama

Slika 4.3. Grafički prikaz broja pacijenata kroz razdoblje 2016. – 2020. po spolu

TABLICE:

Tablica 1.1. Kliničke varijante aktiničkih keratoza i njihove uobičajene manifestacije

Tablica 4.1. Ukupan broj solarnih keratoza i starosna dob javljanja bolesti

Tablica 4.2. Prikaz broja pacijenata kroz petogodišnje razdoblje po spolu

IZJAVA O AUTORSTVU ZAVRŠNOG RADA

Pod punom odgovornošću izjavljujem da sam ovaj rad izradio/la samostalno, poštujući načela akademske čestitosti, pravila struke te pravila i norme standardnog hrvatskog jezika. Rad je moje autorsko djelo i svi su preuzeti citati i parafraze u njemu primjereno označeni.

Mjesto i datum	Ime i prezime studenta/ice	Potpis studenta/ice
U Bjelovaru, 21.10.2021.	DEA DOLEŽAL	Dea Doležal

Prema Odluci Veleučilišta u Bjelovaru, a u skladu sa Zakonom o znanstvenoj djelatnosti i visokom obrazovanju, elektroničke inačice završnih radova studenata Veleučilišta u Bjelovaru bit će pohranjene i javno dostupne u internetskoj bazi Nacionalne i sveučilišne knjižnice u Zagrebu. Ukoliko ste suglasni da tekst Vašeg završnog rada u cijelosti bude javno objavljen, molimo Vas da to potvrdite potpisom.

Suglasnost za objavljivanje elektroničke inačice završnog rada u javno dostupnom nacionalnom repozitoriju

DEA DOLEŽAL

ime i prezime studenta/ice

Dajem suglasnost da se radi promicanja otvorenog i slobodnog pristupa znanju i informacijama cjeloviti tekst mojeg završnog rada pohrani u repozitorij Nacionalne i sveučilišne knjižnice u Zagrebu i time učini javno dostupnim.

Svojim potpisom potvrđujem istovjetnost tiskane i elektroničke inačice završnog rada.

U Bjelovaru, 21.10.2021.

Dea Doležal
potpis studenta/ice