

Cervikalna intraepitelna neoplazija (CIN) - morfološko klinički aspekti

Szep, Mirela

Undergraduate thesis / Završni rad

2021

Degree Grantor / Ustanova koja je dodijelila akademski / stručni stupanj: **Bjelovar University of Applied Sciences / Veleučilište u Bjelovaru**

Permanent link / Trajna poveznica: <https://um.nsk.hr/um:nbn:hr:144:825975>

Rights / Prava: [In copyright](#) / [Zaštićeno autorskim pravom.](#)

Download date / Datum preuzimanja: **2025-04-01**



Repository / Repozitorij:

[Digital Repository of Bjelovar University of Applied Sciences](#)



VELEUČILIŠTE U BJELOVARU
PREDDIPLOMSKI STRUČNI STUDIJ SESTRINSTVO

**CERVIKALNA INTRAEPITELNA NEOPLAZIJA
(CIN) - MORFOLOŠKO KLINIČKI ASPEKTI**

Završni rad br. 110/SES/2021

Mirela Szep

Bjelovar, studeni, 2021.



Veleučilište u Bjelovaru
Trg E. Kvaternika 4, Bjelovar

1. DEFINIRANJE TEME ZAVRŠNOG RADA I POVJERENSTVA

Kandidat: **Szep Mirela**

Datum: 14.10.2021.

Matični broj: 001275

JMBAG: 0314012477

Kolegij: **PATOLOGIJA**

Naslov rada (tema): **Cervikalna intraepitelna neoplazija (CIN) – morfološko klinički aspekti**

Područje: **Biomedicina i zdravstvo**

Polje: **Kliničke medicinske znanosti**

Grana: **Patologija**

Mentor: **izv.prof.dr.sc. Elizabeta Horvatić** zvanje: **viši predavač**

Članovi Povjerenstva za ocjenjivanje i obranu završnog rada:

1. **dr. sc. Rudolf Kiralj, predsjednik**
2. **izv.prof.dr. sc. Elizabeta Horvatić, mentor**
3. **Živko Stojčić, dipl.med.techn., član**

2. ZADATAK ZAVRŠNOG RADA BROJ: 110/SES/2021

Cervikalna intraepitelna neoplazija – CIN predstavlja intraepitelni stadij raka vrata maternice. Intraepitelni stadij označava pojavu diskariotičnih i atipičnih stanica unutar epitela vrata maternice. Diskariotične i atipične stanice označavaju stanice čiji izgled manje ili više odstupa od normalnog izgleda, a ova odstupanja se obuhvaćaju nejednakosti u obliku i veličini ne samo stanica već i njihovih jezgara, poremećaja sazrijevanja i odnosa citoplazma/jezgra, različitoj količini i kvaliteti kromatina, izgledu i broju nukleolusa, prisustvu mitozu, kao i načinu orijentacije jezgara. Nisu svi stupnjevi CIN obavezno i prekanceroze: u prekanceroze ubrajamo samo tešku displaziju i CIS (promjene označene s CIN3). Učestalost cervikalne intraepitelne neoplazije se procjenjuje na 2 – 5% svih žena, a maligni potencijal na 10 – 15%. Cilj rada je: dati literaturni prikaz značaja cervikalne intraepitelne neoplazije kao prekursora nastanku karcinoma cerviksa u odnosu na stupnjevanje intraepitelne neoplazije i u odnosu na starosnu dob uz prikaz makroskopskih i mikroskopskih (histopatoloških) fotografija. Studija će se bazirati na petogodišnjem biopsijskom materijalu Odjela za patologiju koprvničke Opće bolnice (2015. – 2019.).

Zadatak uručen: 14.10.2021.

Mentor: **izv.prof.dr.sc. Elizabeta Horvatić**

Zahvala

Zahvaljujem se predavačima Veleučilišta u Bjelovaru na prenesenom znanju tijekom proteklih godina studiranja, također iskazujem zahvalu mentorici izv. prof. dr. sc. Elizabeti Horvatić, prim. dr. med., na usmjeravanju tijekom izrade ovog rada.

Zahvaljujem se svojoj obitelji, prijateljima i kolegama s posla koji su me motivirali da napredujem, poticali da izdržim i u konačnici da uspijem.

Sadržaj

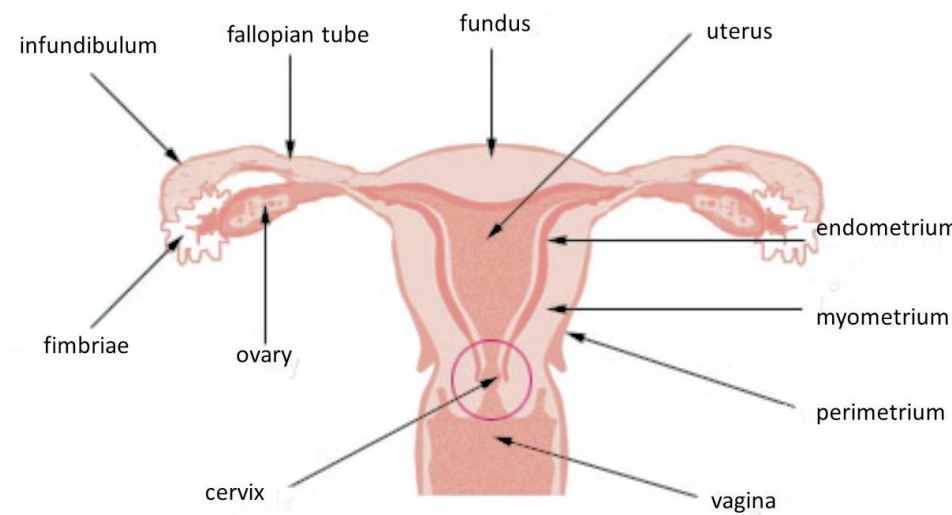
1. UVOD	1
1.1 Anatomija maternice.....	2
1.2. Epidemiologija raka vrata maternice	3
1.3. Etiopatogeneza.....	4
1.4. Rizični čimbenici	6
1.4.1. HPV infekcija	7
1.5. Klasifikacija CIN-a.....	8
1.6. Dijagnoza CIN-a.....	12
1.7. Liječenje CIN-a	15
1.7.1. Bethesda klasifikacija u procjeni PAPA testa	17
1.8. Prevencija	20
1.9. Nacionalni program ranog otkrivanja raka vrata maternice	22
2. CILJ RADA.....	23
3. MATERIJALI I METODE	24
4. REZULTATI.....	25
4.1. Uloga medicinske sestre prvostupnice	33
5. RASPRAVA.....	35
6. ZAKLJUČAK	37
7. LITERATURA.....	38
8. OZNAKE I KRATICE.....	40
9. SAŽETAK.....	41
10. SUMMARY	42

1. UVOD

Cervikalna intraepitelna neoplazija (CIN) je prekancerogeno stanje koje može, ali i ne mora dovesti do raka grlića maternice. Rak vrata maternice najčešći je zloćudni tumor ženskih spolnih organa koji se na ljestvici učestalosti malignih bolesti u žena nalazi odmah iza vodećeg raka dojke. U Hrvatskoj od toga, zasigurno jednog od najpreventabilnijih sjela raka svake godine obolijeva više od 300 žena godišnje, a umre ih 100 (1). Dijagnoza CIN-a postavlja se u okviru redovitih ginekoloških pregleda. Veoma rijetko su suspektne promjene vidljive makroskopski. Temelj dijagnostike intraepitelnih promjena podrazumijeva citološku dijagnostiku (PAPA test), HPV test i kolposkopiju. Kod citološki i kolposkopski sumnjivih nalaza dijagnostiku dopunjuju biopsija i endocervikalna kiretaža, odnosno konizacija koja ima istodobno i terapijsko značenje (2).

1.1 Anatomija maternice

Ženski spolni sustav je podijeljen na vanjski i unutarnji spolni sustav. Vanjski spolni sustav čine organi koji se nalaze izvan male zdjelice, a unutarnji spolni sustav čine organi koji su smješteni unutar male zdjelice. U vanjske spolne organe spada predvorje rodnice sa pridruženim žlijezdama, venerin brežuljak, velike usne, male usne i ženski erekтивni organi. Unutarnje spolne organe čine rodnica, maternica, jajovodi i jajnici. Maternica (lat. uterus) je smještena u maloj zdjelici, između mokraćnog mjehura i debelog crijeva. Veličina joj je promjenljiva, no u normalnu je stanju najčešće duga oko 6,5-9 centimetara, od čega oko 2/3 dužine otpada na tijelo maternice (corpus uteri), a donja trećina na vrat maternice (cervix uteri) (3). Kako je glavna funkcija maternice smještaj, razvoj i izgon ploda, tako se ona tijekom trudnoće rasteže pri čemu joj se kapacitet povećava više od 4000 puta. Maternica je funkcionalno podijeljena na dva dijela: tijelo i vrat maternice. Vrat maternice (lat. cervix uteri) donji je, cilindrični dio maternice koji se nastavlja na trup maternice (lat. corpus uteri). Vanjska strana cerviksa (lat. exocervix) strši u lumen rodnice te je obložena višeslojnim pločastim epitelom isto kao i rodnica, dok je unutrašnja strana cerviksa (lat. endocervix) obložena jednoslojnim cilindričnim epitelom (4). Značajna uloga vrata maternice je u sprječavanju širenja infekcija iz rodnice u maternicu. Izgled sluznice maternice ovisi o fazi hormonskog ciklusa. Skvamokolumnarna granica (SKG) je mjesto gdje višeslojni pločasti epitel egzocerviksa prelazi u mucinozni cilindrični epitel endocerviksa te se o visno o hormonskom statusu i životnoj dobi žene, položaj skvamokolumnarne granice mijenja (4). Početna pozicija SKG je na mjestu vanjskog ušća, a kod žena koje su rodile pomaknuta je u egzocervikalni dio i vidljiva je golim okom. Kada je skvamokolumnarna granica pomaknuta niže, jednoslojni cilindrični epitel koji je osjetljiviji, pod utjecajem se niskog pH u rodnici zamjenjuje otpornijim, metaplastičnim pločastim epitelom. Zbog toga na egzocerviksu možemo primijetiti dvije skvamokolumnarne granice. Primarna SKG u kojoj jednoslojni cilindrični epitel prelazi u originalni višeslojni pločasti epitel prije procesa metaplazije, a sekundarna SKG je aktivna i tu jednoslojni cilindrični epitel prelazi u metaplazijom promijenjeni pločasti epitel (5). Područje između primarne i sekundarne SKG naziva se prijelazna zona ili zona transformacije i upravo je to početno mjesto nastanka centralne epitelne neoplazije.



Slika 1.1. Ženski spolni sustav (6)

1.2. Epidemiologija raka vrata maternice

Rak vrata maternice je svaki dan dijagnosticira jednoj ženi, a svaki treći dan od njega jedna žena umre. „Zbog učinkovite i pristupačne prevencije upravo je rak vrata maternice jedan od naših javnozdravstvenih prioriteta“ (8).

Dok je prema podacima Registra za rak HZJZ-a u rak tijela maternice na četvrtom mjestu po učestalosti obolijevanja od svih slučajeva karcinoma u žena, rak vrata maternice u posljednjih nekoliko godina nije među deset najučestalijih sijela raka u žena (8). No on je po pojavnosti u žena u dobi od 30 do 39 godina treći najčešći rak žena iza raka dojke i štitnjače.

U posljednjih pet godina u Hrvatskoj od raka vrata maternice prosječno godišnje oboli oko 300 žena, a umre njih oko 100. Prema posljednjim podacima Registra za rak Hrvatskog zavoda za javno zdravstvo od invazivnog raka vrata maternice u Hrvatskoj je u 2016. godini oboljelo 317 žena (stopa od 14,3 na 100.000 stanovnika), a prema izvješću o umrlim osobama u 2018. godini je umrlo 125 žena od posljedica te bolesti (stopa od 5,4 na 100.000 stanovnika). Prema podacima hrvatskog Registra za rak i međunarodni studiji o preživljavanju raka CONCORD-3, petogodišnje preživljenje žena s rakom vrata maternice za oboljele u razdoblju između 2000. i 2014. godine iznosi 63 %. Iako je u Hrvatskoj vidljiv napredak u stopama preživljenja, nažalost

podaci o preživljenju za neka sijela među kojima je i rak vrata maternice pokazuju da se Hrvatska nalazi pri dnu zemalja Europske unije uključenih u istraživanje (8).

1.3. Etiopatogeneza

Cervikalna intraepitelna neoplazija (CIN/SIL) je preinvazivna promjena koja podrazumijeva abnormalne promjene stanice vrata maternice koje mogu biti blažeg ili težeg stupnja. Tu nije riječ o dijagnosticiranom raku vrata maternice, nego je riječ o promjenama koje mogu prethoditi karcinomu vrata maternice ukoliko se ne prepozna na vrijeme i shodno tome liječi. Ove promjene nemaju specifičnih simptoma i nemoguće ih je otkriti ako nije obavljen pregled. Pregledom se utvrđuje postojanje abnormalnih promjena na stanicama i njihovu potrebitost daljnjeg liječenja. Kod nekih se žena abnormalne stanice same vrata u normalno stanje, no ukoliko je potrebno njihovo liječenje, ono je obično vrlo učinkovito. Liječenjem se uklanjaju ili uništavaju promijenjene stanice i prevenira se nastanak karcinoma u budućnosti. Najčešće se pojavljuje na skvamakoluminarnoj granici vrata maternice, području između skvamoze epitela maternice i stupastog epitela endocerviksa, a može se pojaviti i između vaginalnih zidova.

CIN je ponajprije bolest spolno aktivnih žena, a s obzirom na rizične čimbenike, smatra se spolno prenosivom bolešću. Mogući rizični čimbenici povezani s razvojem cervikalne intraepitelne neoplazije su rani početak spolne aktivnosti, češće mijenjanje spolnih partnera, infekcija HPV-om visokog rizika, spolno prenosive bolesti (kao što su herpes, klamidija), zatim brojne trudnoće i veći broj porođaja, oralni kontraceptivi te pušenje cigareta (8). Danas se čini kako ipak samo humani papiloma virus igra značajnu ulogu u nastanku CIN-a. Makroskopski, promjene su CIN-a nespecifične i mogu se očitovati kao leukoplakija, erozija, cervicitis ili nema nikakvih primjetnih promjena. Histološki se unutar epitela nalaze atipične stanice s hiperkromazijom jezgara i mitozama u površinskim slojevima epitela, ali bez znakova invazije u stromu. Osnovni kriterij za dijagnozu intraepitelne neoplazije su: nejednakost u obliku i veličini stanica i jezgara, poremećaj sazrijevanja, poremećaj odnosa citoplazma – jezgra te prisutnost mitozama (9). S obzirom na debljinu zahvaćanja višeslojnog pločastog epitela, razlikujemo tri stupnja CIN-a. CIN I najblaži je oblik cervikalne intraepitelne neoplazije. mjereći od bazalne membrane, promjene na stanicama ne zahvaćaju više od 1/3 debljine epitela.

U bazalnome sloju nalazi se mali broj mitozna, a atipične stanice s atipičnim jezgrama su rijetke. CIN II je srednje teški poremećaj pri kojemu su promjene na stanicama nešto izraženije i prisutne su u donje 2/3 epitela sluznice mjereći od bazalne membrane. Također postoji poremećaj u rasporedu i sazrijevanju stanica, uz vidljivu prisutnost nezrelih stanica s povećanim sadržajem kromatina. Sloj bazalnih stanica je proširen i sadržava veći broj mitozna te veći broj stanica atipična izgleda. CIN III je najteži oblik displazije i karcinom in situ (CIS).“ U ovome stadiju displastične se stanice nalaze u više od 2/3 debljine epitela ili je zahvaćena cijela debljina epitela“ (10). Prisutne su mnogobrojne mitoze te brojne stanice s izrazitim promjenama na jezgrama. Znakovi sazrijevanja i diferencijacije epitela nalaze se tek u gornjoj trećini epitela. Brojnim istraživanjima je potvrđeno da je CIN prekanceroza i da u određenom postotku žena on prelazi u invazivni karcinom. Glavna razlika između karcinoma in situ (CIS) i invazivnog karcinoma je ta što je kod karcinoma in situ tanka bazalna membrana koja dijeli epitel od subepitelnog vezivnog tkiva u kojem se nalaze krvne i limfne žile, još uvijek intaktna, dok kod invazivnog karcinoma dolazi do prodora malignih stanica kroz bazalnu membranu (10,11).

Od približno 10 % žena s perzistentnom HPV infekcijom, samo će manji dio, njih 1 do 2 % unutar 2 do 5 godina razviti preinvazivnu leziju. Pojam preinvazivne lezije obuhvaća patohistološke nalaze teške displazije ili diskarioze, cervikalne intraepitelne neoplazije II i III i karcinoma in situ. Prosječna je dob dijagnosticiranja preinvazivne lezije 25 do 35 godina, otprilike 10 godina nakon početka spolnog života (11). Preinvazivne su lezije same po sebi asimptomatske i uglavnom se detektiraju ili rutinskim ginekološkim pregledom ili ciljanim probirom, pri čemu ako je riječ o opsežnim promjenama mogu biti vidljive i golim okom. Ako se pravodobno ne detektiraju i ne liječe, značajan udio može progredirati u posljednji veliki korak patogeneze karcinoma vrata maternice – razvoj invazivne lezije (10).

Invazivne lezije vrata maternice, karcinomi pločastih i žljezdanih stanica, razvijaju se u manjeg broja žena s preinvazivnim lezijama prolazeći dugi niz godina kroz sve stupnjeve epitelne displazije. Prosječna dob pri postavljanju dijagnoze je 40 do 55 godina (12). Invazivni karcinom pločastog epitela makroskopski se može očitovati na dva načina, kao egzofitična ili duboko infiltrativna endofitična tvorba. Češće je riječ o egzofitičnoj, polipoznoj tvorbi sklonoj krvarenju koja s vrata maternice prodire u rodnicu. Endofitična tvorba urasta u endocervikalni kanal i kao takva nije vidljiva na površini vrata maternice, ali rastući submukozno može dovesti do njegova povećanja. Karcinom je mikroskopski građen od žarišta atipičnog pločastog epitela unutar strome vrata maternice koja je obilno prožeta mononuklearima. Najvažniji histološki oblici su keratinizirajući dobro diferencirani karcinom velikih stanica, nekeratinizirajući

karcinom velikih stanica koji je srednje diferenciran i sitnostanični i slabo diferencirani karcinom (13). Invazivni karcinom žljezdanog epitela prezentira se najčešće u području zone preobrazbe kao gljivasta, polipozna ili papilarna masa građena od nepravilnih žljezdanih struktura koje su obložene atipičnim cilindričnim epitelom. U približno 15 % slučajeva zbog endofitičkog rasta tumora na površini vrata maternice neće biti vidljive nikakve promjene (11, 12, 13).

1.4. Rizični čimbenici

Postoje rizični čimbenici koji povećavaju rizik nastanka CIN-a kao što su: HPV infekcija (pojedini tipovi te infekcije), imuno deficijencija, neuhranjenost, pušenje, više seksualnih partnera i nekorištenje zaštite tijekom spolnih odnosa.

S obzirom na učestalost obolijevanja, provedena su brojna istraživanja kako bi se dokazala povezanost pojedinih čimbenika sa karcinomom grlića maternice te nastankom CIN-a. Kod žena koje nikad nisu imale spolni odnos pojavnost karcinoma vrata maternice je vrlo mala dok je kod žena koje su prvi spolni odnos imale u dobi mlađoj od 18 godina imaju 2,55 puta veći relativni rizik nastanka CIS-a u odnosu na žene koje su kasnije započele spolnu aktivnost. Budući da grlić maternice nije fiziološki u cijelosti sazrio te je vrlo osjetljiv na nepoznate faktore koji prilikom spolnog odnosa dospijevaju na grlić maternice pa se aktiviraju promjene u stanicama epitela u smislu maligne transformacije (14). Kod žena koje su imale spolne odnose s tri do pet partnera imaju osam puta veći rizik za nastanak CIS-a u odnosu na žene koje su imale samo jednog spolnog partnera (13, 14). No nove studije opovrgavaju prijašnju pretpostavku da je cirkumcizija muškog partnera protektivni čimbenik te je važno spomenuti kako je socioekonomski također čimbenik rizika za nastanak karcinoma vrata maternice. Dokazano je kako žene koje se kontinuirano koriste kondomima kao kontracepcijskim sredstvom imaju niži rizik za nastanak navedenog karcinoma dok uporaba oralnih kontraceptiva više od pet godina povisuje rizik od nastanka karcinoma čak i nakon isključenja drugih čimbenika, no način na koji oralni kontraceptivi utječu na nastanak CIN-a još nije dokazan (14). Između pušenja cigareta i nastanka karcinoma vrata maternice postoji povezanost. Iako nema svojstvo novotvorevine, visoka lokalna razina nikotina u sluznici grlića maternice smanjuje imunosnu lokalnu obranu čime postaje pogodnija za virusne infekcije kao što je HPV infekcija i druge spolne bolesti. CIN je češći kod žena koje koriste imunosupresive, a kod onih kojima je

presaden bubreg CIN III učestaliji je i do 14 puta, a studija IARC pokazala je kako veliki broj poroda povisuje rizik od raka vrata maternice među ženama zaraženim HPV-om (15).

1.4.1. HPV infekcija

Iako je još u 19. stoljeću postavljena hipoteza o virusnoj etiologiji karcinoma vrata maternice, danas znamo kako humani papiloma virus igra značajnu ulogu u nastanku CIN-a te unatoč tome što se većina spolno aktivnih žena barem jednom tijekom života zarazi HPV-om ta infekcija obično nije trajna i u većine žena dolazi do spontanog nestajanja virusa bez razvoja bolesti (16). HPV se svrstava u vrstu Papovaviridae i podvrstu Papilomaviride. Papilomavirusi široko su rasprostranjeni u prirodi i vrlo su specifični. Oni imaju jasno izražen tropizam za epitelne stanice kože i sluznice pa najčešće inficiraju epitel usne šupljine, spojnice oka, mokraćnog mjehura, grkljana, analnog otvora i genitalne regije muškaraca i žena te se prema tome dijele na kutane, mukokutane i mukozne. HPV se ovisno o svom onkogenom potencijalu može podjeliti na HPV niskog, srednjeg i visokog rizika. Virusi niskog onkogenog rizika nađeni su uglavnom u produktivnim virusnim promjenama kao što je CIN I dok se oni iz grupa srednjeg i visokog onkogenog rizika izoliraju iz težih stupnjeva CIN-a i invazivnih karcinoma (17). „HPV obično uzrokuje lokalnu infekciju koja se očituje kondilomatoznim promjenama smještenima bilo gdje u anogenitalnoj regiji. Takve promjene budu vrlo često multicentrične i multilokularne te se iz njih uglavnom izoliraju tipovi niskog onkogenog rizika. Najčešći način zaraze HPV-om je spolnim putem, no moguće je i nespolnim oblikom transmisije, na primjer prijenos virusa sa zaražene majke na čedo tijekom porođaja. Novije studije su pokazale da se 90 % intraepitelnih neoplazija može pripisati HPV infekciji“ (18) .

Studijom Nacionalnog instituta za rak „ASCUS LSIL Triage Study“ nađeno je kako je u 85 % žena s dijagnozom LSIL-a na PAPA testu izoliran HPV DNK određenih tipova HPV-a grupe visokog onkogenog rizika, no kako bi se pokrenuo složen mehanizam karcinogeneze potrebno je djelovanje i drugih rizičnih odnosno nepovoljnih čimbenika što može dokazati da je mali postotak žena inficiranih HPV-om visokog onkogenog rizika koje obole od karcinoma vrata maternice (19). Kontrolne studije dokazale su da se DNK HPV-a može izolirati kod većine žena sa CIN-om, a ako je DNK humanog papilomavirusa kod tih žena izoliran tada postoji deset puta veći rizik nastanka CIN-a. Prema tome se oko 90 % intraepitelnih neoplazija pripisuje infekciji

HPV-om dok tek nekoliko podtipova HPV-a sednjeg i visokog onkogenog rizika uzrokuju 90 % intraepitelnih promjena visokog stupnja i karcinom (20). U većine bolesnica kod kojih se razvio CIN I doći će do spontanog povlačenja bolesti budući da infekcija humanim papilomavirusom obično nije trajna te kod većine žena dolazi do spontanog nestajanja virusa bez razvoja bolesti. No kod manjeg broja bolesnica razvit će se trajna infekcija koja može napredovati u teže oblike CIN-a. Blaži oblici CIN-a uglavnom se ne prijavljuju u nacionalne registre za rak te većina potječe iz ciljanih studija pa se prema Q-Probes studiji Američkog društva patologa od 1,97 % svih PAPA testova čine LSIL, dok 0,5 % čine HSIL dijagnoze (21). Učestalost CIN-a III prema američkom registru za rak – SEER (Surveillance, Epidemiology and Results) iznosi 31,4 % na 100 000 žena. Danas se i kod osoba mlađih od 15 godina može naći HSIL dok se CIN III najčešće pojavljuje u dobi od 25 do 29 godina (22). Porast učestalosti preinvazivnih promjena vrata maternice među mladim ženama postoji i u Hrvatskoj, a najveća učestalost CIS-a bilježi se u dobi od 30. do 34. godine (21).

1.5. Klasifikacija CIN-a

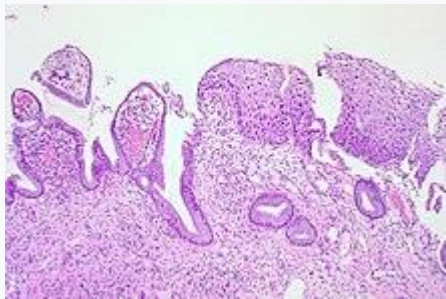
Postojanje neinvazivnih promjena epitela prvi je opisao Sir J. Williams 1886. godine, a potom je 1900. godine Cullen povezo neinvazivne promjene i histološku sliku. Broders je naziv karcinom in situ (CIS) u praksu uveo 1932. godine definicijom kojom tvrdi kako se dijagnoza karcinoma in situ, isto kao i karcinoma općenito temelji na promijenjenim staničnim karakteristikama, te su jezgre, u usporedbi sa onima normalnih stanica, bazofilnije obično apsolutno i relativno povećane, nepravilne i često u stadiju atipične ili patološke mitoze, a ponekad se vide i u grupama, odnosno u obliku orijaških tumorskih stanica (23). Te se navodi da je CIS stanje u kojemu zloćudne stanice epitela nisu migrirale ispod granice epitela i vezivnog tkiva, odnosno ispod bazalne membrane. Nakon što je CIS prihvaćen kao prethodnik invazivnog karcinoma vrata maternice pokrenute su masovne akcije citološkog probira ženske populacije te se tako primjetilo kako mnoge žene imaju stanične abnormalnosti, no citološki i histološki slabije od onih opisanih kao CIS. Na taj način je stvoren histološki spektar raspona od lezija čije su stanice većinski imale karakteristike CIS-a do onih s blažim atipijama koje su kasnije nazvane displazijama (24). Displazija je, ovisno o debljini epitela zahvaćenog promjenom, podjeljena na laku, srednje tešku i tešku displaziju (25). Kasnije su Richart i Barron

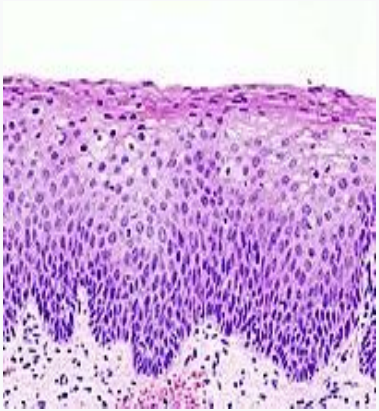
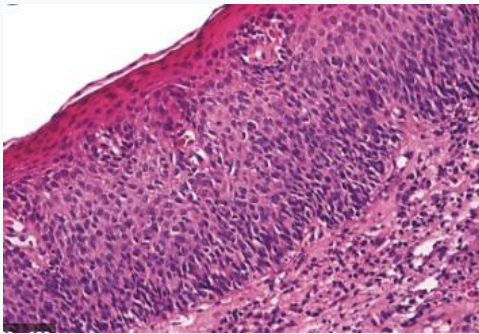
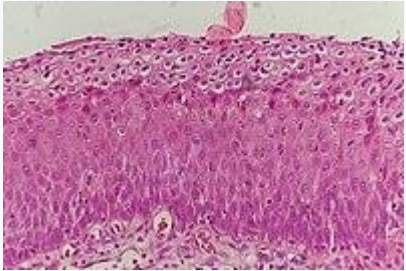
na temelju bioloških studija koje su pokazivale da su svi stadiji premalignih promjena planocelularnog karcinoma vrata maternice označuju proces razvoja iste bolesti, uveli naziv cervikalna intraepitelna neoplazija (engl. cervical intraepithelial neoplasia- CIN) te se prema tome preinvazivne promjene vrata maternice dijele na CIN I koji odgovara promjenama koje su prije bile označene kao laka displazija, CIN II koji odgovara srednje teškoj displaziji, te CIN III koji obuhvaća tešku displaziju i CIS (Slika 5.1.1) (25). Nakon niza novih spoznaja u etiologiji i patogenezi razvoja premalignih promjena vrata maternice ponovno je predložena promjena nazivlja u skladu s citološkom Bethesda klasifikacijom. Prema Bethesda sustavu kolicitna atipija i CIN I tvore skupinu pločastih intraepitelnih promjena niskog stupnja (engl. *low-grade squamous intraepithelial lesion* (LSIL)), dok CIN II i CIN III tvore skupinu pločastih intraepitelnih promjena visokog stupnja (engl. *high-grade squamous intraepithelial lesion*(HSIL) (24). Zbog nedostataka u klasifikaciji Bethesda sustava izrađena je modifikacija nazvana „Zagreb 1990“ koja je usvojena kao nova jedinstvena klasifikacija citoloških nalaza vrata maternice u Hrvatskoj, a počela se primjenjivati nakon izrade nove uputnice i objavljivanja 1992. godine (24). Najznačajnije promjene u navedenoj klasifikaciji odnose se na razliku u svrstavanju srednje teške displazije koja je do tada bila svrstavana u kategoriju SIL visokog stupnja. Prema Bethesda sustavu kolicitna atipija i CIN I tvore skupinu pločastih intraepitelnih promjena niskog stupnja (engl. *low-grade squamous intraepithelial lesion* (LSIL)), dok CIN II i CIN III tvore skupinu pločastih intraepitelnih promjena visokog stupnja (engl. *high-grade squamous intraepithelial lesion*(HSIL)). Na temelju druge modifikacije TBS klasifikacije iz 2001. godine, u Hrvatskoj je suradnjom tri centra ginekološke citologije u Zagrebu, Osijeku i Rijeci nastala klasifikacija "Zagreb 2002". Ta klasifikacija je jedinstvena i danas se primjenjuje u svim citološkim laboratorijima u Hrvatskoj te predstavlja standardizirani obrazac koji sadrži uputnicu i citološki nalaz, istovremeno uvažavajući probleme svakodnevnog rada i dostupnosti dijagnostičko-terapijskih postupaka u Hrvatskoj (26). Bethesda klasifikacija iz 2014. godine uvrstila je potrebu za evidentiranjem benignih stanica endometrija za žene u dobi od 45 godina i više. Iako se te stanice normalno nalaze tijekom proliferativne faze menstrualnog ciklusa, smatra se da nisu normalan nalaz kod žena u postmenopauzalnom razdoblju i njihova prisutnost povećava rizik za nastanak endometrijskih novotvorina. Za pločaste lezije nisu uvedene nove kategorije.

LSIL (skvamozna intraepitelna lezija niskog stupnja) koja uključuje infekciju humanim papilomavirusom, blagu displaziju i CIN I. U takvim slučajevima preporučaju se češće kliničke kontrole pacijentice (Papa-test svakih 4 do 6 mjeseci), a u slučaju infekcije humanim

papilomavirusom i tipizacija virusa. Kod blage displazije može se očekivati spontanu povlačenje promjena u oko 50-80% slučajeva unutar jedne godine, čak iako postoji infekcija visokorizičnim humanim papilomavirusom. HSIL (skvamozna intraepitelna lezija visokog stupnja) koja uključuje umjerenu i tešku displaziju, CIN II, CIN III i CIS. Pacijentice s ovakvim Papa-testom potrebno je dalje klinički obraditi, što ponajprije uključuju kolposkopiju i uzimanje uzoraka vrata maternice za patohistološku analizu (biopsija) te na osnovu Papa-nalaza i obavljenih dodatnih pretraga ginekolog donosi odluku o daljnjoj terapiji. U slučaju dijagnoze karcinoma pločastih stanica pacijentica se upućuje na dodatne pretrage (kolposkopija, biopsija), a ako se postavljena dijagnoza potvrdi nastavlja se s daljnjim liječenjem, koje u prvom redu uključuje kirurški zahvat te ovisno o proširenosti bolesti može uključivati i zračenje (23).

Tablica 1.1 Stupnjevi i opis CIN-a

Stupanj histologije	Odgovarajuća citologija	Opis	Slika
CIN I	Skvamozna intraepitelna lezija niskog stupnja (LSIL)	<ul style="list-style-type: none"> - Blaga epitelna displazija - Ograničena na bazalnu 1/3 epitela - Tipično odgovara infekciji HPV-om - Visoka stopa regresije natrag u normalne stanice - Obično se upravlja očekivano 	

<p>CIN II</p>	<p>Srednje teška displazija obuhvaća nalaz diskarioze na površinskim i srednjim slojevima stanicama. Promjene inače histološki zahvaćaju do 2/3 debljine epitela,</p>	<ul style="list-style-type: none"> - Umjerena displazija ograničena na bazalne 2/3 epitela - Predstavlja mješavinu lezija niskog i visokog stupnja koje se histologijom ne mogu razlikovati - CIN 2+ obuhvaća CIN 2, CIN 3, adenokarcinom in situ (AIS) i karcinom 	
<p>CIN II/III</p>	<p>Skvamozna intraepitelna lezija visokog stupnja (<u>HSIL</u>)</p>	<ul style="list-style-type: none"> - Predstavlja mješavinu lezija niskog i visokog stupnja koje se histologijom lako ne mogu razlikovati - HSIL + obuhvaća HSIL, AGC i rak 	
<p>CIN III</p>	<p>Teška displazija ili CIN III zahvaća više od 2/3 debljine epitela. U histološkom stupnjevanju displazije CIN III se poistovjećuje sa CIS-om.</p>	<ul style="list-style-type: none"> - Teška displazija s nediferenciranim neoplastičnim stanicama na više od 2/3 epitela - Može obuhvaćati punu debljinu - Može se nazivati i Ca in situ - CIN 3+ obuhvaća CIN 	

		3, AIS i karcinom	
--	--	-------------------	--

1.6. Dijagnoza CIN-a

Potrebno je primijeniti tri metode otkrivanja i verifikacije intraepitelne neoplazije u koje spadaju PAPA-test, kolposkopija s ciljanom biopsijom i patohistološka analiza. A kako bi dijagnostička obrada CIN-a bila potpuna, odnosno temelj dijagnostike intraepitelnih promjena čine PAPA test (citološka dijagnostika), HPV test i kolposkopija. Kod citološki i kolposkopski sumnjivih nalaza dijagnostiku dopunjuju biopsija i endocervikalna kiretaža, odnosno konizacija.

PAPA test je morfološki test po „Papanicolaou“ koji citološkom analizom vrata maternice u probiru asimptomatskih žena otkriva preinvazivne i invazivne promjene grlića maternice. PAPA test radi se tako da ginekolog uzima vaginalnocervikalni-endocervikalni bris tako da četkicom ili štapićem zagrebe površinu grlića maternice u području zone transformacije (Tablica 1.1.). Od uzetog uzorka radi se citološki razmaz koji se fiksira na mikroskopskoj pločici i boji po Papanikolauovoj metodi (23). Poslije bojenja vrši se mikroskopska analiza morfoloških osobina stanica kojom se mogu otkriti znaci zapaljenja grlića, uzročnici infekcije, dobroćudne i zloćudne stanice i druge patohistološke promjene. Pomoću špatule i četkice uzima se razmaz površinskih stanica rodnice, vrata maternice i kanala vrata maternice, koji se nanosi na predmetno stakalce i popraska sredstvom za fiksiranje preparata ili odloži u posudu koja sadržava fiksativ te pohranjuje u transportnu posudu i dostavlja u citološki laboratorij na analizu. PAPA test treba napraviti jednom godišnje kod spolno aktivnih žena ili s 18 godina, no ako je u žene nalaz bio uredan uzastopno tijekom tri godine može se raditi i rjeđe. Kod neadekvatnog nalaza pacijentica je pozvana ponoviti PAPA test u roku od otprilike 3 mjeseca zato što prvi razmaz na mikroskopskom stakalcu nije mogao biti očit. Kod nalaza atipičnih skvamoznih stanica (ASC) liječnik će zatražiti ponavljanje PAPA testa za 6 mjeseci budući da postoje vrlo blage nepravilnosti stanica vrata maternice te će kod većine žena te stanice nestati same od sebe pa neće biti potrebno liječenje dok će se kod nekih stanje pogoršati. Ako je nalaz

testa abnormalan odnosno kada su nađene promijenjene stanice, slijedi daljnja obrada (24) (Tablica 1.1.).

Razlikuje se nekoliko nalaza Papa-testa:

Uredan nalaz – znači da pločaste stanice izgledaju sasvim uobičajeno.

ASC-US (minimalne citološke promjene) – taj nalaz ukazuje na prisutnost stanica vrata maternice koje ne izgledaju potpuno u redu, ali nisu sasvim promijenjene

ASC-H (sumnja na jake citološke promjene) – nalazom su utvrđene stanice vrata maternice koje ne izgledaju potpuno u redu te ukazuju na sumnjive promjene koje zahtijevaju liječenje.

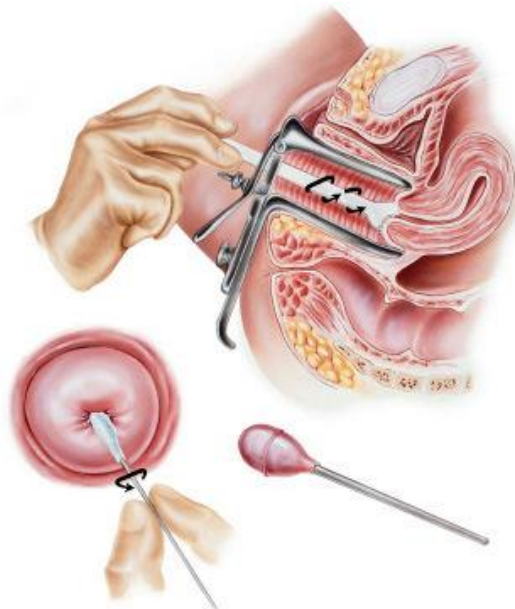
LSIL (citološke promjene niskog stupnja) – taj nalaz ukazuje na to da su prisutne stanice vrata maternice koje su umjereno promijenjene.

Nalaz CIN I. HSIL (citološke promjene visokog stupnja) – ukazuje na prisutnost stanica vrata maternice koje su jako promijenjene. Takve se promjene mogu označiti i kao CIN II ili CIN III.

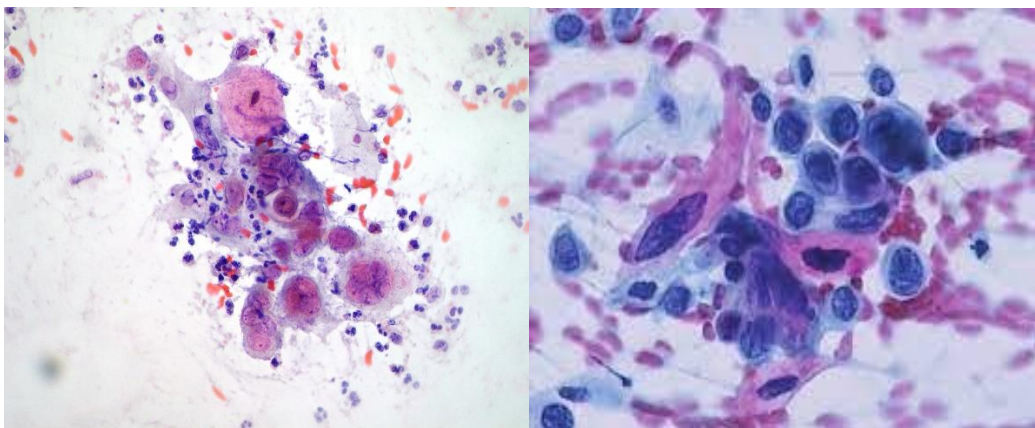
Kolposkopija je metoda promatranja površine cerviksa uz povećanje od 6 – 40 puta koja se provodi kod bolesnica s abnormalnim citološkim nalazom, a pregled se izvodi ambulantno bez anestezije. Uobičajno se radi prošireni kolposkopski pregled uz upotrebu 3-5 %- tne octene kiseline koja koagulira proteine u jezgrama i citoplazmi pa tkivo s većom staničnom aktivnošću, kao što su atipične i nezrele stanice, poprima bijelu boju, a krvožilna mreža stvara karakteristične kolposkopske slike. Kolposkopija se smatra zadovoljavajućom kada je u cjelosti vidljiva sekundarna skvamokolumnarna granica tako da je vidljiva cijela TZ. Kolposkopskim pregledom utvrđujemo je li vidljiva abnormalnost epitela na koju ukazuje citološki nalaz, gdje se nalazi promjena, koliko je velika, je li zahvaćen cilindrični epitel u cervikalnom kanalu te širi li se promjena na svodove rodnice. Višeslojni pločasti epitel kolposkopski gledajući je gladak i blijedoružičast, a cilindrični je epitel baršunast ili papilarnan i crven, te kolposkopski izgled metaplastičnog epitela ovisi o njegovoj zrelosti. Ako su na kolposkopskom nalazu vidljive abnormalne slike potrebno je učiniti ciljanu „punch“ biopsiju kliještima ili malom niskovoltaznom dijatemijskom petljom, a kod sumnje na početnu invaziju treba učiniti klinastu biopsiju nožem. Kada se širenje CIN-a ne može u potpunosti kolposkopski pregledati provodi se ekskohleacija endocerviksa, a tkivo koje patolog dobiva treba sadržavati epitel, bazalnu membranu i dio podležće strome pa ga on jedini u cijelom dijagnostičkom timu može izjasniti o prirodi promjene. Patohistološka analiza smatra se “zlatnim standardom” u dijagnostici promjena genitalnog trakta ukoliko je analiziran adekvatan uzorak. „Točnost kolposkopije je između 60 i 85 %, a u kombinaciji sa citologijom točnost doseže i do 99 %“ (30). Prije odlaska sa zahvata, ginekolog će objasniti kada će biti gotovi nalazi patohistološke analize te kada je

potrebno doći na kontrolni pregled. Daljnja terapija ovisiti će o nalazu kolposkopije odnosno biopsije.

Biopsija je dijagnostička metoda koja se zasniva na uzimanju uzorka tkiva cerviksa za PHD analizu. „Biopsija je, za razliku od citološkog i kolposkopskog pregleda, invazivna metoda koja je indicirana kod sumnjivog ili patološkog kliničkog, citološkog ili kolposkopskog nalaza, zatim pri neskladu kolposkopskog i citološkog nalaza te kod nejasnog kolposkopskog nalaza koji se ne može objasniti citološkim nalazom“ (20). Biopsija se izvodi ambulantno kao nastavak kolposkopskog pregleda te se uzima uzorak s kolposkopski najsumnjivijeg mjesta. Uzorak se može uzeti bioptičkim kliještima (punch biopsija) ili se učini klinasta biopsija nožem ukoliko postoji sumnja na širenje promjene u dublje slojeve (Tablica 1.1.). Pojedinačna biopsija ili punch biopsija se danas rijetko preporuča jer postoji velika mogućnost da se uzorak ne uzme s pravog mjesta. Cilj biopsije je uzeti reprezentativni uzorak sa kolposkopski najsumnjivijeg mjesta te ga patohistološki analizirati. Ako je nalaz biopsije uredan ili promjena ne zahvaća rubove bioptata tada je već i sama biopsija ujedno i dijagnostička, ali i terapijska metoda. Obje metode uspješno liječe oko 90 % pacijentica sa displazijom što znači da svega 10 % žena mogu imati povrat abnormalnosti nakon provedene terapije. U svakom slučaju, nakon kolposkopije i/ili biopsije rade se citološke i kolposkopske kontrole u različitim vremenskim intervalima (26).



Slika 1.2. Uzimanje Papa testa (27)



Slika 1.3. Citološki prikaz Papa testa

Razmazi su bojeni metodom po Papanicolaou. Tehnika bojenja slijedi niz uranjanja razmaza, koji su prethodno fiksirani u 95% etilnom alkoholu, u slijedeće otopine: 80% alkohol, 70% alkohol, 50% alkohol, destilirana voda, tekuća voda –10 sekundi 7. Hcl + tekuće voda (14ml Hcl + 1000 ml vode) 2 sekunde 8. tekuća voda, 50% alkohol , 70% alkohol + amonijak (15ml amonijaka + 1000ml vode), 80% alkohol, 96% alkohol, 96% alkohol, Orange, 96% alkohol, 96% alkohol, polychrom EA , 96% alkohol, 96% alkohol, 96% alkohol, apsolutni alkohol, apsolutni alkohol, xylol + apsolutni alkohol 1:1, Xylol. Obojeni se razmazi zaštićeni uklapanjem u odgovarajuće sintetsko sredstvo, pokriveni pokrovnim stakalcem, numerirani i analizirani pod mikroskopom.

1.7. Liječenje CIN-a

Za liječenje cervikalne intraepitelne neoplazije potrebno je odabrati metode koje će biti dostatne u njegovu odstranjenju, a neće ostaviti trajnije posljedice na ženim reproduktivnim organima, odnosno njenoj reproduktivnoj funkciji. Kod svih preinvazivnih promjena 6 do 8 tjedana nakon biopsije preporučuje se učiniti citološko-kolposkopsku kontrolu s obzirom na mogućnost spontane regresije nalaza, a kod patohistološki potvrđenog CIN-a III koji perzistira i nakon biopsije potrebno je liječiti bez odgađanja te je operativnu metodu potrebno odabrati u skladu s dobi, ginekološkom anamnezom i željama pacijentice. Uglavnom se koriste medikamentozne metode liječenja, lokalno destruktivni i ekscizijski kirurški postupci. S

obzirom da medikamentozno liječenje displazija za sada nije dalo zadovoljavajuće rezultate jer je virusna DNA koja je prisutna u okolnom tkivu dovoljna za razvoj novih promjena. Uglavnom se provodi kirurško liječenje CIN-a kao što su lokalno destruktivne i ekscizijske tehnike (24). Lokalno destruktivne metode liječenja CIN-a potpuno uništavaju promijenjeni epitel, no pri tim postupcima ne dobivamo tkivni preparat za patohistološku analizu pa tako postaje upitno je li abnormalno tkivo potpuno uništeno i koji je stupanj abnormalnosti bio prisutan. Zbog toga su za liječenje lokalno destruktivnim metodama pogodne samo promjene koje su potpuno kolposkopski vidljive, smještene pretežito egzocervikalno i kod kojih je vidljiva cijela SKG. Od lokalno destruktivnih metoda poznajemo krioterapiju, lasersku vaporizaciju, hladnu koagulaciju i radikalnu dijatermiju. Krioterapija se obavlja ambulantno i uglavnom ne zahtijeva analgeziju te se pothlađuje hlapljenjem tekućeg dušika tako da se plin širi kroz otvor na kriosondi te zbog vrlo niske temperature dolazi dolazi do krionekroze. U objavljenim je studijama stope izlječenja prosječno iznose 84 %. Laserska vaporizacija postiže se koagulacijskim efektom, a zahvat se dobro podnosi u lokalnoj analgeziji te omogućava maksimalnu točnost u uništavanju tkiva. Dobra strana CO₂ laserske vaporizacije jest mogućnost površinske vaporizacije promjena koje su se proširile na svodove rodnice, a cijeljenje je brzo s potpunom epitelizacijom za 3 tjedna, prosječne stope izlječenja u objavljenim studijama iznose 92 % (33). PAPA test i patohistološka analiza su otežani i neprimjereni nakon lokalno destruktivnih metoda te se one nastoje izbjegavati. Najraširenija metoda liječenja CIN-a u svijetu je ekscizija niskovoltaznom dijatermijskom petljom koju još nazivamo LLETZ (engl. Large Loop excision of the transformation zone) (Slika 8.1). LLETZ ili elektrodijatermijska ekscizija velikom petljom radi se tako da električna struja zagrijava žičanu petlju tako da liječnik može ukloniti neke stanice i tkivo na cerviksu dok petlja od tanke žiice tvori dijatermičnu elektrodu koja omogućuje duboko izrezivanje zone transformacije uz minimalno oštećenje tkiva. Na odstranjenom tkivnom preparatu je moguća patohistološka obrada, a ova se metoda rabi za terapijske, ali i dijagnostičke svrhe. Ovaj zahvat može biti i veličine male biopsije preko ekscizije cijele TZ (tada to nazivamo LETZ). Zahvat se izvodi ambulantno s lokalnom analgezijom te se odstranjeno tkivo može patohistološki obraditi i dobiti potpuna informacija o jačini promjene i stanju rubova (Slika 1.3.). Indikacije za LETZ su: svi stupnjevi CIN-a dokazani biopsijom, SIL na citološkom nalazu, kolposkopski nedvojbeno CIN promjena i zadovoljavajući kolposkopski nalaz bez znakova invazije dok su kontraindikacije: pozitivan nalaz endocervikalne kiretaže ili promjena sa endocervikalnom granicom koja se kolposkopski ne vidi, klinički vidljiv invazivni karcinom vrata maternice, poremećaj koagulacije krvi, trudnoća, teški cervicitis, babinje i prva tri mjeseca postpartalno, intrauterina izloženost

dietilstilbestrolu i nejasne abnormalnosti vrata maternice. LLETZ je vrlo učinkovit tretman za cervikalne displazije, no neki od mogućih rizika su infekcija cerviksa, sužavanje cerviksa s mogućim problemima plodnosti i prijevremeno rođenje.

1.7.1. Bethesda klasifikacija u procjeni PAPA testa

U prvom dijelu citološkog nalaza opisanog prema Bethesda klasifikaciji označuje se primjerenost uzorka i daje opća procjena preparata. Potom se opisuju vrste stanice u PAPA preparatu, procjenjuje hormonski utjecaj na stanice i promatra prisustvo različitih bakterija i virusa. Drugi dio procjene se odnosi na opisnu dijagnozu. Promjene na stanicama se klasificiraju na upalne promjene te na promjene nastale uslijed iritacije (mehanička iritacija, kemoterapija, zračenje). Osobito se obraća pozornost na površinske reakcije: parakeratoza i hiperkeratozu (25). Najznačajniji dio procjene se svakako odnosi na prisustvo i procjenu stupnja abnormalnosti stanica (Tablica 1.1.). Navedena tablica prikazuje usporedbu PAPA testa i Bethesda klasifikacije odnosno različitu interpretaciju uzoraka. PAPA sustav stupnjuje uzorke redoslijedom: neadekvatan uzorak, normalan rezultat, prisutna infekcija (benigni proces i reparativne promjene), atipične stanice neodređenog značaja (skvamozne, žljezde), diskarioza lakog stupnja i srednjeg stupnja, ozbiljnija diskarioza i zadnji stupanj su maligne stanice. Sa druge strane tablice su stupnjevi prema Bethesda kvalifikaciji redom: nezadovoljavajući uzorak, NILM- negativno na intracelularne lezije, prisutna infekcija (benigni proces i reparativne promjene), uzorak sa prisustvom reaktivnih promjena, displazije i žljezdanih stanice (ASC-US, ASC-H, AGC), CIN I i II, CIN III, invazivni karcinom. Promatraju se abnormalnosti na epitelnim skvamoznim i cilindričnim stanicama, kao i stanicama neodređenog značenja; procjenjuje stupanj abnormalnosti (displazije) i preporučuju daljnji postupci i kontrolni pregled (26).

Tablica 1.2. Usporedba PAPA i Bethesda sustava

Papanicolaou System	Bethesda System
Inadequate sample	Unsatisfactory result/ inadequate sample
PA I Normal result	Negative for intraepithelial lesion or malignancy, NILM
PA II Present inflammation, benign reactive and reparative changes	Present inflammation, benign reactive and reparative changes Negative for intraepithelial lesion or malignancy (no observed abnormality), NILM
IIIa Atypical cells of undetermined significance • squamous • glandular	ASC-US (in favour of reactive changes)) ASC-H (in favour dysplasia) AGC (atypical glandular cells)
IIIb Dyskariosis of a light degree Dyskaryosis of a medium degree	L-SIL (CIN 1) H-SIL (CIN 2)
IV Dyskariosis of a severe degree	H-SIL (CIN 3) AIS
V malignant cells	invasive carcinoma

U PAPA testu su stoga u normalnim uvjetima prisutne kako stanice vanjskog epitela: egzocervikalne stanice, tako i stanice unutrašnjeg epitela: endocervikalne stanice.

Egzocervikalne stanice - stanice mnogoslojnog pločastog epitela obuhvaćaju bazalne, parabazalne, intermedijarne i superficijalne - skvamozne stanice. Različite vrste stanica predstavljaju zapravo različite stupnjeve diferencijacije mnogoslojnog pločastog epitela, a razlikuju se prema veličini i obliku stanice i jezgre (24).

Bazalne stanice su najmanje stanice, okrugle su do ovalne s krupnom mjehurastom jezgrom koja je centralno postavljena i intenzivno se boji. Normalno se bazalne stanice ne nalaze u PAPA testu, a njihova pojava označuje povredu epitela. Parabazalne stanice su nešto veće također okruglog do ovalnog oblika, često fino vakuolizirane citoplazme s relativno krupnom ovalnom jezgrom koja leži centralno. Ne sadrže glikogen i ne podliježu citolizi. Nalaze se u PAPA testu kod djevojčica i nakon menopauze, ali i u generativnoj dobi kod ovarijalne insuficijencije ili povrede epitela (36).

Intermedijarne stanice su duguljasto ovalne i najčešće poligonalne forme, a jezgra je oblika mjehurića. Po veličini se razlikuju dvije klase: male intermedijarne stanice (više duguljasto-ovalne) i velike intermedijarne stanice (poligonalne). Sadrže manje ili veće nakupine glikogena, a rubovi stanica su najčešće lako nabrani ili zarolani. „Superficialne ili skvamozne stanice potječu iz najgornjih slojeva epitela, po veličini se ne razlikuju od velikih intermedijarnih stanica, jedino je njihova jezgra daleko manja - piknotička jezgra“ (20). Skvamozne stanice osobito dominiraju u PAPA testu u vrijeme ovulacije, ali se mogu naći tijekom cijelog ciklusa.

Endocervikalne stanice - stanice cilindričnog epitela, su cilindričnog oblika, a javljaju se u dva oblika kao sekretorne stanice. Odlika dobro uzetog PAPA testa je prisustvo upravo navedenih endocervikalnih stanica u razmazu.

Zbog brojnih prednosti, LBC PAPA test (eng. *liquid based cytology*) – tzv. „tekućinski“ PAPA test predstavlja pouzdaniju i precizniju metodu otkrivanja atipičnih stanica, raka i njegovih prekursorskih lezija (LSIL-CIN I, HSIL-CIN II/CIN III) koji pruža korisne indikacije o hormonskoj ravnoteži žene i omogućuje prepoznavanje bakterijskih, virusnih ili gljivičnih infekcija. Dok tradicionalni PAPA test podrazumijeva citološku analizu višeslojnog pripravka na predmetnom stakalcu, LBC PAPA test temelji se na metodi tekućinske citologije, a lakše čitljiviji preparat s jednim slojem stanica se, umjesto manualno, priprema specijalnim uređajem (Tablica 1.2.) (21).

U odnosu na konvencionalni PAPA test, neke od prednosti LBC PAPA testa su:

- svaki citološki uzorak se pohranjuje u zasebnu bočicu s konzervacijskom otopinom
- povećana dijagnostička preciznost i smanjen broj nepreciznih dijagnoza koje bespotrebno zabrinjavaju pacijentice (ASCUS)
- do 93 % manje uzoraka koji se smatraju nezadovoljavajućima ili su kontaminirani tragovima krvi, sluzi ili upalnim stanicama
- mogućnost prepoznavanja lezija niskog i visokog rizika te identifikacija žljezdanih lezija (adenokarcinom)

Velika prednost ovakvog načina analize PAPA testa jest i činjenica da se svaki uzorak čuva do 60 dana u slučaju potrebe za:

- dodatnim molekularnim pretragama (HPV tipizacija, HPV mRNA, chlamydia, mycoplasma, ureaplasma, trichomonas, herpes simplex)
- imunocitokemijskim testovima (L1, p16/Ki67)
- istovremenu ili naknadnu pripremu dodatnog preparata bez potrebe za ponovnim uzimanjem uzoraka od pacijentica

1.8. Prevencija

U borbi protiv raka vrata maternice razlikujemo primarnu i sekundarnu prevenciju. Postupci primarne prevencije obuhvaćaju mjere zaštite od svih rizičnih čimbenika koji dovode do nastanka raka vrata maternice. Pritom na prvome mjestu podrazumijevamo zaštitu od glavnog uzročnika u nastanku raka vrata maternice - to su onkogeni HPV-i koji se prenose spolnim putem. Stoga je potrebno znati da su odgovorno spolno ponašanje, posebice adolescenata, te primjerena zaštita tijekom spolnog odnosa (prezervativ) najbitniji u prevenciji toga zloćudnoga sijela bolesti. Odnedavno je u svijetu i u nas registrirano četverovalentno cjepivo protiv HPV-a tip 6,11,16 i 18 (Gardasil) za sprječavanje papiloma virusne infekcije ne samo vrata maternice već i stidnice i rodnice, potom teške displazije raka vrata maternice (CINII/III), teških displazijskih lezija na stidnici (VIN II/III) te nastanka anogenitalnih bradavica (condylomata acuminata) (23). Indikacija za cijepljenje temelji se na dokazanoj zaštitnoj učinkovitosti cjepiva protiv HPV tipova 6,11,16 i 18 u ženskoj populaciji u dobi između 9. i 26. godine. Isto tako odnedavno je registrirano i dvovalentno cjepivo protiv HPV-a tip 16 i 18 (Cervarix) trenutno indicirano za sprječavanje nastanka raka vrata maternice i prekanceroznih promjena vrata maternice težeg stupnja (CIN II/III) (24). Cjepiva su najučinkovitija ako se primijene prije izlaganja infekciji HPV-om odnosno prije nego što osobe postanu spolno aktivne. Cjepiva treba primijeniti intramuskularno u trima odvojenim dozama. Važno je istaknuti da žene cijepljene protiv HPV-a i dalje moraju redovito dolaziti na ginekološke preglede na kojima će se redovito uzimati PAPA test i primjenjivati potrebna

dijagnostička obrada za otkrivanje raka vrata maternice i drugih tumora ostalih sijela ženskoga spolnoga sustava (jajnik, trup maternice, stidnica i rodnica).

Sekundarna je prevencija usmjerena je na pretklinički stadij bolesti i na bolesne osobe u ranim asimptomatskim kliničkim stadijima kako bi se osigurala pravodobna intervencija i spriječio razvoj klinički manifestne bolesti, zaustavila progresija i postigla veća učinkovitost liječenja uz smanjenje smrtnosti. U slučaju karcinoma vrata maternice metode sekundarne prevencije su probir (engl. screening) na preinvazivne lezije i rane stadije bolesti te ovisno o rezultatima, moguća daljnja obrada i liječenje (25).

Probir je važan dio prevencije. Uvođenje programa probira opravdano je samo ako bolest zadovoljava određene kriterije – mora imati prepoznatljiv dugačak pretklinički ili rani klinički stadij; nakon pozitivnih testova probira mora biti osigurano daljnje zbrinjavanje; zabrinjavanje, odnosno liječenje pretkliničkih ili ranih kliničkih stadija mora pozitivno utjecati na dugoročni ishod i prognozu bolesti, a ishod i posljedice bolesti otkrivene u klinički manifestnim stadijima moraju biti ozbiljni i teški. Danas postoje dva važna testa probira na rak vrata maternice: PAPA test i HPV test. PAPA test se koristi već 80-ak godina u pronalasku abnormalnih promjena stanica, uzimaju se stanice s vrata maternice koje se potom mikroskopiraju i traže abnormalne stanice. PAPA test ne otkriva prisutnost HPV-a i podložan je ljudskoj grešci. Pozitivan test znači da postoje više ili manje abnormalne promjene, a negativan test znači da ne postoje abnormalne stanice u uzorku. HPV test koristi suvremenu tehnologiju za otkrivanje DNK visokorizičnih tipova HPV-a kako bi se utvrdio rizik od pretkanceroznog stanja ili raka kod žena. Uzorak se uzima s vrata maternice na isti način kao i za PAPA test. Potom iznimno precizni laboratorijski instrument vrši testiranje na DNK. Traženje visokorizičnog tipa HPV-a može utvrditi rizik od raka vrata maternice. Žene koje su u monogamnim vezama možda smatraju kako nije nužno da naprave probir na HPV, ali jest. Moguće je da žena ne zna da ima blagu infekciju HPV-om dugi niz godina prije nego što ta infekcija napreduje i dovede do zdravstvenih problema. Pozitivan rezultat testa na HPV ne znači da već imate rak ili da ćete ga dobiti! To znači da imate HPV infekciju visokorizičnog tipa te da ste izloženi povećanom riziku od razvoja pretkanceroznog stanja ili karcinoma (24).

1.9. Nacionalni program ranog otkrivanja raka vrata maternice

Ministarstvo zdravlja Republike Hrvatske pokrenulo je 2012. godine Nacionalni program za rano otkrivanje raka vrata maternice koji obuhvaća sve žene u Hrvatskoj u dobi od 25. do 64. godine. U sklopu tog programa žene se poziva na besplatan preventivni ginekološki pregled koji uključuje PAPA test svake tri godine. Svrha je ovoga organiziranog probira uključiti što više žena u rano otkrivanje raka vrata maternice, smanjiti učestalost invazivnog raka vrata maternice te smanjiti smrtnost od te vrste raka. Nažalost, odaziv programu još je uvijek slab. Ako znamo da polovica žena u kojih je dijagnosticiran rak vrata maternice nisu bile na PAPA testu 5 i više godina, i dalje će, nažalost, svakog dana u Hrvatskoj jedna žena oboljeti. Zbog relativno visokog pobola od raka vrata maternice, mogućeg kroničnog tijeka, narušavanja kvalitete života kako bolesnica tako i njihovih obitelji, te značajnog udjela u korištenju zdravstvene zaštite, edukacija o načinima prevencije raka vrata maternice predstavlja jedan od prioritarnih javnozdravstvenih akcija kako u svijetu, tako i u nas. Od invazivnog oblika raka vrata maternice godišnje u Hrvatskoj oboli oko 400 žena, a umre ih oko 120. Daleko je više tzv. displazija i karcinoma „in situ“ koji ne ugrožavaju život, ali itekako utječu na reproduktivnu sposobnost mladih žena koje su ovim bolestima i najčešće pogođene. Budući se zna da je rak vrata maternice u više od 98 % slučajeva uzrokovan humanim papiloma virusom (HPV) koji se prenosi spolnim putem, izuzetno je važno provođenje spolnog odgoja u školama i poticanje mladih na odgovorno spolno ponašanje kako bi što manje ugrožavali i sebe i druge. Ovogodišnji Dan Mimoza i Nacionalni dan borbe protiv raka vrata maternice iznjedrili su nove planove i nadu u bolje sutra kada je u pitanju jedna od najsmrtonosnijih ženskih bolesti. Zbog trenutne epidemiološke situacije, 14. Dan mimoza obilježen je online konferencijom na kojoj su stručnjaci educirali o važnosti informiranja žena o HPV-u te njegovoj ulozi u razvoju predstadija i samog raka vrata maternice. Posebna pozornost posvećena je tome kako spriječiti, pravovremeno prepoznati i liječiti rak vrata maternice (17,20).

2. CILJ RADA

Cilj rada je opisati cervikalnu intraepitelnu neoplaziju (CIN) i kliničko morfološke aspekte CIN-a te učestalost cervikalne intraepitelne neoplazije i to od stadija CIN I do CIN III u petogodišnjem periodu (2015.- 2019.) na Odjelu za patologiju Opće bolnice „ Dr. Tomislav Bardek „ - Koprivnica. Time će se istaknuti važnost ranog prepoznavanja promjena na grliću maternice i redovitog pregleda žena.

Osnovni ciljevi ovog rada:

- navesti faktore rizika CIN-a
- prikazati etiopatogenezu i učestalost cervikalno intraepitelne neoplazije
- navesti faktore rizika za nastanak cervikalne intraepitelne neoplazija
- navesti načine dijagnostike i liječenja, te ulogu sestrinstva
- utvrditi načine prevencije i liječenja
- utvrditi u kojim se dobnim skupinama bolest najčešće dijagnosticira
- utvrditi učestalost bolesnica s različitim stupnjevima cervikalne intraepitelne neoplazije (CIN I, CIN II i CIN III).
- utvrditi distribuciju histoloških tipova bolesti po starosnoj dobi
- utvrditi postoje li razlike u pojavnosti određenih histoloških tipova CIN-a

3. MATERIJALI I METODE

Rad pripada kategoriji istraživačkog rada.

Za pisanje rada korištena je znanstveno – stručna literatura temeljem koje se interpretiraju već poznate znanstvene činjenice i uspostavlja veza između znanstvenih činjenica i mišljenja i iskustvenih doživljaja. U radu su korišteni podaci sa Odjela za patologiju Opće bolnice „ Dr. Tomislav Bardek“ - Koprivnica u razdoblju od 1.1 2015. do 31.12.2019. godine. Podaci sadržavaju starosnu dob i određeni oblik CIN-a koji je dijagnosticiran. Metode rada uključuju retrogradnu analizu podataka o učestalosti pojave nekog od oblika CIN-a te korištenje razne stručne literature. Navedeni podaci su rezultat petogodišnjeg dijagnosticiranja pacijenata sa nekim oblikom CIN-a.

Materijal u vidu isječaka tkiva s cerviksa odnosno grlića maternice obrađuje se u histopatološkom laboratoriju Odjela za patologiju. Fiksacija je prvi i najvažniji postupak u pripremi tkiva za mikroskopiranje. Fiksacija se provodi kako bi se izbjegla razgradnja tkiva enzimima ili bakterijama. Fiksacija se provodi tako da se tkivo uroni u otopinu tvari koje stabiliziraju ili križno povezuju bjelančevine u tkivu kako bi se bolje očuvale morfološke i molekularne značajke tkiva. Fiksativi su tvari kojima se obavlja fiksacija. Najčešće korišteni fiksativi su hemalaun-eozin odnosno formalin. Dehidracija se provodi radi uklanjanja vode iz tkiva. Nakon dehidracije slijedi uklapanje u parafin, a sredstvo koje se koristi za to je najčešće ksilol koji omogućuje prodor parafina u tkivo i njegovo uklapanje. Mikrotom je uređaj koji služi za rezanje parafinskih blokova. Nakon postupka na mikrotomu, rezovi se postavljaju na predmetna stakalca i suše na termostatu pri temperaturi od 5 °C tijekom 12 sati. Slijedi mikroskopska analiza gotovih histoloških preparata.

Podaci su prikazani u obliku dijagrama i tablica. Najprije ćemo analizirati podatke prikupljene po svakoj godini zasebno s obzirom na kriterije, a zatim usporediti podatke kroz svih pet godina.

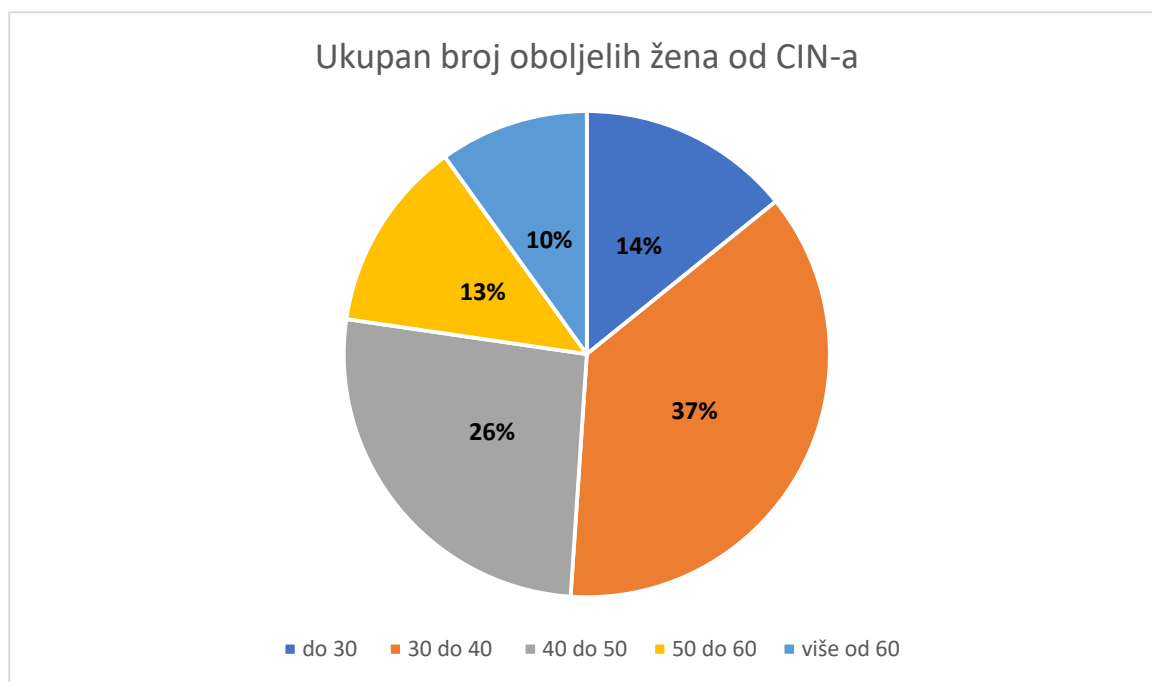
Podaci su statistički obrađeni uz pomoć Microsoft Excel 2013, Microsoft Corp., Redmont, WA, 2013.

4. REZULTATI

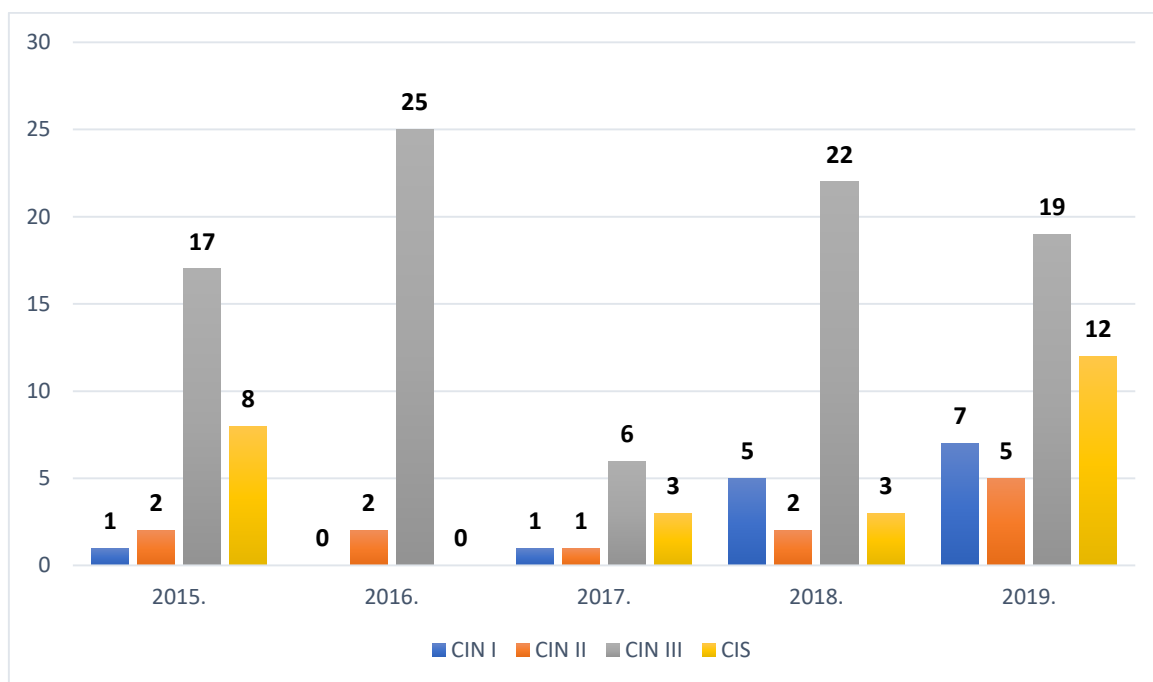
Prema podacima koji su prikupljeni na Odjelu za patologiju Opće bolnice „ Dr. Tomislav Bardek“ – Koprivnica, 141 pacijentica oboljelo je od nekog oblika CIN-a u periodu od 1. siječnja 2015. do 31. prosinca 2019. godine.

Na slici 4.1. vidljivo je da najveći broj oboljelih pacijentica pripada dobnoj skupini od 30 do 40 godina (37 %), a najmanji broj oboljelih pacijentica pripada dobnoj skupini preko 60 godina (10 %). Druga najčešća dobna skupina obolijevanja pacijentica jest od 40 do 50 godina. Toj dobnoj skupini pripada čak 37 pacijentica što čini 26 % oboljelih. Na sljedećem mjestu učestalosti obolijevanja od nekog oblika CIN-a su pacijentice koje pripadaju dobnoj skupini do 30 godina, njih je 20 odnosno 14 %. A u dobnu skupinu od 50 do 60 godina pripada 18 pacijentica odnosno 13 %. Na začelju su pacijentice dobne skupine preko 60 godina kojih ima 12 i čine 8 %.

Na slici 4.2. vidljiv je broj oboljelih žena nekim oblikom CIN-a tijekom petogodišnjeg razdoblja od 1.01.2015. do 31.12.2019.

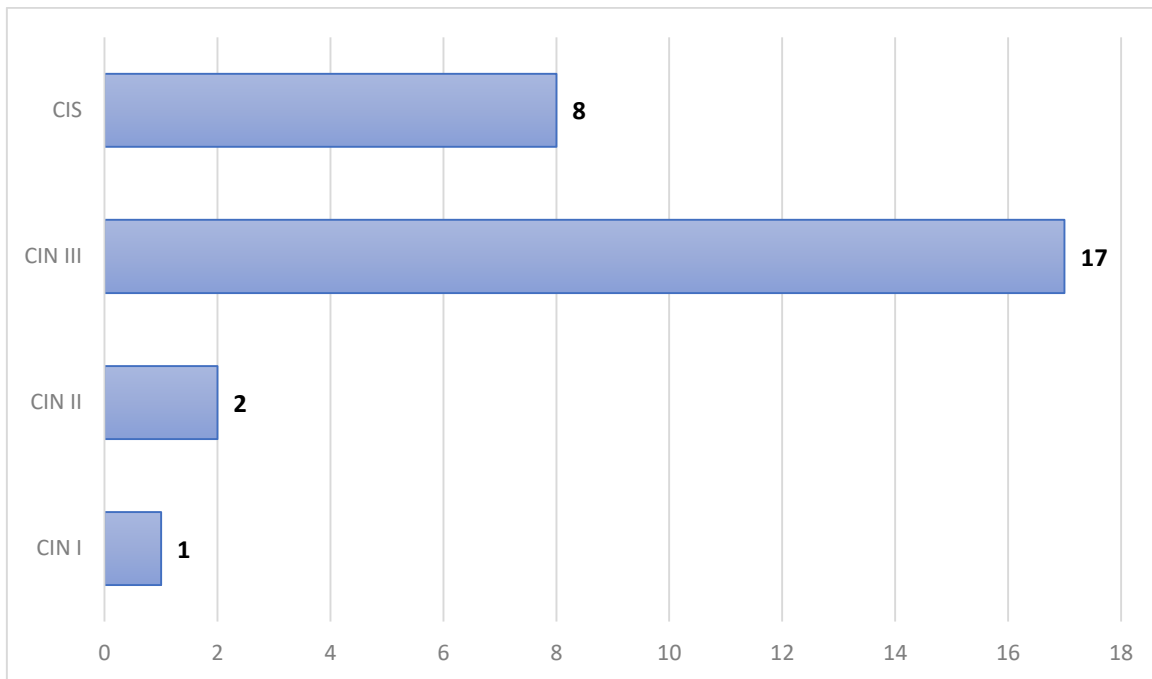


Slika 4.1. Učestalost obolijevanja od nekog od oblika CIN-a po dobnim skupinama

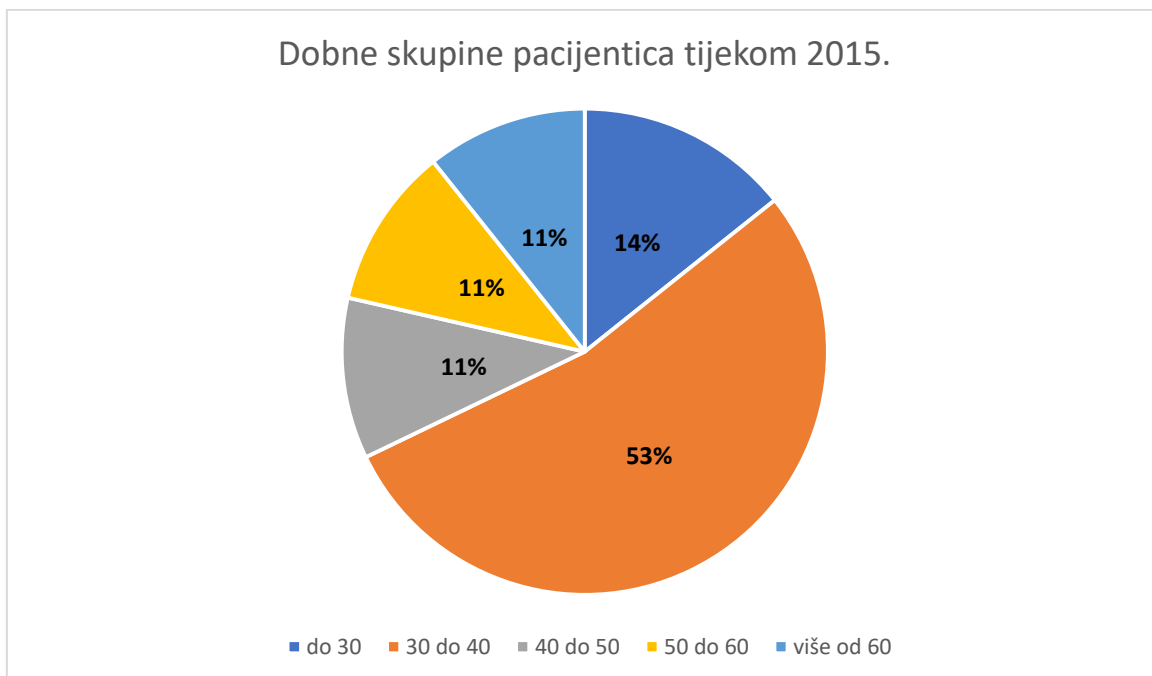


Slika 4.2 Grafički prikaz postavljenih dijagnoza CIN-a tijekom 5 godina

U 2015. godini zabilježeno je 28 pacijentica sa navedenim dijagnozama: CIN I dijagnosticiran je jednoj pacijentici, CIN II dvjema pacijenticama, CIN III je utvrđen kod 17 pacijentica, a CIS kod 8 pacijentica (slika 4.3). 15 pacijentica oboljelih 2015. godine pripada dobnoj skupini od 30 do 40 godina, po tri pacijentice pripadaju u dobne skupine od 50 do 60 godina te dobnoj skupini preko 60 godina i od 50 do 60, 4 pacijentice pripada dobnoj skupini do 30 godina (slika 4.4).

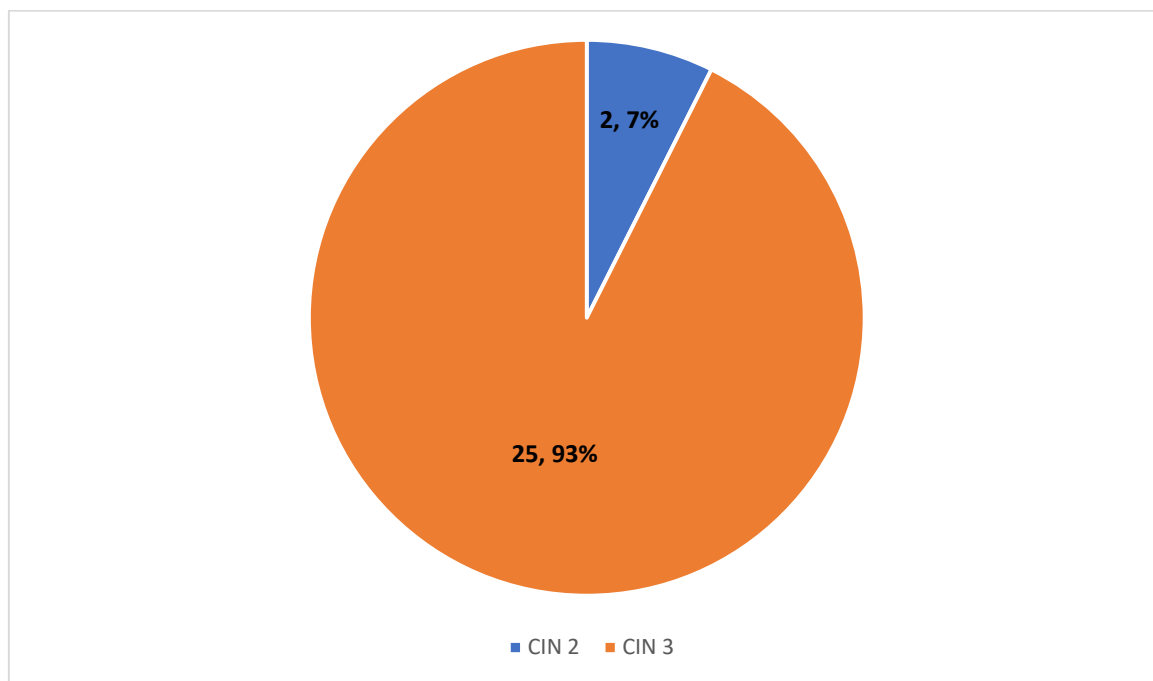


Slika 4.3. Broj oboljelih žena tijekom 2015, godine prema obliku CIN-a



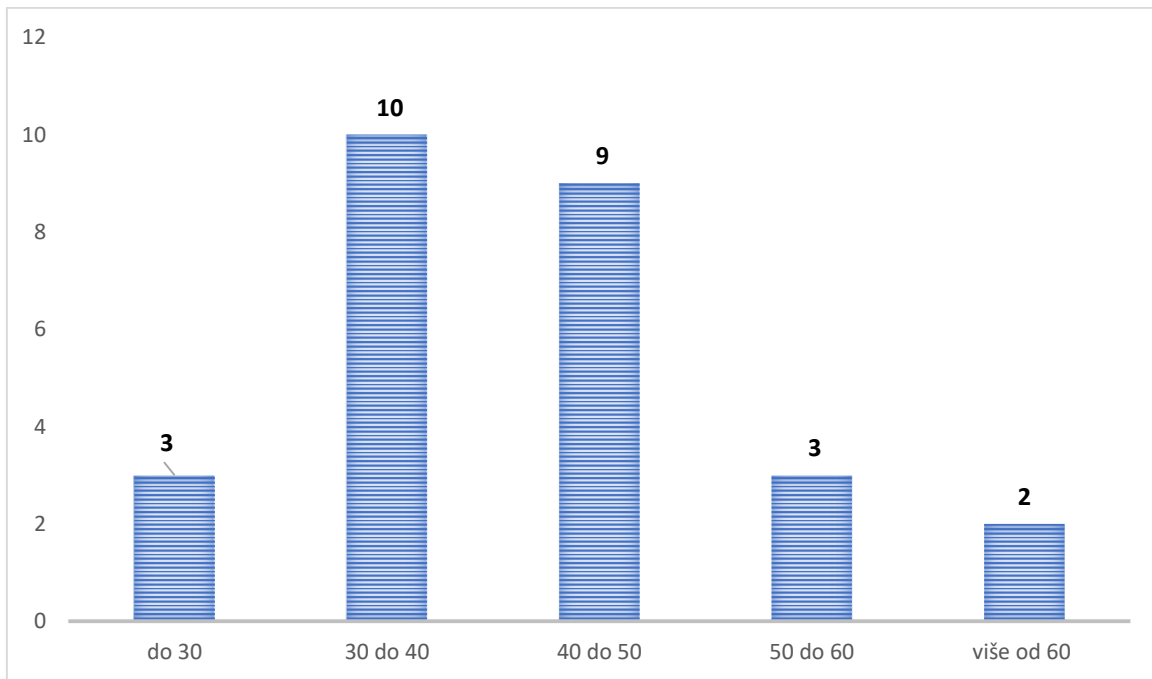
Slika 4.4. Podjela oboljelih pacijentica po dobnim skupinama tijekom 2015. godine.

Tijekom 2016. godine dijagnosticiran je neki od oblika CIN-a kod 27 pacijentica. Sa dijagnozom CIN III ustanovljeno je 25 pacijentica i CIN II 2 pacijentice dok oblika CIN I i CIS te godine nije bilo dijagnosticirano (Slika 4.5.).



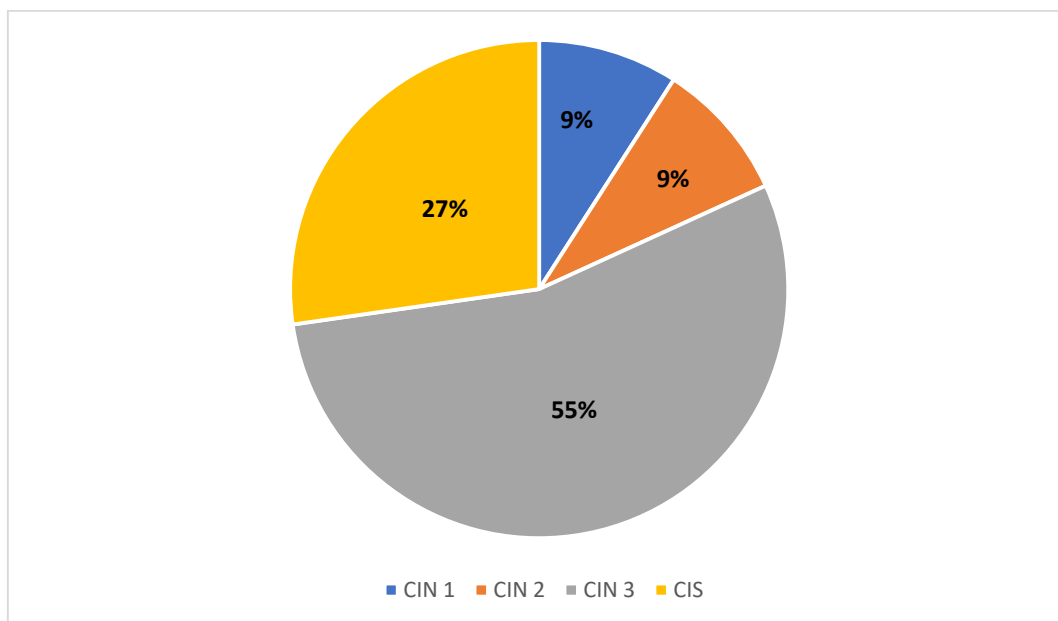
Grafikon 4.5. Grafički prikaz broja oboljelih žena u 2016. godini

Na slici 4.6. vidljivo je da je 40 % oboljelih pacijentica u 2016. godini ima između 30 i 40 godina, njih čak 10. Potom slijede pacijentice između 40 i 50 godine koje čine 36 % oboljelih pacijentica, na kraju imamo po 3 pacijentice (12 %) dobnih skupina do 30 godina i između 50 i 60 godina, a 2 pacijentice dobnih skupine preko 60 godina.

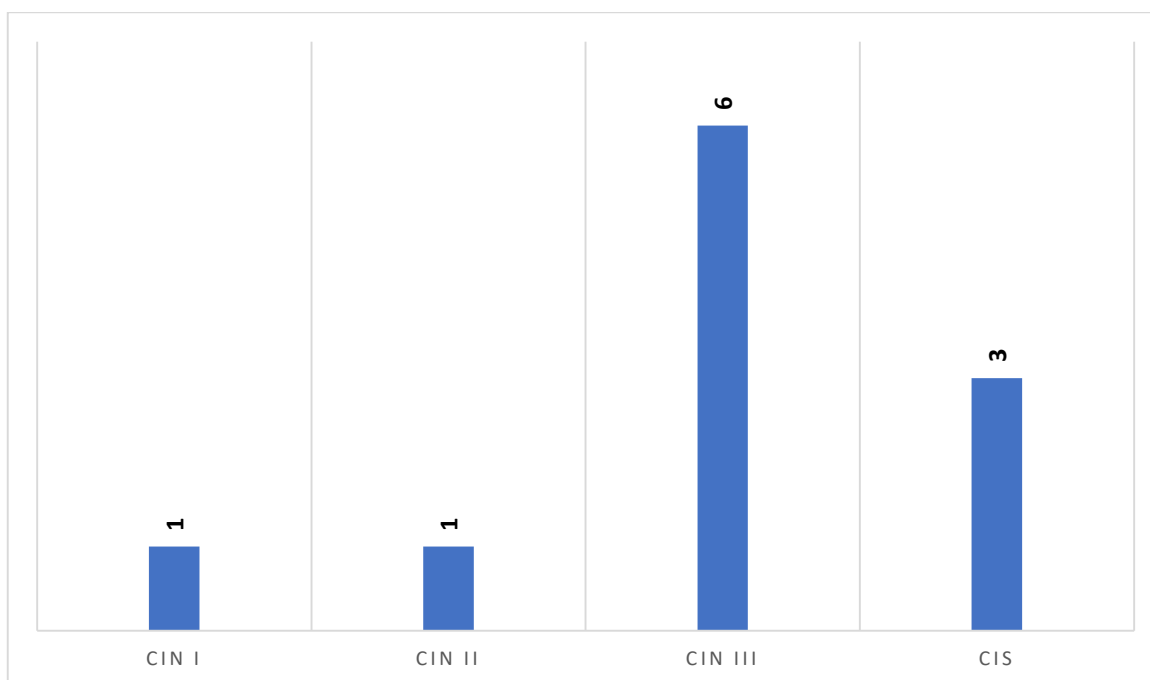


Slika 4.6. Grafički prikaz oboljelih pacijentica od CIN-a I, II, III i CIS-a u 2016g.

Tijekom 2017. godine postavljena je dijagnoza nekog oblika CIN-a u 11 pacijentica. Po jedna pacijentica sa dijagnosticiranim CIN I i CIN II, 3 pacijentice sa dijagnozom CIS i najviše je pacijentica sa dijagnozom CIN III tijekom navedene godine, njih 6 (slike 4.7, 4.8.).

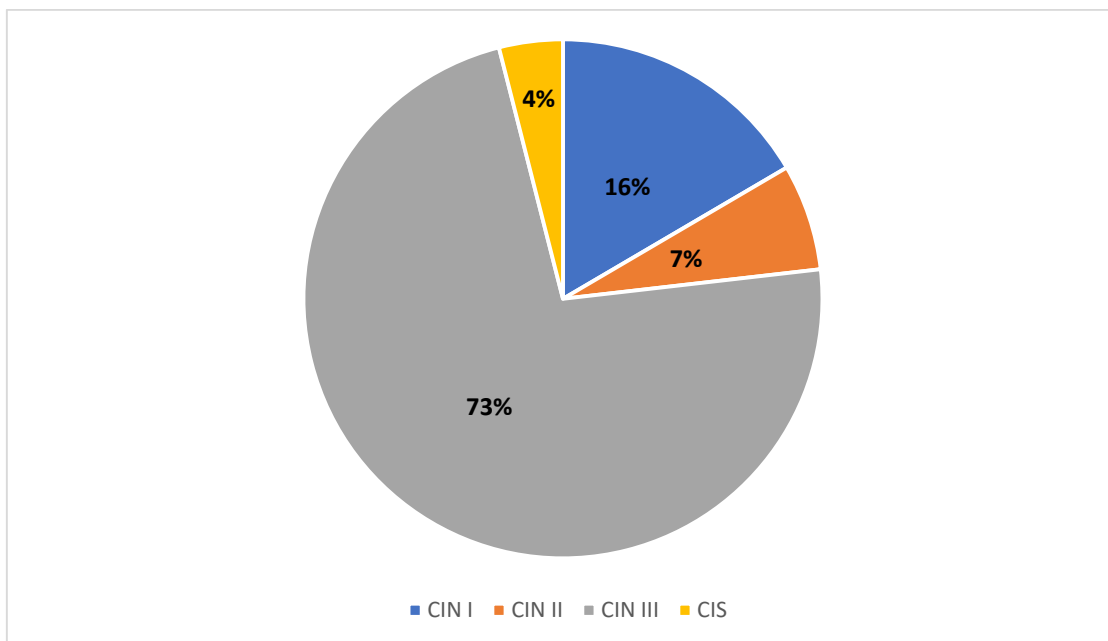


Slika 4.7. Grafički prikaz postavljenih dg CIN-a u 2017. godini

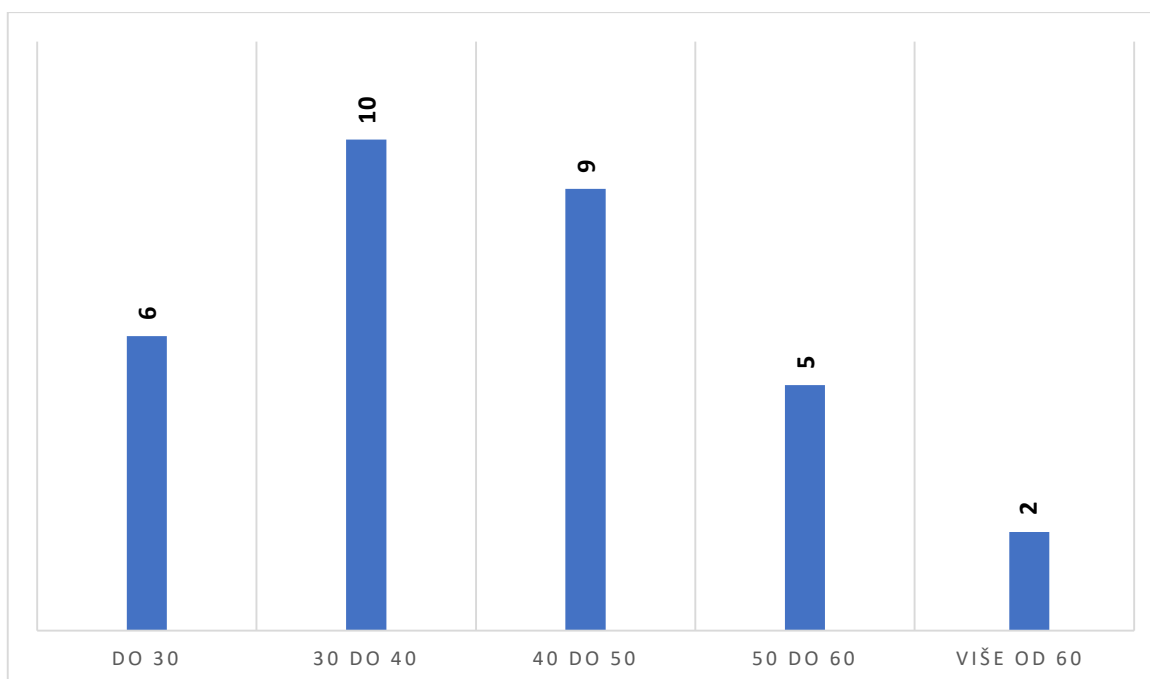


Slika 4.8. Pojedinačni broj oboljelih po stupnjevima CIN-a tijekom 2017. godine

U 2018. godini zabilježeno je 32 pacijentice sa nekim oblikom CIN-a. Od navedene 32 pacijentice, 6 pacijentica pripada dobnoj skupini do 30 godina, 10 pacijentica pripada dobnoj skupini 30 do 40 godina, 9 pacijentica pripada dobnoj skupini 40 do 50 godina, 5 pacijentica pripada dobnoj skupini 50 do 60 godina i 2 pacijentice pripadaju dobnoj skupini preko 60 godina. 5 pacijentica je sa dijagnozom CIN I, 2 pacijentice sa dg CIN II, najviše je pacijentica sa dg CIN III njih 22 i CIS je dijagnosticiran kod 3 pacijentice (slika 4.9., 4.10.).

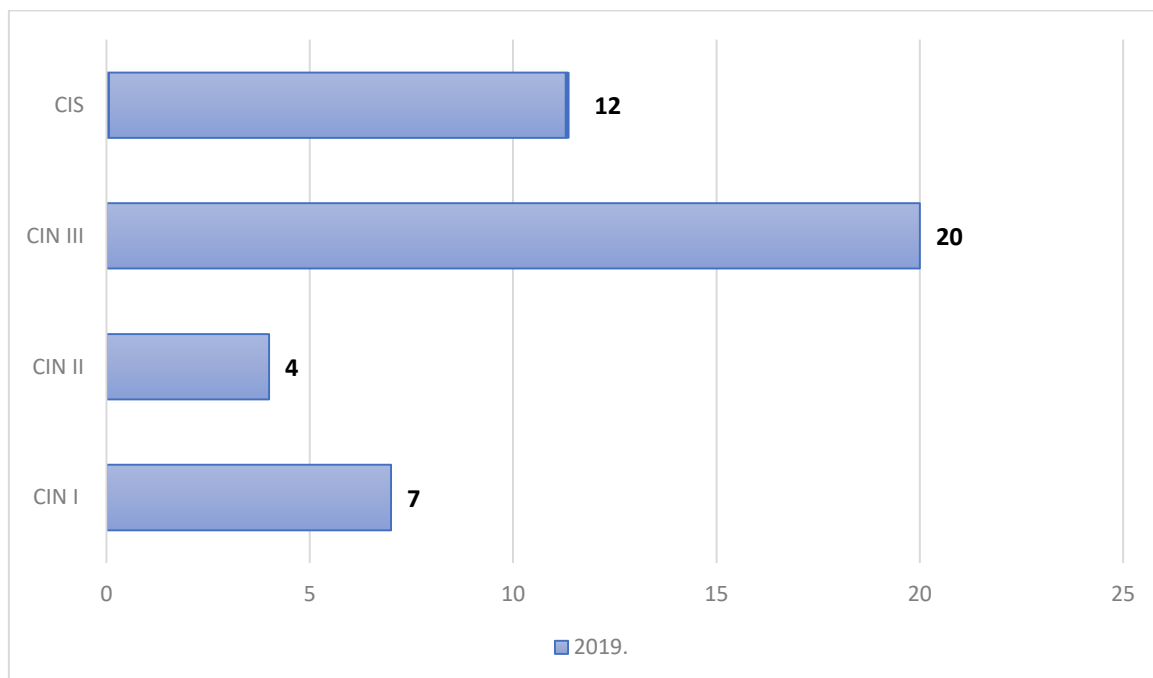


Slika 4.9. Podjela CIN-a po broju oboljelih žena tijekom 2018. godine

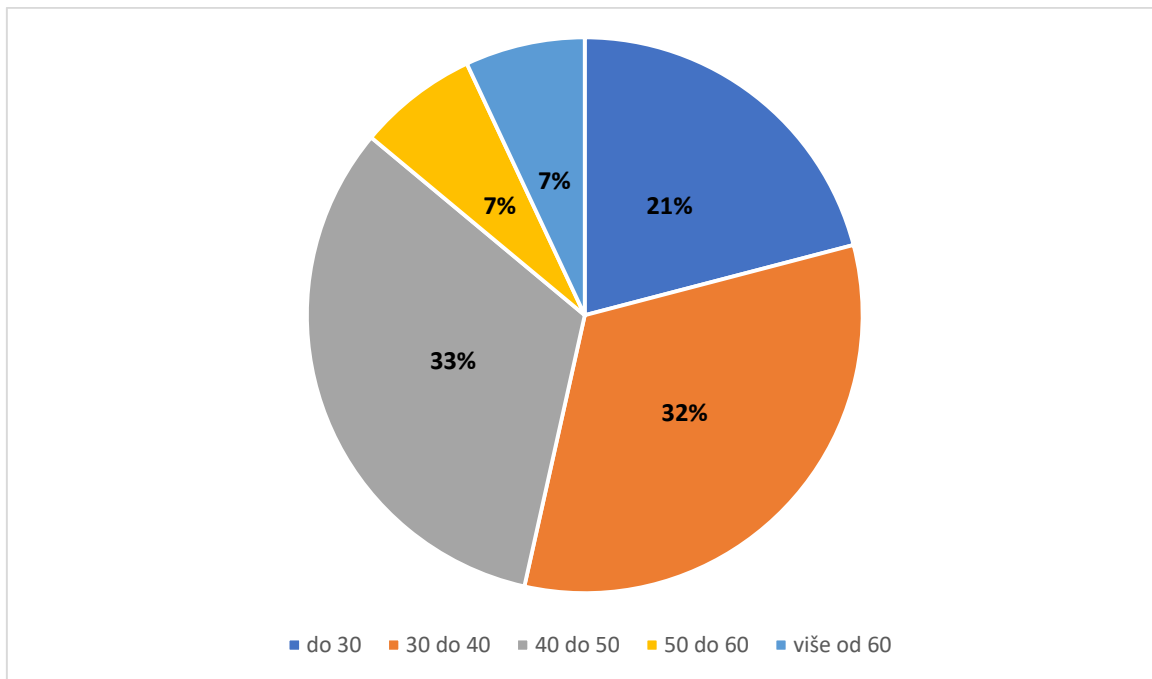


Slika 4.10. Ukupan broj oboljelih tijekom 2018. po dobnim skupinama

Ukupan broj oboljelih žena od nekog oblika CIN-a tijekom 2019. godine iznosi 43. U 2019. godini najčešći oblik CIN-a koji je dijagnosticiran u žena jest CIN III; 20 pacijentica, CIS je ustanovljen kod 12 pacijentica potom je 7 pacijentica sa CIN I dijagnozom i 4 pacijentice sa CIN II dijagnozom (slika 4.11). Dobnoj skupini do 30 godina pripadaju 9 pacijentica (21 %), između 30 i 40 godina ima 14 pacijentica (33 %) kao i između 40 i 50 godina, tri pacijentice imaju između 50 i 60 godina (7 %) i tri pacijentice su iznad 60 godina (7 %) (slika 4.12).



Slika 4.11. Broj oboljelih žena tijekom 2019. po stupnjevima CIN-a



Slika 4.12. Broj oboljelih žena tijekom 2019. godine po dobnim skupinama

4.1. Uloga medicinske sestre prvostupnice

Važno je naglasiti prevenciju i edukaciju o redovitim pregledima i odgovornom spolnom ponašanju te cijepljenjem protiv HPV-a što pripada ulozi medicinske sestre, prvostupnice sestrinstva. Uloga medicinske sestre prvostupnice se ogleda u prevenciji, probiru i asistenciji pri ranoj dijagnostici karcinoma vrata maternice. Medicinska sestra kao zdravstveni stručnjak treba biti upućena u sve rizične faktore, moguće uzroke i simptome CIN-a kako bi adekvatno i na vrijeme mogla prepoznati najranije znakove i intervenirati sukladno tome. Nadalje, njezina uloga se očituje kroz primarnu, sekundarnu i tercijarnu prevenciju CIN-a i CIS-a, ali i kroz raniju dijagnostiku sa svrhom sprječavanja razvoja invazivnog karcinoma vrata maternice. Također, kao zdravstveni stručnjak ima ulogu edukatora, ne samo u ginekološkoj ambulanti, nego i u zajednici.

Primarna prevencija obuhvaća postupke sprječavanja nastanka CIN-a, zdravstveno prosvjeđivanje žena i zdravstvenu edukaciju zdravstvenog osoblja, kontracepciju, edukaciju o čimbenicima rizika, a posebice o promjeni spolnog ponašanja. Osim edukacije ioće populacije o spolno odgovornom ponašanju, medicinska sestra educira i o cjevivu protiv HPV-a kao suvremenoj metodi primarne prevencije, kao i o povoljnim učincima cijepjenja

Kod sekundarne prevencije, uloga medicinske sestre je savjetovanje žena o važnosti odlaska na redovite preventivne ginekološke preglede, barem jedan put godišnje kod spolno aktivnih žena. Nakon tri ili više nalaza brisa koji su bez osobitosti, pregled se može ponoviti u većim vremenskim razmacima, no ne više od tri godine, o čemu odlučuje odabrani ginekolog. Ukoliko PAPA nalaz nije uredan, važno je ponovno uzeti bris te testirati na HPV, ako se postoji indikacija. Nadalje, medicinska sestra savjetuje češći probir ženama s povećanim rizikom s obzirom da ono pruža najbolju zaštitu ako se redovito ponavlja.

U tercijarnoj prevenciji uloga medicinske sestre je poboljšanje kvalitete života žene oboljele od CIN III i CIS-a, a cilj je potpuna medicinska, socijalna i profesionalna rehabilitacija sa sprječavanjem razvoja invazivne neoplastične bolesti.

Isto tako, uloga medicinske sestre nije samo u edukativnom i prevencijskom smislu i promicanju zdravijeg načina života nego ima ulogu i u ginekološkim ambulantama prilikom pregleda žene. Asistira liječniku prilikom izvedbe potrebnih zahvata u datom trenutku. Velika je važnost uloge medicinske sestre prvostupnice u psihičkoj pripremi žena kako bi se žene opustile i smirile u različitim situacijama prilikom dolaska na pregled.

5. RASPRAVA

U ovom radu istraženo je kolika je učestalost pojavnosti nekog od oblika CIN-a u razdoblju od 1.siječnja 2015. do 31.prosinca 2019. godine na odjelu za patologiju Opće bolnice „Dr. Tomislav Bardek“ – Koprivnica. U tom razdoblju bilo je 141 pacijentica kod kojih je dijagnosticiran neki oblik CIN-a. Istraživanje je pokazalo da je najčešća starosna dob oboljelih pacijentica između 30 i 40 godina (37 %), a najmanje je oboljelih pacijentica iznad 60 godina (10 %).

U 2015. godini je oboljelo 28 pacijentica u dobi od 26 godina pa do 69 godina koliko je imala najstarija pacijentica. U navedenoj godini, istraživanje pokazuje da je najčešći oblik CIN-a koji je dijagnosticiran CIN III. Te je godine najviše oboljelih pacijentica pripadalo starosnoj dobi između 30 i 40 godina (53 %).

U 2016. godini postavljena je dijagnoza nekog oblika CIN-a u 27 pacijentica, a najčešća starosna dob pacijentica te godine bila je od 30 do 40 godina te je također najčešće dijagnosticiran CIN III. U 2016. godini nije dijagnosticiran CIN i CIS niti kod ijedne oboljele žene, a najmlađa oboljela pacijentica imala je 19 godina.

U 2017. godini oboljelo je ukupno 11 pacijentica, najmanje u petogodišnjem razdoblju. Starosne dobi od 35 do 62 godine sa najčešće postavljanom dijagnozom CIN III.

U 2018. godini je oboljelo 32 pacijentice, a najmlađa pacijentica imala je 22 godine, a najstarija 71 godinu. Te godine je ponovno najučestalije postavljena dijagnoza CIN III. Prosječna dob oboljelih je od 30 do 50 godina.

2019. godine oboljelo je 43 pacijentice starodne dobi od 32 godine do 60 godina. 20 pacijentica ima dijagnozu CIN III, a 12 pacijentica ima dijagnosticiran CIS. Iako su tijekom 2019. godine podjednako oboljevale žene starosne dobi od 30 do 50 godina, brojka dijagnoza žena do 30 godina starosti se također povećala.

Iz rezultata se može zaključiti da je tijekom petogodišnjeg razdoblja oboljelo 141 žena. 17 žena sa dijagnosticiranim CIN I, 11 žena sa dijagnosticiranim CIN II, 90 žena sa dijagnozom CIN III i 26 žena sa dijagnosticiranim CIS-om. U navedenom petogodišnjem razdoblju je najčešća postavljena dijagnoza CIN III i CIS. Što se tiče dobnih skupina, tijekom navedenog petogodišnjeg razdoblja, 20 pacijentica pripada dobnoj skupini do 30 godina, 52 pacijentice pripadaju dobnoj skupini od 30 do 40 godina, 37 pacijentica pripada dobnoj skupini između 40

i 50 godina, 18 pacijentica pripada dobnoj skupini od 50 do 60 godina i 14 pacijentica ima više od 60 godina.

6. ZAKLJUČAK

Probir na citološke abnormalnosti i liječenje početnih/prijetećih lezija znatno je doprinijelo smanjenju incidencije raka vrata maternice i stope smrtnosti u Europi tijekom posljednjih desetljeća. Napredak u borbi protiv raka vrata maternice posebice je vidljiv u onim državama koje su provele populacijske programe probira s visokim odazivom. Unatoč ovim uspjesima, nema mjesta za zadovoljstvo u kontinuiranom naporu za suzbijanje raka vrata maternice. Trenutno se u Europskoj uniji prijavljuje oko 34 000 novih slučajeva te 16 000 smrti uslijed raka vrata maternice.

Ova bolest i dalje brojčano visoko kotira, a zabrinjava činjenica da se javlja i u dobi od 20tak godina. Prema podacima odjela za patologiju Opće bolnice „Dr. Tomislav Bardek“ – Koprivnica, tijekom razdoblja 2015. do 2019. godine oboljelo je čak 22 žene u dobi do 30 godina, a najviše obolijeva žena između 30 i 40 godina (51). Zaključak je da CIN III brojčano visoko kotira te zabrinjava činjenica da se povećava broj oboljenja u mlađih žena dok se paralelno broj oboljenja starijih žena smanjuje. Shodno dobivenim podacima tijekom petogodišnjeg razdoblja, zaključujemo važnost ranog otkrivanja tj, važnost redovitih pregleda.

7. LITERATURA

1. Junquiera LC. Osnove histologije. 10. izd. Zagreb: Školska knjiga; 2005.
2. Ćorušić A, Babić D, Šamija M, Šobat H. Ginekološka onkologija. Zagreb: Medicinska naklada; 2005.
3. Faletar V. Cervikalna intraepitelna neoplazija (CIN). Usporedba patohistološkog i PAPA nalaza (diplomski rad). Osijek: Medicinski fakultet; 2016.
4. Broders AC. Carcinoma in situ contrasted with benign penetrating epithelium. JAMA. 1932;99:1670-1674.
5. Weid GL. Proceedings of the First International Congress of Exfoliative Cytology. Joshua Ballinger Lippincott: Philadelphia; 1961.
6. Ženski spolni sustav. Dostupno na: <https://www.womenscare.com/maternal-fetal-medicine-2/cervical-cerclage/uterus/>
7. Audy-Jurković S, Singer Z, Pajtler M, Dražančić A, Grizelj V. Jedinствена klasifikacija citoloških nalaza vrata maternice u Hrvatskoj. Gynaecology Perinatology 1992; 1,4: 185-188.
8. Matanić I. "Bethesda" klasifikacija citologije vrata maternice (preddiplomski rad). Osijek: Medicinski fakultet; 2016.
9. Damjanov I, Jukić S, Nola M. Patologija. 3.izd. Zagreb: Medicinska naklada; 2011
10. Župić T. Ploidnost tumorskih stanica i tip humanog papiloma virusa u cervikalnim intraepitelnim neoplazijama (doktorska disertacija). Zagreb: Medicinski fakultet; 2011.
11. Stanley M. Pathology and epidemiology of HPV infection in females. Gynecology Oncology. 2010;117:5-10.
12. Poliklinika Mazalin. CIN 2 i CIN 3 [Online]. 2019. Dostupno na: <https://poliklinika-mazalin.hr/blog/cin-2-i-cin-3/> (8.02.2021.)
13. Park IU, Wojtal N, Silverberg MJ, Bauer HM, Hurley LB, Manos M. Cytology and Human Papillomavirus Co-Test Results Preceding Incident High-Grade Cervical Intraepithelial Neoplasia. PLoS One. 2015;880:1–10
14. Jones BA, Novis DA. Follow-up of abnormal gynecologic cytology: a college of American pathologists Q-probes of 16132 cases from 306 laboratories. Archives of Pathology & Laboratory Medicine 2000; 124: 665-671
15. Ngelangel C, Muñoz N, Bosch FX, i sur. Causes of cervical cancer in the Philippines: a case-control study. Journal of the National Cancer Institute 1998;90(1):43-9

16. Vidović M. Znanje žena o karcinomu grlića maternice (završni rad). Varaždin: Sveučilište Sjever; 2018.
17. V. Šimunić i suradnici: Ginekologija, Naklada Ljevak, Zagreb, 2001.
18. Onkologija. [Online]. 2018. Dostupno na:
19. <http://www.onkologija.hr/rak-vrata-maternice/rak-vrata-maternice-dijagnoza/>
(16.05.2020.)
20. Poliklinika Dr. Kozarić. Cervikalna intraepitelna neoplazija CIN liječenje [Online]. 2015. Dostupno na: <https://kozaric.ba/kozaricsavjeti/cervikalna-intraepitelna-neoplazija-cin-lijecenje-u-sarajevu/> (8.02.2021.)
21. Knezić Frković. Kloposkopija – zbog čega i kako se izvodi [Online]. 2017. Dostupno na: <https://www.plivazdravlje.hr/aktualno/clanak/29876/Kolposkopija-zbog-cega-i-kako-se-izvodi.html> (8.02.2021.)
22. Poliklinika harni. Biopsija [Online]. 2020. Dostupno na: <https://poliklinika-harni.hr/ginekologija/pregled/biopsija> (8.02.2021.)
23. D. Eljuga, A. Dražančić i suradnici: Prevencija i dijagnostika tumora ženskih spolnih organa, Nakladni zavod Globus, Hrvatsko društvo ginekologa i opstetričara, Klinika za tumore, Hrvatska Liga protiv raka, Zagreb, 1998. str. 50-63
24. Kyrgiou M, Athanasiou A, Paraskevaidi M, Mitra A, Kalliala I, Martin-Hirsch P, i sur. Adverse obstetric outcomes after local treatment for cervical preinvasive and early invasive disease according to cone depth: systematic review and meta-analysis. British Medical Journal. 2016;28:354-8.
25. Cullimore J. The management of atypical intraepithelial glandular lesions. U: Prendiville W, i sur. Colposcopy:Management Options. Edinburgh: Saunders; 2003.Str. 165-70
26. Radan S. Usporedba kliničkih ishoda u bolesnica operiranih konizacijom i elektrodijatermijskom ekscizijom velikom petljom u klinici za ženske bolesti i porode kliničkog bolničkog centra split (diplomski rad). Split: Medicinski fakultet; 2019.
27. Uzimanje Papa testa. Dostupno na: https://www.cybermed.hr/centri_a_z/rak_vrata_maternice_i_hpv/sto_je_papa_test
28. Citološki prikaz Papa testa. Dostupno na: https://www.cybermed.hr/centri_a_z/rak_vrata_maternice_i_hpv/sto_je_papa_test

8. OZNAKE I KRATICE

ASCUS- od engl. atypical squamous cells of undetermined significance

AGCUS- od engl. atypical glandular cells of undetermined significance

AIS- Endocervikalni karcinom in situ

ASC- engl. Atypical squamous cells

CIN- cervikalna intraepitelna neoplazija

CIS- Carcinoma in situ (najteži oblik)

DNK- Dezoksiribonukleinska kiselina

HPV- Humani papilomavirus

HSIL- High grade squamous intraepithelial lesion

HZJZ- Hrvatski zavod za javno zdravstvo

LSIL- engl. Low grade squamous intraepithelial lesion

LLETZ- Large loop excision of the transformation zone

PAPA test- Papa-test, Papa-razmaz, test po Papanicolauu illi VCE- (vagina-cerviks-endometrij) obris

PHD- patohistološka dijagnoza

SKG- skvamokolumnarna granica

SIL- squamous intraepithelial lesion

TZ- transformacijska zona

9. SAŽETAK

Rak vrata maternice je javnozdravstveni problem koji ne jenjava. Iako su se razvili nacionalni programi kojima su ciljevi edukacije, pregledi i probiri na rak vrata maternice i dalje je broj novozaraženih žena visoka. Cervikalna intraepitelna neoplazija je promjena koje prethodi raku vrata maternice. Ali samo zato što prethodi, ne znači trenutnu dijagnozu raka vrata maternice i ne znači da ne zahtjeva ozbiljno tretiranje. S obzirom da je riječ o dijagnozi koja nema specifičnih simptoma, veliki je značaj pravovremenih pregleda. Ovaj se oblik prekanceroze javlja u spolno aktivnih žena u dobi od 30 do 50 godina, a sve češće zahvaća i žene mlađe od 30 godina, ali i starije od 60 iako u rjeđim slučajevima. Isto tako je važno naglasiti sprječavanje HPV infekcije kao glavnog uzročnika ove bolesti. Iako je riječ o određenim vrstama i dalje je bitna prevencije i cijepljenje. CIN se da liječiti ako se na vrijeme otkrije i zato je iznimna važnost redovitih pregleda i PAPA testova. Prema podacima odjela za patologiju Opće bolnice „Dr. Tomislav Bardek“ – Koprivnica, tijekom razdoblja 2015. do 2019. godine oboljelo je 75 žena u različitim starosnim dobima i sa različitim oblicima CIN-a koji su im dijagnosticirani. Najveći broj žena sa postavljenom dijagnozom pripada dobi od 30 do 40 godina, potom slijede žene starosti između 40 i 50 godina, i žene do 30 godina starosti. Na začelju se nalaze dobne skupine žena iznad 60 godina i od 50 do 60 godina.

Ključne riječi: CIN, PAPA test, biopsija, PHD,


10. SUMMARY

Cervical cancer is a public health problem that does not go away. Although national programs have been developed aimed at educating, screening and screening for cervical cancer, the number of newly infected women remains high. Cervical intraepithelial neoplasia is a change that precedes cervical cancer. But just because it precedes it doesn't mean an immediate diagnosis of cervical cancer and doesn't mean it doesn't require serious treatment. Since this is a diagnosis that has no specific symptoms, timely examinations are of great importance. This form of precancerous lesions occurs in sexually active women aged 30 to 50 years, and increasingly affects women younger than 30 years, but also older than 60, although in rare cases. It is also important to emphasize the prevention of HPV infection as the main cause of this disease. Although it is about prevention and vaccination and tthat are still important. CIN can be treated if it is detected in time and that is why regular check-ups and PAPA tests are extremely important. According to the Department of Pathology of the General Hospital "Dr. Tomislav Bardek "- Koprivnica, during the period 2015 to 2019, 75 women of different ages and with different forms of CIN were diagnosed. The largest number of women with a diagnosis belongs to the age of 30 to 40, followed by women between the ages of 40 and 50, and women up to 30 years of age. At the back are age groups of women over 60 and 50 to 60 years.

Keywords: CIN, Papa test, biopsy, PHD

IZJAVA O AUTORSTVU ZAVRŠNOG RADA

Pod punom odgovornošću izjavljujem da sam ovaj rad izradio/la samostalno, poštujući načela akademske čestitosti, pravila struke te pravila i norme standardnog hrvatskog jezika. Rad je moje autorsko djelo i svi su preuzeti citati i parafraze u njemu primjerenom označeni.

Mjesto i datum	Ime i prezime studenta/ice	Potpis studenta/ice
U Bjelovaru, <u>20.10.2021.</u>	MIRELA SZEP	

Prema Odluci Veleučilišta u Bjelovaru, a u skladu sa Zakonom o znanstvenoj djelatnosti i visokom obrazovanju, elektroničke inačice završnih radova studenata Veleučilišta u Bjelovaru bit će pohranjene i javno dostupne u internetskoj bazi Nacionalne i sveučilišne knjižnice u Zagrebu. Ukoliko ste suglasni da tekst Vašeg završnog rada u cijelosti bude javno objavljen, molimo Vas da to potvrdite potpisom.

Suglasnost za objavljivanje elektroničke inačice završnog rada u javno dostupnom nacionalnom repozitoriju

MIRELA SZEP

ime i prezime studenta/ice

Dajem suglasnost da se radi promicanja otvorenog i slobodnog pristupa znanju i informacijama cjeloviti tekst mojeg završnog rada pohrani u repozitorij Nacionalne i sveučilišne knjižnice u Zagrebu i time učini javno dostupnim.

Svojim potpisom potvrđujem istovjetnost tiskane i elektroničke inačice završnog rada.

U Bjelovaru, 20.10.2021.

Mirah Szep
potpis studenta/ice

**OPĆA BOLNICA
"DR TOMISLAV BARDEK"
KOPRIVNICA**

Klasa: 053-02/20-01/37

Urbroj: 2137-15-01-20-02

U Koprivnici, 25.09.2020. godine

Na temelju članka 37. stavka 7. Statuta Opće bolnice „Dr. Tomislav Bardek“ Koprivnica, Etičko povjerenstvo Opće bolnice "Dr. Tomislav Bardek" Koprivnica na 17. sjednici održanoj 25.09.2020. godine donijelo je sljedeću:

ODLUKU

I.

Mireli Szep odobrava se pristup podacima u svrhu izrade diplomskog rada na temu: „Cervikalna intraepitelneoplazija (CIN)- morfološko klinički aspekti“

II.

Ova Odluka stupa na snagu danom donošenja.

Obrazloženje:

Mirela Szep dostavila je Etičkom povjerenstvu Zamolbu, KLASA:053-02/20-01/37, URBROJ:15-20-01, a za odobrenjem pristupu podacima u svrhu izrade diplomskog rada na temu: „Cervikalna intraepitelneoplazija (CIN)- morfološko klinički aspekti“.

Etičko povjerenstvo je na temelju glasovanja jednoglasno odobrilo navedeno istraživanje uz napomenu da se Etičkom povjerenstvu **nakon završenog istraživanja dostavi informacija o prikupljenim rezultatima.**

Predsjednik Etičkog povjerenstva:

Stjepan Gašparić, dr.med., subspecijalist traumatologije



Dostaviti:

1. Mirela Szep, e-mail: szepmirela02@gmail.com
2. Stjepan Gašparić, dr.med., subspecijalist traumatologije – predsjednik Povjerenstva
3. Prim.prof.dr.sc. Elizabeta Horvatić, dr.med., specijalistica patološke anatomije
4. Mirna Zagrajski-Brkić, dr.med., subspecijalistica psihoterapije
5. Ivica Stanišić, dr.med., subspecijalist ginekološke onkologije
6. Dragica Kramarić, dr.med., subspecijalistica kardiologije
7. Ruža Evačić, mag.med.techn.
8. Nikolina Puc Obleščuk, spec. med. biokemije i laboratorijske medicine
9. Melita Kuharić, dipl.iur.
10. Vlč. Davor Šumandl
11. Pismohrana