

# Zdravstvena njega bolesnika sa subduralnim hematomom

---

Cerjan, Ana

Undergraduate thesis / Završni rad

2021

Degree Grantor / Ustanova koja je dodijelila akademski / stručni stupanj: **Bjelovar University of Applied Sciences / Veleučilište u Bjelovaru**

Permanent link / Trajna poveznica: <https://um.nsk.hr/um:nbn:hr:144:771111>

Rights / Prava: [In copyright](#) / [Zaštićeno autorskim pravom.](#)

Download date / Datum preuzimanja: **2024-12-27**



Repository / Repozitorij:

[Repository of Bjelovar University of Applied Sciences - Institutional Repository](#)



**VELEUČILIŠTE U BJELOVARU**  
**PREDDIPLOMSKI STRUČNI STUDIJ SESTRINSTVA**

**ZDRAVSTVENA NJEGA BOLESNIKA SA**  
**SUBDURALNIM HEMATOMOM**

Završni rad br.91/SES/2020

Ana Cerjan

Bjelovar, listopad 2021.



**Veleučilište u Bjelovaru**  
**Trg E. Kvaternika 4, Bjelovar**

### 1. DEFINIRANJE TEME ZAVRŠNOG RADA I POVJERENSTVA

Kandidat: **Cerjan Ana** Datum: 22.09.2020. Matični broj: 001308  
JMBAG: 0314012638

Kolegij: **ZDRAVSTVENA NJEGA ODRASLIH II/V**

Naslov rada (tema): **Zdravstvena njega bolesnika sa subduralnim hematomom**

Područje: **Biomedicina i zdravstvo** Polje: **Kliničke medicinske znanosti**

Grana: **Sestrinstvo**

Mentor: **Ksenija Eljuga, mag.med.techn.** zvanje: **viši predavač**

Članovi Povjerenstva za ocjenjivanje i obranu završnog rada:

1. **Tamara Salaj, dipl.med.techn., predsjednik**
2. **Ksenija Eljuga, mag.med.techn., mentor**
3. **dr.sc. Mirna Žulec, član**

### 2. ZADATAK ZAVRŠNOG RADA BROJ: 91/SES/2020

Studentica će u radu objasniti dijagnostiku, kliničku sliku i liječenje kod bolesnika koji ima subduralni hematom. Prikazati će perioperativnu zdravstvenu skrb s procesom zdravstvene njege usmjerenu na period pripreme pacijenta za zahvat, te ranu i kasnu poslijeoperativnu skrb s ciljem sprječavanja poslijeoperativnih komplikacija.

Zadatak uručen: 22.09.2020.

Mentor: **Ksenija Eljuga, mag.med.techn.**



## ZAHVALA

Zahvaljujem se mentorici Kseniji Eljuga, mag. med. techn,  
na stručnim savjetima i nesebičnoj pomoći koju mi je pružila  
pri izradi i obrani završnog rada te članovima komisije.

Zahvaljujem se i svojoj obitelji, svima profesorima i djelatnicima studentske službe koji su  
svojim stručnim savjetima, strpljenjem i podrškom bili uz mene tijekom studiranja.

# SADRŽAJ

1. UVOD.....	1
2. CILJ RADA .....	2
3. METODE.....	3
4. RASPRAVA .....	4
4.1. Anatomija.....	4
4.2. Intrakranijalna krvarenja .....	8
4.2.1. Epiduralni hematoma .....	8
4.2.2. Intracerebralno krvarenje.....	9
4.2.3. Subduralni hematoma.....	10
4.3. Dijagnostika u neurokirurgiji .....	12
4.3.1. Klinički pregled .....	12
4.3.2. Pretrage mozgovno- kralježnične tekućine (likvora).....	13
4.3.3. Kompjuterizirana tomografija (CT).....	13
4.3.4. Magnetska rezonancija (MR) .....	14
4.3.5. Cerebralna i spinalna angiografija.....	14
4.3.6. Elektroencefalografija (EEG) .....	15
4.4. Patofiziologija .....	16
4.5. Epidemiologija .....	17
4.6. Liječenje .....	18
4.7. Zdravstvena njega bolesnika sa subduralnim hematoma.....	20
4.7.1. Prijeoperativna priprema .....	21
4.7.2. Preoperativne sestrinske dijagnoze.....	24
4.7.3. Poslijeoperacijska zdravstvena njega .....	26
4.7.4. Postoperativne sestrinske dijagnoze .....	31
5. ZAKLJUČAK .....	33
6. LITERATURA .....	34
7. OZNAKE I KRATICE.....	36
7. SAŽETAK .....	37
8. SUMMARY .....	38

## 1. UVOD

Krvarenja u lubanjskoj šupljini (intrakranijalna krvarenja) česta su posljedica kraniocerebralnih ozljeda. Ovakva krvarenja moguća su i nakon bezazlene traume, a ako ih se na vrijeme ne prepozna i operira, mogu dovesti do smrtnog ishoda. Intrakranijalno krvarenje dovodi do povećanja intrakranijalnog tlaka i kompresivnog učinka na mozak što izaziva ishemiju mozga. Kod sumnje na intrakranijalno krvarenje potrebno je što prije učiniti CT mozga.

Subduralni hematoma je najčešći oblik intrakranijalnog krvarenja, a nastaje kao posljedica krvarenja iz vena s moždane površine. Postoje nekoliko vrsta hematoma, a razlikuju se po vremenu nastanka- akutni, subakutni i kronični subduralni hematoma (1).

Nastanak akutnog subduralnog hematoma ima prilično loše prognoze, čak i u slučaju vrlo brzog poduzimanja neurokirurškog zahvata. Smrtnost u slučaju akutnog subduralnog hematoma iznosi približno 50%. Nažalost, oporavak bez posljedica je zaista rijetkost. Subakutni subduralni hematoma razvija se između 5-og dana do 3 tjedna nakon traume. Kronični subduralni hematoma se obično dijagnosticira tek nakon što prođe šest tjedana, ali i do nekoliko mjeseci nakon traume (2).

Ovaj rad bit će koncipiran kao prikaz teoretskih spoznaja o anatomiji i fiziologiji mozga, definiranju subduralnog hematoma, utjecaju stanja na život bolesnika i ulozi medicinske sestre i zdravstvene njege u hospitalizaciji bolesnika.

## **2. CILJ RADA**

Studentica će u radu objasniti dijagnostiku, kliničku sliku i liječenje kod bolesnika koji ima subduralni hematom. Prikazati će perioperativnu zdravstvenu skrb s procesom zdravstvene njege usmjerenu na period pripreme pacijenta za zahvat, te ranu i kasnu poslijeoperativnu skrb s ciljem sprječavanja poslijeoperativnih komplikacija.

### **3. METODE**

U radu su korišteni izvori podataka dostupni iz stručne i znanstvene literature, iz područja kirurgije, neurologije, interne medicine, psihijatrije i zdravstvene njege kirurških, internističkih i psihijatrijskih bolesnika. Metode rada obuhvaćaju prikupljanje, analiziranje i uspoređivanje stručnih znanstvenih radova vezanih za temu subduralnog hematoma, poglavito specifičnosti zdravstvene njege kod subduralnog hematoma.



## 4. RASPRAVA

### 4.1. Anatomija

#### Mozak i leđnu moždinu štite:

1. lubanjske kosti
2. mozgovne ovojnice
3. cerebrospinalni likvor (3).

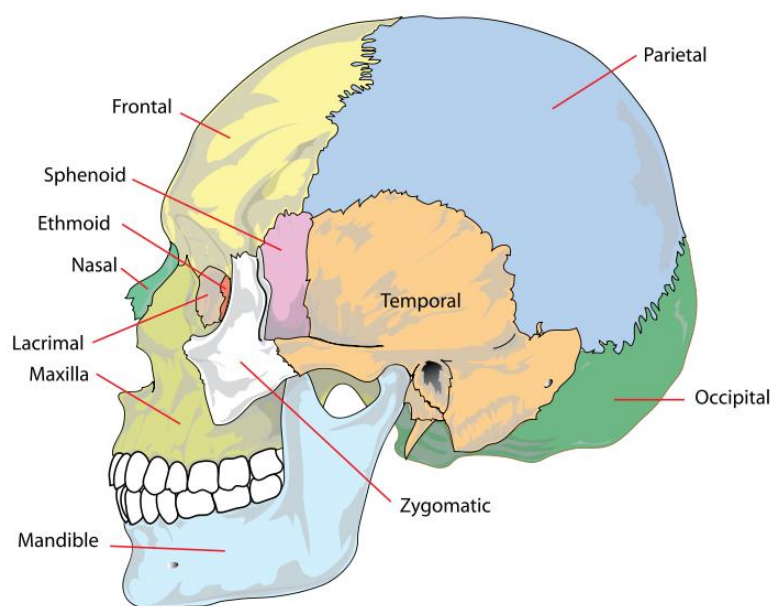
Kosti glave dijele se na kosti neurokranija (**neurocranium**) i kosti viscerokranija (**viscerocranium seu splanhnocranium**).

Kosti neurokranija dijele se na kosti lubanjskog svoda (**calvaria**) i kosti baze lubanje (**basis cranii**). Kosti neurokrania čine šupljinu unutar koje se nalazi mozak.

Lubanjski svod (**calvaria**) tvore ljudske čeone kosti (**os frontale**), obje tjemene kosti (**os parietale**), zatiljne kosti (**os occipitale**) te sljepoočne kosti (**os temporale**).

Baza lubanje (**basis cranii**) dijeli se u tri lubanjske jame- prednju, srednju i stražnju.

Dno prednje lubanjske jame tvore čeona (**os frontale**) i klinaste kosti (**os sphenoidale**) te rešetnica. Dno srednje lubanjske jame tvore klinaste (os sphenoidale) i sljepoočna kost (os temporale), dok dno stražnje lubanjske jame tvore sljepoočna i zatiljna kost- os occipitale ( Slika 4.1.) (4).



Slika 4.1. Prikaz kosti lubanje (preuzeto sa [https://sh.wikipedia.org/wiki/Kosti\\_glave](https://sh.wikipedia.org/wiki/Kosti_glave), Datum pristupanja: 1.10.2021.)

Mozak i kralježnična moždina ne ispunjavaju u potpunosti koštane prostore lubanjske šupljine i kralježničnoga kanala, već su okruženi ovojnicama i uronjeni u tekućinu. Na taj način je osjetljivo živčano tkivo mozga i kralježnične moždine zaštićeno od tresenja (5).

Ovojnice (meningae) središnjega živčanoga sustava dijelimo na:

- **tvrdi moždanu ovojnicu** (pachymeninx= dura mater encephali/ spinalis)
- **meku moždanu ovojnicu** (leptomeninx= arachnoidea mater i pia mater encephali/ spinalis).

**Tvrda moždana ovojnica: Dura mater** je vanjska ovojnica i građena je od čvrstoga vezivnoga tkiva bogatog vlaknima. U području velikoga mozga leži u blizini kostiju lubanje ili im se pridružuje.

**Meke moždane ovojnice ( leptomeninx):** sastoje se od sljedećih, jasno odvojenih dijelova:

- **Arachnoidea mater:** leži na unutarnjoj strani durae mater. Između dure i arachnoideje nalazi se praznina ispunjena kapilarama te subduralni prostor u užemu smislu ne postoji. Kirurškim se mikroskopom arachnoidea uočava kao nježni, osjetljivi veo

labavoga vezivnoga tkiva. Arahnoidea je prozirna pa nakon otvaranja durae, daje jasan pogled na površinu SŽS-a. U subarahnoidalnome prostoru, između arahnoideje i pie, nalazi se nekoliko površinskih arterija i vena mozga i kralježnične moždine. Iznimku čine mosne vene koje putuju od subarahnoidalnoga prostora, kroz arahnoideju i duru u sinus dure mater.

- **Pia mater:** spojena je s površinom SŽS-a i ne može se instrumentom odvojiti od tkiva. Pia mater se nalazi na **membrani glielimitans superficialis** koja je zapravo vanjska granica moždanoga tkiva građena od širokih nastavaka astrocita. Pia mater, za razliku od arahnoideje i dure, obavija sve vijuge velikoga mozga, ponirući u svaku brazdu. Krvne žile ulaze u središnji živčani sustav, također obavija pia mater, na taj se način stvara određena šupljina oko ulazećih krvnih žila, tzv. **Virchow- Robinovi prostori** (6).

**Cerebrovaskularni likvor ( liquor cerebrospinalis)**, ispunjava prostore unutar SŽS-a i oko njega. Prostor koji obavija SŽS naziva se vanjski likvorski prostor. On je s ventrikularnim prostorima, akveduktom i središnjim kanalom kralježnične moždine, tj. unutarnjim likvorskim prostorom, povezan s tri otvora, **aperturae**, u IV. komori. Obilježje topografskog položaja likvorskog prostora i krvnih žila spram ovojnica mozga važno je za razumjevanje brojnih bolesti, kao interkranijalna krvarenja i hydrocephalus, te za dijagnostičke postupke, npr. punkciju likvora i različite načine anestezije. Poremećaji u stvaranju i resorpciji likvora mogu dovesti do neuroloških oboljenja. Pritisak (tlak) u likvorskom prostoru pokazuje velike fiziološke oscilacije, tako da vrijednosti pojedinačnog mjerenja pritiska imaju malu dijagnostičku vrijednost. Mjerenje pritiska likvora radi se kao normalna punkcija likvora u ležećeg pacijenta. Pri tome se primjenjuje odgovarajuća široka kanila i uzlazna cijev, tako da se mogu zabilježiti ritmičke promjene tlaka povezane s ritmom disanja i rada srca ( normalne vrijednosti: 65- 195 mmH<sub>2</sub>O ili 5- 15 mmHg (7).

Fraktura lubanje u temporalnom području može poderati neke od grana meningealne arterije. Krv se u tom slučaju može izliti između periostalnog i meningealnog lista tvrde mozgovne ovojnice u epiduralni prostor. Na taj način dolazi do epiduralnog hematoma. Tada u lubanji dolazi do porasta intrakranijalnog tlaka, te je zbog toga najčešće potrebna hitan kirurški zahvat. Kod ozljede meningealne vene kod frakture kosti lubanje isto može doći do epiduralnog hematoma. Meningealni je list u izravnim odnosima s paučinastim mozgovnim

ovojnicama preko subduralnih prostora, koji je mjesto na kojem nastaje subduralni hematoma (2).

Paučinaste mozgovne ovojnice su tanke elastične membrane, građene od kolagenog i elastičnog vlakana, a s obje je strane obložena endotelom. Za njih je karakteristično da nemaju krvne žile i živce. Ne postoji fizička povezanost među paučinastom i tvrdom mozgovnom ovojnicom. Zbog toga se subduralni prostor smatra potencijalnim prostorom za formiranje subduralnog hematoma prilikom traume glave. Subarahnoidalni se prostor širi na području moždane brazde i cisterne (4). Subarahnoidalni prostor je mjesto mozgovnih krvnih žila (arterijskog prstena mozga i njegovih ogranaka) i početnih dijelova svih moždanih živaca (5).

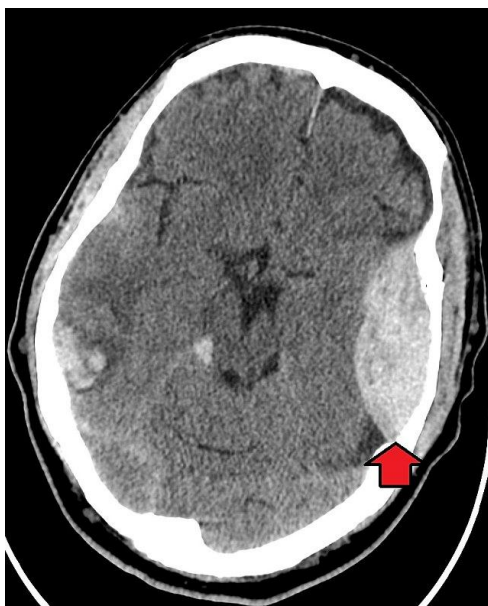
## **4.2. Intrakranijalna krvarenja**

Intrakranijalna krvarenja česta su posljedica kranioocerebralnih ozljeda. Stupanj ozljede ovisi o životnoj dobi, anatomskim osobitostima lubanje i mozga te o trajanju i smjeru djelovanja sile. Intrakranijalno krvarenje može biti posljedica i spontanog krvarenja prouzročenog povišenim krvnim tlakom ili antikoagulacijskom terapijom (8).

### **4.2.1. Epiduralni hematoma**

Epiduralno krvarenje nastaje između kosti lubanje i tvrde moždane ovojnice (dura mater). Nastaje razdrom neke od moždanih arterija pa se klinička slika razvija vrlo brzo. Klinički je epiduralni hematoma obilježen kratkotrajnim gubitkom svijesti nakon udara u glavu, no gubitka svijesti i ne mora biti. Potom nastupa tzv. „lucidni“ interval u kojem se bolesnik dobro osjeća, gotovo bez ikakvih simptoma. Potom nastupa naglo pogoršanje stanja, praćeno glavoboljom, povraćanjem, pojavom neurološkog ispada i poremećajem stanja svijesti, te je moguć i smrtni ishod u slučaju kad se ne prepozna nastanak epiduralnog hematoma.

Dijagnoza epiduralnog krvarenja postavlja se učinjenim CT-om mozga. Tipičnog je polumjesečastog oblika s konveksnom stranom koja pritišće na mozak. Na slici 4.2. vidi se potvrda epiduralnog krvarenja prikazana učinjenim CT-om mozga.



Slika 4.2. CT snimka epiduralnog hematoma ( preuzeto sa: [https://www.wikiwand.com/hr/Epiduralni\\_hematom](https://www.wikiwand.com/hr/Epiduralni_hematom) Datum pristupa 01.10.2021.)

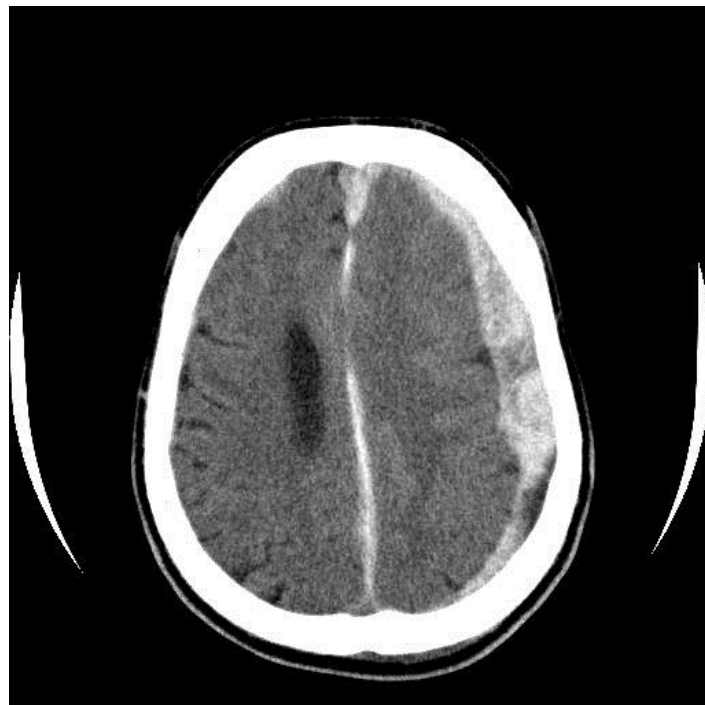Liječenje epiduralnog hematoma zahtijeva hitno odstranjivanje hematoma i otklanjanje uzorka (9).

#### **4.2.2. Intracerebralno krvarenje**

Intracerebralno krvarenje javlja se u svim područjima mozga, u dubokim i površnim slojevima, a događa se najčešće uslijed ruptуре dubokih intracerebralnih krvnih žila. Intracerebralno krvarenje obično je udruženo sa kontuzijom mozga. Nagla besvjesna stanja praćena konvulzijama sa znakovima intrakranijalne hipertenzije karakteriziraju intracerebralno krvarenje (9).

### 4.2.3. Subduralni hematoma

Subduralno krvarenje nastaje između tvrde moždane ovojnice i površine mozga. Najčešći je izvor krvarenja oštećenje tzv. mosne vene, no krvarenje može biti i arterijsko, te je u tom slučaju prisutno oštećenje kortikalne arterije povezano s postojećom kontuzijom mozga. Razlikujemo akutni i kronični subduralni hematoma. Akutni subduralni hematoma klinički se očituje unutar 24 do 48 sati. Stanje svijesti bolesnika može biti u rasponu od kome (GCS < 8) do blažeg poremećaja stanja svijesti. Prisutni su i simptomi povišena intrakranijalnoga tlaka (glavobolja, povraćanje) i neurološki ispadi ( proširenje zjenica, hemipareza). Na slici 4.3. prikazana je CT snimka subduralnog hematoma.



Slika 4.3. CT snimka subduralnog krvarenja ( Preuzeto sa: <https://simptomi.rs/bolesti/16-hirurgija-sa-ortopedijom/479-nakupljanje-krvi-unutar-lobanje-krvarenje-u-lobanju-udarac-u-glavu-trauma-glave-prelomi-subduralni-hematoma-hematoma-subdurale-glavobolja-povracanje-nesvestica-vrtoglavica-poremecaj-ravnoteze-vida-simptomi-medicina-zdravlje-lekar-trudnoca-bolesti-ishrana-d>. Datum

pristupa: 01.10.2021.

**Dijagnoza** akutnog subduralnog hematoma postavlja se snimanjem CT-a mozga koji prikazuje hiperdenznoekstraaksijalno krvarenje, polumjesečasta izgleda s konveksnom stranom koja gleda prema kostima lubanje.

**Liječenje** je akutnoga subduralnog hematoma hitan kirurški zahvat u svrhu evakuacije hematoma i dekompresije mozga. U liječenju akutnog subduralnog krvarenja vrlo je važno vrijeme proteklo od ozljeđivanja do evakuacije hematoma (tzv. zlatni interval od šest sati).

Kronični subduralni hematom nastaje 21. dan i kasnije nakon ozljede glave. Najčešće nastaje u osoba starije životne dobi, alkoholičara i bolesnika na antikoagulantnoj terapiji. Kronični subduralni hematom obilježen je postojanjem čahure oko hematoma. Najčešći su simptomi glavobolja te pojava neurološkog ispada poput disfazije i hemipareze. U slučaju postojanja kroničnog subduralnog hematoma većeg od 10mm koji vrši pritisak na okolni mozak indicirano je kirurško liječenje u smislu evakuacije hematoma (9).

Akutni i subakutni subduralni hematom nastaju kao posljedica akceleracijsko deceleracijske traume i obično su udruženi s kontuzijom mozga. Najčešći izvor krvarenja su rupturiranemostne vene, rjeđe kortikalne arterije. Netraumatski subduralni hematom su rijetkost i nastaju kao posljedica krvarenja iz aneurizma, angioma i tumora.

Tijek posttraumatskih zbivanja sličan je tijeku pri epiduralnom hematom (porast intrakranijalnog tlaka, pomak masa i cerebralne hernijacije). Epiduralni i subduralni traumatski hematom su ozljede koje se moraju riješiti kirurški (10).



### 4.3. Dijagnostika u neurokirurgiji

#### 4.3.1. Klinički pregled

Procjena stanja svijesti u svakodnevnom radu vrši se putem Glasgow Coma Score (GCS) koja predstavlja pomoć u ocjenjivanju stupnja poremećaja svijesti, a time i ocijene oštećenja mozga.

Tablica 4.1. prikazuje Glasgow koma skalu koja je podjeljena na tri djela usmjerena na otvaranje očiju, verbalni odgovor te motorički odgovor. Stanje svijesti se boduje. Tako će najveći bodovni skor biti 15, što označava potpuno očuvanu svijest, dok će bodovni skor 3 označavati stanje duboke kome.

Tablica 4.1. GCS LJESTVICA

OTVARANJE OČIJU (O)	VERBALNI ODGOVOR (V)	MOTORIČKI ODGOVOR (M)
spontano 4	orijentiran 5	izvršava naredbe 6
na poziv 3	konfuzan 4	lokalizira podražaj 5
bolni podražaj 2	neadekvatne riječi 3	povlači udove 4
ne otvara oči 1	nerazumljivi zvuci 2	fleksijski pokreti 3
nema odgovora 1	nema odgovora 1	ekstenzijski pokret 2
		nema odgovora 1
<b>UKUPNO</b>		
4	5	6
$GCS = O + V + M = 15$		

Motorički odgovor daje važne informacije o lateralizaciji funkcije i razini ozljede. Smanjeni opseg pokreta s povišenim tonusom refleksa na jednoj strani govore u prilog fokalnoj ozljedi mozga. Brzorazvijajućidecerebracijski položaj bolesnika s unutarnjom

rotacijom i ekstenzijom udova upućuje na postojanje intrakranijalog krvarenja ili druge ozljede na strani mozga suprotnoj zahvaćenom udu.

Otvaranje očiju, pokreti oka te odgovor zjenica pružaju informacije o stanju svijesti i funkciji moždanog debla. Pri normalnoj funkciji mozga i moždanog debla pokreti očiju slijede ispitivača i uredno fiksiraju objekt. Spontani konjugirajući pokreti oka (devijacija bulbusa) upućuju na ozljedu mozga (tzv. „pogled prema leziji“). Pri pregledu, zjednice bi trebale biti jednake te normalno reagirati na svjetlo. U slučaju proširenih (midrijatičnih) zjenica i nepostojanja reakcije zjenica na svjetlo (areaktibilne zjenice) najvjerojatnije je riječ o teškoj ozljedi mozga. Jednostrano proširenje zjenice u bolesnika s teškom ozljedom glave upućuje na ozljedu okulomotornog živca (n. Oculomotorius) ili moždanog debla uzrokovanu pomakom mozga zbog postojanja patološke intrakranijalne lezije (intrakranijalno krvarenje ili tumor). Obostrano proširene zjenice upućuju na tešku ozljedu moždanog debla. Vrlo male, točkaste zjenice upućuju na krvarenje u ponsu.

#### **4.3.2. Pretrage mozgovno- kralježnične tekućine (likvora)**

Mozgovno- kralježnična tekućina ( cerebrovaskularna tekućina- likvor) najčešće se dobiva invazivnom pretragom nazvanom lumbalna punkcija (LP). Najčešće je mjesto punkcije u razini trećega i četvrtoga lumbalnoga kralješka.

Likvor se uzima pri sumnji na spontano subarahnoidalno krvarenje u slučajevima kad se ne može dokazati CT-om, te pri sumnji na upalni proces (meningitis). Analiziraju se biokemijski parametri kao što su broj stanica, koncentracija proteina, šećera i elektolita. Pri sumnji na infekciju radi se i bakteriološki nalaz likvora (9).

#### **4.3.3. Kompjuterizirana tomografija (CT)**

Akutni hematomi na CT-u će se prikazivati kao areali bijele boje, za razliku od okolnoga mozga koji će biti sive boje. Akutni ishemijski cerebrovaskularni inzult obilježen je hipodenzitetom, dok je hemoragijski inzult hiperdenzan. Tumori mozga obično se prikazuju kao hipodenze ili izodenzne lezije, koje nakon aplikacije kontrastnoga sredstva uglavnom postaju hiperdenzne. Neki su tumori (meningeomi, oligodendrogliomi) zbog postojanja kalcifikacije na nativnim snimkama CT- a hiperdenzni.

Razvojem sve snažnijih CT uređaja došlo je i do razvoja Ctangiografije koja postupno izbacuje iz upotrebe klasičnu angiografiju. Ova dijagnostička metoda omogućuje računalnu rekonstrukciju krvnih žila. CTangiografija odlično vizualizira oblik i promjer krvnih žila te patološke promjene na njima. Moderni CT uređaji omogućuju i trodimenzionalnu rekonstrukciju krvnih žila, te se danas, uz digitalnu suptrakcijsku cerebralnu angiografiju, smatra metodom izbora u dijagnostici intrakranijalnihaneurizmatskih tvorbi (9).

#### **4.3.4. Magnetska rezonancija (MR)**

Magnetna rezonancija temelji se na fenomenu nuklearne magnetske rezonancije. Ta neinvazivna slikovna pretraga omogućuje prikazivanje patoloških procesa s najviše detalja do sada.

Prilikom snimanja MR-om također se primjenjuje kontrastno sredstvo (obično gadolinij). Magnetska rezonancija osobito je korisna u područjima gdje je pretraga CT-om manjkava, posebice u prikazu promjena u stražnjoj lubanjskoj jami i lubanjskoj osnovici. U prikazu manjih infarkata, multiple skleroze, oteklina (edema) mozga, spinalnih intramedularnih tumora, hernijacije intervertebralnog diska, prikazu vaskularizacija tumora i intrakranijalnih aneurizmi. S druge strane CT se pokazao boljim u analizi koštanih promjena te akutnih krvarenja.

Magnetska je rezonancija kontraindicirana u bolesnika s ugrađenim pacemakerom, implantiranim metalnim (netitanskim) stranim tijelom (9).

#### **4.3.5. Cerebralna i spinalna angiografija**

Angiografija je invazivna radiološka pretraga kojom se uz uporabu kontrastnoga sredstva prikazuju krvne žile. Cerebralnom angiografijom prikazuju se krvne žile mozga te različiti patološki procesi (aneurizme, arteriovenske malformacije, vaskularizacija tumora). Kod cerebralne angiografije najčešće se primjenjuje metoda kateteriziranja po Seldingeru, punkcijom femoralne arterije ispod ingvinalnoga ligamenta. Kateter se za angiografiju uvodi preko fleksibilne žice- vodiča. Uz kontrolu na rendgenskom zaslonu (monitoru). Važna karakteristika angiografije jest suptrakcija, tj. eliminiranje sjena kosti sa snimaka. Suptrakcija se postiže suvremenim kompjuteriziranim aparatima tehnikom tzv. „digitalne angiografije“.

Danas se velik broj intrakranijalnih aneurizmi i arteriovenskih malformacija liječi endovaskularnom embolizacijom koja u osnovi ima angiografsku tehniku (9).

#### **4.3.6. Elektroencefalografija (EEG)**

Elektroencefalogram bilježi električnu aktivnost mozga. Elektrode su postavljene na različitim mjestima na mekom oglavku te bilježe promjene u razlici potencijala. U normalnom nalazu EEG-a mogu se identificirati četiri različita oblika (vala) električne aktivnosti. Alfa-val. Karakterističan je za okcipitalno područje u budnom stanju mirovanja, beta- val označuje buđenje, theta- val i delta- val. Za vrijeme spavanja bilježe se i drugi oblici električne aktivnosti.

EEG se najviše primjenjuje u procjeni asimetrije neurološke aktivnosti, u identificiranju područja abnormalne električne aktivnosti te u utvrđivanju postojanja električne aktivnosti (utvrđivanje moždane smrti).

U neurokirurgiji se EEG primjenjuje radi procjene posttraumatskih posljedica, u bolesnika koji su podvrgnuti karotidnoj endarterektomiji te u neurokirurškom liječenju epilepsije (9).

## 4.4. Patofiziologija

Oštećenje krvnih žila obično uzrokuje traumatske epiduralne, subduralne ili intracerebralne hematome, dok koronarno prodiruće traumatske sile dovode do difuzne aksonalne ozljede. Primarna ozljeda može uzrokovati niz biokemijskih reakcija s daljnjim oštećenjem mozga, što se odvija tijekom nekoliko sati, ali i dana nakon primarne ozljede (11).

U određenim slučajevima subduralni hematoma se razvija iz početnog subduralnog higroma. Neki istraživači su utvrdili kako se zapravo većina subduralnih hematoma može razviti iz subduralnog higroma. Autor Park je proučio 145 slučajeva post-traumatskih subduralnih higroma od kojih je 13 prešlo u subduralni hematoma. Udio subduralnog hematoma nastalog iz higroma je bio još i veći (6 od 24) u istraživanju Yamada. Curenje cerebrospinalne tekućine u subduralnom hematomu može, barem u nekim slučajevima, imati bitnu ulogu u rastu hematoma. Krvarenja iz krvnih žila koje prolaze kroz duralni granični sloj mogu isto tako predstavljati osnovni patofiziološki čimbenik i kod higroma. Kao i kod drugih tkivnih ozljeda, kompleksni upalni odgovor ima u cilju zaliječiti tkivo. Primarne ozljede potiču rane upalne odgovore karakterizirane proliferacijom stanica duralnog graničnog sloja, tako da se granulacijsko tkivo s kolagenim vlaknima formira te odlažu makrofagi (12).

Subduralna krvarenja nastaju nakon prsnuća gornjih vena. To se u starijih osoba može dogoditi spontano. U djece nastaju često nakon trešnje tijela i udaranja. U odraslih su subduralna krvarenja često posljedica ubrzanja ili kočenja pri prometnim nesrećama (udarac prema natrag zbog otvaranja zračnog jastuka), kada dolazi do naglih odmicanja i primicanja glave. Nastala venska krvarenja često prate vrlo duga razdoblja bez ikakvih smetnji. Subduralno krvarenje nastaje kao posljedica prsnuća bazalnih intrakranijalnih krvnih žila prije ulaska u mozak. Često su uzrok uređene ili stečene (arteroskleroza) aneurizme, vrećasta izbočenja na žili, i/ili povišeni krvni tlak te hipertenzija. S obzirom na to da kao posljedica sistoličkog tlaka dolazi do nezaustavljivog istjecanja krvi u likvorski prostor, simptomatologija je izrazito akutna. Najčešće dolazi do nagle i jake boli s poremećajem svijesti i povraćanjem. Ovisno o mjestu krvarenja, mogu se pojaviti fokalni neurološki ispadi (13).

## 4.5. Epidemiologija

Populacija bolesnika sa subduralnim hematomom djelomično može varirati ovisno o mjestu na svijetu gdje se proučava. Istraživanje koje je uključivalo 2300 bolesnika iz Indije, pokazalo je kako se između 41. i 50. godine najčešće javlja subduralni hematoma. Većina autora ukazuje kako se subduralni hematoma može javljati u čak sedmom desetljeću. Incidencija subduralnog hematoma na području Japana iznosi 1 na 10000 bolesnika, s rekurencijom od 2.3 do 33%. Subduralni hematoma se puno češće javlja kod muškaraca (omjer tri prema jedan). Nažalost, još se uvijek nije objasnio jasan uzrok razlike između spolovima. U posljednjem stoljeću, ishod liječenja se dramatično poboljšao zbog boljeg razumijevanja patofiziologije, uvođenja modernih slikovnih tehnika i poboljšanja operativnih tehnika. Bez obzira, još uvijek govorimo o mortalitetu i do 13%. (14).

## 4.6. Liječenje

Liječenje je kirurško, vitalno i hitno indicirano. Cilj liječenja je uklanjanje mase hematoma i zaustavljanje krvarenja. Rezultati liječenja uobičajeno se prikazuju tzv. Glasgow outcome ljestvicom. U suvremenim istraživanjima teških ozljeda mozga (GCS 8 i manje) mortalitet se kreće oko 30%, teško oštećeni bolesnici i vegetativno stanje 10% i umjereno oštećeni bolesnici i dobar oporavak oko 60% (12).

Učinkoviti tretman subduralnog hematoma je kirurška drenaža koja se radi u obliku kraniotomije ili trepanacije (3).

Trepanacija i evakuacija se najčešće koriste pri liječenju subduralnih hematoma.

Postoperativno odmaranje u krevetu preporučuje se poslije evakuacije subduralnih hematoma. Rekurencija u jednom istraživanju je bila 14,3% za ležeće bolesnike i 16 % za bolesnike koji su smjeli sjediti . Abouzari je proveo slično istraživanje u trajanju od 3 mjeseca i s većim brojem bolesnika, gdje je rekurencija iznosila 2,3% kod ležećih bolesnika, a 19% u onih koji su smjeli sjediti. Pronađene su značajne razlike u incidenciji atelektaza, pneumonija i dubokih venskih tromboza između te dvije grupe. Zbog toga postoperativno pozicioniranje bolesnika ima važnu ulogu (17).

Barbiturati s kratkim djelovanjem mogu kod povišenog intrakranijskog tlaka djelovati na sniženje njegovih vrijednosti. No ta vrsta liječenja moguća je samo uz neprekidno mjerenje intrakranijskog tlaka. Kada se snizi intrakranijski tlak, poveća se moždani protok, tako da obujam unutar tvrdog lubanjskog oklopa sukladno fizikalnim zakonima ostaje konstantan. Uz isušivanje ne smije se zaboraviti dovoljan dovod tekućine što je važno iz dva razloga: veći gubitak tekućine uzrokuje gubitak elektrolita s posljedičnim smanjenjem cirkulirajućeg volumena krvi; s tim u svezi smanjuje se također protok krvi u mozgu. Kao glavni pokazatelj nužne rehidracije koristi nam centralni venski tlak koji ne bi smio biti iznad 12 centimetara stupca vode niti ispod 3 stupca vode. Manje je točna specifična težina urina; ne bi smjela porasti iznad 1022. Međutim, ne smije se prevelikom dotokom tekućine smanjiti ispod 1010. U nadopuni cirkulirajućeg volumena krvi treba izbjegavati primjenu fiziološke otopine. Iako je to izotonijska otopina, nije ni fiziološka jer sadržava prekomjernu količinu klora, te može izazvati acidozu. U

liječenju hiperosmolalnim tvarima najčešće se primjenjuje manitol. Povećanjem osmolalnosti krvi povlači se tekućina iz moždanog parenhima i na taj se način izravno smanjuje edem (18).



## 4.7. Zdravstvena njega bolesnika sa subduralnim hematomom

Kada se brine za pacijente sa subduralnim hematomom, medicinska sestra mora razumjeti opasnosti od neurološkog pogoršanja, kao što je širenje ili ponavljanje subduralnog hematoma. To se može dogoditi spontano ili zbog čimbenika kao što je hipertenzija, kašalj, povraćanje ili pad. Njega za te pacijente mora biti sveobuhvatna jer se nalaze u stanju opasnosti zbog brojnih komplikacija uključujući promjene u ciklusu spavanja, pothranjenost, bol, konfuziju, delirij, padove, disfagiju, oštećenje dišnih putova, infekcije, moždani udar, venske bolesti te emboliju.

Medicinske sestre moraju znati procijeniti:

- mentalni status
- funkciju kranijalnog živca
- motorni sustav
- senzorni sustav (19).

Medicinske sestre također moraju održavati integritet i točnost sustava praćenja intrakranijalnog tlaka. Bitno je otkrivanje promjena koje mogu predstavljati neurološko pogoršanje. Budući da te promjene mogu signalizirati predstojeću neurološku katastrofu, moraju se prijaviti odmah, temeljito istražiti i liječiti. Neurološka procjena treba uključiti evaluaciju za glavobolje ili postojeću glavobolju, vrtoglavicu, promjene u razini svijesti ili pamćenja i oslabljenu sposobnost razumijevanja (20).

Potrebno je držati pacijentovu glavu i vrat poravnatima bez korištenja vratnog ovratnika. Također, potrebno je podići gornju stranu kreveta na otprilike 45 stupnjeva ukoliko nije kontraindicirano. Ove strategije promiču krvotok u mozgu, pomažu u kontroli intrakranijalnog tlaka i olakšavaju resorpciju subduralnog hematoma (21).

Medicinska sestra mora raditi na procjeni boli zajedno s pacijentom. Liječnik i medicinska sestra surađuju na strategijama upravljanja boli s ciljem upravljanja boli bez pretjeranog uspavlivanja, koje bi moglo neurološke procjene učiniti teško izvodivima, koje se onda mogu teško interpretirati (22).

## 4.7.1. Prijeoperativna priprema

Nakon dokazanog subduralnog hematoma, bolesnika se prima u jedinicu intenzivnog liječenja. U zbrinjavanju bolesnika sudjeluju liječnici anesteziolozi, medicinske sestre, anesteziološki tehničari. Tim koji mora biti posebno educiran i stručan. Medicinska sestra svojim znanjem i iskustvom pridonosi najbolju moguću zaštitu i medicinski tretman.

Potrebno je saznati što više podataka o bolesniku kako bi se moglo holistički pristupiti tijekom liječenja i zbrinjavanja.

Tim koji prima bolesnika u jedinicu intenzivnog liječenja mora dobiti ove podatke (pismeno i usmeno) o bolesniku:

- Procjena ozljede i okolnosti u kojima je nastala
- Procjena vitalnih funkcija
- Procjena vratne kralježnice
- Stanje svijesti, Glasgow coma score (GCS)
- Primjenjena terapija (cjepivo protiv tetanusa, antibiotici)
- Dokumentacija o bolesniku
- Prisutnost katetera i drugih pomagala.

Oprema za monitoriranje spaja se na bolesnika kako bi bio pod stalnim nadzorom. Monitoring se provodi invazivno i neinvazivno. Invazivnim monitoringom prati se centralni venski tlak (CVP), arterijski tlak, laboratorijski pokazatelji, hemodinamski parametri. Neinvazivnim monitoringom prati se tjelesna temperatura, elektrokardiogram i saturacija. Kontinuiranim praćenjem se osigurava uvid u abnormalnosti i stabilizaciju vitalnih funkcija.

Prijeoperacijska priprema za operativni zahvat zahtjeva fizičku, psihološku, socijalnu i duhovnu spremnost za operativni zahvat. Svi članovi tima trebaju postaviti takav cilj jer uspjeh kirurškog zahvata ovisi o sposobnosti svih članova tima.

Ukoliko je pacijent pri svijesti važno ga je informirati o indikacijama za operaciju, mogućim rizicima te o privremenom i trajnom invaliditetu nakon operacije. S obzirom da je pacijent

promijenjenog stanja svijesti preporuča se da informativni pristanak za operaciju i određenim dijagnostičkim i terapijskim postupcima potpisuje član obitelji. U situacijama kada je potrebno hitno kirurško liječenje informativni pristanak se ne potpisuje jer je riječ o stanju opasno po život.

Medicinska sestra provodi čestu procjenu neurološkog stanja bolesnika, svakih 15 do 30 minuta, ovisno o bolesnikovom stanju.

Kod bolesnika u nesvjesnom stanju mora se:

- Odrediti stupanj stanja svijesti ( prema GCS)
- Veličina zjenica, oblik i reakcija na svjetlost
- Procijeniti opći izgled
- Kontrolirati dubinu i frekvenciju disanja- neke ozljede mozga mogu uzrokovati promjene u obrazcu i frekvenciji disanja
- Motorne funkcije- promatraju se spontani pokreti bolesnika, obratiti pozornost na asimetriju ili lateralizaciju pokreta.

Ukoliko dolazi do naglog pogoršanja stanja svijesti, GCS-a manje od 8, bolesnika se hitno intubira i primjenjuje se mehanička ventilacija.

Kod pacijenta sa subduralnim hematomom vrlo često se postavlja hitan operacijski zahvat te u takvim situacijama nema vremena za klasičnu prijeoperacijsku pripremu. Priprema mora biti brza, pa se obavljaju najnužniji postupci- kompletna krvna slika (KKS), ostale važne biokemijske pretrage krvi, određivanje krvne grupe i Rh- faktora (23).

Medicinska sestra mora pripremiti operativno polje:

- Brijanje operativnog polja
- Dezinfekcija operativnog polja
- Brisanje sterilnom gazom
- Fiksiranje jodnom tinkturom (18).

Osoblje treba imati u cilju stalnu procjenu i promatranje neuroloških i ostalih funkcija zbog pravovremenog prepoznavanja i liječenja problema i komplikacija.

Nakon odluke anesteziologa i operatera i učinjene pripreme bolesnika za neurokirurški zahvat pacijent odlazi u operacijsku salu.

## **4.7.2. Preoperativne sestrinske dijagnoze**

### **Anksioznost u/s bolešću i operativnim zahvatom**

Cilj: Pacijent će znati opisati smanjenu razinu anksioznosti.

Intervencije:

- stvoriti empatijski odnos- pokazati pacijentu razumjevanje u vezi njegovih osjećaja.
- Stvoriti osjećaj sigurnosti
- Opažati neverbalne izraze anksioznosti
- Redoviti informirati pacijenta o tretmanu i planiranim postupcima
- Koristiti razumljiv jezik pri poučavanju i informiranju pacijenta
- Poticati bolesnika da potraži pomoć od medicinske sestre kada osjeti anksioznost
- Poticati bolesnika da izrazi svoje osjećaje.

### **Smanjena prohodnost dišnih puteva u/s promjenom stanja svijesti ( GCS manji od 8)**

Cilj: Pacijent će imati prohodne dišne putove, disati će bez hrapaca u frekvenciji 16-20 udaha u minuti

Intervencije:

- Nadzirati respiratorni status
- Slušati i bilježiti pojavu i intezitet hrapaca
- Provesti orofaringealnu aspiraciju
- Primjeniti ordiniranu oksigenu terapiju
- Primjeniti propisane lijekove

- Pratiti vrijednosti acidobaznog statusa
- Nadzirati stanje kože i sluznice. (25)

### 4.7.3. Poslijeoperacijska zdravstvena njega

Nakon operacije bolesnika se izravno iz sale smješta u jedinicu intenzivnog liječenja. Medicinska sestra preuzima i potpuni izvještaj o:

- Mogućim incidentima pod kojima je prošao operativni zahvat
- Primjenjenim lijekovima, infuzijskim otopinama, količini krvi i krvnih derivata tijekom operativnog zahvata
- Određene parametre za praćenje bolesnika (stanje svijesti, vitalni parametri...)
- Završnoj medicinskoj dijagnozi bolesnika

Ciljevi zdravstvene njege usmjereni su na:

- stalni nadzor, praćenje neuroloških i drugih tjelesnih funkcija- u ranoj poslijeoperacijskoj fazi stanje bolesnika se kontrolira svakih 15 do 30min, a nakon stabilizacije svakih 2 do 4 sata. Prve vrijednosti vitalnih funkcija upisuju se po dolasku iz operacijske sale. Kontrolira se stanje svijesti, zjenice (veličina, oblik) kao i kontrola reakcije zjenica na svjetlo, na akomodaciju i konvergenciju. Pacijent je intubiran, provjerava se dubina tubusa koji mora biti adekvatno fiksiran. Liječnik spaja bolesnika na respirator te unosi određene parametre s obzirom na stanje pacijenta. Od velike je važnosti pratiti monitoring respiracije i samog respiratora. Kontrolirati balans tekućine i diurezu.
- Rano prepoznavanje i liječenje poslijeoperacijskih komplikacija- u akutnoj fazi traume postoji mogućnost od nasanka krvarenja iz gastrointestinalnog sustava i paralitički ileus. Paralitički ileus se javlja ako je došlo i do ozljede abdomena. Važna je auskultacija abdomena jer prvi znak koji ukazuje na ileus je odsustvo peristaltike i distenzija. Čim se stanje bolesnika stabilizira ( nakon 48h), treba voditi brigu i o kalorijskom unosu kako bi se prevenirala negativna dušična ravnoteža i propadanje mišića. Sepsa može nastati za vrijeme samo ozljede ali i invazivnim postupcima (ICP monitoring, CVK) i kirurške intervencije. Stroga aseptična metoda rada može kontrolirati nastanak sepse.

- Prevencija sekundarnih oštećenja mozga
- Intenzivna primjena terapije (23).

### **Mehanička ventilacija**

Kada je riječ o umjetnoj ventilaciji, medicinska sestra treba paziti na pojavu mogućih komplikacija, na redovitu i pravilnu hidraciju udisajnih plinova, fizikalnu respiratornu terapiju, mukolitičku medikaciju, boju i vlažnost kože, kontrolu temperature i osobnu higijenu. Posebno je potrebna kontrola u fazi odvikavanja od respiratora kad se broj udisaja aparata postupno smanjuje (23).

Osnovne značajke respiratora:

Mehanički respiratori moraju proizvesti silu udisaja, koju pri spontanom disanju proizvode dišni mišići. Danas se koriste ventilatori pozitivnog tlaka koji se reguliraju i kontroliraju mikroprocesima.

### **Tri osnova tipa mehaničke ventilacije bolesnika**

- Kontrolirano (strojno) disanje „dovodi bolesniku plinove prema zadanim varijablama s točno određenom i fiksnom frekvencijom. Ta se frekvencija obično naziva strojna frekvencija. Bolesnik nema pokušaj udisanja. Kontrolirani udisaj se prekida kad se dosegne zadana ciklička varijabla, odnosno tlak, volumen ili vrijeme“ .
- Asistirano disanje može biti umjesto kontroliranog ili pridodano pojedinim kontroliranim udisajima. „Asistirani udisaj započinje u trenutku kada je bolesnik proizveo dostatan pokušaj inspiriranja da se okidanje (trigger) ukloni u zadanoj osjetljivosti respiratora. Ovaj tip disanja donosi onoliko plinova bolesniku koliko je zadano unaprijed određenim kontrolnim varijablama, a završava se zadanim cikličkim varijablama“.
- Spontano disanje bazira se na potrebama bolesnika, protok i volumen određeni su bolesnikovim inspiratornim naporom. „Protok se uključuje kad je inspiratorni napor bolesnika dostatan da se savlada zadana osjetljivost. Što je veći inspiratorni napor bolesnika to je veći protok koji proizvodi respirator. U početku visoki protok postupno se smanjuje da se održi početna bazalna vrijednost. Spontani udisaj završava kada bolesnikova potreba padne ispod osnovne poticajne vrijednosti“ (23).

Nadzor strojno ventiliranog bolesnika- sastoji se od kliničkog nadzora, trajnog praćenja njegova kardiorespiracijskog statusa neinvazivnim (pulsnaoksimetrija, kapnografija), ali i invazivnim metodama ( analiza plinova u arterijskoj krvi oksimetrija, praćenje plućne mehanike) te praćenje parametara na



respiratoru ( respiratorni volumen, minutni volumen, tlakova u dišnim putevima, frekvencije disanja, protok kisika u udahnutom zraku, trajanje udisaja i izdisaja...) (24).

Odvajanje od mehaničke respiracijske potpore: prerano odvajanje može dovesti do dekompezacije srca i disanja. Klinički pokazatelj uspješnog postupka odvajanja su poboljšanje kliničkog stanja bolesnika, uredno stanje svijesti, hemodinamska stabilnost, zadovoljavajuće vrijednosti analize plinova u arterijskoj krvi te zadovoljavajuća snaga dišnih mišića.

Medicinska sestra treba paziti na pojavu mogućih komplikacija ( presavijanje ili začepljenje tubusa ili cijevi, odvajanje bolesnika od aparata, pneumotoraks, nakupljanje sekreta ili spazam), na redovitu i pravilnu hidraciju bolesnika, vlaženje i zagrijavanje udisajnih plinova, aspiraciju, boju i vlažnost kože, kontrolu temperature, osobnu higijenu jer je bolesnik sediran i relaksiran (23).

### **Održavanje prohodnosti tubusa**

Važno je prepoznati i aspirirati zadržani sekret iz dišnih puteva kako ne bi došlo do hipoksije i stvaranja plućnih atelektaza. Tehnika aspiracije mora biti po svim pravilima asepse, u radu se upotrebljava aspirator ,aspiracijski kateter, sterilne rukavice i samošireći balon / Ambu. Aspiracija se provodi na temelju auskultacije plućnih zvukova i kod vidljive sekrecije, provodi se samo dok je indicirana.

Izvođenje postupka:

- Oprati ruke
- Ako je pacijent pri svijesti upoznati ga sa postupkom aspiracije te zašto je ona važna
- Uključiti aspirator, potrebno je hiperventilirati bolesnika pomoću samog respiratora ili ambuom
- Otvoriti kateter i obući sterilne rukavice
- Potrebno je uvesti kateter 1 cm duže od endotrahealnog tubusa ili kanile
- U slučaju otpora ne uvoditi kateter, kateter se rotira za vrijeme aspiracije
- Aspirira se od 10 do 15 sekundi
- Za vrijeme aspiracije pratiti krvni tlak, saturaciju, boju kože
- Ponovno hiperventilirati bolesnika
- Po završetku isprati cijev aspiratora, odložiti rukavice i kateter u infektivni opad, oprati ruke te dokumentirati učinjeno (23).

## Kontrola povišenog intrakranijalnog tlaka

Intrakranijalni tlak (ICP) određuje intrakranijalni volumen (likvor, parenhim, krv); povećanje koje od ove tri komponente dovodi do povišenoga intrakranijalnog tlaka. Intrakranijalni tlak reagira na čimbenike poput pulsiranja arterije i respiratornog ciklusa. Aktivnosti kao što su kašalj, kihanje i naprezanja mogu rezultirati povećanim intrakranijalnim tlakom, dok aktivnosti kao što su stajanje ili zauzimanje uspravnog stava dovode do smanjenja intrakranijalnog tlaka. Kada se razvija kompresijski čimbenik (edem, hematoma). Prvo se smanjuje rezerva likvorskih prostora. Kada se iscrpi taj kompenzacijski učinak dolazi do pomicanja moždanih masa, što dovodi do poremećaja cirkulacije krvi, a to izravno ugrožava život bolesnika. Kod subduralnog hematoma kompresijski se proces razvija u nekoliko sati. Stoga je za takve ozljeđenike potreban stalni nadzor kako bi se pravovremeno uočili znakovi intrakranijalnog krvarenja. To su:

- Stanje svijesti- izuzetno je važno uočiti promjene u stanju svijesti budnih bolesnika, to uključuje i pojavu nemira kod do tada mirnog bolesnika.
- Promjena pulsa i tlaka- kod težih ozljeda javlja se usporen puls s povišenjem arterijskog tlaka. Pri padu tlaka i ubrzanju pulsa treba isključiti ozljede prsnog koša, trbuha i zdjelice.
- Proširenje jedne zjenice (midrijaza)- važan znak koji upućuje na istostrano intrakranijalno krvarenje.
- Motorika i pojava Babinskijevog znaka.

Kontinuirano praćenje intrakranijalnog tlaka- vrši se pomoću katetera koji je uveden u moždanu komoru.

Vrijednosti ICP-a ne bi smjele biti veće od 15mmHg, kod teških kranio-cerebralnih ozljeda on gotovo uvijek prelazi 20mmHg. Autoregulacijski mehanizam moždane cirkulacije djelotvoran je pri srednjem arterijskom tlaku od 60 do 150 mmHg (23).

Tri stanja su često udružena s povišenjem ICP-a:

- Intrakranijska hipertenzija
- Cerebralni edem
- Hidrocefalus

Intrakranijska hipertenzija je stalno povećanje ICP-a od 15mmHg i više. Maligna hipertenzija se koristi kao termin koji opisuje povećanje intrakranijalnog tlaka od 20mmHg i više, a

dovodi do ishemije i neuralne disfunkcije. Stanja koja uzrokuju intrakranijalnu hipertenziju su različiti hematomi, abscesi, tumori, aneurizme, hiperemija, hiperkapnija.

Intrakranijska hipertenzija je problem koji je najčešće udružen s cerebralnim edemom.

Cerebralni edem se definira kao abnormalno nakupljanje likvora ili vode u intracelularnom i/ili eksacelularnom prostoru. Cerebralni edem se smatra ozbiljnim i po život opasnim stanjem.

Hidrocefalus se liječi vaskom drenažom (ICP kateter) i unutarnjom drenažom ( ventrikulo-peritonejska) (23).

#### **4.7.4. Postoperativne sestrinske dijagnoze**

##### **Visok rizik za nastanak povišenog intrakranijalnog pritiska i hernijaciju/ s povećanjem moždane mase**

Cilj: faktori koju utječu na povišenje intrakranijalnog tlaka će biti pod stalnim nadzorom i kontrolom

Intervencije:

Važno je podići uzglavlje bolesnika za 30 stupnjeva te održavati položaja glave bolesnika u neutralnom položaju. Zatim intervencije medicinske sestre se očituju u primjeni ordiniranih lijekova i aspiraciji bolesnika, s tim da je važno naglasiti da postupak aspiracije treba biti ograničen na najviše 15 sekundi. Prije aspiracije potrebno je hiperoksigenirati bolesnika sa 100% -nim kisikom te taj postupak hiperoksigenacije provesti i nakon postupka aspiracije. Treba izbjegavati sve položaje tjela bolesnika koji mogu povećati intrakranijalni tlak, te primijeniti ordinirane otopine u propisanoj količini, tj. volumenu.

##### **Visok rizik za nastanak infekcije u/s smanjenom otpornošću organizma i nepravilnom aseptičnom tehnikom rada**

Cilj: simptomi sepse će biti uočeni u fazi pojave

Intervencije:

Kod provedbe intervencija za uočavanje nastanka sepse važno je kontrolirati broj leukocita u punoj krvi te diferencijalnu krvnu sliku bolesnika i u propisanim vremenskim intervalima mjeriti tjelesnu temperaturu bolesnika. Zatim prema potrebi ili odredbi liječnika treba kontrolirati mikrobiološke kulture krvi i urina i te postupke provoditi u strogo aseptičnim uvjetima rada.

##### **Visok rizik za ulceracije usnog kuta u svezi s tubusom**

Cilj: bolesnik neće imati ulceracije usnog kuta.

Intervencije:

Vrlo važno je održavati usnu šupljinu čistom, te mijenjati fiksator endotrahealnog tubusa ukoliko je vlažan ili prema pisanoj uputi, zatim treba mazati usne kremom ili lubrikantom svaka dva sata ili po potrebi kako bi se spriječilo njihovo isušivanje i pucanje te pokušati što više smanjiti opterećenje tubusa, a time i usne šupljine i okolnih mekih česti spojnim dijelom respiratora.

### **Neunčikovita verbalna komunikacija u svezi s endotrahealnim tubusom**

Cilj: bolesnik će osvojiti metode učinkovite komunikacije

#### **Intervencije:**

Treba utvrditi najbolju metodu kojom se bolesnik može izražavati: upotrijebiti olovku i papir, treptaje oka, kimanje glavom, pri tome sa bolesnikom je važno uspostaviti kontakt očima te ga ohrabriti u upotrijebi gestikulacije u svrhu komunikacije

Ukoliko je moguće, treba umanjiti okolnu buku kako bi bolesnik što bolje razumio što mu se govori, zatim ukoliko je bolesnik sposoban, treba mu osigurati papir i olovku za pisanje kako bi mogao napisati svoje potrebe i poticati ga i hrabriti na pisanje i na taj način komunikacije sa medicinskim osobljem.

### **Visok rizik za dekubitis**

Cilj: pacijentova koža će ostati intaktna: integritet kože će biti očuvan.

#### **Intervencije:**

Uloga medicinske sestre u spriječavanju dekubitusa je procjena postojanja čimbenika koji mogu dovesti do pojave dekubitusa, a to se ostvaruje tako da prilikom svake promjene stanja bolesnika trebase utvrditi stanje pomoću Braden skale, te odrediti učestalost ponovne procjene bolesnika prema Braden skali. Zatim je izrazito važno održavanje osobne higijene bolesnika i higijene kože prema standardima i protokolima intenzivnog liječenja i skrbi, a to se odnosi na održavanje higijene bolesnika, kreveta i posteljnog rublja te mjenjanja položaja bolesnika u krevetu svaka 2 sata (25).

## **5. ZAKLJUČAK**

Subduralni hematoma je čest neurološki poremećaj kod starijih odraslih osoba čija incidencija raste zbog starenja populacije i sve većeg korištenja antikoagulantnih i antitrombocitnih lijekova. Bolesnicima s subduralnim hematomima upravljaju multidisciplinarni timovi, uključujući neurologe, neurokirurge, medicinske sestre, ljekarnike, terapeute i specijaliste za rehabilitaciju. Svi članovi multidisciplinarnog tima moraju biti upoznati s kliničkom slikom, dijagnozom, i upravljanjem svim vrstama subduralnog hematoma. Potrebno je više istraživanja za poboljšanje liječenja i njege subduralnog hematoma, uključujući istraživanje o minimalno invazivnim tehnikama i skupom postupaka o zdravstvenoj njezi takvih pacijenata.

## 6. LITERATURA

1. Bačić I., Karlo R., Dunatov T. Kirurgija za studente zdravstvenih studija. Zadar: 2018.
2. Kvesić A. i suradnici. Kirurgija. Medicinska naklada: 2016.
3. Kordić A. Čimbenici rizika ponovne pojavnosti kroničnog subduralnog hematoma. Sveučilište u Splitu. Split: Medicinski fakultet; 2015.
4. Jalšavec D. Anatomija, Osnove građe tijela čovjeka za studente. Zagreb: 2012.
5. J.Fanghanel, F.Pera, F. Anderhuben, R. Nitsch. Waldeyerova anatomija čovjeka. Zagreb: Golden Marketing- tehnička knjiga; 2009.
6. Duale Reihe. Anatomija. Zagreb: Medicinska naklada; 2018.
7. Demarin V., Trkanjec Z. Neurologija. Zagreb: Medicinska naklada; 2008.
8. A. Gavranović, H. Šimić, I. Škoro, Subarahnoidalno krvarenje, Klinika za neurologiju KBC Sestre milosrdnice, Zagreb: 2011.
9. Vrdoljak D.V., Rotim K., Biočina B. Kirurgija. Zagreb: Zdravstveno veleučilište; 2017.
10. V. Đapić. Intrakranijska krvarenja. Vukovar: Završni rad, 2016.
11. H. Hečimović, Z. Ivanuša. Udžbenik iz neurologije. Varaždin: Sveučilište sjever; 2017.
12. Jukić M, Gašparović V, Husendžinović I, MajerićKogler V, Perić M, Žunić J. Intenzivna medicina. Zagreb: Medicinska naklada; 2008.
13. Bučak M, Tuškan- Mohar L. Neurologija za stručne studije. Rijeka: 2012.
14. Kordić Anton. Čimbenici rizika pojavnosti kroničnog subduralnog hematoma. Diplomski rad. Split: 2015.
15. Weigel R, Schmiedek P, Krauss JK. Outcome of contemporary surgery for chronic subdural haematoma: evidence based review. J Neurol Neurosurg Psychiatr. 2003;74:937-43.
16. Lega BC, Danish SF, Malhotra NR, Sonnad SS, Stein SC. Choosing the best operation for chronic subdural hematoma: a decision analysis. J Neurosurg. 2010;113:615-21.
17. Abouzari M, Rashidi A, Rezaii J. The role of postoperative patient posture in the recurrence of traumatic chronic subdural hematoma after burr-hole surgery. J Neurosurg. 2007;61:794-97
18. Kalauz S. Zdravstvena njega kirurških bolesnika. Medicinska naklada: 2020.

19. Bader MK, Littlejohns LR, Olson DM. AANN Core Curriculum for Neuroscience Nursing. 6th ed. Chicago, IL: American Association of Neuroscience Nurses; 2016.
20. Hickey JV. The Clinical Practice of Neurological and Neurosurgical Nursing. 7th ed. Philadelphia, PA: Wolters Kluwer/Lippincott Williams & Wilkins; 2009.
21. Tabuchi S, Kadowaki M. Chronic subdural hematoma in patients over 90 years old in a superaged society. J Clin Med Res. 2014;6:379-383.
22. Huang KT, Bi WL, Abd-El-Barr M. The neurocritical and neurosurgical care of subdural hematomas. Neurocrit Care. 2016;24:294-307.
23. Kurtović B. i suradnici, Zdravstvena njega neurokirurških bolesnika. Zagreb: HKMS; 2013.
24. T.Šoša, T.Sutlić, I. Tonković. Kirurgija. Zagreb: Naklada Ljevak; 2004.
25. Špec, S. I suradnici. Sestrinske dijagnoze. Zagreb: Hrvatska komora medicinskih sestara; 2011.

Slika 4.1. Prikaz kosti lubanje, dostupna na: [https://sh.wikipedia.org/wiki/Kosti\\_glave](https://sh.wikipedia.org/wiki/Kosti_glave)

Slika 4.2. CT snimka epiduralnog krvarenja dostupna na: [https://www.wikiwand.com/hr/Epiduralni\\_hematom](https://www.wikiwand.com/hr/Epiduralni_hematom)

Slika 4.3. Ct snimka subduralnog krvarenja, dostupna na: <https://simptomi.rs/bolesti/16-hirurgija-sa-ortopedijom/479-nakupljanje-krvi-unutar-lobanje-krvarenje-u-lobanju-udarac-u-glavu-trauma-glave-prelomi-subduralni-hematom-hematoma-subdurale-glavobolja-povracanje-nesvestica-vrtoglavica-poremecaj-ravnoteze-vida-simptomi-medicina-zdravlje-lekar-trudnoca-bolesti-ishrana-d>

Tablica 4.1. GCS ljestvica- Rotim i suradnici. Kirurgija. Zagreb: Zdravstveno veleučilište, 2017.



## **7. OZNAKE I KRATICE**

**CT-** Kompjuterizirana tomografija

**SŽŠ-** Središnji živčani sustav

**GCS-** Glasgow Coma Score

**LP-** Lumbalna punkcija

**MR-** Magnetska rezonancija

**EEG-** elektroencefalografija

**KKS-** Kompletna krvna slika

**ICP-** intrakranijalni tlak

**CVK-** centralni venski kateter

## 8. SAŽETAK

Subduralni hematoma definira se kao nakupljanje krvi između tvrde i paučinaste ovojnice mozga. Najčešći uzrok nastajanja je pucanje takozvanih „mostnih“ vena koje tvore sustav povezivanja između venskog sustava mozga s velikim venskim sinusima koji se nalaze unutar dure. Subduralni hematoma, osim pucanja, nastaje može i zbog laceracija krvnih žila na korteksu. Haematomasubdurale u velikoj je većini slučajeva upravo posljedica trauma glave i kao takav predstavlja najučestaliji oblik intrakranijalnog krvarenja. S obzirom da se prilikom udara glave mozak miče, a u tom su slučaju venski sinusi nepomični, svaka kretnja mozga prilikom traumatskih zbivanja može oštetiti tanke mosne vene na mjestu gdje one probijaju tvrdu mozgovnu ovojnicu. Subduralni hematomi u najvećem broju slučajeva prekrivaju konveksitete velikog mozga, gdje postoji najveća sloboda u pomicanju mozga. S obzirom na razdoblje između ozljeda i na oblikovanje subduralnog hematoma možemo razlikovati akutni, subakutni i kronični subduralni hematoma.

Kada se brine za pacijente sa subduralnim hematomom, medicinska sestra mora razumjeti opasnosti od neurološkog pogoršanja, kao što je širenje ili ponavljanje subduralnog hematoma. To se može dogoditi spontano ili zbog čimbenika kao što je hipertenzija, kašalj, povraćanje ili pad. Njega za te pacijente mora biti sveobuhvatna jer se nalaze u stanju opasnosti zbog brojnih komplikacija uključujući promjene u ciklusu spavanja, pothranjenost, bol, konfuziju, delirij, padove, disfagiju, oštećenje dišnih putova, infekcije, moždani udar, venske bolesti te emboliju.

**Ključne riječi:** subduralni hematoma, zdravstvena njega.

## 9. SUMMARY

Subdural hematoma is defined as blood clotting between the hard and the spinal cord of the brain. The most common cause of the formation is the cracking of so-called "bridge" veins that make up the system of linkage between the veins systems of the brain with large venous sinuses located within the dura. Subdural hematomas, besides cracking, can also occur due to coronal coronary artery laceration. Subdural hematoma in most cases is the result of head trauma and as such is the most common form of intracranial bleeding. Since brain move during the impact, and in that case the vein sinuses are immobile, any movement of the brain during traumatic events can damage the thin veins of the vein where they break through the hard brain shell. Subdural hematomas in most cases cover the convexities of the big brain, where there is the greatest freedom to move the brain. Considering the period between injuries and the formation of subdural hematoma, we can distinguish between acute, subacute and chronic subdural hematoma.

When caring for patients with subdural hematoma, the nurse must understand the risks of neurologic deterioration, such as subdural hematoma expansion or recurrence. This can result spontaneously or from factors such as uncontrolled hypertension, coughing, vomiting, or falls. Nursing care for these patients must be comprehensive because they're at risk for many complications including alteration in sleep-wake cycles, malnutrition, pain, confusion, delirium, falls, pressure injuries, dysphagia, impaired or loss of airway protective reflexes, infection, stroke, and venous thromboembolism.

**Key words:** subdural hematoma, health care.

## IZJAVA O AUTORSTVU ZAVRŠNOG RADA

Pod punom odgovornošću izjavljujem da sam ovaj rad izradio/la samostalno, poštujući načela akademske čestitosti, pravila struke te pravila i norme standardnog hrvatskog jezika. Rad je moje autorsko djelo i svi su preuzeti citati i parafraze u njemu primjereno označeni.

Mjesto i datum	Ime i prezime studenta/ice	Potpis studenta/ice
U Bjelovaru, <u>21. 10. 2021.</u>	ANA CERJAN!	Ana Cerjan

Prema Odluci Veleučilišta u Bjelovaru, a u skladu sa Zakonom o znanstvenoj djelatnosti i visokom obrazovanju, elektroničke inačice završnih radova studenata Veleučilišta u Bjelovaru bit će pohranjene i javno dostupne u internetskoj bazi Nacionalne i sveučilišne knjižnice u Zagrebu. Ukoliko ste suglasni da tekst Vašeg završnog rada u cijelosti bude javno objavljen, molimo Vas da to potvrdite potpisom.

Suglasnost za objavljivanje elektroničke inačice završnog rada u javno dostupnom nacionalnom repozitoriju

ANA CERJAN

*ime i prezime studenta/ice*

Dajem suglasnost da se radi promicanja otvorenog i slobodnog pristupa znanju i informacijama cjeloviti tekst mojeg završnog rada pohrani u repozitorij Nacionalne i sveučilišne knjižnice u Zagrebu i time učini javno dostupnim.

Svojim potpisom potvrđujem istovjetnost tiskane i elektroničke inačice završnog rada.

U Bjelovaru, 21.10.2021.

Ana Cerjan  
*potpis studenta/ice*