

Značaj kortikosteroidne terapije u liječenju ulceroznog kolitisa iz domene zdravstvene njege

Šikić, Ivana

Undergraduate thesis / Završni rad

2020

Degree Grantor / Ustanova koja je dodijelila akademski / stručni stupanj: **Bjelovar University of Applied Sciences / Veleučilište u Bjelovaru**

Permanent link / Trajna poveznica: <https://um.nsk.hr/um:nbn:hr:144:619414>

Rights / Prava: [In copyright](#) / [Zaštićeno autorskim pravom.](#)

Download date / Datum preuzimanja: **2025-03-11**



Repository / Repozitorij:

[Digital Repository of Bjelovar University of Applied Sciences](#)



VELEUČILIŠTE U BJELOVARU
PREDDIPLOMSKI STRUČNI STUDIJ SESTRINSTVA

**ZNAČAJ KORTIKOSTEROIDNE TERAPIJE U
LIJEČENJU ULCEROZNOG KOLITISA IZ DOMENE
ZDRAVSTVENE NJEGE**

Završni rad br. 14/SES/2020

Ivana Šikić

Bjelovar, listopad 2020.

VELEUČILIŠTE U BJELOVARU
PREDDIPLOMSKI STRUČNI STUDIJ SESTRINSTVA

**ZNAČAJ KORTIKOSTEROIDNE TERAPIJE U
LIJEČENJU ULCEROZNOG KOLITISA IZ DOMENE
ZDRAVSTVENE NJEGE**

Završni rad br. 14/SES/2020

Ivana Šikić

Bjelovar, listopad 2020.



Veleučilište u Bjelovaru
Trg E. Kvaternika 4, Bjelovar

1. DEFINIRANJE TEME ZAVRŠNOG RADA I POVJERENSTVA

Kandidat: **Šikić Ivana**

Datum: 06.04.2020.

Matični broj: 001692

JMBAG: 0314016546

Kolegij: **ZDRAVSTVENA NJEGA ODRASLIH I/III**

Naslov rada (tema): **Značaj kortikosteroidne terapije u liječenju ulceroznog kolitisa iz domene zdravstvene njege**

Područje: **Biomedicina i zdravstvo**

Polje: **Kliničke medicinske znanosti**

Grana: **Sestrinstvo**

Mentor: **Gordana Šantek-Zlatar, mag.med.techn.**

zvanje: **viši predavač**

Članovi Povjerenstva za ocjenjivanje i obranu završnog rada:

1. **Živko Stojčić, dipl.med.techn., predsjednik**
2. **Gordana Šantek-Zlatar, mag.med.techn., mentor**
3. **Marina Friščić, mag.med.techn., član**

2. ZADATAK ZAVRŠNOG RADA BROJ: 14/SES/2020

U radu je potrebno opisati ulcerozni kolitis i njegove implikacije na kliničku sliku bolesnika. Dijagnostiku i liječenje ukratko opisati po najnovijim smjernicama. Opisati značaj kortikosteroidne terapije i ulogu medicinske sestre u primjeni istog, u edukaciji pacijenata o primjeni terapije i njenim nuspojavama te njihovom mogućem ublažavanju i prihvaćanju.

Također je potrebno prikazati slučaj pacijenta sa ulceroznim kolitisom s naglaskom na sestriinsku skrb za oboljelog.

Zadatak uručen: 06.04.2020.

Mentor: **Gordana Šantek-Zlatar, mag.med.techn.**



Zahvala

Zahvaljujem se svim nastavnicima, profesorima i mentorima kliničkih vježbi na prenesenom znanju. Posebno se zahvaljujem svojoj mentorici Gordani Šantek-Zlatař, mag. med. techn. na trudu i pomoći te savjetima kojima mi je pomogla da uspješno napišem ovaj rad.

Najveću zahvalu posvećujem svojoj obitelji, osobito svojim sinovima i suprugu koji su mi bili najveća podrška kada je to bilo potrebno.

Također, zahvaljujem se i svojim radnim kolegama koji su mi bili velika podrška i mijenjali smjene kako bih mogla prisustvovati nastavi.

SADRŽAJ

1. UVOD	1
2. CILJ RADA	2
3. ULCEROZNI KOLITIS	3
3.1. Definicija	3
3.2. Epidemiologija	4
3.3. Čimbenici rizika	4
3.4. Klinička slika ulceroznog kolitisa	4
3.5. Dijagnostika ulceroznog kolitisa	5
3.6. Liječenje ulceroznog kolitisa	5
3.6.1. Opće mjere	6
3.6.2. Medikamentno liječenje ulceroznog kolitisa	6
3.6.3. Kirurško liječenje ulceroznog kolitisa	7
3.7. Nuspojave terapije kortikosteroidima	7
3.8. Komplikacije bolesti ulceroznog kolitisa	9
4. SESTRINSKA SKRB PACIJENTA OBOLJELOG OD ULCEROZNOG KOLITISA	11
4.1. Sestrinsko-medicinski problemi i sestrinske dijagnoze oboljelog od ulceroznog kolitisa	12
4.2. Sestrinske intervencije kod pacijenta oboljelog od ulceroznog kolitisa	13
5. PRIKAZ SLUČAJA BOLESNIKA OBOLJELOG OD ULCEROZNOG KOLITISA	17
5.1. Osobna anamneza	17
5.2. Tijek hospitalizacije	18
5.3. Sestrinske dijagnoze tokom hospitalizacije	19
5.3.1. Sestrinske dijagnoze pri otpustu iz bolnice	19
5.4. Sestrinske intervencije	20
5.5. Sestrinsko otpusno pismo	21
6. ZAKLJUČAK	23
7. LITERATURA	24
8. POPIS SLIKA	25
9. OZNAKE I KRATICE	26
10. SAŽETAK	27
11. SUMMARY	28

1. UVOD

Ulcerozni kolitis je upala sluznice debelog crijeva, za koje je karakteristično da je kroničnog toka s brojnim remisijama i egzacerbacijama. Za nastanak ulceroznog kolitisa uzrok je još uvijek nepoznat, no njegov se nastanak povezuje s izlaganjima kemijskim agensima, poremećajima imunološkog sustava te psihosomatskim bolestima. Ubrzan način života i stresne situacije kojima se izlažemo uvelike utječe na probavni sustav pa tako i na crijeva. Vrlo je bitno provoditi zdravstveni odgoj i edukaciju bolesnika s bolestima crijeva. Važno je bolesnika informirati o važnosti prehrane, uzimanju propisane terapije, o svim znakovima i simptomima pogoršanja bolesti, važnosti prestanka pušenja i o dovoljnoj količini odmora i izbjegavanju stresnih situacija. Kvalitetno provođenje zdravstvene njege, sestrinsko medicinskih postupaka, te liječenje i sprečavanje komplikacija utječe na kvalitetu života oboljelih.

Temu „Značaj kortikosteroidne terapije u liječenju ulceroznog kolitisa iz domene zdravstvene njege” odabrala sam jer smatram da je sve više ljudi osobito mlađe populacije izloženo stresnim situacijama i nezdravom provođenju slobodnog vremena koji uvelike utječe na zdravlje crijeva. Medicinska sestra najviše vremena provodi uz bolesnika i njegovu postelju, stoga je njen zadatak da djeluje sekundarno preventivno, u cilju prepoznavanja eventualnih komplikacija bolesti, te izvršavanja intervencija koje propiše sama i intervencija koje propišu zdravstveni profesionalci s kojima usko surađuje u timu.

2. CILJ RADA

Cilj završnog rada je prikazati značaj kortikosteroidne terapije kod ulceroznog kolitisa kroz domenu zdravstvene njege i nuspojave kortikosteroida te edukaciju bolesnika o primjeni iste.

Podcilj je opisati dijagnostiku i liječenje ulceroznog kolitisa na temelju kliničke slike bolesnika, prikazati slučaj bolesnika s ulceroznim kolitisom, te sestrinsku skrb za istog prikazanu kroz proces zdravstvene njege.

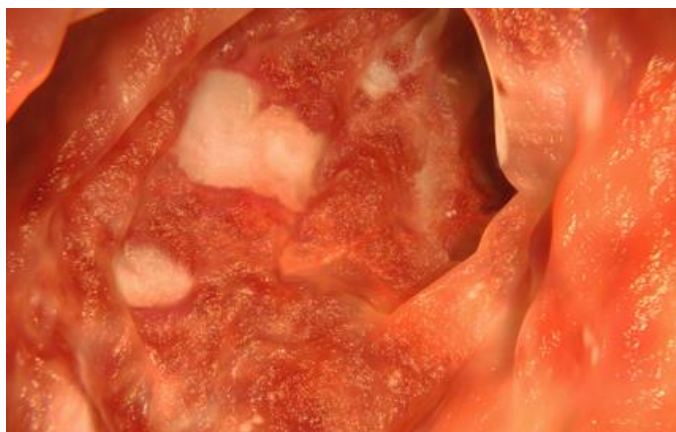3. ULCEROZNI KOLITIS

3.1. Definicija

Ulcerozni kolitis (UK) je upalna bolest crijeva obilježena ponavljanim epizodama upale ograničene na sluznicu debelog crijeva. Gotovo uvijek uključuje završni dio debelog crijeva, rektum, a može se proširiti na ostale njegove dijelove (1).

Ulcerozni kolitis je kronična upalna bolest za koju su karakteristične ulceracije sluznice debelog crijeva, a najčešće se manifestira krvavo-sluzavim proljevima (2) (Slika 3.1.1.)

Za ulcerozni kolitis su karakteristične krvavo-sluzavo proljevaste stolice, grčeviti bolovi u abdomenu. Bolest najčešće počinje podmuklo, pojačanim nagonom na defekaciju. Neki slučajevi ulceroznog kolitisa se razvijaju nakon infekcije amebijazom ili bacilarnom dizenterijom.



Slika 3.1.1. Ulcerozni kolitis sigmoidnog kolona

Izvor: https://www.cybermed.hr/centri_a_z/ulcerozni_kolitis/simptomi_i_znakovi_ulceroznog_kolitisa

3.2. Epidemiologija

Ulcerozni kolitis češće se javlja kod Europljana, Židova, bijelaca, najčešće u dobnoj skupini 15-30 godina, s mogućim ponovnim povišenjem učestalosti u dobi od 60-80 godina. Bolest se najčešće javlja kod muškaraca. Općenito gledajući ulcerozni kolitis se češće javlja u zemljama visoke industrije kao što je Sjeverna Europa, dok je incidencija nižeg oboljenja u zemljama središnje i južne Europe među koje spada i Hrvatska (2).

3.3. Čimbenici rizika

Čimbenici rizika koji dovode do ulceroznog kolitisa povezuje se s izlaganjem kemijskim agensima, poremećajima imunološkog sustava i psihički čimbenici. U čimbenike rizika koji dovode do ulceroznog kolitisa spada i genetska predispozicija ukoliko je netko od bližih članova obitelji imao ulcerozni kolitis.

3.4. Klinička slika ulceroznog kolitisa

Klinička slika ulceroznog kolitisa ovisi o aktivnosti bolesti i površini zahvaćeno upalom. Klasični simptomi ulceroznog kolitisa su krvavo - sluzavi proljev, bol u truhu, grčevi u donjem dijelu trbuha, mršavljenje, febrilitet, simptomi slabokrvnosti kao što su umor, dispneja, te nadalje anoreksija i mučnina.

Tegobe su vrlo često praćene tenezmima koji često ne rezultiraju stolicom. Pacijenti su vrlo često iscrpljeni, javlja se bljedilo zbog kroničnih krvarenja, sluznice su suhe a koža smanjenog turgora zbog dehidracije. Može doći do gubitka tjelesne težine kao posljedica malapsorpcije. Svijest je očuvana, često se javlja anksioznost. Bolesnici su najčešće pokretni, kada se stanje pogorša miruju u krevetu. Od vitalnih znakova mjeri se temperatura koja je kod akutnog pogoršanja bolesti povišena, RR je normalnih vrijednosti a pacijenti su tahikardni (3).

3.5. Dijagnostika ulceroznog kolitisa

Dijagnoza ulceroznog kolitisa postavlja se na temelju kliničke slike, anamneze i fizikalnog pregleda gdje je potrebno auskultirati peristaltiku crijeva, uočiti znakove dehidracije, utvrditi postojanje ekstraintestinalnih problema kao što su kožni problemi, problemi sa zglobovima, bolesti jetre.

U laboratorijskim nalazima prati se nalaz kompletne krvne slike (KKS) gdje je prisutna leukocitoza, trombocitoza, uz ubranu sedimentaciju eritrocita (SE), visok nalaz C-reaktivnog proteina (CRP) i fibrinogena kao odraza upale. Također, od laboratorijskih nalaza prate se i elektroliti (Na, K, Cl), vitamin D, albumini jer je često prisutna hipoalbuminemija. Prije postavljanja dijagnoze ulceroznog kolitisa potrebno je učiniti i mikrobiološki nalaz stolice na crijevnu amebijazu, parazite, gljivičnu infekciju te *Clostridium difficile* toksin (4).

Najvažnija dijagnostička procedura dokazivanja ulceroznog kolitisa je kolonoskopija. Uzorak promijenjene sluznice za patohistološku dijagnozu se uzima s više mjesta. Uz kolonoskopiju se može učiniti i fekalni kalprotektin koji spada u neinvazivne pretrage. Od radioloških pretraga radi se nativna snimka abdomena, te ultrazvučni pregled abdomena.

3.6. Liječenje ulceroznog kolitisa

Cilj liječenja je smanjiti upalu, osigurati dovoljno odmora, korigirati nutritivni status, prevenirati daljnje oštećenje crijeva te omogućiti kvalitetni život bolesniku.

3.6.1. Opće mjere

U pogoršanju bolesti osigurati mirovanje da se smanji aktivnost crijeva i osigura cijeljenje, higijena perianalnog područja, izbjegavanje stresa, prestanak pušenja, adekvatna prehrana. Dijeta treba biti individualno prilagođena bolesniku i njegovim navikama i željama, ali je bitno da prehrana bude u više manjih obroka, da se izbace masna i pržena jela, a preporuka je da se jedu nemasne juhe od mesa, kuhano povrće bez kožice i sjemenki, tvrdo kuhana jaja, svježi posni sir, probiotici, tjestenina, rižina sluz, dvopek.

3.6.2. Medikamentno liječenje ulceroznog kolitisa

Liječenje bolesnika s ulceroznim kolitisom ovisi o kliničkoj slici, njezinoj aktivnosti i proširenosti. Bolesnici s blagom i umjerenom aktivnosti bolesti najčešće se liječe ambulantno, dok bolesnike s teškim oblikom bolesti treba hospitalizirati. Bolesnicima kojima se simptomi aktivnog kolitisa ne smire na mesalazin preporučuju se sistemski kortikosteroidi. Najčešće se preporučuje prednizolon i to 40mg/dan prvi tjedan, potom 30 mg/dan idući tjedan dana, potom 20mg/dan jedan mjesec prije smanjivanja doze po 5mg/dan/tjedno. Ukoliko terapija sistemskim kortikosteroidom traje kraće od 3 tjedna udružena je s ranim relapsom bolesti. Teški oblik kolitisa indikacija je za hospitalizaciju i intenzivni tretman intravenskim steroidima 60 mg metilprednizolona ili 400 mg hidrokortizona dnevno.

Terapija intravenskim kortikosteroidom traje pet dana. Važno je redovito pratiti stanje bolesnika, broj stolica, laboratorijskih nalaza te rendgenske snimke abdomena nativno (6). Dugotrajno liječenje kortikosteroidima dobro je za liječenje osnovne bolesti, ali ima nuspojava. Svim bolesnicima s ulceroznim kolitisom preporučuje se terapija za održavanje remisije. Takva vrsta terapije povoljna je za bolesnike s lijevostranom bolesti i za bolesnike s distalnim kolitisom, te bolesnike koji imaju relaps više od jednom godišnje. Od ostalih lijekova se koriste albumini, koncentracije eritrocita, antibiotici, antidijaroići, antikolinergici, probiotici i drugi lijekovi po procjeni i indikaciji liječnika gastroenterologa.

3.6.3. Kirurško liječenje ulceroznog kolitisa

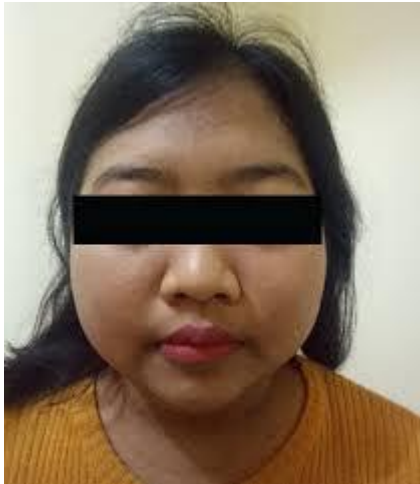Indikacija za kirurško liječenje ulceroznog kolitisa može biti hitna, urgentna ili elektivna. Hitno se operiraju bolesnici koji imaju perforaciju crijeva, masivno krvare, imaju toksični megakolon te pacijenti koji ne reagiraju na terapiju. Urgentna operacija je indicirana kod teškog kolitisa koji ne reagira na terapiju, teške hemolitičke anemije ili teške gangrenozne pioderme. Elektivna operacija se obavlja u bolesnika koji imaju intraktabilnu bolest s lošijom kvalitetom života ili s očitom displazijom kolona.

Danas je operacija izbora proktokolektomija s ileoanalnom anastomozom i formiranjem zdjeličnog rezervoara kako bi ostao održan normalan put evakuacije stolice, funkcija analnog sfinktera bolesnika i spolna funkcija.

3.7. Nuspojave terapije kortikosteroidima

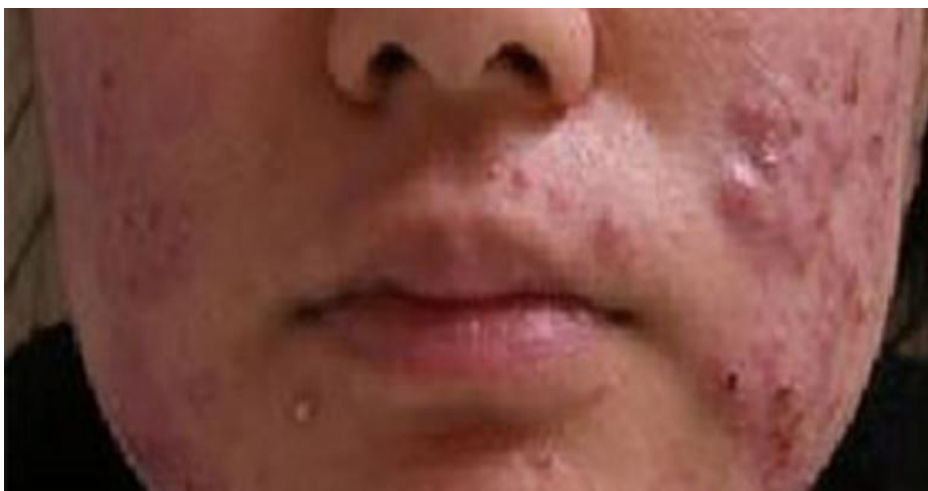
Kortikosteroidi osim što imaju vrlo veliku moć u smirivanju upalne reakcije, isto tako imaju i vrlo česte nuspojave. Nuspojave mogu biti vrlo izražene kod dugog uzimanja i visokih doza kortikosteroida. Najčešće nuspojave uzimanja kortikosteroida su dobivanje na težini, „okrugli“ izgled lica (Slika 3.7.1), pojava strija i kapilara, šećerne bolesti, visokog krvnog tlaka, pojava akni (Slika 3.7.2.), promjena raspoloženja, nesаницe, ispadanje kose, katarakte oka, sklonost infekcijama i krvarenjima te osteoporoze do koje dolazi zbog smanjene aktivnosti osteoblasta. Prevencija nastanka osteoporoze uzrokovanu primjenom kortikosteroidima uključuje uzimanje vitamina D i kalcija (7).

Nepoželjni učinak kortikosteroida je Cushingov sindrom do kojeg dolazi zbog dugotrajne primjene terapije kortikosteroidima (Slika 3.7.3.). Takve promjene vrlo teško psihički podnose mlađe osobe, pogotovo žene ali i muškarci. Nadalje dolazi i do hipofunkcije kore nadbubrežne žlijezde zbog atrofije, koju se može spriječiti postupnim smanjivanjem doze kortikosteroida sve do ukidanja terapije (8). U kombinaciji sa nesteroidnim analgeticima, kortikosteroidi mogu izazvati krvarenje u probavnom sustavu, stoga je potrebno prevenirati krvarenje inhibitorom protonske pumpe.



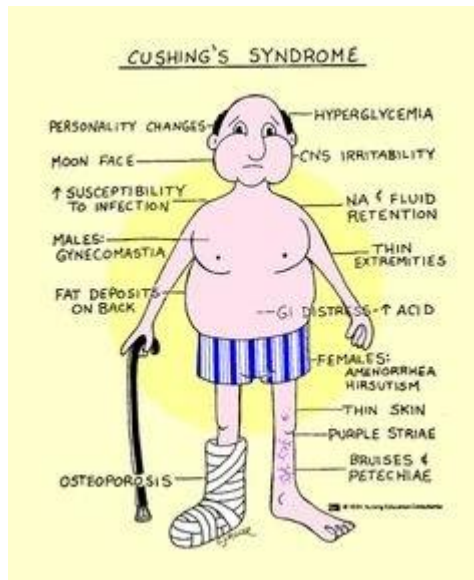
Slika 3.7.1. Moon face

Izvor: https://www.google.com/url?sa=i&url=http%3A%2F%2Fwww.cdkjournal.com%2Findex.php%2FCDK%2Farticle%2Fdownload%2F356%2F156&psig=AOVaw0_oy5SINf1kJgSK_5I2-Ns&ust=1603050686069000&source=images&cd=vfe&ved=0CAMQjB1qFwoTCOCBqa2zvOwCFQAAAAAdAA AAABAE



Slika 3.7.2. Akne na licu

Izvor: <https://www.poliderma.hr/Novosti-iz-svijeta-zdravlja-i-ljepote/Akne-i-ljeto>



Slika 3.7.3. Cushingov sindrom

Izvor:

https://www.google.com/url?sa=i&url=https%3A%2F%2Fvcdiseases.fandom.com%2Fwiki%2FCushing%2527s_Syndrom&psig=AOvVaw1-eE4C0eEKcgQNjnpmeUIs&ust=1603050897922000&source=images&cd=vfe&ved=0CAIQjRxqFwoTCKio3KC0vOwCFQAAAAAdAAAAABAp

3.8. Komplikacije bolesti ulceroznog kolitisa

Komplikacije ulceroznog kolitisa su intestinalne i ekstraintestinalne. Najčešća intestinalna komplikacija ulceroznog kolitisa je perianalna bolest kao što su hemeroidi, analne fisure, prolaps rektuma, perianalni apsces, pseudopolipi, perforacija kolona, fulminantni kolitis, strikture kolona. Jedna od najtežih komplikacija, obično u pankolitisu jest masivno krvarenje. Kod takvih bolesnika ponekad nije dovoljno konzervativno liječenje već je potrebno i kirurško liječenje kako bi se bolesniku spasio život.

Druga najteža komplikacija jest toksični megakolon koji može biti i prvi znak bolesti. Toksični megakolon se razvija zbog prodora upale crijevne sluznice sve do seroznog dijela, zbog čega je paraliziran mišićni sloj, koji rezultira dilatacijom kolona na više od 6-7 centimetara u promjeru.

Klinički se očituje distenzijom i smanjenom peristaltikom crijeva uz smanjenje proljeva i/ili krvarenja. Bolesnik je tahikardan, povišene temperature iznad 38°C, a u laboratorijskim nalazima je prisutna leukocitoza i hipoalbuminemija. Perforacija crijeva uslijed ulceroznog kolitisa je česta komplikacija koja dovodi do septičkog šoka pa i smrti. Kako je perforacija u početku obično vrlo mala i ograničena omentumom bol se razvija postupno i može ostati lokalizirana. Lokalnog karaktera je i osjetljivost na palpaciju. Kod svih oblika perforacije česta je mučnina, povraćanje i gubitak teka. Crijevni fenomeni su tihi ili nestaju.

Karcinom kolona kao komplikacija ulceroznog kolitisa razmjernan je trajanju bolesti kao i dužini zahvaćenog segmenta, pozitivne obiteljske anamneze i aktivnosti bolesti.

Karcinom debelog crijeva može se uočiti na redovitim endoskopskim pregledom ugroženih bolesnika i u vrijeme remisije ulceroznog kolitisa (4,6).

Ekstraintestinalne komplikacije ulceroznog kolitisa su metaboličke i nutritivne kao što je hipokalemija, hipokalcemija, hipomagnezijemija, hipoalbuminemija, anemija, deficit željeza i vitamina (6). Vrlo često se javljaju hepatobilijarne komplikacije kao što je masna jetra, perikolangitis, zglobne promjene i očna bolest.

4. SESTRINSKA SKRB PACIJENTA OBOLJELOG OD ULCEROZNOG KOLITISA

Ulcerozni kolitis je kronična bolest debelog crijeva kojoj su vodeći simptomi učestale proljevaste stolice praćene sa sluzi i krvi, bolovi u abdomenu te grčevi. Ukoliko se ulcerozni kolitis ne liječi može doći do niza komplikacija koje rezultiraju čestim boravkom u bolnici.

Sestrinska skrb pacijenta oboljelog od ulceroznog kolitisa usmjerena je na smanjivanje simptoma vezanih uz bolest, praćenje stanja pacijenta, te pružanje skrbi u zadovoljavanju osnovnih ljudskih potreba koje pacijenti nisu zbog zdravstvenog stanja u mogućnosti sami obavljati. Cilj zdravstvene skrbi je prepoznati, prevenirati i ublažiti simptome ulceroznog kolitisa. Kako bi zadovoljili potrebe bolesnika za što kvalitetnijom zdravstvenom skrbi, vrlo je važno vođenje sestrinske dokumentacije. Utvrđivanje potreba za zdravstvenom njegom oboljelih od ulceroznog kolitisa obuhvaća prikupljanje podataka, analiziranje prikupljenih podataka, definiranje problema na osnovi čega će se postaviti sestrinska dijagnoza i izraditi plan zdravstvene njege.

Medicinska sestra prema odredbi liječnika i u suradnji s liječnikom planira i provodi terapijske i dijagnostičke postupke. Sestrinska skrb se sastoji od farmakoloških metoda koje se provode po nalogu liječnika i nefarmakoloških koje podrazumijevaju aktivaciju fizičke aktivnosti i nutritivnu potporu pacijenta. Lijekovi koji se najčešće upotrebljavaju u liječenju, naravno po odredbi liječnika su kortikosteroidi, albumini, koncentracije eritrocita, folna kiselina, sulfasalazin, azatioprin. Sestrinska skrb i liječenje bolesnika s ulceroznim kolitisom uključuje i adekvatnu prehranu. Strogo je zabranjeno konzumiranje konzervirane hrane, masnih jela, svinjetine, orašastih plodova, jela sa zaprškom, jakih začina i alkoholnih pića, a preporučuju se u aktivnoj fazi bolesti čaj, dvopek, prežgana juha i rižina sluz. Po smirivanju upale savjetuje se da jedu namirnice bogate bjelančevinama u manjim obrocima više puta dnevno.

Pacijentu s ulceroznim kolitisom važno je procijeniti stanje, količinu proljeva i funkciju crijeva. Promoviranje adekvatne prehrane i pružanje potrebnih informacija o bolesti i potrebama liječenja od iznimne su važnosti u cilju promjene životnog stila pacijenta nakon hospitalizacije. Također, potreban je stalan nadzor kako bi se spriječile ili minimalizirale komplikacije bolesti. Stalan nadzor

uključuje nadzor vitalnih znakova temperature, krvnog tlaka, pulsa, frekvencije disanja. Uočavanjem promjena potrebno je obavijestiti liječnika. Vrlo važno je praćenje izlučevina i diureze, te unos tekućine. Sve što je izmjereno potrebno je i zabilježiti. Medicinska sestra sudjeluje u pripremi pacijenta za terapijske i dijagnostičke pretrage koji uključuje postavljanje intravenske braunile, urinarnog katetera i dr. Svaki postupak treba provoditi poštujući pravila asepse.

4.1. Sestrinsko-medicinski problemi i sestrinske dijagnoze oboljelog od ulceroznog kolitisa

Sestrinske dijagnoze i sestrinsko-medicinski problemi proizlaze iz bolesnikove medicinske dijagnoze. Holistički pristup osnova je interakcije medicinske sestre i pacijenta, a sestrinske dijagnoze izvire iz individualiziranog pristupa. Sestrinske dijagnoze omogućavaju medicinskoj sestri da razborito razmišlja o svakom pacijentu kao pojedincu i na temelju zdravstvenih problema planira sestrinske intervencije koje su prilagođene istome. Svaki sestrinsko-medicinski problem i sestrinska dijagnoza je opis pacijentovog stanja i značajno olakšava komunikaciju među zdravstvenim djelatnicima. Moguće sestrinske dijagnoze i sestrinsko-medicinski problemi kod pacijenta oboljelog od ulceroznog kolitisa :

- Proljev u/s upalnim promjenama 2° ulcerozni kolitis što se očituje sa 20-tak proljevastih stolica tokom dana
- Visok rizik za dehidraciju u/s prekomjernim gubitkom tekućine 2° proljev
- Bol (7/10, donji dio abdomena) u/s patofiziološkim promjenama sluznice crijeva 2° ulcerozni kolitis što se očituje izjavom pacijenta „užasno me grči i boli u truhu“
- Visoki rizik za smanjeno podnošenje napora u/s iscrpljenošću 2° proljev
- Strah u/s ishodom bolesti što se očituje izjavom bolesnika „što će biti sa mnom“

- Strah u/s izvođenja zahvata 2° kolonoskopija 2° krvavo-sluzavi proljev 2° ulcerozni kolitis što se očituje izjavom bolesnika „bojim se tog zahvata”
- Smanjena mogućnost brige za sebe – osobna higijena (?/4) u/s akutnom boli u abdomenu što se očituje nemogućnošću pacijenta da samostalno obavi higijenu cijelog tijela
- Umor u/s smanjenim podnošenjem napora 2° akutna bol što se očituje povećanom potrebom bolesnika za odmorom.
- Neupućenost u ishod bolesti u/s nedostatkom znanja i specifičnog iskustva što se očituje izjavom bolesnika „kako nastaviti dalje živjeti s tom bolesti i kako će ona završiti”.
- Neuravnotežena prehrana, manje od tjelesnih potreba organizma u/s strahom da hrana može izazvati proljev što se očituje unosom 1000 kcal dnevno
- Zabrinutost u/s primjenom kortikosteroidne terapije što se očituje pitanjem pacijenta „kako ću to podnijeti“
 - MK: hipoalbuminemija
 - MK: anemija
 - MK: hipokalcemija
 - MK: masivno krvarenje
 - MK: toksični megakolon
 - MK: leukocitoza
 - MK: perforacija kolona

4.2. Sestrinske intervencije kod pacijenta oboljelog od ulceroznog kolitisa

Prijem bolesnika s ulceroznim kolitisom najčešće se događa putem hitnog objedinjenog prijema, gdje se pacijent javlja zbog bolova u abdomenu, krvavo-sluzavih proljeva, nemoći, malaksalosti, vrtoglavice. Medicinska sestra uzima anamnezu i svrstava ga u procjenjenu kategoriju hitnosti. Nakon pregleda u hitnom objedinjenom prijemu bolesnik se prima na odjel gastroenterologije. Po prijemu na odjel medicinska sestra smješta bolesnika u bolesnički krevet, pomaže mu pri presvlačenju. Nakon smještaja u krevet medicinska sestra mjeri tjelesnu temperaturu, krvni tlak te snima elektrokardiogram.

Pri snimanju EKG-a bolesnik mirno leži na leđima a medicinska sestra postavlja elektrode na određena mjesta i snima EKG zapis. Po nalogu liječnika medicinska sestra vadi krv za laboratorijske pretrage. Za vađenje krvi je potrebno pripremiti epruvete, Esmarhovu povesku, dezinfekcijsko sredstvo, tupfere, igle, šuširic, flaster i rukavice. Bolesniku se objasni postupak i smjesti u udobni položaj. Po odredbi liječnika medicinska sestra primjenjuje intravenoznu terapiju. Pri postavljanju intravenske braunile potrebno je pripremiti intravensku braunilu različitih promjera, tupfere, dezinfekcijsko sredstvo, Esmarhovu povesku, curafix za fiksaciju braunile, stalak za infuziju i bubrežastu zdjelicu za odlaganje upotrebljenog materijala te rukavice. Pri primjeni intravenske terapije potrebno je pitati bolesnika da li ima kakve alergije na lijekove.

Bolesnika je potrebno pripremiti za kolonoskopiju. Potpisati će informirani pristanak za pretragu. Potrebno mu je objasniti postupak i važnost kolonoskopije za njegovu bolest i liječenje. Nakon što bolesnik potpiše pristanak za kolonoskopiju ili zakonski skrbnik bolesnika, počinje se s pripremom. Priprema uključuje pražnjenje crijeva sa sredstvom za čišćenje crijeva (najčešće sa Moviprep praškom) i/ili bisacodyl (Dulcolax) tabletama ovisno o protokolu ustanove.

Za vrijeme pripreme medicinska sestra nadzire bolesnika, mjeri mu vitalne znakove jer je ista iscrpljujuća zbog čestih odlazaka na toalet. Na dan pretrage medicinska sestra odvozi bolesnika u sjedećim kolicima u endoskopiju gdje će se pretraga napraviti. Pacijenta se smješta u ležeći položaj okrenutog na lijevi bok. Na pregled je potrebno ponijeti i medicinsku dokumentaciju, nalaze KKS, PV, APTV te krvnu grupu jer liječnik će vrlo vjerojatno uzeti biopsiju tkiva za patohistološku analizu. Nakon kolonoskopije pacijentu se nadzire abdominalna distenzija, vitalni parametri te prati izgled stolice i prisutnost vjetrova. U slučaju pojave odstupanja odmah se prijavljuju liječniku.

Stanje bolesnika se kontinuirano prati te o svakoj promjeni obavještava liječnika. Bolesniku je potrebno osigurati mir i odmor. U prisutnosti boli, bolesniku je po odredbi liječnika potrebno dati analgetik. Također, potrebno je bolesnika poticati na zauzimanje odgovarajućeg položaja na način da legne na bok i privuče koljena prema prsima.

Također ako je hemoglobin u serumu nizak potrebna je primjena transfuzije. Nadalje ako postoji hipoalbuminemija daju se albumini kao i druga terapija po nalogu liječnika.

Ukoliko postoji indikacija po nalogu liječnika uvodi se urinarni kateter. Kod muških bolesnika urinarni kateter postavlja liječnik, a kod ženskih bolesnika medicinska sestra. Za uvođenje urinarnog katetera potrebno je pripremiti sterilni kateter, urinsku vrećicu, sterilnu štrcaljku s fiziološkom otopinom, sterilne i nesterilne rukavice, kompresu i nepropusno platno, sterilni glicerol ili 2% lidocaine gel, sterilnu pincetu ili pean, sterilne tufere i dezinfekcijsko sredstvo, bubrežastu zdjelicu, posudu za urin te urinsku čašu za slanje urina u laboratorij radi pretrage.

Prije uvođenja urinarnog katetera treba osigurati privatnost bolesnika s paravanom. Medicinske sestre operu i osuše ruke te navuku rukavice. Bolesnik se smjesti u ležeći položaj sa raširenim nogama savijenim u koljenu. Nakon toga bolesniku se opere spolovilo i perianalno područje sapunom i vodom, opere i osuši. Medicinske sestre nakon toga skidaju rukavice i dezinficiraju ruke. Medicinska sestra koja uvodi kateter oblači sterilne rukavice a medicinska sestra koja asistira nesterilne rukavice. Medicinska sestra koja asistira otvara sterilni set za kateterizaciju i antiseptik, medicinska sestra koja uvodi urinarni kateter stavlja sterilnu kompresu ispod perianalnog područja s bubrežnom zdjelicom.

Nedominatnom rukom medicinska sestra raširi vanjske usne dok medicinska sestra koja asistira polijeva smotuljke vate iznad bubrežne zdjelice. Medicinska sestra uvodi urinarni kateter dominantnom rukom dezinficira spolovilo četiri do pet puta u smjeru prema anusu. Medicinska sestra koja asistira otvara urinarni kateter na način da ga ne kontaminira te ga dodaje sestri koja uvodi u dominantnu ruku. Medicinska sestra koja uvodi urinarni kateter, prihvaća ga sterilnim peanom 5-7 cm od vrha, dok sestra koja asistira na vrh katetera istiskuje lidocaine gel ne dodirujući vrh katetera. Medicinska sestra koja uvodi kateter nježno uvodi kateter u mokraćni kanal dok urin se ne pojavi na ušću katetera.

Nakon što se urin pojavio na ušću katetera, kateter se uvodi još 2-3 cm u mokraćni mjehur. Medicinska sestra što asistira dodaje štrcaljku s fiziološkom otopinom medicinskoj sestri koja je uvodila kateter, puni balon odgovarajućom količinom fiziološke otopine. Nakon toga se urinarni kateter spaja sa urinskom vrećicom, koja se stavlja na držač, a držač se stavlja na rub kreveta. Sav upotrijebljeni materijal se raspoređuje prema pravilima zdravstvene ustanove, medicinske sestre skidaju rukavice, operu i dezinficiraju ruke. Postavljanje urinarnog katetera potrebno je

dokumentirati u sestrinsku dokumentaciju. Potrebno je kontinuirano pratiti unos i iznos tekućine. O svakoj promjeni obavijestiti liječnika.

Kod bolesnika s dijagnozom ulceroznog kolitisa uzima se stolica za mikrobiološke pretrage. Potrebno je pripremiti sterilnu bočicu sa žličicom, čistu i dezinficiranu posudu za nuždu, toaletni papir. Bolesnik koji je nepokretan osigura mu se privatnost s paravanom, stavi ga se u ležeći položaj s nogama savijenim u koljenima. Ukoliko bolesnik može zamoli ga se da se odupre o laktove i pete te odigne donji dio leđa, a ako ne može bolesnika se okrene na bok stražnjicom okrenutom prema medicinskoj sestri. Postavi se noćna posuda nasuprot stražnjice te se lagano vrati bolesnika na leđa i noćnu posudu. Ako je bolesnik pri svijesti ostavljamo ga samog za vrijeme defekacije.

Nakon defekacije lagano treba izvući posudu za nuždu, pomoći bolesniku oprati perianalno područje, donijeti bolesniku posudu za pranje ruku, sapun i vrč s vodom, te bolesniku oprati ruke i osušiti ih. Bolesnici koji mogu sami otići do toaleta pripremi se pokretna stolica za obavljanje nužde. Bolesnika se ostavi samoga za vrijeme defekacije. Nakon defekacije bolesnika smjestiti u krevet. Pri uzimanju stolice za mikrobiološke pretrage potrebno je paziti da se stolica ne uzima s dna posude već sa vrha i gdje ima patološki promijenjene stolice. Medicinska sestra skine rukavice, opere i dezinficira ruke. Medicinska sestra ispuni potrebnu uputnicu, uzima sterilnu bočicu sa stolicom i podacima o bolesniku i odnosi u mikrobiološki laboratorij.

Medicinska sestra kod bolesnika oboljelog od ulceroznog kolitisa promatra stanje bolesnika, provodi mjere osobne higijene i higijenu okoline. Prema svojim kompetencijama medicinska sestra sudjeluje u medicinsko- tehničkim zahvatima po odredbi liječnika. Zabrinutost u svezi nuspojave kortikosteroidima medicinska sestra može ublažiti razgovorom s bolesnikom. Vrlo često kroz razgovor s bolesnikom, medicinska sestra dobije u uvid u bolesnikove zabrinutosti u različitim aspektima kvalitete života. Medicinska sestra u ublažavanju nuspojave može pomoći bolesniku sugerirajući laganu tjelovježbu, smanjivanje tjelesne težine, uzimanje neutralnih preparata za kosu i kožu koji će ublažiti pojavu akni, izbjegavanje zatvorenih prostorija s puno ljudi izbjegavajući respiratorne infekcije, redovito pranje ruku te primjenu anksiolitika po preporuci liječnika.

5. PRIKAZ SLUČAJA BOLESNIKA OBOLJELOG OD ULCEROZNOG KOLITISA

5.1. Osobna anamneza

Bolesnica u dobi od 34 godine dolazi u bolnicu u pratnji majke. Bolesnica je prvostupnica sestriinstva, majka dviju djevojčica. Djevojčice zdrave. Sa suprugom živi u obiteljskoj kući. Bolesnica boluje od ulceroznog kolitisa od 2015. godine, zadnje tri godine liječi i hipotireozu. Nekoliko je puta liječena na internom odjelu zbog bolova u abdomenu i proljevastih stolica. Negira pušenje cigareta i uzimanje alkoholnih pića. Do prije mjesec dana uredno je uzimala terapiju te nakon toga prestala je uzimati. Od terapije kod kuće koristi Pentasa 3x1 tbl, Euthyrox 125 mcg subota i nedjelja, 100 mcg ostale dane. Majka navodi da svakodnevno ima grčeve i bolove u abdomenu i do 10 proljevastih stolica pomiješanih sa krvi i sluzi. Na tjelesnoj težini nije gubila, normalne uhranjenosti TV=160cm, TT=53kg, BMI=20.7. Zubalo čvrsto. Negira alergije na lijekove i hranu.

Status: RR= 128/85 mmHg, CP: 116/min, resp: 18/min, spO₂ 98, Tax 36,8°C.

Bolesnica je pri svijesti, afebrilna, tahikardna, eupnoična u mirovanju, bljeđe obojene kože.

Glava i vrat: zjenice izokorične, urednih reakcija na svjetlost, uredne bulbomotorike, bez neurološkog upada, sklere anikterične.

Pluća: normalan šum disanja.

Srce: akcija ritmična, tahikardna, tonovi jasni, šumovi se ne čuju.

Abdomen: ispod nivoa prsnog koša, elastične stijenke, mekan, difuzno bolan na palpaciju, čujne peristaltike, jetra i slezena se ne palpiraju.

Okrajine: bez edema i varikoziteta, održanih pulzacija perifernih arterija.

Iz nalaza kod dolaska 7.5.2020. Lkc $16.4 \times 10^9/L$, Neu 70.2 rel%, Ly 12.8 rel%, Mo 6.6 rel%, Eo 1.8 rel%, Ba 0.6 rel%, Nes 8.0 rel%, Bil (s) 8umol/L, AST 15 U/L, ALT 21 U/L, GGT 39 U/L, Amilaza-s 46 U/L, Na 137 mmol/L, Na 4.4 mmol/L, CRP 113.0 mg/L.

5.2. Tijek hospitalizacije

Pacijentica primljena u bolnicu preko bolničkog prijema zbog bolova u abdomenu i proljevastih stolica. Pacijentica navodi da unazad mjesec dana ima proljevaste stolice bez sluzi i krvi do 4 puta dnevno, sve do dan prije prijema kada je imala 10 proljevastih stolica s krvi sluzi. Navodi bol u abdomenu, više donji dio, uglavnom nakon defekacije, grčevitog karaktera. Nije bila febrilna kod kuće. Pacijentica je blago dehidrirana te je odmah započeto liječenje infuzijskim kristaloidnim otopinama. Zbog povišenog CRP-a pacijentici se uključuje antibiotska terapija sa metronidazolom i ciprofloksacinom te intravenski prednizolon, a protiv bolova dobila je spasmex intravenski na koji povoljno odgovara.

Drugog dana hospitalizacije pacijentica se bolje osjećala, još uvijek su bile prisutne proljevaste stolice ali manje grčevitog karaktera. Vadila se krv za laboratorijske pretrage gdje je i dalje CRP povišen te se dalje nastavlja s intravenskom terapijom kortikosteroidima i antibioticima. Pacijentica je afebrilna, boljeg apetita.

Trećeg dana hospitalizacije pacijentica navodi poboljšanje u smislu prestanka proljevastih stolica te prestanak bolova u abdomenu. Laboratorijski nalazi pokazuju poboljšanje upalnih parametara, te liječnik odlučuje pacijenticu prevesti na peroralnu terapiju antibioticima i kortikosteroidima. Intravenska braunila se izvadila i nema znakova upale i infekcije. U dogovoru s liječnikom pacijentica se otpušta kući, očuvanog integriteta kože, aktivnosti samozbrinjavanja obavlja samostalno. Pacijentici je tokom hospitalizacije snimljen RTG nativna snimka abdomena u uspravnom položaju bez znakova pneumoperitoneuma, niti znakova ileusa. Na proktosigmoideoskopiji u rektumu prisutni areali hiperemične sluznice s pokojom sitnom afticom. Na totalnoj kolonoskopiji se aparatom uđe do dna cekuma. Valvula Bauchini uredna. Kolon je nešto skraćen. Sluznica od 30-tog cm u duljini 20-tak cm oštećena, edematozna, upalno promijenjena na dodir krvavi. Uzete biopsije sa ascendentnog, transverzuma, descendentnog kolona i sigme. Na ultrazvuku abdomena uredan nalaz. Tijekom hospitalizacije na odjelu pacijentica je bila afebrilna, stolice su se normalizirale. Pacijentica je liječena infuzijama kristaloidnih otopina, intravenski antibioticima te intravenskim prednizolonom prva tri dana a nakon toga peroralno s početnom dozom od 32 mg. Na apliciranu terapiju dolazi do poboljšanja.

5.3. Sestrinske dijagnoze tokom hospitalizacije

- Dijareja u/s patofiziološkim promjenama sluznice crijeva 2° ulcerozni kolitis što se očituje sa 10 krvavo-sluzavih stolica dnevno
- Visok rizik za dehidraciju u/s prekomjernim gubitkom tekućine 2° proljev 2° ulcerozni kolitis
- Bol (donji dio abdomena, 7/10) u/s patofiziološkim promjenama 2° proljev 2° ulcerozni kolitis što se očituje izjavom pacijentice „užasno me boli i grči u trbuhu“
- Visok rizik za smanjeno podnošenje napora u/s iscrpljenošću 2° proljev
- Neuravnotežena prehrana, manje od tjelesnih potreba organizma u/s strahom da hrana može izazvati proljev što se očituje odbijanjem pripremljenog obroka (8).

5.3.1. Sestrinske dijagnoze pri otpustu iz bolnice

- Strah u/s ishodom bolesti 2° ulcerozni kolitis što se očituje izjavom pacijentice „što će biti sa mnom“
- Strah u/s uzimanjem terapije 2° kortikosteroidi 2° ulcerozni kolitis što se očituje izjavom pacijentice „bojim se da ću imati puno nuspojava“
- Socijalna izolacija u/s nezadovoljstvom fizičkim izgledom 2° kortikosteroidi 2° ulcerozni kolitis što se očituje neizlaženjem iz bolesničke sobe i izjavom „neću da me vidite takvu“(9).

5.4. Sestrinske intervencije

Po prijemu na odjel medicinska sestra pacijentici postavlja intravensku braunilu te po odredbi liječnika primjenjuje ordiniranu terapiju. Po izjavi pacijentice o prisutnosti boli medicinska sestra primjenjuje terapiju protiv boli po odredbi liječnika. Iz sata u sat se procjenjivala prisutnost boli. Medicinska sestra je objasnila pacijentici o potrebi ustezanja krute hrane na usta ali da smije uzimati tekućinu na usta. Svakodnevno je pratila količinu, broj i primjese u stolici te ih bilježila na temperaturnu listu i sestrinsku dokumentaciju te o istima obavijestila liječnika. Po odredbi liječnika medicinska sestra je uzela stolicu za mikrobiološku analizu.

Po odredbi liječnika medicinska sestra je kontrolirala GUK tri puta dnevno, te vrijednosti bilježila na temperaturnu listu i sestrinsku dokumentaciju i o vrijednostima obavijestila liječnika. U prevenciji osteoporoze po odredbi liječnika medicinska sestra je pacijentici davala vitamin D.

U dogovoru s pacijenticom medicinska sestra je pružila pomoć u obavljanju osobne higijene te pomagala oprati dijelove tijela koje pacijentica nije mogla sama. Nakon obavljanja osobne higijene pacijentici se pomoglo namazati hranjivi losion u kožu.

Svakodnevno se pratio izgled kože oko intravenske braunile, te se promijenila i/ili previla po protokolu ustanove.

Prvi dan pacijentica je uzimala čaj i dvopeku na usta. Drugi dan po smanjivanju bolova kod pacijentice je uvedena hrana bogata bjelančevinama. Pacijenticu se poticalo na uzimanje hrane i pratio njezin unos. Trećeg dana boravka u bolnici pacijentica navodi poboljšanje i smanjenje u svezi proljevastih stolica. Dobro je tolerirala unos hrane i tekućine na usta.

Medicinska sestra je svakodnevno pratila vitalne funkcije više puta tokom dana. Pacijentica je bila urednog krvnog tlaka, temperature i pulsa. Trećeg dana boravka u bolnici pacijentici je maknuta intravenska braunila, mjesto uboda je bilo bez znakova upale.

Medicinska sestra svakodnevno je vadila krv za laboratorijske pretrage u svrhu praćenja upalnih parametara. Također, medicinska sestra je pratila pacijenticu na UZV abdomena, RTG nativnu snimku abdomena, te na kolonoskopiju. Priprema za kolonoskopiju je napravljena sa Moviprep praškom dan prije pretrage po uputstvu istog. Na kolonoskopiju se ponijela sva medicinska dokumentacija. Nakon pretrage pacijentici se osigurao odmor i nadziranje vitalnih funkcija, abdominalne distenzije, stolice i vjetrova.

Po odredbi liječnika medicinska sestra je pacijentici aplicirala intravenski kortikosteroide. Pacijentica se zbog promjena u fizičkom izgledu povlačila u sebe i socijalno distancirala, te je o tim promjenama medicinska sestra obavijestila liječnika koji nakon pregleda pacijentice propisuje anksiolitike i pregled dermatologa zbog pojava akni.

Medicinska sestra svakodnevno je poticala pacijenticu na postavljanje pitanja, omogućavala pacijentici da sudjeluje u donošenju odluka i da iskaže svoje mišljenje.

5.5. Sestrinsko otpusno pismo

Pacijentica se otpušta kući nakon tri dana hospitalizacije. Živi sa suprugom u obiteljskoj kući. Nakon otpusta iz bolnice eventualnu pomoć joj može pružiti suprug i majka koje živi nedaleko od njih. Pacijentica je potpuno samostalna u postupcima samozbrinjavanja, radno je sposobna. Pacijentica je informirana i educirana o važnosti uzimanja propisane terapije i dijetoterapije. Integritet kože je očuvan. Intenzitet boli na VAS skali iznosi 0. Diareja nije prisutna kod otpusta.

Nastavak zdravstvene njege u kući nije potreban. Potrebna je posjeta patronažne sestre u cilju procjene psihičkog stanja bolesnice te procjene prilagodbe na bolest i terapiju.

Sestrinsko-medicinski problemi kod otpusta pacijentice:

1. Strah u/s ishodom bolesti 2° ulcerozni kolitis što se očituje izjavom pacijentice „što će biti sa mnom”
2. Strah u/s uzimanjem terapije 2° kortikosteroidi 2° ulcerozni kolitis što se očituje izjavom pacijentice „bojim se da ću imati puno nuspojava“
3. Socijalna izolacija u/s nezadovoljstvom fizičkim izgledom 2° kortikosteroidi 2° ulcerozni kolitis što se očituje neizlaženjem iz bolesničke sobe i izjavom „neću da me vidite takvu“

Terapija za kući prema otpusnom pismu specijaliste: Medrol 32 mg još 3 dana, potom 28 mg/7 dana, potom 20 mg/7dana, potom 16 mg/7dana, potom 12 mg/7dana, potom 8 mg/7dana i nakon toga prestati uzimati Medrol. Pentasa 3x2 tbl. Ciprinol 500mg 2 puta na dan svakih 12 sati kroz 5 dana, Euthyrox kao ranije.

Potrebno je još učiniti fekalni kalprotektin, te kontrolnu kolonoskopiju za 6 mjeseci. Potrebna je kontrola u GE ambulanti za mjesec dana, a prema potrebi ranije.

6. ZAKLJUČAK

Ulcerozni kolitis je bolest koja najčešće pogađa mlade radno sposobne osobe. Uzrok bolesti još uvijek je nepoznat, stoga je potrebno staviti naglasak na rano prepoznavanje i na adekvatno liječenje bolesti. Potrebno je obratiti pozornost postoji li pozitivna obiteljska anamneza, te savjetovati redovite kontrole, uzimanje propisane terapije i adekvatne prehrane.

Ulcerozni kolitis utječe na život bolesnika, na funkcioniranje u obiteljskom domu, radnom okruženju. Kako je potrebna promjena životnih navika bolesnika koju oni često ne prihvaćaju, vrlo je važna podrška i dobivanje potrebnih informacija i savjeta od kompetentne medicinske sestre. Medicinska sestra stoga treba bolesniku biti potpora, svojim postupcima i savjetima smanjiti mu strah i uliti povjerenje u oporavak i daljnji tretman u svezi s osnovnom bolešću.

7. LITERATURA

1. Hrvatsko udruženje za Crohnovu bolest i ulcerozni kolitis, dostupno na: <http://hucuk.hr/ulcerozni-kolitis/> (2.8.2020)
2. Upalne bolesti crijeva, MDS priručnik, dostupno na: <http://www.msd-prirucnici.placebo.hr/msd-prirucnik/bolesti-probave/upalne-bolesti-crijeva/ulcerozni-kolitis> (2.8.2020)
3. Broz Lj; Budisavljević M; Franković S. Zdravstvena njega 3, Zdravstvena njega internističkih bolesnika. Zagreb: Školska knjiga, 2011.
4. J.Morović-Vergles i suradnici: Interna medicina odabrana poglavlja, Naklada Slap, Zagreb, 2008. 161-168
5. Duvnjak M, Bilić A, Barišić N, Tomašić V, Stojsavljević S. Klasični lijekovi koje se upotrebljavaju u liječenju upalnih bolesti crijeva, ACTA MED CROATICA, 67 (2013): 111-123
Dostupno na: <https://hrcak.srce.hr/111616> (14.10.2020.)
6. D. Petrač i suradnici: Interna medicina, Medicinska naklada, Zagreb, 2008. 227-233
7. Anić B, Mayer M. Glukokortikoidima izazvana osteoporoza. Reumatizam. 2014., 61(2): 105.-112. Dostupno na: <https://hrcak.srce.hr/137907> (14.10.2020.)
8. Šepec S, Kurtović B, Munko T, Vico M, Abou Aldan D, Babić D, Turina A. Sestrinske dijagnoze. Zagreb, HKMS: 2011
9. Kadović M, Abou Aldan D, Babić D, Kurtović B, Piškorjanac S, Vico M. Sestrinske dijagnoze 2. Zagreb, HKMS: 2013.

8. POPIS SLIKA

1. Slika 3.1.1. Ulcerozni kolitis sigmoidnog kolona

Izvor:

https://www.cybermed.hr/centri_a_z/ulcerozni_kolitis/simptomi_i_znakovi_ulceroznog_kolitisa

2. Slika 3.7.1. Moon face

Izvor:

https://www.google.com/url?sa=i&url=http%3A%2F%2Fwww.cdkjournal.com%2Findex.php%2FCDK%2Farticle%2Fdownload%2F356%2F156&psig=AOvVaw0_oy5SINf1kJgSK_5I2-Ns&ust=1603050686069000&source=images&cd=vfe&ved=0CAMQjB1qFwoTCOCBqa2zvOwCFQAAAdAAAAABAE

3. Slika 3.7.2. Akne na licu

Izvor:

<https://www.poliderma.hr/Novosti-iz-svijeta-zdravlja-i-ljepote/Akne-i-ljeto>

4. Slika 3.7.3. Cushingov sindrom

Izvor:

https://www.google.com/url?sa=i&url=https%3A%2F%2Fvcdiseases.fandom.com%2Fwiki%2FCushing%2527s_Syndrome&psig=AOvVaw1-eE4C0eEKcgQNjnpmeUIs&ust=1603050897922000&source=images&cd=vfe&ved=0CAIQjRxqFwoTCKio3KC0vOwCFQAAAdAAAAABAp

9. OZNAKE I KRATICE

- UK- ulcerozni kolitis
- KKS- kompletna krvna slika
- SE- sedimentacija eritrocita
- CRP- C-reaktivni proteina
- Na- natrij
- K- kalij
- Cl- kloridi
- RTG- radiografija
- GE ambulanta- gastroenterološka ambulanta
- TT- tjelesna težina
- TV- tjelesna visina
- cp- puls
- UZV abdomena- ultrazvuk abdomena

10. SAŽETAK

Ulcerozni kolitis je kronična upala ograničena na sluznicu debelog crijeva. Većinom zahvaća završni dio debelog crijeva, rektum, a može se proširiti i na ostale njegove dijelove. Najčešće se pojavljuje u odrasloj dobi između 20. i 40. godine života. Etiologija je nepoznata podrijetla, međutim postoje teorije koje povezuju djelovanje čimbenika okoline, genetike i imunološkog odgovora. Simptomi ulceroznog kolitisa su proljev koji nije previše voluminozan ali je vrlo učestao, abdominalna bol, gubitak na tjelesnoj težini, slabokrvnost, mučnina i anksioznost. Dijagnoza se postavlja na temelju kliničke slike, laboratorijskih nalaza i endoskopskog nalaza s patohistološkim nalazom. Osnovnu dijagnostičku pretragu predstavlja kolonoskopija. Ulcerozni kolitis se liječi medikamentno od kojih su prvi lijekovi kortikosteroidi.

Cilj liječenja je osigurati smanjenje aktivnosti bolesti i cijeljenje. Medicinska sestra treba poznavati mehanizam djelovanja kortikosteroida i moguće nuspojave, kako bi na vrijeme educirala pacijenta i njegovu obitelj. Poduzetim intervencijama kroz proces zdravstvene njege na vrijeme se može prevenirati, prepoznati i ublažiti simptome ulceroznog kolitisa. Medicinska sestra je prva u doticaju s pacijentom i ona ima značajnu ulogu poboljšanju kvalitete života pacijenta.

U radu je prikazan slučaj pacijentice koja je hospitalizirana zbog proljeva i bolova u abdomenu kao posljedica ulceroznog kolitisa i liječenje bolesnice kortikosteroidima.

Ključne riječi: ulcerozni kolitis, kortikosteroidi, medicinska sestra, kvaliteta života

11. SUMMARY

Ulcerative colitis is a chronic inflammation limited to the lining of the colon. It mostly affects the final part of the large intestine, the rectum, and can extend to other parts of it. It most commonly occurs in adulthood between the ages of 20 and 40. The etiology is of unknown origin, however there are theories linking the action of environmental factors, genetics, and the immune response. Symptoms of ulcerative colitis are diarrhea that is not too voluminous but is very common, abdominal pain, weight loss, anemia, nausea and anxiety. The diagnosis is made on the basis of the clinical picture, laboratory findings and endoscopic findings with pathohistological findings. The basic diagnostic test is colonoscopy. Ulcerative colitis is treated with medication, the first drugs being corticosteroids.

The goal of treatment is to ensure a reduction in disease activity and healing. The nurse must know the mechanism of action of corticosteroids and possible side effects, in order to educate the patient and his family in a timely manner. The interventions taken through the health care process can prevent, recognize and alleviate the symptoms of ulcerative colitis in time. The nurse is the first in contact with the patient and she has a significant role in improving the quality of life of the patient. The paper presents a case of a patient who was hospitalized for diarrhea and abdominal pain as a result of ulcerative colitis and treatment of the patient with corticosteroids.

Key words: ulcerative colitis, corticosteroids, nurse, quality of life

IZJAVA O AUTORSTVU ZAVRŠNOG RADA

Pod punom odgovornošću izjavljujem da sam ovaj rad izradio/la samostalno, poštujući načela akademske čestitosti, pravila struke te pravila i norme standardnog hrvatskog jezika. Rad je moje autorsko djelo i svi su preuzeti citati i parafraze u njemu primjereno označeni.

Mjesto i datum	Ime i prezime studenta/ice	Potpis studenta/ice
U-Bjelovaru, <u>24.10.2020</u>	IVANA ŠIKIĆ	Šikić Ivana

Prema Odluci Veleučilišta u Bjelovaru, a u skladu sa Zakonom o znanstvenoj djelatnosti i visokom obrazovanju, elektroničke inačice završnih radova studenata Veleučilišta u Bjelovaru bit će pohranjene i javno dostupne u internetskoj bazi Nacionalne i sveučilišne knjižnice u Zagrebu. Ukoliko ste suglasni da tekst Vašeg završnog rada u cijelosti bude javno objavljen, molimo Vas da to potvrdite potpisom.

Suglasnost za objavljivanje elektroničke inačice završnog rada u javno dostupnom nacionalnom repozitoriju

IVANA ŠIKIĆ

ime i prezime studenta/ice

Dajem suglasnost da se radi promicanja otvorenog i slobodnog pristupa znanju i informacijama cjeloviti tekst mojeg završnog rada pohrani u repozitorij Nacionalne i sveučilišne knjižnice u Zagrebu i time učini javno dostupnim.

Svojim potpisom potvrđujem istovjetnost tiskane i elektroničke inačice završnog rada.

*U Bjelovaru, 24.10.2020

Šikić Ivana

potpis studenta/ice