

# Specifičnosti zdravstvene njege kod oralno kirurških zahvata

---

**Kadić, Kristina**

**Undergraduate thesis / Završni rad**

**2020**

*Degree Grantor / Ustanova koja je dodijelila akademski / stručni stupanj:* **Bjelovar University of Applied Sciences / Veleučilište u Bjelovaru**

*Permanent link / Trajna poveznica:* <https://um.nsk.hr/um:nbn:hr:144:857439>

*Rights / Prava:* [In copyright](#) / [Zaštićeno autorskim pravom.](#)

*Download date / Datum preuzimanja:* **2025-02-05**



*Repository / Repozitorij:*

[Digital Repository of Bjelovar University of Applied Sciences](#)



VELEUČILIŠTE U BJELOVARU  
PREDDIPLOMSKI STRUČNI STUDIJ SESTRINSTVO

**SPECIFIČNOSTI ZDRAVSTVENE NJEGE KOD  
ORALNO KIRURŠKIH ZAHVATA**

Završni rad br. 76/SES/2019

Kristina Kadić

Bjelovar, rujan 2020.

VELEUČILIŠTE U BJELOVARU  
PREDDIPLOMSKI STRUČNI STUDIJ SESTRINSTVO

**SPECIFIČNOSTI ZDRAVSTVENE NJEGE KOD  
ORALNO KIRURŠKIH ZAHVATA**

Završni rad br. 76/SES/2019

Kristina Kadić

Bjelovar, rujan 2020.



**Veleučilište u Bjelovaru**  
**Trg E. Kvaternika 4, Bjelovar**

### 1. DEFINIRANJE TEME ZAVRŠNOG RADA I POVJERENSTVA

Kandidat: **Kadić Kristina**

Datum: 28.08.2019.

Matični broj: 001634

JMBAG: 0331006042

Kolegij: **ZDRAVSTVENA NJEGA ODRASLIH II/V**

Naslov rada (tema): **Specifičnosti zdravstvene njege kod oralno kirurških zahvata**

Područje: **Biomedicina i zdravstvo**

Polje: **Kliničke medicinske znanosti**

Grana: **Sestrinstvo**

Mentor: **Ksenija Eljuga, dipl.med.techn.**

zvanje: **predavač**

Članovi Povjerenstva za ocjenjivanje i obranu završnog rada:

1. **Mirna Žulec, mag.med.techn., predsjednik**
2. **Ksenija Eljuga, dipl.med.techn., mentor**
3. **Živko Stojčić, dipl.med.techn., član**

### 2. ZADATAK ZAVRŠNOG RADA BROJ: 76/SES/2019

U radu je potrebno prikazati najčešće bolesti usne šupljine i metode liječenja. Na prikazu odabranog slučaja studentica će objasniti ulogu medicinske sestre u perioperativnoj zdravstvenoj njezi obzirom na kirurški zahvat.

Zadatak uručen: 28.08.2019.

Mentor: **Ksenija Eljuga, dipl.med.techn.**



## **Zahvala**

*Iznimna mi je čast ovom prilikom zahvaliti svim nastavnicima i suradnicima Veleučilišta u Bjelovaru na stručnom znanju, a posebnu zahvalu upućujem mentorici Kseniji Eljugi, mag. med. techn., na razumijevanju i podršci tijekom cijelog školovanja, a najviše na omogućavanju prikaza slučaja završnog rada u jednoj od najsuvremenijih poliklinika dentalne kirurgije u Zagrebu. Ovom prilikom zahvaljujem Zoranu Ivasoviću, dr. dent .med. spec. oralne kirurgije, na prilici za suradnju vezanu za potrebe završnog rada. Također zahvaljujem obitelji i prijateljima.*

## Sadržaj:

1. UVOD .....	1
1.1. Anatomija usne šupljine .....	3
1.2. Najčešće bolesti usne šupljine .....	6
1.3. Dijagnostika i liječenje trećih kutnjaka .....	12
1.4. Priprema bolesnika .....	19
1.5. Analiziranje, planiranje i organizacija rada .....	19
1.6. Priprema radnog mjesta .....	20
1.7. Administracija.....	21
1.8. Komunikacija s bolesnikom i psihološka priprema.....	22
1.9. Uloga medicinske sestre u postupku alveolotomije.....	23
1.10. Poslijeoperacijske komplikacije vađenja zuba i njihovo liječenje .....	26
2. CILJ RADA.....	28
3. PRIKAZ SLUČAJA .....	29
3.1. Anamnestički podaci .....	29
3.2. Klinička slika i tijek liječenja .....	29
3.3. Proces zdravstvene njege .....	30
3.4. Sestrinska anamneza.....	31
3.5. Sestrinske dijagnoze .....	32
4. RASPRAVA.....	35
5. ZAKLJUČAK .....	38
6. LITERATURA .....	39
7. SAŽETAK.....	41
8. SUMMARY .....	42
9. DODACI .....	43

# 1. UVOD

Oralno zdravlje je oduvijek predstavljalo izazov za čovjeka. Prvi zapisi o problemima usne šupljine datiraju 5000 godina prije naše ere, a potječu iz Mezopotamije. Arheološka otkrića pokazuju da je zub najdugotrajniji i najčvršći organ i da su se zubi vadili od davnina (1). Zubi su s vremenom postali važni u identifikaciji osoba.

Način života i prehrana, utjecali su na zubne promjene. Čeljust se smanjivala, pa se smanjio prostor i poticaj za nicanje posljednja četiri kutnjaka, umnjaka koji se javljaju pri završetku adolescencije. Osmice ili treći kutnjaci su posljednji u nizu svakog čeljustnog kuta (2). Zahvatom u tom području ostaje očuvana bolesnikova svijest, ali je nemoguća verbalna komunikacija. Vještina uočavanja neverbalnih znakova stječe se iskustvom.

Statistički podaci pokazuju da 2/3 svjetskog stanovništva ima barem jedan niknuti treći kutnjak do svoje 20-te godine. U svijetu se godišnje izvadi oko 10 milijuna niknutih trećih kutnjaka, od toga 18 - 40 % ljudi nema nikakvih oralnih problema. U općoj populaciji 12 % osoba posjeduje neniknuti treći kutnjak (2). Sistemske bolesti često izravno utječu na oralna stanja, a posljedično i na ishod kirurških zahvata (3).

Noviteti koje nam znanstvena istraživanja kroz posljednjih deset godina donose su uglavnom vezana za indikacije prilikom određivanja potreba za uklanjanjem trećeg kutnjaka. Promjene se na prvom mjestu odnose na sazrijevanje klasifikacije podjele trećih kutnjaka. Prvotno su treći kutnjaci bili obilježavani kao simptomatski ili asimptomatski, niknuti na površinu, djelomično niknuli te zadržani u kosti. Novija literatura pokazuje podjelu na simptomatski ili asimptomatski te podjelu na prisustvo zuba bez patoloških procesa ili sa prisutnim patološkim procesom. Nadalje, može se primijetiti kako se povećanjem znanstvenih istraživanja u području parodontologije i onkologije, povećava i broj indikacija za pristupljanje kirurškom zahvatu vađenja. Veća pažnja se obraća na sistemske učinke kroničnih infekcija koja nastaju kod tako poziciranih zuba. Sada postoje značajni dokazi koji podupiru vađenje trećih kutnjaka kod kojih nije došlo do patologije zuba i boli. U literaturi ne postoje točne indikacije za operativni zahvat, no postoje istraživanja koja govore u prilog neodgodive intervencije ukoliko zub pokazuje prisustvo patoloških procesa. Nadalje, upalna stanja parodontnog džepa u području trećeg kutnjaka čine ključni faktor smanjenja stanja oralnog zdravlja. Postoji teorija u kojoj se primjećuje kako veličina parodontnog džepa pri kojoj se dubina defekta mjeri 4 milimetara i više, dovodi do progresije dubine defekta. Rezultati istraživanja provedenih međunarodnom izmjenom podataka iz elektroničke baze pokazuju kako 38 posto ljudi s upalom zubnog mesa u području trećeg kutnjaka u konačnici razvija ponovljenu infekciju u

periodu od dvije godine. Postoji vrlo malo istraživanja o tome koliko pacijenata sa poteškoćama koja se javljaju zbog nakupljanja hrane oboli od karijesa. Istraživanja potvrđuju da se kod 75 posto osoba u dobi od 21 do 30 godina pojavljuje resorpcija korjena zuba na jednom od trećih kutnjaka. Češće je primjećeno kod muškaraca i to u omjeru 3: 1 (2,3).

Medicinska sestra u procesu zdravstvene njege nastoji utjecati na zadovoljavajuću kvalitetu oralnog zdravlja bolesnika. Uz edukaciju, važnu ulogu ostvaruje i kao dio kirurškog tima. Rad u aseptičkim uvjetima je najvažniji. Sestrinska spretnost i znanje utječu na kvalitetu zdravstvene njege. Zadovoljavanje stručnih kriterija doprinosi uspješnosti ishoda kirurškog zahvata.

Rad prikazuje osnovne oralne bolesti, njihovu kliničku sliku, liječenje i komplikacije te prikaz slučaja bolesnika s kirurškim zahvatom alveolotomije gornjih i donjih umnjaka, kroz proces zdravstvene njege.



## 1.1. Anatomija usne šupljine

Usna šupljina početni je dio probavnog sustava od usna do prednjih nepčanih lukova do ždrijelnog tjesnaca. Alveolarni nastavci gornje i donje čeljusti dijele usnu šupljinu na dva dijela i sastoji se od više podjedinica: usnica, jezika, obrazne sluznice, podjezičnog područja, tvrdog nepca, desni gornje i donje čeljusti. Predvorje usne šupljine izvana omeđuju usne i obrazi, a iznutra alveolarni nastavci. Gornja i donja usnica stvaraju otvor usne šupljine, a osnova mu je kružni mišić usni (4,5). Brojne žlijezde slinovnice (lat. glandulae labiales), smještene su u sluznici i vlaže usne.

Obrazi se nalaze ispod oka, lateralno od nosa i iznad usana te tvore postranični dio lica i bočne stijenke predvorja usne šupljine. Podlogu obraza čini obrazni mišić (lat. musculus buccinator). Između njega i kože nakuplja se masno tkivo koje s vremenom postupno iščezava. Mišić obraza sudjeluje u žvakanju i sisanju. Sluznicu obraza vlaže brojne žlijezde (4).

Zubno meso je vezivno tkivo prekriveno sluznicom, koja prelazi s alveolarnog grebena gornje i donje čeljusti na zube. Na prijelazu usana i obraza u desni, sluznica predvorja oblikuje gornji i donji svod predvorja. U gornjem svodu, najčešće u razini drugog kutnjaka, nalazi se ušće kanala podušne žlijezde (lat. glandula parotis). Većinom se kanal otvara između prvog i drugog kutnjaka ili u razini prvog kutnjaka (4,5).

Pravu usnu šupljinu omeđuju sprijeda i bočno zubni lukovi i desni, krov oblikuje tvrdo nepce, a dno prave usne šupljine čini otvor usta (lat. diaphragma oris), koju izgrađuje milohioidni mišić (lat. musculus mylohyoideus), prednji trbuh diagastričnog mišića (lat. musculus digastricus), genihioidni mišić (lat. musculus geniohyoideus) s dijelovima jezika (4).

Sluznica široko oblaže dno usne šupljine, prelazi prema gore u sluznicu donje strane jezika, a u središnjoj liniji oblikuje podjezičnu resicu (lat. frenulum linguae). S obje strane nalazi se po jedna podjezična kvržica, gdje se otvaraju kanali podčeljusne i podjezične žlijezde. Najveći dio prave usne šupljine zauzima jezik (lat. lingua) (4, 6).

### Građa zubi usne šupljine

**Zubi** (lat. dentes) su najtvrdi organi u ljudskom organizmu, a nalaze se u alveolarnim nastavcima gornje i donje čeljusti. Oni su smješteni u usnoj šupljini (lat. cavitas oris) s okolnim organima (usne, zubima, žlijezdama slinovnicama i jezikom). Uloga zubi je mljevenje i drobljenje hrane. Sadrži osjetila okusa, boli, opipa te toplinska osjetila (4). Zubi su paran organ i služe za sječenje i drobljenje hrane. Čovjek ima dva niza zubi. Prvi su mliječni koji izbijaju od 4. i 7. mjeseca života, a sa 6 godina zamjenjuju ih trajni (5). Mliječno zubalo sastoji se od 20, a trajno od 32 zuba. Zubi se dijele prema obliku: 4 para sjekutića, 2 para očnjaka, 4 para pretkutnjake i 6 pari

kutnjaka (4). Zub, od izvana prema unutra, čine četiri sloja: caklina, dentin, cement i korijenski kanal. U svakom sloju može se razviti patološki proces.

**Zubna caklina** je prvi i jedini vidljivi zubni sloj. Čvrsto je mineralno tkivo koje prekriva dentin i prva je linija obrane od štetnog utjecaja. Sadrži 96 % minerala i najmineraliziranija je tvar u ljudskom organizmu. Voda i organske tvari čine 4 % (4).

**Dentin** je ispod zubne cakline, a naziva se i zuba kost. To je čvrsto žuto tkivo koje izgrađuje najveći dio zuba (4). Dentin nije tvrd, no ima sposobnosti otpornosti prema lomu.

**Cement** je mineralno nekalcificirano vezivno tkivo, građom slično kostima. Najgušći je na vrhu zuba, a najtanji na vratu zuba. Njegovo stvaranje je kontinuirani proces. Za posljedicu tog procesa cementni sloj koji je nekalcificiran koje se nalazi na površini zuba, a ispod njega cement koji je kalcificiran (4).

**Korijenski kanal**, je posljednji unutarnji dio zuba. U njemu se nalazi zubna pulpa koja obuhvaća živac, meko vezivno tkivo te krvne žilice. Uloga zubne pulpe je stvaranje i podupiranje dentina čiji je ujedno i sastavni dio. Živac koji se nalazi unutar korijena je povezan sa živčanim sustavom te je izravno povezan sa centrom za bol unutar organizma. Druga uloga zubne pulpe je povezana s osjetljivošću i hidracijom zuba (4,6).

## **Kirurška anatomija**

**Gornja čeljust** (lat.maxilla) je parna kost lica. Veći dio čini tijelo (lat.corpus maxillae) i nekoliko nastavka:

1. čeonni nastavak (lat. processus frontalis)
2. nepčani nastavak (lat. processus palatinalis)
3. alveolarni nastavak (lat. processus alveolaris)
4. jagodični nastavak (lat. processus zygomaticus) (5).

Sastoji se od dvije gornje vilice i tvrdog nepca. Tijelo je četverokutnog oblika i ima šupljinu, maksilarni sinus (lat. sinus maxillaris). Zubi su pričvršćeni na alveolarni nastavak. Maksila medijalno tvori infraorbitalni dio očne šupljine i ima otvor (lat. foramen infraorbitale) kroz koji prolazi istoimena arterija i živac. Na stražnjoj strani (lat. facies infratemporalis) nalazi se izbočina (lat. tuber maxillae) s otvorićima ( lat. foramina alveolaris). Alveolarni kanali (lat. canales alveolares) počinju otvorićima kroz koje zub dobiva potrebnu opskrbu (5,6).

**Donja čeljust** (lat. mandibula) se sastoji od dvije parne kosti. Veći dio je tijelo mandibule (lat. corpus mandibulae) sa pripadajućim nastavcima :

- 1.kondilarni nastavak (lat. processus condylaris)
- 2.muskularni nastavak (lat. processus coronoideus)
- 3.uzlazni krak (lat. ramus)
- 4.alveolarni nastavak (lat. processus alveolaris) (5).

Tijelo mandibule se naprijed veže na simfizu, a straga nastavlja na kut mandibule (lat. angulus mandibulae). Kut mandibule se veže na krak mandibule. Tijelo i simfiza su spoj koji čini alveolarni nastavak koji nosi zub. Posljednji dio alveolarnog nastavka se nalazi iza zadnjeg kutnjaka a naziva se retromolarnim trokutom (lat. trigonum retromolare) (3,5). Nicanje zubi u djetinjstvu, te gubitak zubi u starosti utječu na izgled trupa čeljusti. Mandibula je jedina pomična kost na licu i najčvršća lubanjska kost.

Čeljusni zglob (lat. articulatio temporomandibularis) spada među najsloženije zglobove u tijelu. Spaja dvije kosti, gornju čeljust i lubanju. Čine ga: zglobni nastavak donje čeljusti (lat. condylus mandibulae), zglobne jamice (lat. fossa articularis, glenoidalis), kvržica (lat. tuberculum articulare) i zglobna pločica (lat. discus articularis). Dijelovi su međusobno povezani zglobnom čahuricom koja obavija ligamente i tetive mišića (7).

## 1.2. Najčešće bolesti usne šupljine

Bolesti tvrdih zubnih tkiva odnose se na bolesti krune zuba i korijena, a najčešći je zubni karijes (8). Zubni karijes je uobičajen u razvijenim zemljama, a statistika pokazuje da je prisutan kod 60-90 % djece i odraslih (8). Odgađanje liječenja zuba dovodi do širenja infekcije u korijene zuba, a može dovesti do potpunog propadanja zuba. Loša oralna higijena je jedan od važnijih čimbenika nastanka karijesa koji se preduhitruje preventivnim pristupom i profilaksom.

Bolesti mekog tkiva odnose se na bolesti sluznice, a najčešća je upala zubnog mesa ili gingivitis. Kronični gingivitis dovodi do promjene mekog tkiva i kosti čeljusti a naziva se parodontitis (9).

### Bolesti tvrdih zubnih tkiva

**Karijes** je bolest tvrdog zubnog tkiva uzrokovana mikroorganizmima. Očituje se šupljinama nastalim propadanjem zubnog tkiva. Početni karijes uzrokovan je mikroorganizmima *Streptococci mutans* i *Streptococcus sobrinus*. Na zubima su već kod prve denticije mliječnih zuba, a kasnije se prenose na trajne zube (9). Infekcija se javlja između 1 i 3 godine života, a nestaje u starosti sa gubitkom zubi. Mikroorganizmi su u zubnim fisurama ili intradentalno. Mogu se reducirati, ali ne mogu potpuno ukloniti. Uznapredovali karijes uzrokuju *Lactobacilli* (*L. casei*, *L. fermentum*, *L. acidophilus*) koji su primarno u plaku na površini zuba (9). Zbog karijesa, pH plaka se smanjuje, *Lactobacillus* se umnaža, a karijes se širi (10). Uzrok nastanka karijesa je u prehrani bogatoj ugljikohidratima, lošoj i neredovitoj oralnoj higijeni, dubokim fisurama, nepravilnom zagrizu, preklapanju krune i genetskoj predispoziciji (11). Može nastati na caklini, aproksimalno, na fisuri, uz obraz i jezik, u cementu i sekundarno (9).

### Sistemske bolesti koje utječu na pojavu karijesa

**Dijabetes** prati smanjeno izlučivanje sline, što rezultira i smanjenjem zaštitnih faktora sline. Uz hiperglikemiju raste glukoze u slini što pogoduje karijesu (10).

**Reumatske bolesti** se liječe nekim lijekovima koji izazivaju hiposalivaciju pa dolazi do erozije zubne krune i povećane sklonosti karijesu (10).

**Astma** se liječi i kortikosteroidima zbog čega se mogu javiti gljivica u ustima s posljedičnim karijesom. Disanjem više ustima nego nosom, dovodi do dehidracije prednjih zuba i manjka zaštite slinom. Inhalacijski prahovi sadrže laktozu koja pogoduje mikroorganizmima (10).

## **Liječenje i profilaksa karijesne bolesti**

**Liječenje** se vrši uklanjanjem karijesa i prepariranjem nastale šupljine. Tkivo se uklanja turbinskom vrtaljkom (turbina) i mikromotorom. Nakon toga postavlja se adheziv (tekućina za mikromehaničke veze ispuna) i kompozitni, (zubne boje) ili amalgamski ispun (srebrnosivi) (9, 10).

**Profilaksa karijesa** se provodi u ordinacijama dentalne medicine. Najučinkovitija prevencija nastanka karijesa je zubna pasta i mehaničko četkanje zubi poslije jela barem dva puta dnevno. Zubna pasta treba sadržavati fluoride (12). Fluoridi potiču remineralizaciju što je najbitnija značajka, budući da se demineralizacija tkiva događa svakodnevno (9). Profilaktičko četkanje prilikom dentalnih pregleda i topikalna primjena fluorida primjenjuje se ovisno o potrebi bolesnika. Veće potrebe imaju djeca, trudnice i osobe s hiposalivacijom. Pečaćenje je jedna od preventivnih metoda profilakse karijesa, a izvodi se uglavnom kod djece s početkom trajne denticije. Spada u restaurativne postupke, a izvodi se stavljanjem pečatnog ispuna u fisure zuba (10). Stavlja se tanki tekući sloj ispuna te se polimerizacijskom lampom učvršćuje. Pečaćenje se primjenjuje na trajne kutnjake kod djece, a indikacija je morfologija zuba (duboke i uske fisure) te povećan broj streptokoka mutansa (9). Kod odraslih ljudi povremeno se pečaćenje provodi na zdravim trećim kutnjacima. Kloreheksidin je specifično antimikrobno sredstvo sa širokim djelovanjem. Koristi se za smanjenje broja bakterija u usnoj šupljini, te služi kao profilaktičko i terapijsko sredstvo (10).

## **Upala zubnog živca i endodotsko liječenje**

**Pulpitis** je upala zubnog živca koja se javlja prilikom traume zuba ili karijesa koji nije na vrijeme liječen (13). Kroz oštećenu zubnu krunu prodiru mikroorganizmi u zubnu pulpu koja prolazi korijenom zuba i dolazi do upale živca. Pulpa zuba nekrotizira i inficira se (13). Glavni simptom je izražajna bol u području zuba. Dijagnosticira se pregledom, ispitivanjem vitaliteta zuba te rendgenskim snimkama.

**Endodontskim liječenjem** odstranjuje se zubni živac u aseptičkim uvjetima. Aseptički uvjeti u usnoj šupljini postižu se ispiranje usne šupljine antimikrobnom vodicom i upotrebom određenih instrumenata. Svrha im je onemogućiti prodor sline u područje rada. Radno polje se izolira gunicom (koferdam) koja štiti zubni kanal od prolaska sline i upadanje instrumenata u ždrijelo. Zubni kanali se anesteziraju lokanim anestetikom te se endodontskim

iglicama struže zubna pulpa i oslobađa kanal za punjenje (13). Uz mehaničko liječenje provodi se i strojna tehnika pomoću turbinske vrtulje. Potrebno je proširiti zubni kanal kako bi se mogao kvalitetno izliječiti. Dezinfekcija slobodnog kanala se provodi kalcijevim hidroksidom te se papirnati štapićima suši (10). Nakon sušenja, postavlja se privremeni ispun koji između drugog dolaska pacijenta i konačnog punjena zubnih kanala, dobro brtvi. U drugoj posjeti se provjerava stanje kanala i ukoliko nema sekreta i mirisa, kanali se pune štapićima od gutaperki (13). Kako takav zub više nema živac i strukture koje ga hrane, bezbolan je i vremenom postaju tamniji sklon lomljenju.

### **Bolesti mekog tkiva usne šupljine**

**Parodont** je tkivo koje okružuje zubni vrat te ga pričvršćuje uz čeljust. Parodont ima djelotvoran obrambeni sustav, no povećanjem broja bakterija u ustima i lošom oralnom higijenom dolazi do stvaranja plaka koji se priljepljuje na zub (10). Bolesti su imenovane po mjestu nastanka a najčešće su gingivitis i parodontitis. Uz mehančke uzroke postoje i sistemska stanja koja dovode do bolesti zubnog mesa. Neke od bolesti kod kojih se javljaju upale gingive i parodonta su dijabetes, osteoporoza, trudnoća, infekcija HIV-on, leukemija i Downog sindrom (10). Liječenje parodonta je uspješno ukoliko se otkrije i zaustavi na vrijeme.

**Gingivitis** je upalna bolest zubnog mesa uzrokovana zubnim plakom i lošom oralnom higijenom. Dolazi do nakupljanja plaka oko zubnih vratova (12). Zubno meso je crveno, nabubreno i bolno. Javlja se krvarenje sluznice te neugodan zadah iz usta. Terapija gingivitisa je uklanjanje plaka mehaničkim korištenjem zubne četkice ili strojnim četkanjem u ordinacijama dentalne medicine. Gingivitis je reverzibilan poboljšanjem oralne higijene. Uz gingivitis može se razviti i gingivalni apces. Gingivalni apses je lokalna infekcija sluznice zubnog mesa a očituje se crvenom, bolnom i lagano krvarećom sluznicom (10). Najčešći uzrok je strano tijelo (riblja kost, čačkalica, ljuskica od kokica) koje je zaglavljeno u gingivalnom tkivu.

Liječenje se provodi uklanjanjem granulacijskog tkiva parodontalnim instrumentima uz primjenu lokalne anestezije. Preporuke za kućnu njegu su ispiranje usta sa kloroheksedinom ili čajem od kadulje (žalfije).

**Parodontitis** je upalna bolest zubnog mesa, kosti te ostalih struktura usta uzrokovana parodontalnim patogenima i posljedičnim slabljenjem zubi u čeljusti (14). Simptomi su kao i kod gingivitisa, no puno izraženiji i bolni. Zbog neodgovarajuće koštane potpore može doći do ispadanja zubi. Parodontitis može biti napredni (javlja se nakon puberteta i adolescencije), lagani povremeni, te može biti prisutan samo na određenim mjestima u usnoj šupljini (14). Ukoliko se ne

liječi, može biti rizični čimbenik nastanka sistemskih bolesti. Liječenje obuhvaća parodontalnu skrb, pomoć pri akutnim stanjima, antibiotsku terapiju i kiruršku terapiju. Kirurška terapija je posljednje rješenje, a uključuje kiretažu i operaciju režnja (14).

## **Tumori usne šupljine**

Tumori usne šupljine mogu biti dobroćudni i zloćudni. Najčešće se otkriju u primarnoj zdravstvenoj zaštiti, a većinu obrađuju na sekundarnoj i tercijalnoj razini. Dobroćudni tumori su: fibromi, hemangiomi, neurinomi i osteomi (15).

### **Dobroćudni tumori usne šupljine**

Dobroćudni tumori mogu biti u sluznici usne šupljine, vezivnom, žljezdanom, mišićnom te koštanom tkivu. Za njihovu sigurnu dijagnostiku nije dovoljna samo klinička slika, već i patohistološki nalaz. Preporuka je uputiti bolesnika u specijaliziranu ustanovu zbog mogućih komplikacija. Zloćudne promjene su rijetke (15). Liječe se konzervativnim kirurškim putem. Opsežniji zahvati su rekonstrukcija mandibule (15). Ekstraoralni autologni koštani transplantati koriste se kod velikih koštanih deficita alveolarnog grebena. Slobodni režnjevi i dentalni implantati se uzimaju s ruba crijevnje kosti (crista iliaca). Oni služe kao koštani blokovi (10). Nabrojani su najčešći tumori i njihova karakteristika.

**Fibrom** je oštro ograničena, asimptomatski dobroćudna tvorba glatke površine i normalna epitela najčešće smještena na bukalnoj sluznici usne šupljine. Patohistološki se potvrđuje, a liječi se konzervativnim kirurškim zahvatom enukleacijom. Enukleacija je kirurški postupak kojim se tvorba zajedno sa sadržajem uklanja. Nakon postavljanja homeostaze sluznica se šije preko koštane šupljine postavlja se sterilni tupfer (10).

**Hemangiom** je neoštro, ograničen dobroćudni tumor koji se sastoji od krvnih žila (12). Krvne žile su sitno i gusto raspoređene što daje specifičnu ljubičastu boju. Komplikacije i potreba za terapijskim zahvatom se predlaže ukoliko liječnik uoči povećanje tvorbe. Pacijenta je potrebno dobro informirati o rizicima zahvata budući da je tvorba vaskularnog podrijetla.

**Neurinom** je izraslina koja može nastati u usnoj šupljini i izazvati velike defekte (12). Simptomatološki je prisutna bol, no može i izostati. Dijagnostički se potvrđuje patohistološkim nalazom, a liječe se kirurškim zahvatom prilikom kojeg se odstranjenje. Zahvat može biti opsežan s obzirom na defektne lezije koje uzrokuje (12).

**Osteom** je dobroćudni tumor koštane baze koji se pojavljuje na distalnom dijelu mandibule u području ramusa (12). Radi se o asimptomatskoj tvorbi koja je sklona recidiviranju, no bez maligne alteracije (15).

### **Zloćudni tumori usne šupljine**

Oralni karcinomi spadaju među 10 najčešćih na svijetu, a njihov broj je neprestano u porastu. U Republici Hrvatskoj godišnje oboli oko 1000 osoba. Brojka uključuje maligne bolesti koje se najčešće javljaju u sluznici gornjeg probavnog i dišnog sustava (usnica, usna šupljina, sinusi, ždrijelo, grkljan). Hrvatska se u odnosu na ostale zemlje u Europi nalazi u sredini po učestalosti nastanka (16). Rizični čimbenici su muški spol, pušenje i alkoholna pića. Spolni prijenos je moguć humani papiloma virusom tip 16 (17). Pretkancerozna oštećenja sluznice su prethodnici oralnih karcinoma i zato je bitno obaviti detaljan liječnički pregled kod svake promjene na sluznici.

Redoviti edukacijski programi su nužni svim zdravstvenim djelatnicima koji su uključeni u brigu o oralnom zdravlju. Liječi se kirurški i radioterapijom (16). Zloćudni tumori usne šupljine (planocelularni) skloni su presadnicama lokalno i u regionalne limfne čvorove (15). Bolesnici često dolaze zbog povećanja limfnih čvorova, a ne detektirane lezije. Najčešći maligni tumori usne šupljine su karcinomi pločastih stanica (15). Ostali tumori spadaju pod rijetke tumore ili su posljedica presadnica. Zloćudni tumori usne šupljine često su bez specifičnih simptoma. Intraoralni karcinom se potvrđuje ispravnom biopsijom uz pozornost na lokalnu anesteziju i komplikacije krvarenja (15,16).

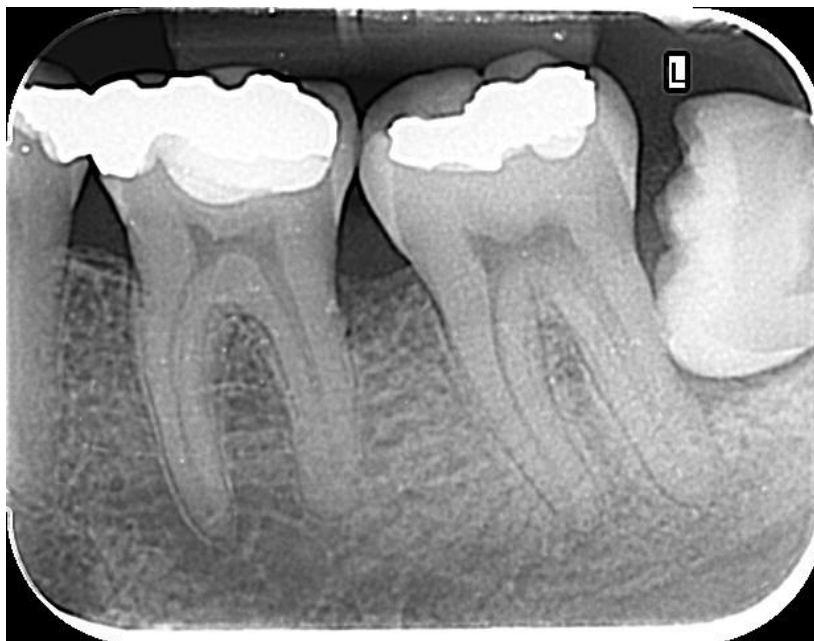### **Poremećaji u nicanju zuba, trećih kutnjaka**

**Impaktirani zub** nastaje zbog nemogućnosti nicanja (manjak prostora, položaj susjednog zuba, ramus mandibule, donji molar) (18,19). Treći kutnjaci posljednji niču pa imaju najmanje slobodnog prostora, a time i velik rizik impakcije (18).

**Retinirani zub** nastaje zbog poremećaja u zubnom zametku oko 6 tjedna unutar materničnog života. Zubni zametak bude preuboko u kosti (specifično kod donjih kutnjaka). Također, zbog nepravilnog pravca uzdužne linije zubnog zametka, patoloških procesa koji su uzrokovali promjenu zametak te gubitka poticaja za nicanje zuba (18,19). Slika 1.2. prikazuje radiološku snimku na kojoj se vide položaji prvog i drugog kutnjaka te položaj trećeg kutnjaka koji je retinirao u kosti donje čeljusti. Treći kutnjak je položen horizontalno, tako da



njegova kruna dotiče korijene susjednog zuba. Zub je vidljiv samo na snimci, u usnoj šupljini je prekriven zubnim mesom.



Slika 1.2. Radiološki prikaz horizontalno retiniranog trećeg kutnjaka

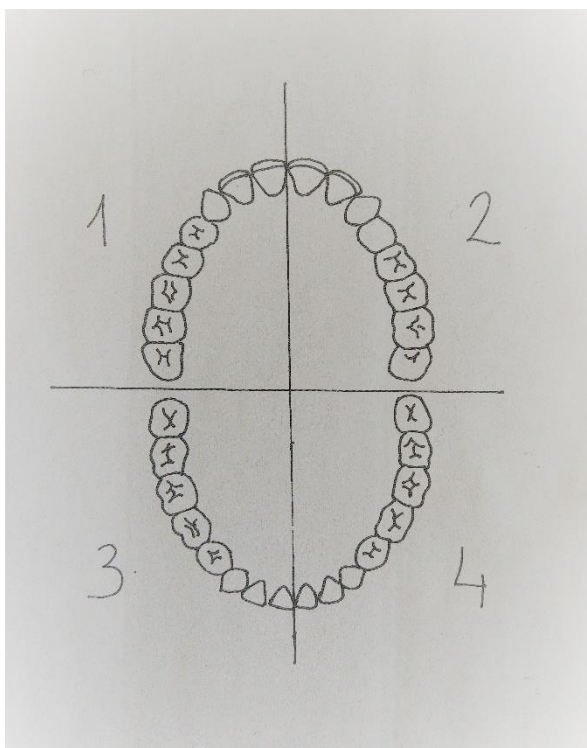
Izvor: Poliklinika Ident, arhiva

**Perikoronitis** je gingivitis djelomično niknutog zuba. Dolazi do nakupljanja hrane i stvaranje plaka na granici desni i zubne krune. Plak se sastoji od mikroorganizama (18). Čest je kod impaktiranog umnjaka (19). Upala nastaje zbog otežane ili nemoguće mehaničke higijene udaljenih regija. Dijagnozu postavlja liječnik na temelju pregleda usne šupljine. Blaga upala se rješava edukacijom o oralnoj higijeni s naglaskom na tu regiju. Srednja upala uključuje antibiotsku terapiju. Teška upala se hospitalizira. Akutna ili kronična upala uzrokuje krvarenje iz gingive, bol, neugodan okus i miris u ustima te lokalnu oteklinu. Akutni perikoronitis umnjaka izaziva trizmus te intenzivnu bol sa širenjem u područje temporalne regije i uha (19,18).

### 1.3. Dijagnostika i liječenje trećih kutnjaka

**Oralna anamneza** se sastoji od zdravstvenog statusa oralne šupljine. Prvo prikupljanje podataka obavlja medicinska sestra prilikom narudžbe i anamnestičkim upitnikom koji bolesnik ispunjava u čekaonici. Treći kutnjak uglavnom niče do 25 godina.

**Pregled** usne šupljine vrši se palpacijom, radiološku dijagnostiku, test vitaliteta te pregled stomatološkom sondom. Gleda se položaj, luksaciju, anatomiju, vitalitet, broj korjenova, smjer ekstrakcije, te bolesti zuba. Označavanje zuba određeno je Američkom klasifikacijom. Ona postoji od 1969. godine (20). Slika 1.3.1. Prikazuje podjelu zuba po kvadrantima. Zubni lukovi podijeljeni su u četiri kvadranta brojevima 1-4. Prvi kvadrant je gore desno, drugi gore lijevo, treći je dolje lijevo, a četvrti je dolje desno. Svaki zub uz svoj broj redoslijeda u zubnom nizu, dobiva i broj od 1-4 počevši od sjekutića prema trećim kutnjacima. Treći kutnjaci uvijek nose broj 8 jer se nalaze posljednji u zubnom nizu.

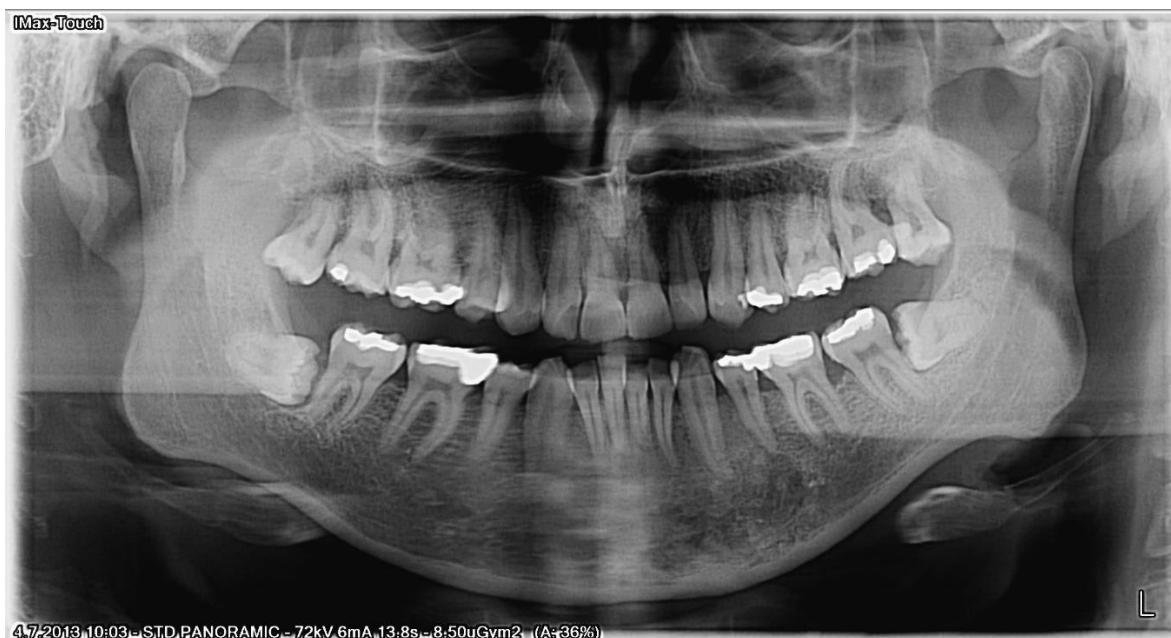

Slika 1.3.1. Prikaz podjele zuba po kvadrantima

Izvor: Vlastita izrada

Rendgenska slika zubi najčešća je dijagnostička metoda pomoću koje se precizno vidi stanje zuba i čeljusti. Ortopantomogram ili ortopan je snimka svih zubi, gornje i donje čeljusti te

čeljusnog zgloba. Uređaj može biti analogni ili digitalni (20). Pretragom su vidljive sve promjene na kostima koje mogu upućivati na zloćudne i degenerativne bolesti. Osim zuba koji se vide u ustima mogu se vidjeti i zubi koji nisu nikli npr. položaj zametka umnjaka, te promjenu koštanog tkiva gornje i donje čeljusti. Slikovni podatci važni su oralnom kirurgu za izvedbu zahvata, a medicinskim sestrama služe u pripremi bolesnika i instrumenata. Slika 1.3.2. je ortopantomogram svih zubi usne šupljine i obje čeljusti. Vide se svi zubi, sinusne šupljine, gustoća kostiju i nepravilan, vodoravan položaj donjih posljednjih kutnjaka.



Slika 1.3.2. Prikaz snimke digitalnog ortopantomografa

Izvor: Poliklinika Ident, arhiva

### **Liječenje trećih kutnjaka**

Prema nekim ekstremnim stajalištima svi zubi koji su djelomično iznikli ili nisu uopće, trebali bi se ekstrahirati (19). Takvo stajalište proizlazi iz zamisli da takvi zubi ne donose korist pacijentu, nemaju svrhu te se odgađanjem zahvata samo povećava rizik za komplikacije (18).

Suprotno stajalište teži zub očuvati što duže i ako ne stvara tegobe preporuča se čuvanje za potencijalnu autotransplantacija trećih molara na područje prvih molara (10).

Liječenje ovisi o trenutnom bolesnikovom stanju. Ukoliko je došlo do upale zubnog tkiva i infekcije potrebno je procijeniti jačinu upale i odrediti vrstu liječenja. Nakon terapije razmatra se potreba za kirurškim uklanjanjem kutnjaka. Zahvat se najčešće izvodi u kirurškoj dvorani prethodnim apliciranjem lokalne anestezije, rijetko kad opće anestezije.

## **Kirurško liječenje trećih kutnjaka**

**Alveolotomija** je kirurško uklanjanje impaktiranih i reteniranih zuba ili zaostalog korijena i spada pod najvažnije zahvate u oralnoj kirurgiji (18, 22). Alveotomijom se odstranjuje kost koja sprječava zubno nicanje i sam zub (22). Započinje apliciranjem infiltracijske ili provodne lokalne anestezije u operacijsko polje. Koriste se lokalni anestetici: lidokain, prilokain i artikain pakirani u ampulama od 1,7 ili 1,8mL. Aplikacija traje 60 sekundi po ampuli uz aspiraciju (10). Uz provodnu anesteziju koristi se i donjočeljusna anestezija. Dopušten naziv za taj postupak je i mandibularna anestezija kojom se umrtvljuje donji alveolarni i jezični živac. Uštrcava se dugom iglom zbog osiguranja ispravnog položaja (22). Igla može djelovati zastrašujuće, pa treba skrenuti pozornost od nje. Komplikacije lokalne anestezije su najčešće psihogene reakcije uslijed straha. Dentalni strah prisutan je u 20 % bolesnika (23).

## **Stadiji vađenja zuba**

**Separacija** zubnog mesa koja obavija zub. Zahvat se izvodi pomoću ekskavatora. Ekskavator je metalni instrument koji služi za odvajanje, čišćenje i uklanjanje nepoželjnog sadržaja (21).

**Degažiranje gingive** omogućuje instrumentima pristupi zubu, a ujedno je i test rada anestezije.

**Luksacija**, pomicanje zuba (bukalno, lateralno, labijalno ili palatinalno) pomoću elevatora, metalne poluge kojom se zub odvaja od kosti (21).

Slika 1.3.3. prikazuje degažiranu gingivu i zubnu krunu. Zub je postavljen horizontalno, pa se vidi i dio njegovih korijena. Zub je u ovom stadiju spreman za vađenje.

**Postavljanje kliješta** oko zuba.

**Luksacija** zuba sa rotacijom te ekstrakcija pažljivom kretnjom vađenja (22).

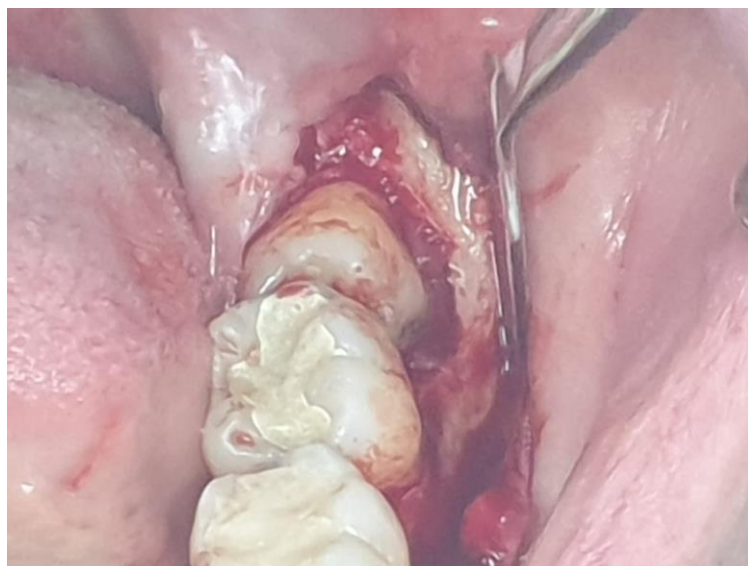Rana se tretira ekskavatorom ili kohleom, instrumentom koji izgleda kao žličica ili lopatica, a služi za uklanjanje ostataka vlaknastih niti korijena i živca (21). Hemostaza se osigurava pritiskom sterilne gaze na operirano područje. Budući da je alveolotomija zahvat koji uklanja i pripadajući dio kosti, za očekivati je veći defekt nego prilikom uobičajenog vađenja (22).

Slika 1.3.4. prikazuje ekstrakcijsku ranu na lijevoj donjoj čeljusti. Vidljive su rupice koje pokazuju smjer ekstrahiranog zubnog korijena kao i širinu defekta tako postavljenog zuba. Bijeli

rub oko rane označava alveolarnu kost u kojoj je zub bio smješten. Radi bržeg oporavka i cijeljenja rane, liječnik zatvara ranu šivanjem.

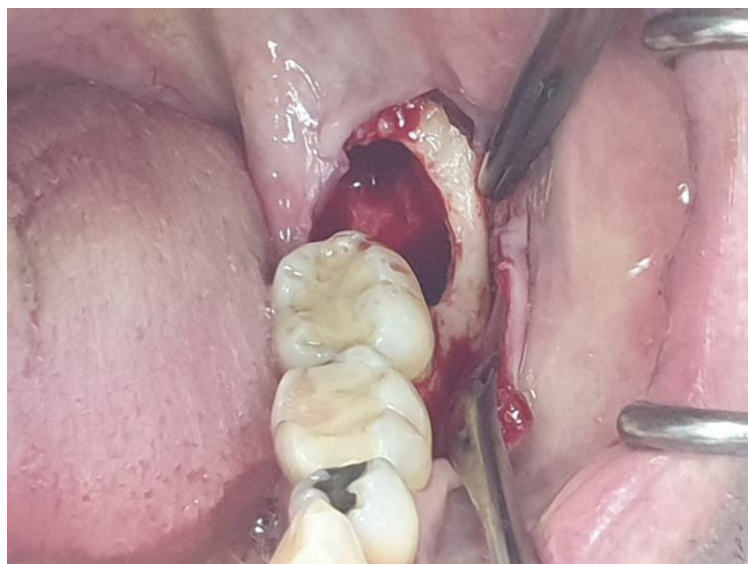Slika 1.3.5. prikazuje ekstrakcijsku ranu čiji su rubovi primaknuti šavovima. Šavovi se postavljaju kako bi se ubrzao proces cijeljenja rane. Šavovi imaju i zaštitničku ulogu, jer onemogućavaju upadanje hrane.

Na slici 1.3.6. vidi se u potpunosti izvađeni treći kutnjak, gornje lijeve strane čeljusti i gornja umnjačka kliješta. Kruna trećih gornjih kutnjaka je manja u odnosu na prvi ili drugi kutnjak te pravilnijeg okruglog oblika tako su i kliješta takvog oblika.



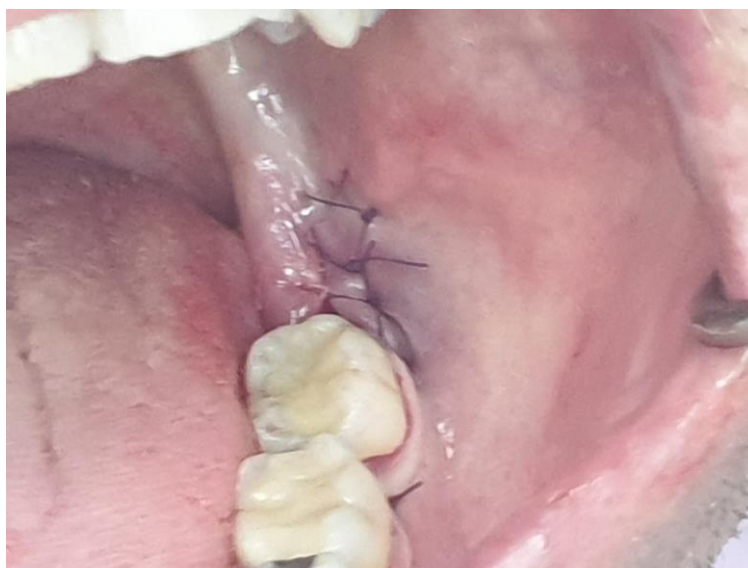Slika 1.3.3. Prikaz degažirane gingive i zubne krune posljednjeg kutnjaka

Izvor: Poliklinika Ident, arhiva



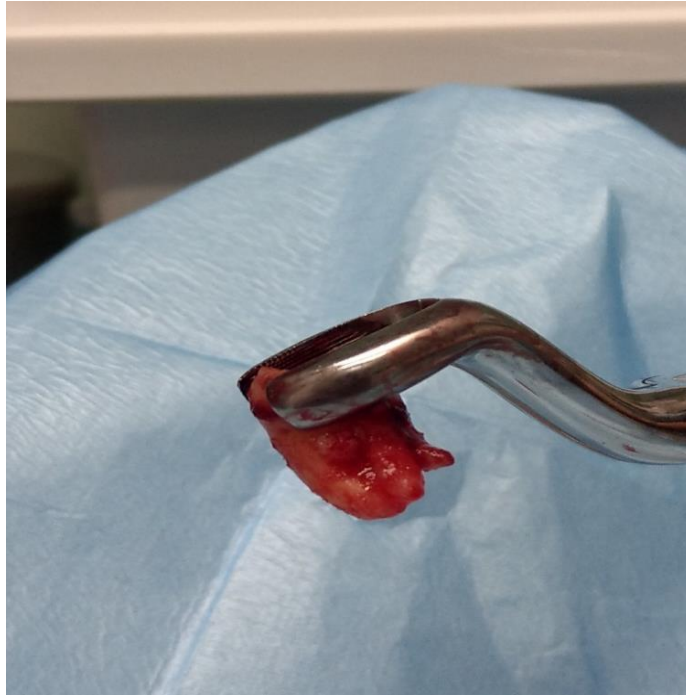Slika 1.3.4. Prikaz ekstrakcijske rane u donjoj čeljusti

Izvor: Poliklinika Ident, arhiva



Slika 1.3.5. Prikaz šavom primatnutih rubova ekstrakcijske rane

Izvor: Poliklinika Ident, arhiva



Slika 1.3.6. Prikaz ekstrahiranog kutnjaka (28) pomoću gornjih umnjačkih kliješta

Izvor: Poliklinika Ident, arhiva

### **Indikacije i kontraindikacije za kirurško liječenje zuba**

Točna je pretpostavka da se na trećim kutnjacima patologija zuba razvija prije nego na ostalima, a uzrok tomu je njegova udaljena pozicija (22). Tablica 1.3. se sastoji od popisanih najčešćih indikacija i komplikacija Udaljena pozicija zuba dovodi do otežanog pristupa zubu s nemogućnošću ostvarivanja optimalne oralne higijene. Slijedom toga svaki tretman liječenja patologije zuba je gotovo nemoguće izvesti.

Uklanjanje karijesne lezije ili endodontsko liječenje zuba zahtjeva pristup zubu stomatološkom turbinom (9). Rad na tako udaljenom području unutar usne šupljine donosi rizik od upadanja instrumenata (endodontskih iglica) u pacijentovo grlo. Ponekad je vađenje indicirano u ortodonske svrhe kako bi se uz pomoć ortodontskog aparata, napravio pomak u zubnom nizu.

Prije odluke o vađenju zuba, liječnik će s obzirom na anamnestičke prikupljene podatke procijeniti rizik kontraindikacija i indikacija za vađenje (19, 22).

Kontraindikacije se postavljaju ukoliko se radi o zdravom zubu koji je u pravilnom položaju i koji je omeđen zubnom kosti. Svako upalno stanje u usnoj šupljini dovodi do odgađanja zahvata, a ponekad se preventivno daju antibiotici.

Ukoliko je pozicija zuba smještena na jednom od živaca ili je kost izuzetno rijetka u tom području zbog mogućnosti teških komplikacija, zahvat je kontraindiciran.

Kontraindikacija vađenja je trudnoća, kao i bolesnici sa zloćudnim bolestima koji su na adjuvantnoj ili neadjuvantnoj terapiji.

Tablica 1.3. Najčešće indikacije i kontraindikacije za vađenje zuba

Izvor: Vlastita izrada

<b>INDIKACIJE</b>	<b>KONTRAINDIKACIJE</b>
Karijes	Asimptomatski zub, zdrav
Akutni odnogeni apces	Akutni perikorinitis
Nekroza pulpe	Anatomski rizični čimbenici
Fokalne infekcije	Ozračeno područje
Prekobrojni zubi	Tumori
Oštećen zub	Trudnoća
Resorpcija korjenova	Poremećaj zgrušavanja krvi
Neiznikli zub	Kemoterapija
Glavobolje u području zuba	Osteoporoza



## **1.4. Priprema bolesnika**

Priprema bolesnika za liječenje sastoji se od poslova koji medicinska sestra izvršava kod svih bolesnika i dio je standardnog protokola (15). Vodeći računa o bolesniku i zahvatu, analizira, planira i organizira rad u ordinaciji. Priprema bolesnika u oralnokirurškoj ordinaciji obuhvaća organizaciju rada, pripremu radnog polja, administraciju, psihološke pripreme, asistiranje, davanje uputa bolesniku.

## **1.5. Analiziranje, planiranje i organizacija rada**

Analiziranje, planiranje i organizacija rada podrazumijeva vođenje rasporeda bolesnika i terapijskih zahvata. Narudžbu bolesnika uglavnom izvršava medicinska sestra, vodeći računa o bolesniku, njegovom opće stanju te vrsti zahvata.

Medicinska sestra provodi zdravstvenu njegu i zaštitu na najvišoj razini, za sve bolesnike jednako. Kronična stanja zahtijevaju posebnu pozornost, jer mogu utjecati na ishode terapijskog postupka (povišen krvni tlak, šećerna bolest, mentalne bolesti).

Kod bolesnika sa šećernom bolešću potrebno je voditi računa u vremenu danog termina. Da bi se smanjio rizik od hipoglikemije, oralnokirurški zahvati kod takvih bolesnika se provode u jutarnjim satima, odmah nakon doručka i nakon primjene inzulina ili između dva obroka. Potrebno je izmjeriti stanje glukoze u krvi neposredno prije zahvata i ukoliko bolesnik osjeti promjenu. Strah i lokalna anestezija mogu utjecati na razinu glukoze u krvi.

Procedura obuhvaća bolesnike sa specifičnom zdravstvenom skrbi kao što su bivši intavenozni ovisnici. Iako je zdravstvena skrb za sve bolesnike standardna, postoje zasebni protokoli ovisno o ustanovi. Rad kod takvih bolesnika zahtijeva visoku liječničku i sestrinsku koncentraciju i pozornost kako ne bi došlo do ubodnog incidenta i širenja zaraze. U praksi takvi bolesnici se naručuju posljednji u radnom danu, nakon čega se radi cjelovita dezinfekcija prostora i svih radnih površina te čišćenje podova. Treba uzeti u obzir prijenos mikročestica iz bolesnikovih usta slinom i krvlju na okolinu.

Psihijatrijski bolesnici su često problematična skupina. Poremećen smisao za realnost i pojava nuspojave liječenja mogu biti teški. Potrebno je poznavati bolesnikovu terapiju. Postoji interakcija između lokalnih anestetika i tricikličkih antidepresiva (6).

Rad sa djecom je potrebno organizirati u par kratkih posjeta preventivne prirode. Ukoliko je dijete zaprimljeno sa dentalnim problemom, i potrebna je sanacija, povjerenje i dozvola stječu

se poklanjanjem posebne pažnje prije zahvata i zato je potrebno osigurati dovoljno vremena u rasporedu naručenih pacijenata.

## **1.6. Priprema radnog mjesta**

Priprema radnog mjesta je dio svakodnevne prakse medicinske sestre. Uključuje pripremu ordinacije, pribora i materijala, čekaonice te ispravnost opreme.

Priprema ordinacije uključuje specifičnost pri radu medicinske sestre jer zahtjeva znanje rukovođenja sa stomatološkom jedinicom. Provedba dezinfekcije stomatološke stolice zahtjeva stručnu edukaciju. Nakon svakog pacijenta se provodi dezinfekcija radnih površina, priprema sterilnog pribora, te priprema jednokratnog materijala.

Raspreda se sterilan pribor, te se dezinficiraju radne površine. Kontrola sterilizacije se provodi tijekom svake sterilizacije te se vodi evidencija prema standardima zakonskih propisa. Instrumenti za ekstrakciju zuba moraju biti pohranjeni u pakiranje koje održava sterilnost. Nakon mehaničkog i kemijskog čišćenja instrumenti se pakiraju u datumom označene plastično-papirnatu vrećicu.

Slika 1.6. prikazuje zapakirane dijelove, turbinsku vrtaljku i mikromotor. Vrećice su napravljene od plastičnog i papirnato dijela. Dio pakiranja je proziran kako bi se mogao vidjeti sadržaj bez nepotrebnog otvaranja a usljed toga i kontaminiranja materijala.

U parnoj sterilizaciji s autoklavom uništavaju se mikrobi pod pritiskom temperature, pare i vremena. Proizvođač daje podatke o temperaturi i potrebnom vremenu za sterilizaciju različitih materijala u autoklavu. Sterilizacija vrućim zrakom radi na principu spaljivanja mikroba. Zrak u pećima zagrijava se strujom, a vrući zrak djeluje kao izmjenjivač topline (10).



Slika 1.6. Prikaz zapakiranih djelova, turbinska vrtaljka i mikromotor

Izvor: Poliklinika Ident, arhiva

Čekaonica je mjesto gdje bolesnik provodi vrijeme do njegovog termina. Potrebno je osigurati ugodno okruženje s dostupnim edukativnim sadržajem. Prostor uvijek mora biti uredan, prozračan, izoliran od zvukova stomatoloških stolica, diskretan.

Ispravnost opreme se provjerava svakodnevno, na početku i na kraju radne smjene. Ovisno o proizvođaču i njegovim uputama. Potrebno je voditi evidenciju o redovitom i godišnjem servisu. Rukovođenje stomatološkom jedinicom, kao i svim aparatima unutar oralnokirurške operacijske sale može provoditi samo educirano osoblje.

## 1.7. Administracija

Administracija je uredno vođenje medicinske dokumentacije za svakog bolesnika. Sastoji se od liječničkog kartona, rendgenskih snimaka te ostale dokumentacije koju bolesnik donosi. Medicinska dokumentacija predstavlja zapis svih postupaka i njihovih ishoda i dio je kontrole kvalitete zdravstvene ustanove.

U medicinsku dokumentaciju spadaju: zdravstvena iskaznica, radiološke snimke, fotografije, nalazi drugih liječnika te laboratorijski nalazi. Dokument koji je izuzetno važan u stomatologiji je informirani pristanak. Potrebno je imati na umu da sva dokumentacija može biti dokaz u sudskom postupku tako da je medicinsku dokumentaciju potrebno voditi savjesno i precizno. Dentalna dokumentacija služi i prilikom identifikacije u masovnim katastrofama (10).

Prije svakog bolesnikovog dolaska potrebno je pripremiti njegov karton te imati kratki uvid u njegovo opće stanje. Medicinska sestra je prvi zdravstveni djelatnik susreta s bolesnikom te je u mogućnosti dobiti korisne informacije u kratkom vremenu.

## **1.8. Komunikacija s bolesnikom i psihološka priprema**

Kako bi bolesnik stekao puno povjerenje, odnos liječnika i medicinske sestre mora biti profesionalan, stručan i pristupačan. Dentalni strah je reakcija na određeni vanjski neugodni podražaj povezan s posjetom u dentalnu ambulantu (24). Dentalni strah se najčešće javlja kod djece, ali veći problem stvara odraslima. Potaknut je prethodno neugodnim iskustvom, a za posljedicu ostavlja bolesnika bez ostvarene optimalne dentalne skrbi.

Pristup bolesniku različit je od pristupa drugoj populaciji. Postoje brojne farmakološke i nefarmakološke tehnike. Farmakološka terapija uključuje lijekove iz skupine depresora središnjeg živčanog sustava kao što su hipnotici i anksiolitici (24). Bolesnik će biti opušteniji ako dobije dojam da se o njemu vodi potpuna skrb.

Dobra psihološka priprema može prevenirati lakše komplikacije koje nastaju podraživanjem živčanog sustava. Ona je preduvjet za uspješnu oralno kiruršku intervenciju. Kako bi se izbjegao strah prilikom liječenja, osjet bola treba svesti na najmanju moguću mjeru. Bolesnika je potrebno upoznati s terapijskim postupkom i odgovoriti mu na sva pitanja. Neverbalnom komunikacijom komuniciramo s bolesnikom tijekom zahvata. Uspješne sestrinske vještine se nalaze u odgonetavanju bolesnikovih potreba tijekom zahvata i brzih reakcija u rješavanju problema. Neki od problema koji se mogu ustanoviti neverbalnom komunikacijom su: neudobnost položaja tijela, potreba za predahom, bol tijekom zahvata, nadolazeća sinkopa, strah od zvukova (krepitacije) tijekom ekstrakcije zuba

Potrebno je obratiti pozornost na zjenice i pogled, boju kože, znojenje, boju usnica, pravilno disanje. Tijekom zahvata očekivano je da se bolesnik oznoji, da ima ispljuvak nakupljene sline, da zadržava dah pri nelagodnom osjećaju u ustima. Uloga medicinske sestre je pružiti pomoć i psihičku potporu prilikom cijelog zahvata. Potrebno je pokazati razumijevanje za nelagodu, no

imati i vještine odvlačenja pažnje i usmjeravanje psihičke aktivnosti na pozitivne misli i uspješan ishod.

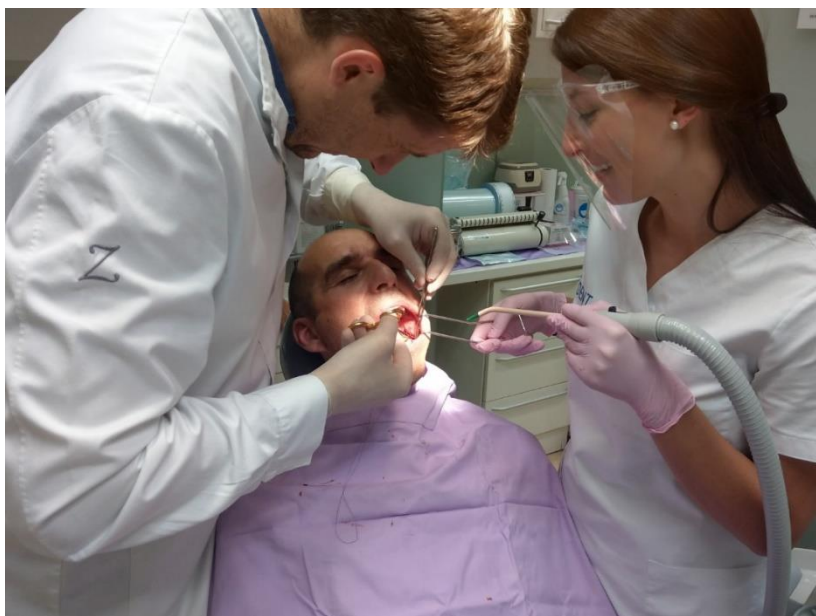## **1.9. Uloga medicinske sestre u postupku alveolotomije**

Asistiranje tijekom oralnokirurških zahvata, jedan je od najbitniji dijelova posla medicinske sestre. Kako bi sudjelovala u liječenju medicinska sestra mora poznavati metode rada liječnika. Liječnik bi trebao slijediti standardizirani tijek rada kako bi medicinska sestra mogla sudjelovati u raznim fazama liječenja i predvidjeti potrebu za priborom. Medicinska sestra tijekom zahvata treba održavati profesionalnu i stručnu komunikaciju s operaterom te pratiti stanje bolesnika.

Slika 1.9.1. prikazuje položaj oralnog kirurga i asistenta tijekom zahvata alveotomije zuba. Medicinska sestra uglavnom stoji sa suprotne strane kirurga, najčešće lijevo od bolesnika. Jedna od zadaća medicinske sestre tijekom zahvata je pružiti neometanost u radu na operacijskom polju. Kako bi liječnik mogao neometano izvršiti zahvat, potrebno je uklanjanje aspiracijskog sekreta (krvi i sline) iz područja operacijskog polja. Taj se dio ostvaruje uz pomoć aspiracijskog uređaja koji negativnim tlakom odvodi tekućinu u odvod. Uobičajen postupak tijekom zahvata je odmicanje bukalne strane sluznice u smjeru suprotnom od operacijskog polja kako bi se povećala dostupnost usne šupljine. Najjednostavniji učinak ostvaruje se korištenjem metalne oralne kuke. Na zahtjev kirurga dodaje instrumente pazeći na sterilnost.

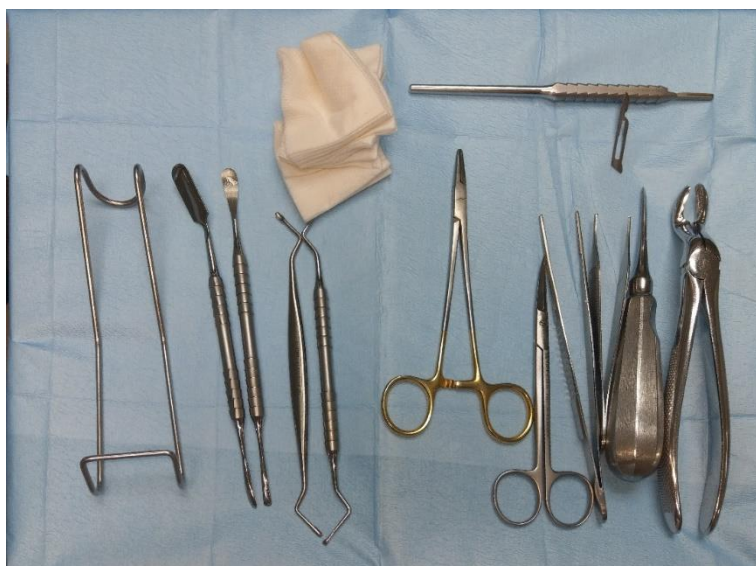Poznavanje i priprema instrumenata za oralnokirurški zahvat obuhvaća sve instrumente potrebne za obavljanje zahvata, instrumente za saniranje mogućih komplikacija, te pribor za saniranje rane. Uz uobičajeni set instrumenata, u pripremi uvijek moraju biti i instrumenti koji bi mogli služiti zahvatu ukoliko se pojave akutne komplikacije.

Osnovni instrumenti u dentalnoalveolarnoj kirurgiji prikazani su na slici 1.9.2. S lijeva na desno vidljivi su sljedeći instrumenti: bukalni držač usne, perioelevatori (raspatorij), kohlea, iglodržač (pean), škariće, anatomska i kirurška pinceta, poluga Bein, donja umnjačka kliješta. Vodoravno se nalazi držač za skalpel te jednokratni nastavak. Uz poznavanje perioperacijskih komplikacija i pribora koji se standardno ili povremeno koristi, od medicinske sestre se očekuje i nadgledanje bolesnika tijekom zahvata. Promjena bolesnikovog zdravstvenog stanja može nastupiti brzo i zahtijevati neodgodivu intervenciju.



Slika 1.9.1. Prikazuje položaj oralnog kirurga i asistenta prilikom zahvata alveolotomije donjeg trećeg kutnjaka

Izvor: Poliklinika Ident, arhiva



Slika 1.9.2. Osnovni instrumenti za dentoalveolarnu kirurgiju

Izvor: Poliklinika Ident, arhiva

### **Poslijeoperacijska edukacija bolesnika**

Da bi se izbjegle neugodnosti i komplikacije nakon oralnokirurških zahvata potrebno je pridržavati se uputa. Upute je najkorisnije dati u pisanom obliku kako bi se bolesnik uvijek mogao informirati. Moraju biti jednostavne, kratke i jasne kako bi mogle biti razumljive svima. One uključuju savjete i zdravstveni odgoj vezan uz oralnu higijenu nakon operacijskog zahvata te stanja

koja se javljaju nakon zahvata (krvarenje iz rane, oteklinu, bol). Važno je dati preporuke vezane uz prehranu. Tablica 1.9. prikazuje najčešće smjernice za oralno kirurškog bolesnika.

Tablica 1.9. Prikaz stanja nakon zahvata te preporuka

Izvor: Vlastita izrada

<b>STANJE NAKON ZAHVATA</b>	<b>PREPORUKA</b>
Oralna higijena	0 dan operacije zabranjeno je ispiranje rane, pranje zuba je uobičajeno sa naglaskom na opreznost u području rane. 24 sata od operacije (ukoliko nema krvarenja) ispirati usnu šupljinu čajem od kadulje svakih 4 sata.
Krvarenje	Uobičajeno je minimalno krvarenje dva do tri sata po zahvatu, potrebno je zamotati smotuljak sterilne gaze i prisloniti na ranu tako da se zagriže. U slučaju jakog krvarenja potrebno je javiti se na pregled u hitnu dentalno kiruršku ordinaciju.
Oteklina	Uobičajena je pojava otoka lica na strani gdje je izvršen zahvat. Preporuka je stavljanje hladnih obloga na vanjsku stranu lica 12 sati od zahvata. Oblozi se stavljaju omotani u kompresu a tretman se provodi u trajanju od 20 minuta uz pauze.
Bol	Uzimanje propisane terapije po preporuci liječnika. Terapija se sastoji od analgetika koje i inače pacijent koristi uz izbjegavanje lijekova koji sadrže acetilsalicilnu kiselinu zbog mogućeg produljenja krvarenja.
Prehrana	Smije se konzumirati tekuća i kašasta hrana koja je rashlađena ili mlaka.

## 1.10. Poslijeoperacijske komplikacije vađenja zuba i njihovo liječenje

Kirurški postupci su uglavnom nelagodni svima zbog iznimno osjetljivog područja gdje se odvijaju. Većina zahvata dovodi do boli, otoka i krvarenja. Postupci koje dovode do izbjegavanja komplikacija su: prijeoperacijsko uočavanje rizika, poznavanje odgovarajuće kirurške tehnike, aseptički način rada i osiguravanju zadovoljavajuće poslijeoperacijske njege. Komplikacije nakon vađenja zuba su:

**Krvarenje** (lat. haemorrhagio post extractionem dentis) jedna je od najozbiljnijih komplikacija koja nastaje zbog oštećenja krvnih žila. Prilikom svih oralno kirurških zahvata prisutno je određeno krvarenje(11). Bolesnik neposredno nakon zahvata izbacuje svježu krv sa slinom i u uobičajenim okolnostima krvarenje nestaje u roku od 15-30 min (14).

Klinička slika ovisi o brzini krvarenja, volumenu izgubljene krvi, broju eritrocita, koncentraciji hemoglobina i bolesnikovom psihičkom stanju. Simptomi su bljedilo kože, hladan i ljepljiv znoj, tahikardija, hipotenzija, proširene zjenice.

Koštana krvarenja nastaju prilikom povrede kosti, a obilježene su dugim i upornim krvarenjem. Gingivalna krvarenja se javljaju nakon povrede gingivnog tkiva, a obilježava ih uporno krvarenje slabog intenziteta. Peridontalna krvarenja spadaju pod najintenzivnija zbog izuzetne prokrvljenosti. U slučaju jakog krvarenja može doći do šoka i takvo stanje ugrožava bolesnikov život.

Terapija krvarenja je uspostavljanje hemostaze (24). Postoje par načina kako se može izvesti uspostavljanje hemostaze. Mehanička kompresija sterilnom gazom 15 do 30 minuta. Biološka hemostaza kolagenskim spužvicama koje se postavljaju unutar alveole. Fizička hemostaza termokauterizacijom i elektrokauterizacijom. Kemijska lokalna hemostaza uključuje aplikaciju sredstva direktno na ranu, i sistemska koja se koristi peroralno, intramuskularno ili intravenski (10,24).

**Bol** (lat. dolor post extractionem dentis) najčešće nastaje nakon teških ekstrakcija, nakon akutnog i subakutnog stanja upale te oslabljene krvne provodljivost alveole. Krvni ugrušak se ne formira nakon ekstrakcije i/ili dolazi do ispadanja. Također može se i inficirati i raspadnuti. Zbog tog razloga živčani su završeci izloženi svim vanjskim podražajima. Bol poslije ekstrakcije zuba može uzrokovati i fraktura zubnog korijena, frakturiran zid alveole, razderana i nagnječena alveola, strana tijela u alveoli (24). Bol nakon zahvata opisana je kao neugodna i sijejavajuća. Terapija boli često počinje prevencijom predoperacijskim brzodjelujućim protuupalnim analgetikom. Analgetska terapija se nastavlja još 2 -3 dana od zahvata.



**Oteklina** (lat. oedema) je uobičajena komplikacija nakon ekstrakcije zuba, razmjerna je opsegu i težini zahvata. Oteklina se povlači unutar 3 dana ukoliko se nije razvila infekcija. Terapija otekline je kompresija hladnim oblogom 20 minuta nakon zahvata te se nastavlja s primjenom sljedeća dva dana.

**Suha alveola** (lat. alveolarni osteitis) označava upalu ekstrakcijske rane uz intenzivnu bol koja traje 24 do 48 sata a počinje se javljati 2 do 3 dana nakon vađenja zuba. Dolazi do ekspanzije zidova alveole i gubitka krvnog ugruška. Predisponirajući čimbenici su infekcija, oslabljena cirkulacija u alveoli, pretjerano ispiranje rane. Uobičajeno se javlja kod vađenja zuba u donjoj čeljusti, najčešće prilikom vađenja molara.

Simptomi suhe alveole su intenzivna bol koja se javlja 2, 3 dana poslije zahvata, zadah iz usta te prazna alveola ( bez krvnog ugruška). Terapija suhe alveole uključuje primjenu anestezije te uklanjanje nekrotičnog tkiva iz alveole. Cilj terapije je izazvati krvarenje kiretažom kako bi se mogao formirati krvni ugrušak. Stvaranje krvnog ugruška omogućuje nastavak cijeljenja rana (10).

**Ozljeda trigeminalnog živca** (lat. rupturo nervus alveolaris) dovodi do anestezije inervacijskog područja živca, boli i parestezije. Najčešće se prezentira bolom poput udara struje. Prilikom ekstrakcije donjeg umnjaka dolazi do oštećenja n. lingualis i n. alveolaris inferior (22). Terapija je redovita kontrola regeneracije živčanih završetaka s očekivanim oporavkom unutar 3 mjeseca.

**Grč** (lat. trismus) žvačne muskulature prouzročen je općim i lokalnim učincima koje za posljedicu ima privremenu nemogućnost potpunog otvaranja usta. Trismus je uobičajeni simptom koji nastaje nakon zahvata, a njegova vjerojatnost pojavljivanja raste sa dužinom trajanja zahvata. Spontano nestaje kroz 10 dana.

**Infekcija** (lat. inflammatio) se smanjuje aseptičkim načinom rada tako da infekcija spada pod relativno rijetku komplikaciju. Ukoliko se pojavi liječi se antibioticima po liječnikovoj odredbi.

## **2. CILJ RADA**

Cilj rada je prikazati potrebne vještine i rad medicinske sestre kroz oralnokirurški zahvat. Specifičnosti zdravstvene njege su prikazane kroz perioperacijsku zdravstvenu njegu bolesnika s problemom gornjeg i donjeg umnjaka lijeve strane. Opisana je alveolotomija, komplicirano vađenje zuba u oralnokirurškoj operacijskoj sali. Specifičnosti zdravstvene njege i intervencije se primjenjuju od bolesnikovog primitka do završetka operacijskog zahvata, kao i kod pripreme bolesnika i prostora za zahvat. Prikazom slučaja kroz proces zdravstvene njege, uz delegirane, uočavaju se i samostalne intervencije medicinske sestre kao i potrebno stručno znanje i specifične vještine. U radu je korištena recentna stručna i znanstvena literatura na hrvatskom i engleskom jeziku.

### **3. PRIKAZ SLUČAJA**

#### **3.1. Anamnestički podaci**

Bolesnik x.x rođen 1968 godine, profesor na fakultetu, mjesto prebivališta Zagreb. Dolazi u specijalističku ordinaciju oralne kirurgije po preporuci liječnika primarne zdravstvene zaštite zbog smetnji u području lijeve strane lica i glave. Negira sistemske bolesti kao i alergije na lijekove. Trenutne smetnje koje navodi su povremena pojava glavobolje, pulsirajuće i tupe prirode u području lijeve strane glave i lijevog uha. Navodi otežanu oralnu higijenu područja gornjih lijevih kutnjaka te pojavu neugodnog zadaha iz usta.

#### **3.2. Klinička slika i tijek liječenja**

Opće stanje bolesnika bez osobitosti. Ekstraoralno se vidi retenirana kruna zuba 28, djelomično prekrivena gingivom, te promjena boje sluznice regije zuba 38. Primjećuje se svjetlija boja sluznice te izbočenje na bukalnoj sluznici usta. Otvaranje usne šupljine je uredno. Intraoralna higijena je zadovoljavajuća. Primjećuje se zaostala hrana na zubu 28 kao i oštećenje gingive pokušajem četkanja te regije. Digitalnim ortopantomogramom je utvrđena retencija zuba 28, te impaktiranost zuba 38. Uzrok smetnji kod se podudara s krivim položajem umnjaka lijeve strane lica. Dogovoren je operacijski zahvat ekstrakcije zuba 28, te alveolotomija 38. u jednom posjetu.

Prijeoperacijski se daje provodna anestezija za zub 38 n. alveolaris inf. (Ubistensin forte 40mg). Distalna incizija od zuba 38, nastavak reza marginalno prema zubu 37, odakle se radi rasteretni rez od sulkusa. Odignut je mukoperiostealni režanj te se provodi bukalna osteotomija do caklinsko cementnog spojišta. Provodi se okruglim svrdlom. Za separaciju krune provodi se fisurno svrdlo i poluga te se korijenovi odvajaju u bifurkaciji. Korjenovi se polugom odvajaju pojedinačno. Poslijeekstrakcijska alveola je uredna. Oštri rubovi kosti se zaglađuju, provjerava se hemostaza. Rana se zatvara s 4-0 Serafit šavom. Bolesnik zagrizao u tupfer.

Nakon 15 minuta hemostaza je uspostavljena i prelazi se na zub 28 koji je anesteziran lokalnom anestezijom bukalno i lingvalno. Incizija od zuba 28 prema zubu 27, djelomično uklonjena bukalna kost te gornjim umnjačkim kliještima uz rotaciju zuba te se ekstrahira u cijelosti. Poslijeekstrakcijska alveola uredna. Rana se ne zatvara šavom već se postavlja spužvica Gelatamp (pjenasta želatina i koloidno srebro) te se postavlja sterilni tupfer (26). Uklanjanje šavova i kontrola je određena za 10 dana.

### 3.3. Proces zdravstvene njege

Proces zdravstvene njege počinje se koristiti kao pojam u američkoj stručnoj literaturi 50-tih godina. U Hrvatskoj početci procesa se počinju koristiti 80-tih godina. Medicinska sestra je dužna voditi dokumentaciju zbog zakonskih obveza i profesionalne odgovornosti. Sestrinska dokumentacija je važna zbog pravne zaštite, unapređenja komunikacije, standarda sestrinske prakse, unapređenje kvalitete zdravstvene njege, troškova u zdravstvu te zbog društvenih promjena. Sestrinska dokumentacija je veza između utvrđivanja potreba za zdravstvenom njegom, planiranja, pružanja i evaluacije zdravstvene njege (30).

*„Proces zdravstvene njege označava pristup u otkrivanju i rješavanju pacijentovih problema iz područja zdravstvene njege.“* (31). Pristup je utemeljen na znanju, logičan, racionalan te sustavan. Sastoji se od četiri faza:

1. Utvrđivanje potreba za zdravstvenom njegom
2. Planiranje zdravstvene njege
3. Provođenje zdravstvene njege
4. Evaluacija zdravstvene njege (30).

Osobine procesa zdravstvene njege su sustavnost u radu, dinamičnost te fleksibilnost.

**Prva faza** procesa zdravstvene njege odnosi se na utvrđivanjem potreba za zdravstvenom njegom. Obuhvaća prikupljanje podataka, analizu, dokumentiranje u sestrinsku dokumentaciju te prepoznavanje i definiranje sestrinske dijagnoze. Osnova u procesu je procjena stanja bolesnika. Prikupljanje podataka može biti iz raznih izvora ovisno o stanju bolesnika. Podatci se mogu prikupiti primarno od bolesnika, sekundarno od obitelji i skrbnika i tercijarno iz medicinske dokumentacije. Podatci se prikupljaju koristeći intervju, promatranje, mjerenja i analizu dokumentacije. Ukoliko postoji potreba za zdravstvenom njegom kreće se s drugom fazom procesa, a to je planiranje zdravstvene njege.

**Druga faza** procesa se sastoji od definiranja ciljeva, planiranje intervencija, te izrade cilja. Ciljevi polaze od problema i nadovezuju se potrebom za zdravstvenom njegom. Ovisno o potrebama bolesnika utvrđuju se prioritete po važnosti i mogućnostima rješenja. Medicinska sestra ulaže u odnos profesionalno iskustvo i znanje kako bi procijenila potrebu za prioritarnim ciljevima i tako zajedno s bolesnikom definirala ciljeva. Razgovorom se dobiva povratna informacija o bolesnikovom znanju, percepciji sebe i zdravstvenog stanja te o njegovim problemima, vjerojatnim ili prisutnim. Sukladno tome formuliraju se dijagnoze koje se sastoje od dva dijela,

problema i uzroka. Cjelovitost dijagnoze obuhvaća problem (P), etiologiju (E) i simptome (S). Uzroci se usmjeravaju na odabir intervencija, a iz problema proizlazi cilj. Plan provedbe intervencija može biti individualni, standardizirani i modificirani standardizirani.

**Treća faza** procesa sadrži provođenje sestrinskih intervencija koje se utemeljene na znanju i iskustvu. Aktivnosti koje sadrže su validacija plana, analiza uvjeta te realizaciju. Validacijom se provjerava kvaliteta uzetih podataka i adekvatnost dijagnoze. Analizom uvjeta počinje realizacija sestrinskih intervencija.

**Četvrta faza** procesa označava evaluaciju učinjenih postupaka, kroz evaluaciju cilja i evaluaciju plana. S obzirom na bolesnikove potrebe evaluacija se dijeli na kontinuiranu i završnu. Evaluacijom se utvrđuje trenutni status bolesnika s obzirom na cilj. Sestrinska anamneza se sastoji od svih podataka koje medicinska sestra prikupi o bolesniku, njegovom psihološkom i tjelesnom stanju. Prikupljaju se podatci koji se odnose na prošlo i trenutno zdravstveno stanje bolesnika. Sestrinska dijagnoza se formulira po nekoliko modela. Najčešće primjenjivani model u Hrvatskoj je po M. Gordon koja je 1987 godine definirala 11 obrazaca (30,31).

### **3.4. Sestrinska anamneza**

Bolesnik XX, muškarac 52 godine, oženjen, stalno prebivalište u Zagrebu. Dolazi u pratnji supruge u ordinaciju oralne kirurgije na dogovoren zahvat vađenja zuba. Afebrilan je, krvni tlak 110 / 70 mm Hg, puls 88 / min, disanje 20 / min, sluznica usne šupljine vlažna. Alergije i korištenje lijekova negira. Trenutno zdrav, navodi povremenu tupu bol u području lijevog uha. Bol je povremeno pulsirajuća na području donje čeljusti i uha. Ocjenom od 1 do 10, bol trenutno ne osjeća no prethodnu pojavu boli ocjenjuje brojem 7. Navodi probleme u kvaliteti sna. Smetnje u oralnoj šupljini u vidu upala nema. Zadnja upala i korištenje antibiotske terapije bilo je prije mjesec dana. Navodi otežanu oralnu higijenu. Ne navodi bolove pri pomicanju glave i pri otvaranju usta. Vidljiva psihička uzbuđenost, a fizički primjećuje se sitno grašasto znojenje u području čela. Prethodna iskustva pri posjeti stomatologu označava kao uspješna uz uvijek prisutan strah od zahvata. Bolesniku je ovo prvo vađenje trajnog zuba.

### 3.5. Sestrinske dijagnoze

Neke od najvažnijih sestrinskih dijagnoza kod oralnokirurških zahvata su vezane uz prepoznavanje znakova problema, fizičkih i psihičkih te njihovo brzo rješavanje. Prilikom oralnokirurških zahvata brzina i točnost su ključni u saniranju problema. Svakom bolesniku potrebno je ponuditi informacije, potporu i usmjerenje prema pomoći i liječenju. Jedna od vodećih intervencija su vezane uz pravilnu edukaciju i verbalizaciju naučenog, te pripremu za kirurški zahvat zbog smanjenja mogućih komplikacija. Komplikacije mogu biti na fizičkoj no češće su na psihičkoj razini. Dentalni strah se može pojavljivati kod bolesnika neovisno o dobi, a uzrokovano je negativnim iskustvom ili pogrešnom percepcijom ishoda. Najčešći oblici psihološkog stanja su vazovagalna sinkopa i hiperventilacijski sindrom. Stanja koja izravno utječu na slijed kirurškog zahvata te mogu potaknuti grč srčanih arterija.

*„Neupućenost u kirurški zahvat.“*

Definicija- „Nedostatak znanja i vještina o specifičnom problemu.“

#### **Kritički čimbenici**

1. Nepoznavanje izvora točnih informacija
2. Pogrešna interpretacija informacija
3. Nedostatak iskustva
4. Tjeskoba

#### **Vodeća obilježja**

1. Nepostojanje specifičnih znanja

#### **Ciljevi**

1. Bolesnik će verbalizirati specifična znanja o prevenciji poslijeoperacijskih komplikacija
2. Bolesnik će demonstrirati specifične vještine o oralnoj higijeni operacijske rane

#### **Intervencije**

1. Saznati što bolesnik zna o svojem stanju i kirurškom zahvatu
2. Poticati bolesnika na usvajanje novih vještina o brizi operativne rane
3. Pokazati bolesniku specifičnu vještinu pravilnog četkanja zubi
4. Osigurati pomagala tijekom edukacije (model čeljusti i zubi)
5. Poticati bolesnika postavljati pitanja
6. Poticati bolesnika verbalizirati svoje osjećaje
7. Osigurati vrijeme za verbalizaciju naučenog
8. Omogućiti bolesniku demonstriranje specifične vještine

9. Pohvaliti bolesnika za usvojena znanja

### **Evaluacija**

1. Bolesnik verbalizira specifična znanja, poznaje potencijalne komplikacije i prvu pomoć koju si može pružiti.
2. Bolesnik demonstrira specifične vještine (32).

*„Strah u/svezi kirurškog zahvata“*

Definicija- „Negativan osjećaj koji nastaje usred stvarne ili zamišljene opasnosti.“

### **Kritički čimbenici**

1. Dijagnostički i terapijski postupci
2. Operacijski zahvat
3. Anestezija
4. Terapijski
5. Bol
6. Nedostatak znanja

### **Vodeća obilježja**

1. Bolesnikova izjava o strahu
2. Napetost
3. Tjeskoba
4. Neizvjesnost
5. Panika
6. Tahikardija
7. Vrtoglavica
8. Proljevanje
9. Ubrzano disanje
10. Proširenje zjenica
11. Znojenje

### **Ciljevi**

1. Bolesnik će poznavati činitelje koji dovode do osjećaja straha
2. Bolesnik će znati primijeniti metode suočavanja sa strahom
3. Bolesnik će opisati smanjenu razinu straha

#### 4. Bolesnika neće biti strah

### **Intervencije**

1. Stvoriti profesionalan empatijski odnos sa holističkim pristupom
2. Identificirati s bolesnikom činitelje koji dovode do pojave osjećaja straha
3. Definirati dentalni strah te prethodno negativno iskustvo kao okidač pojave
4. Poticati bolesnika na verbalizaciju straha sa razumijevanjem
5. Stvoriti osjećaj sigurnosti kod bolesnika upoznavanjem s radnom okolinom i osobljem
6. Opažati fizičke znakove straha
7. Primjereno reagirati na bolesnikove izjave i ponašanje objasniti mu očekivane reakcije organizma
8. Informiranje bolesnika o planiranim postupcima
9. Koristiti razumljiv jezik pri podučavanju bolesnika, na polagan i umirujući način
10. Osigurati mirnu i tihu okolinu s ugodnom klimom
11. Osigurati distrakciju pažnje putem primjerene glazbe, video uređaja te posebnim naočalama
12. Poticati bolesnika na izražavanje osjećaja i misli
13. Osigurati dovoljno vremena za razgovor
14. Usmjeravati bolesnika prema pozitivnom mišljenju ishoda liječenja
15. Podučiti bolesnika metodama distrakcije te vježbama polakog i dubokog disanja
16. Po liječničkoj preporuci savjetovati bolesnika o uzimanju premedikacije
17. Pružanje podrške bolesniku tijekom cijelog zahvata (32).

### **Evaluacija**

1. Bolesnik verbalizira smanjenu razinu straha.
2. Bolesnik zna prepoznati činitelje koji utječu na pojavu osjećaja straha.
3. Bolesnik primjenjuje tehnike vježba disanja (32).



## 4. RASPRAVA

Ljudi su oduvijek imali problema sa zubima i povijesno gledano vađenje zuba je bila najčešća oralna intervencija. Takve intervencije su se održavale u nehigijenskim uvjetima, najčešće na trgovima ili sajmovima. Za česte nastale komplikacije smatrali su da je odgovorna viša sila. Vjerovali su da je nastanak karijesa uzrok prodiranje crnog crva i da dolazi kao kazna (1). Razvijanjem suvremene medicine dolazi do promjena terapijskih postupaka kod patologije usne šupljine. Zubi dobivaju nove prilike i potrebe za njihovim vađenjem su svedene na minimum. Sanacija zuba se odvija kroz različite specijalističke grane oralne medicine koja se provodi kroz primarnu, sekundarnu i tercijalnu razinu. Umnjaci su teško dostupni prilikom sanacije tako da su kirurški zahvati vađenja zubiju u području trećih kutnjaka i dalje primarni oblik liječenja te su vremenom prešli u rutinske zahvate.

Proces zdravstvene njege do sada se nije našao u svakodnevnoj upotrebi prilikom oralno kirurških zahvata. Kroz sestrinsku praksu koja uključuje prikaz slučaj pacijenta kod kojeg je primijenjen kirurški zahvat alveolotomije možemo zaključiti da je uloga medicinske sestre doprinjela uspješnom ishodu vađenja trećih kutnjaka. Model procesa zdravstvene njege omogućio je precizno planiranje liječenja, a s time su smanjile i mogućnosti za komplikacija. Kroz sestrinsku anamnezu uočene su potrebe za zadovoljavanjem zdravstvene njege u smislu educiranosti pacijenta, te smanjivanja stanja straha i neizvjesnosti.

Pacijent x.x je u lokalnoj anesteziji podvrgnut kirurškom zahvatu vađenja trećih kutnjaka lijevih strana čeljusti, a zahvat je izvršen u potpunosti, bez komplikacija. Uvidom u pacijentovu stanje vitalnih funkcija i dokumentacije, primjećeno je dobro opće zdravlje bez kroničnih bolesti i korištenja dugotrajne terapije. Zdravstveni problemi koji su stvarali nelagodu pacijentu bazirani su na jednoj strani unutar usne šupljine, tako da su procjenom oralnog kirurga riješivi su jednom posjetom. Takav oblik liječenja donosi višestruku korist:

- Za početak, pacijent je morao samo jedanput posjetiti ordinaciju oralne kirurgije. Time se utječe na financijski aspekt, jer se smanjuje odsustvo pacijenta sa radnog mjesta i korištenja bolovanja.
- Period poslije zahvata traži vrijeme za oporavak i mirovanje, a provodi se u kućnom njegovom. Rješavanjem jednim posjetom dva kirurška zahvata, pacijent koristi pomoć obitelji u pristupu skrbi i podrške, vremenski kraće.
- Nadalje, emocije straha i nelagode koju izaziva terapijski zahvat lakše je prebroditi ukoliko pacijent zna da se treba psihički pripremiti jednokratno. Proporcionalno uspješnosti

zahvata, gubi se uobičajeni osjećaj nelagodne, a javlja se osjećaj zadovoljstva i uspjeha. Uklanjanje patološki promjenjenih zuba, koji nemaju ostvarenu svoju funkciju donosi dobrobiti za cjelokupni organizam. S tom teorijom ovakav zahvat ostavlja na pacijenta pozitivan osjećaj jer doprinosi općem zdravlju osobe. Budući da su rane od zahvata na istoj starni unutar usne šupljine, ostavljena je mogućnost za dostizanje učinkovite oralne higijene rane i mogućnost prehrane pacijenta.

Vodeći računa o potencijalnim komplikacijama, pacijent je prije i nakon zahvata dobio detaljnije upute o oralnoj higijeni. Smanjivanje rizika za nastanak infekcije započeto je educiranjem pacijenta o oralnoj skrbi prije dolaska u ordinaciju, u vidu samostalne pripreme. Stanje oralne higijene ima bitnu ulogu u perioperativnom i postoperativnom oporavku. Korištena je usmena edukacija koja je potkrijepljena i pismenim sadržajem. Tom prilikom korišten je i model usne šupljine, te je vizualno objašnjeno što pacijent može očekivati u vezi zahvata. Sa time se i pacijenta uključilo u proces liječenja. Smanjivanje broja bakterija unutar usne šupljine preporučilo se mehaničkim četkanjem i antimikrobnim sredstvom za ispiranje. Za izvedbu prilikom mehaničkog četkanja zubiju savjetovano je duže trajanje samog procesa, te korištenje nježnijih i polaganih pokreta četkicom kako bi se izbjeglo oštećenje sluznice. Prigodna četkica je sa mnogo mekih vlakna. Uzimanjem otopine kloreheksidina neposredno pred zahvat ima profilaktički učinak. Terapijski učinak antimikrobnog sredstva je ostvaren i u postoperacijskoj zdravstvenoj njezi, redovitim ispiranjem usne šupljine.

Prikupljanjem podataka kroz sestrinske anamnezu uočena je povećana potreba za usmjerenu psihološku pripremu pacijenta koja se sastojala od smanjivanja osjećaja straha i nelagodne. Prilikom uzimanja podataka prema M.Gordaon obrascu uočena je iracionalna tendencija suočavanja sa strahom prilikom kojeg je pružena podrška i ostvarivanja pacijentovog osjećaja kontrole nad situacijom. Dentalni strah se može reducirati osvještavanjem misli i osjećaja. Razgovorom je stvoren odnos povjerenja te su prihvaćene i korištene metode svjesne relaksacije i vježbi sporog disanja sa produženim izdisajem. Zbog toga prevenirana je potencijalna vazovagalna sinkopa. Edukacija nije doprinjela samo uspjehnosti zahvata, nego i za pacijentovo poimanje o mogućnosti samostalne pomoći prilikom nelagodnih osjećaja koji su se pojavili zbog manjka znanja i iskustva.

Zahvat je prošao predviđenim tokom sa planiranom pauzom između zahvata. Tokom pauze pacijent je mogao zatvoriti usta te odmoriti. Zbog anestetičkog učinka, zabrana je konzumacija hrane i pića tako da je pacijent potrebu za tekućinom nadomjestio vlaženjem usta sterilnom

kompresom namočenu u fiziološku otopinu. Pacijentu je omogućena promjena kuta naslona što je doprinjelo udobnosti tijela.

Kroz sestrinsku praksu koja uključuje prikaz slučaj pacijenta kod kojeg je primijenjen kirurški zahvat alveolotomije možemo primjetiti kompleksnost i sveobuhvatnost perioperacijske pripreme pacijenta. Preciznim planiranjem početka liječenja mogu se smanjiti perioperacijske komplikacije, a s time povećati uspješnost zahvata.

Radom je prikazana potreba za povećanom sestrinskom informatizacijom zdravstvene njege u području oralne kirurgije. Prvu fazu procesa čini prikupljanje podataka te je uvjet za postavljanje sestrinske dijagnoze. Podaci su informacije čija je evidencija od izričajnog značaja. Olakšanje u procesu zdravstvene njege donjela bi ostvarena dostupnost prikupljenih podataka kroz elektronički sustav koja bi imala veliki utjecaj na kvalitetu zdravstvene njege. Kroz budućnost, od velike koristiti bi bila znanstvena istraživanja koja se temelje na utjecaju oralne higijene kroz vid zdravstvene njege, kao i uloga medicinske sestre koja se provodi kroz specifične intervencije.

## 5. ZAKLJUČAK

Oralno zdravlje sastavni je dio općeg zdravlja, a oralne bolesti uglavnom se mogu spriječiti educiranjem ljudi o pravilnoj higijeni usne šupljine. Kirurški zahvati unutar usne šupljine se primjenjuju, ukoliko se standardnim putem ne mogu ukloniti patološki problemi. Vađenje posljednjih kutnjaka je uobičajeni i najčešći kirurški zahvat u području usne šupljine. Obavlja se rutinski, noseći rizik komplikacija koji se povećavaju s dobi i kroničnim bolestima.

Fizičke i psihičke komplikacije mogu se javiti tijekom i nakon zahvata. Preveniraju se dobrom pripremom bolesnika. Svaka komplikacija dovodi do produljivanja kirurškog zahvata te procesa liječenja. Tijekom bolesnikovog liječenja, važna je uloga medicinske sestre kao dijela operacijskog tima. Radni zadatci medicinske sestre su briga za bolesnika i radnu okolinu, provjeravanje stomatološke opreme, priprema pribora i administracija. Uz asistenciju liječniku tijekom zahvata na medicinskoj sestri je i zadatak praćenja bolesnika. Promjene u bolesnikovom statusu tijekom oralno kirurških zahvata nastupaju brzo, te je medicinska intervencija neodgodiva. Proces zdravstvene njege je moguće primijeniti u oralnoj kirurgiji. Prikupljanjem podataka kroz sestrinsku anamnezu utvrđuju se potrebe za procesom zdravstvene njege. Tako dolazi do sestrinske dijagnoze i plana procesa zdravstvene njege.

## 6. LITERATURA

1. Walter Hoffmann-Axthelm. History od Dentistry. Chicago; Quintessence Publishing Co; 1981.
2. Alves-Pereira D, Pereira-Silva D, Figueiredo R, Gay-Escoda C, Valmaseda-Castellon E. Clinician-related factors behind the decision to extract an asymptomatic lower third molar. A cross-sectional study based on Spanish and Portuguese dentists: pročišćen tekst (Online). 2017. Dostupno na: <https://www.ncbi.nlm.nih.gov/pmc/articles/PMC5694184/> . (14.7.2020.)
3. Hyam D. The Contemporary managment of thirt molars. Australian Dental Journal. [Elektronički časopis]. 2018. Dostupno na : <https://pubmed.ncbi.nlm.nih.gov/29574809/> . (15.8.2020.)
4. Krmpotić-Nemanić J, Marušić A. Anatomija čovjeka. Zagreb: Medicinska naknada; 2007.
5. Miše I. Oralna kirurgija. Zagreb: Medicinska naknada; 1991.
6. Netter F.H. Atlas of Human Anatomy. Philadelphia:, Saunders; 2011.
7. Okeson J.P. Temporomandibularni poremećaji i okluzija. Zagreb: Medicinska naknda; 2008.
8. Hrvatski zavod za javno zdravstvo. Europski dan oralnog zdravlja : pročišćeni tekst (Online). 2020. Dostupno na: <https://www.hzjz.hr/sluzba-javno-zdravstvo/europski-dan-oralnog-zdravlja-2020-g/> (21. 7. 2020.)
9. Fejerskov O, Kidd E. (Ur.hrv.izdanje: Anić I.) Zubni karijes. Zagreb: Naklada slap; 2011.
10. Meurman J, Murtomaa H, Le Bell Y, Scully C, Autti H. Dental Mammoth. EU: Hansa Book; 2015.
11. Beauchamp D, Evers M, Mattox K. Textbook of Surgery. Texas: Elsevier Saunders; 2012.
12. Greenberg M. Glick M. Burketova oralna medicina: dijagnoza i liječenje. Zagreb: Medicinska naklada; 2006.
13. Torabinejad M, Walton R. Endodoncija Načela i praksa. Zagreb: Naklada slap; 2009.
14. Zuhr O.Hurzeler M. Estetska, parodontna plastična i implantološka kirurgija. Zagreb: Quintessence publishing ; 2017.
15. Kusić Z, Bolanča A, Frobe A. Onkologija za studente dentalne medicine. Zagreb: Medicinska naklada; 2006.
16. Prgomet D. Tumori glave i vrata. Zagreb: Medicinska naklada; 2019.
17. Radman M. Oralni karcinomi (diplomski rad). Zagreb: Stomatološki fakultet; 2017.
18. Košutić A. Kako ublažiti komplikacije kod pacijenta nakon alveotomije donjeg umnjaka (diplomski rad). Zagreb: Stomatološki fakultet; 2017.

19. Gabrić Pandurić D, Brozović J, Sušić M, Katanec D. Kirurška terapija impaktiranih i retiniranih trećih molara, Medix specijalizirani dvomjesečnik, (Online) Stomatologija. Dostupno na [https://bib.irb.hr/datoteka/389498.Stom\\_Gabric1.pdf](https://bib.irb.hr/datoteka/389498.Stom_Gabric1.pdf) (15.08.2020)
20. Hrvatska komora dentalne medicine. Pojmovi u ordinaciji dentalne medicine. Zagreb: 2010.
21. Čabov T. Oralnokirurški priručnik. Zagreb: Medicinska naknada; 2009.
22. Lukšić I. Maksiofacijalna kirurgija. Zagreb: Naklada Ljevak; 2019.
23. Dijanošić I. Hipnotici i anksiolitici u ordinaciji dentalne medicine (diplomski rad). Zagreb: Stomatološki fakultet ;2018.
24. Vučićević Boras V. Hitna stanja u dentalnoj medicini. Zagreb: Naklada Slap, 2020.
25. Njari V. Psihološka priprema djeteta u ordinaciji dentalne medicine (diplomski rad). Zagreb: Stomatološki fakultet; 2017.
26. Lapter V. Stomatološki leksikon. Zagreb: Globus; 1990.
27. Firić I. Profesionalni rizici i ishodi kvalitete rada u dentalnoj medicini (diplomski rad). Zagreb: Medicinski fakultet: Sveučilišni diplomski studij sestrinstva; 2015.
28. Koch G. Poulsen S., Pedodoncija: klinički pristup, Jastrebarsko: Naklada slap; 2005.
29. Čukljek S. Osnove zdravstvene njege. Zdravstveno veleučilište: Zagreb; 2005.
30. Fučkar G. Proces zdravstvene njege. Medicinski fakultet Sveučilišta u Zagrebu: Zagreb,;1992.
31. Čukljek S. Proces zdravstvene njege. Zdravstveno veleučilište u Zagrebu: Zagreb; 2014.
32. Hrvatska komora medicinskih sestara. Sestrinske dijagnoze [Online]. 2013. Dostupno na: [https://www.kbsd.hr/sites/default/files/SestrinstvoEdukacija/Sestrinske\\_dijagnoze\\_2.pdf](https://www.kbsd.hr/sites/default/files/SestrinstvoEdukacija/Sestrinske_dijagnoze_2.pdf). (15.09.2020)

## 7. SAŽETAK

Najčešći oralno kirurški zahvat je alveolotomija trećih kutnjaka gdje se zbog nemogućnosti nicanja zuba provodi kirurško vađenje zuba i pripadajućeg dijela kosti. Treći kutnjaci obično niču od 18. – 25. godine kad čovjek mentalno sazrije te su zbog toga dobili kolokvijalan naziv umnjaci. Indikacije za provođenje kirurškog zahvata su kronične upale, karijes, upala zubnog živca, bolovi te nemogućnost nicanja zuba uslijed manjka prostora u usnoj šupljini. Dijagnoza se potvrđuje radiološkom snimkom te se provodi perioperacijska priprema bolesnika za kirurški zahvat. Prikazani su postupci i vještine u zdravstvenoj njezi kirurškog bolesnika, indikacije za provođenje specifičnih metoda i intervencija, definirani su ciljevi te evaluacije postupaka. Na prikazu slučaja pokazane su mogućnost provedbe procesa zdravstvene njege koja čini skrb za pacijenta sveobuhvatnom.

Ključne riječi: kirurški zahvat, alveolotomija, zdravstvena njega, intervencije

## **8. SUMMARY**

The most common procedure in oral surgery is alveolotomy of the third molars, where due to the impossibility of tooth eruption, surgical extraction of the tooth and the associated part of the bone is performed. The third molars usually erupt from the age of 18 to 25 when a person matures mentally, which is why they were given the colloquial name wisdom teeth. Indications for surgery are chronic inflammation, caries of the tooth, inflammation of the nerve of the tooth, pain and inability of tooth eruption due to lack of space in the oral cavity. The diagnosis is confirmed by radiological imaging and perioperative preparation of the patient for surgery is performed. This dissertation represents the use of procedures and skills in the health care of a surgical patient, indications for the implementation of specific methods and interventions, defining goals and evaluation of procedures. The case report shows the possibility of implementing a health care process and thus makes patient care comprehensive.

Keywords: oral surgery, alveolotomy, health care, interventions



## 9. DODACI

Kristina Kadić  
Vladimira Nazora 28  
10 000 Zagreb  
E-mail: [kkadic@vub.hr](mailto:kkadic@vub.hr)  
Zagreb, 15. rujna 2020.

Zoran Ivasović DDM, spec.oralne kirurgije  
Poliklinika Ident  
Radnička cesta 21/I  
10 000 Zagreb  
E-mail: [info@ident.hr](mailto:info@ident.hr)

### SUGLASNOST


Potpisom ove izjave dajem suglasnost Kristini Kadić, studentici sestrinstva Veleučilišta u Bjelovaru, dozvolu za upotrebu materijala (fotografija) povodom izrade završnog rada na temu  
Specifičnosti zdravstvene njege prilikom oralno kirurških zahvata

**Poliklinika IDENT**  
Radnička cesta 21, Zagreb  
Tel: 01/4572-433

Potpis  
  
Zoran Ivasović dr.med.dent.  
spec. oralne. kirurgije  
0340278

## IZJAVA O AUTORSTVU ZAVRŠNOG RADA

Pod punom odgovornošću izjavljujem da sam ovaj rad izradio/la samostalno, poštujući načela akademske čestitosti, pravila struke te pravila i norme standardnog hrvatskog jezika. Rad je moje autorsko djelo i svi su preuzeti citati i parafraze u njemu primjereno označeni.

Mjesto i datum	Ime i prezime studenta/ice	Potpis studenta/ice
U Bjelovaru, <u>15.09.2020</u>	KRISTINA, KADIĆ	

Prema Odluci Veleučilišta u Bjelovaru, a u skladu sa Zakonom o znanstvenoj djelatnosti i visokom obrazovanju, elektroničke inačice završnih radova studenata Veleučilišta u Bjelovaru bit će pohranjene i javno dostupne u internetskoj bazi Nacionalne i sveučilišne knjižnice u Zagrebu. Ukoliko ste suglasni da tekst Vašeg završnog rada u cijelosti bude javno objavljen, molimo Vas da to potvrdite potpisom.

Suglasnost za objavljivanje elektroničke inačice završnog rada u javno dostupnom nacionalnom repozitoriju

KRISTINA KADIĆ

*ime i prezime studenta/ice*

Dajem suglasnost da se radi promicanja otvorenog i slobodnog pristupa znanju i informacijama cjeloviti tekst mojeg završnog rada pohrani u repozitorij Nacionalne i sveučilišne knjižnice u Zagrebu i time učini javno dostupnim.

Svojim potpisom potvrđujem istovjetnost tiskane i elektroničke inačice završnog rada.

U Bjelovaru, 15.09.2020



*potpis studenta/ice*