

Učestalost i ishod rađanja djeteta u dorzoposteriornom namještaju

Zrinjan, Mihaela

Undergraduate thesis / Završni rad

2018

Degree Grantor / Ustanova koja je dodijelila akademski / stručni stupanj: **Bjelovar University of Applied Sciences / Veleučilište u Bjelovaru**

Permanent link / Trajna poveznica: <https://um.nsk.hr/um:nbn:hr:144:456689>

Rights / Prava: [In copyright](#) / [Zaštićeno autorskim pravom.](#)

Download date / Datum preuzimanja: **2025-01-15**



Repository / Repozitorij:

[Repository of Bjelovar University of Applied Sciences - Institutional Repository](#)



VELEUČILIŠTE U BJELOVARU
PREDDIPLOMSKI STRUČNI STUDIJ SESTRINSTVA

**UČESTALOST I ISHOD RAĐANJA DJETETA U
DORZOPOSTERIORNOM NAMJEŠTAJU**

Završni rad br. 65/SES/2018

Mihaela Zrinjan

Bjelovar, listopad 2018.



Veleučilište u Bjelovaru
Trg E. Kvaternika 4, Bjelovar

1. DEFINIRANJE TEME ZAVRŠNOG RADA I POVJERENSTVA

Kandidat: **Zrinjan Mihaela**

Datum: 10.07.2018.

Matični broj: 001427

JMBAG: 0314013474

Kolegij: **GINEKOLOGIJA I PORODNIŠTVO**

Naslov rada (tema): **Učestalost i ishod rađanja djeteta u dorzoposteriornom namješčaju**

Područje: **Biomedicina i zdravstvo**

Polje: **Kliničke medicinske znanosti**

Grana: **Ginekologija i opstetricija**

Mentor: **dr.sc. Tibor Toth**

zvanje: **predavač**

Članovi Povjerenstva za ocjenjivanje i obranu završnog rada:

1. Đurđica Grabovac, dipl.med.techn., predsjednik
2. dr.sc. Tibor Toth, mentor
3. Goranka Rafaj, mag.med.techn., član

2. ZADATAK ZAVRŠNOG RADA BROJ: 65/SES/2018

U radu je potrebno objasniti što je dorzoposteriorni namješčaj, te rizične čimbenike koji nastaju u porodu u slučaju ovakvog namješčaja. Dijagnostika i eventualno liječenje i zbrinjavanje tako rođene novorođenčadi.

Zadatak uručen: 10.07.2018.

Mentor: **dr.sc. Tibor Toth**



Sadržaj:

1. UVOD	1
2. CILJ RADA.....	2
3. METODE	3
4. REZULTATI.....	4
4.1. Statistička obrada podataka	8
5. RASPRAVA.....	11
5.1. Dorzoposteriorni okcipitalni stav glavom	11
5.2. Opstetričke operacije tijekom porođaja fetusa u dorzoposteriornom stavu	14
5.2.1. Epiziotomija.....	14
5.2.2. Vakuumska ekstrakcija	15
5.2.3. Carski rez	18
5.3. Proces zdravstvene njege (sestrinska dijagnoza, cilj i intervencije).....	20
5.3.1. Strah u/s neizvjesnim ishodom trudnoće	20
5.3.2. Neučinkovito sučeljavanje majke u/s novonastalom situacijom	20
5.3.3. Neupućenost u/s osnovnom bolešću	20
5.3.4. Anksioznost u/s dijagnostičkim i medicinskim postupcima.....	21
5.3.5. Strah u/s operativnim zahvatom.....	21
5.3.6. Visok rizik za porođaj životno ugrožena djeteta.....	21
5.3.7. Visok rizik za infekciju rane na mjestu epiziotomije.....	22
5.3.8. Visok rizik za infekciju u/s operativnom ranom 2° carski rez.....	22
5.3.9. Bol u/s operativnom ranom 2° carski rez.....	22
6. ZAKLJUČAK	23
7. LITERATURA.....	24
8. SAŽETAK.....	26
9. SUMMARY	27
10. POPIS GRAFIKONA	28
11. POPIS SLIKA	29

1. UVOD

Trudnoća je razdoblje ženina života kada ona nosi oplođeno jajašce koje se nidira, raste i razvija se. To je fiziološko stanje ženskog organizma koje odgovara ženinim anatomskim i funkcionalnim osobinama. Trudnoća traje 280 dana, 40 tjedana, 10 lunarnih, odnosno devet kalendarskih mjeseci (1).

Dijete pred kraj trudnoće zauzima tipični fetalni položaj, koji mu daje oblik valjka koji će proći meki i koštani porođajni put s pomoću porođajnih snaga (trudova) ali i svojom aktivnošću. Kako bi se mogao promatrati tijek porođaja od velike je važnosti poznavati anatomiju fetalne glavice kao predležecog dijela te odnosa prema majčinoj zdjelici i promjenama tijekom porođaja (2).

Pred porođaj dijete je u određenom položaju, stavu, držanju i namještaju. Položaj je odnos djetetova tijela prema uzdužnoj osi maternice. Uzdužni položaj je normalan dok se kosi i poprječni položaj smatraju abnormalnim. Stav je odnos vodećeg dijela prema porođajnom kanalu, a može biti glavicom, zatkom ili drugim djetetovim dijelovima. Držanje djeteta je odnos sitnih dijelova prema djetetovu trupu, što je u normalnim uvjetima tipični fetalni položaj. Namještaj je odnos djetetovih leđa prema stijenci maternice, a može biti dorzoanteriorni (leđa sprijeda) te dorzoposteriorni (leđa straga), lijevo ili desno. Leđima sprijeda (positio dorsoanterior) javlja se u 80 %, lijevo (I.a), desno (II.a), leđima straga (positio dorsoposterior) javlja se u 20 %, lijevo (I.b), desno (II.b), još može biti leđima gore (positio dorsosuperior) te leđima dolje (positio dorsoinferior) (2).

2. CILJ RADA

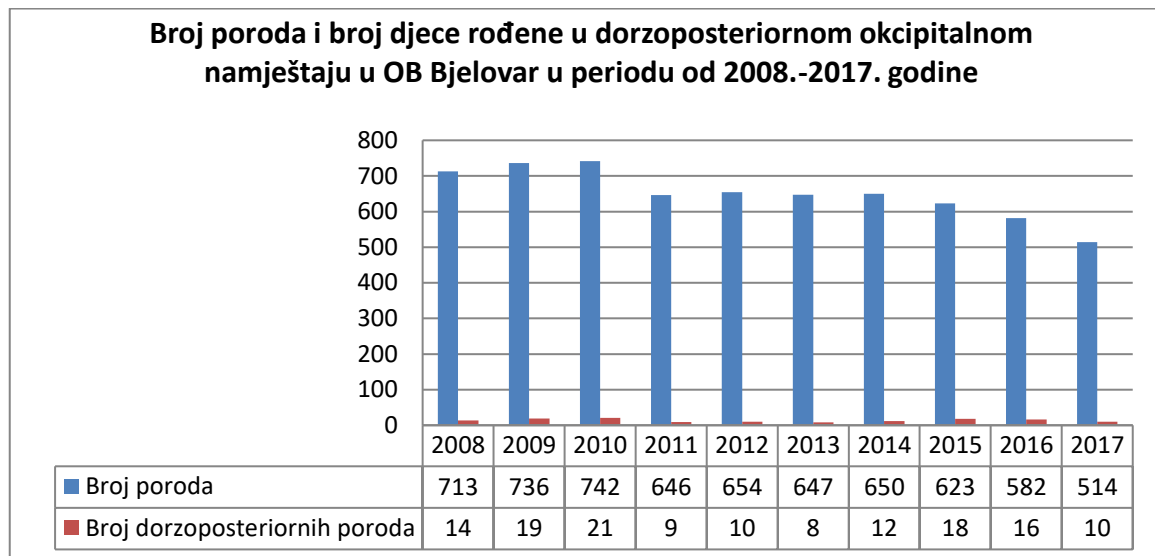
Cilj ovog rada je opisati dorzoposteriorni okcipitalni stav glavom te učestalost i ishod rađanja djeteta u tom namještaju. Prikupiti i analizirati koliko je djece rođeno u tom položaju u Općoj bolnici Bjelovar u razdoblju od 2008.-2017. godine.

3. METODE

U radu su korišteni podatci rodilišta Opće bolnice Bjelovar u razdoblju od 2008.-2017. godine. Metode rada obuhvaćaju prikupljanje i analiziranje dobivenih podataka o učestalosti i ishodu rađanja djeteta u dorzoposteriornom položaju tijekom zadanog vremenskog perioda.

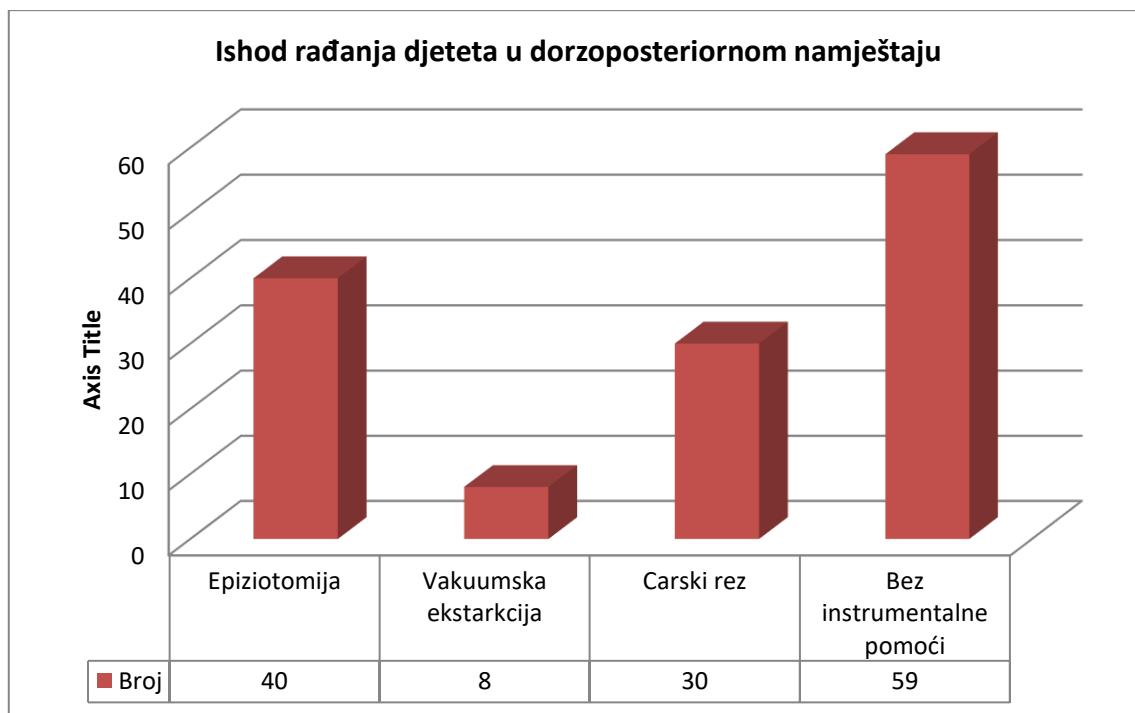
4. REZULTATI

Prema prikazanim podacima (Grafikon 4.1.) koji su prikupljeni iz OB Bjelovar vidljivo je kako je u razdoblju od 2008. do 2017. godine bilo ukupno 6507 poroda, od kojih je 137 novorođenčadi rođeno u dorzoposteriornom okcipitalnom namještaju, odnosno 2,11 %. Najviše poroda bilo je 2010. godine te je od ukupno 742 poroda 21 novorođenče rođeno u dorzoposteriornom položaju (2,83 %). Najmanje poroda bilo je 2017. godine gdje je od ukupno 514 poroda 10 novorođenčadi rođeno u dorzoposteriornom namještaju (1,95 %).



Grafikon 4.1. Broj djece rođene u dorzoposteriornom okcipitalnom namještaju

U OB Bjelovar u radoblju od 2008.-2017. godine 137 novorođenčadi rođeno je u dorzoposteriornom okcipitalnom namještaju. 78 poroda odnosno 56,93 % dovršeno je instrumentalno što uključuje porođaj epiziotomijom, vakumskom ekstrakcijom te carskim rezom. 40 poroda dovršeno je epiziotomijom (51,28 %), 8 vakuumskom ekstrakcijom (10,26 %) a 30 carskim rezom (38,47 %). Bez instrumentalne pomoći je dovršeno 59 poroda (43,07 %) (Grafikon 4.2.).



Grafikon 4.2. Ishod rađanja djeteta u dorzoposteriornom namještaju

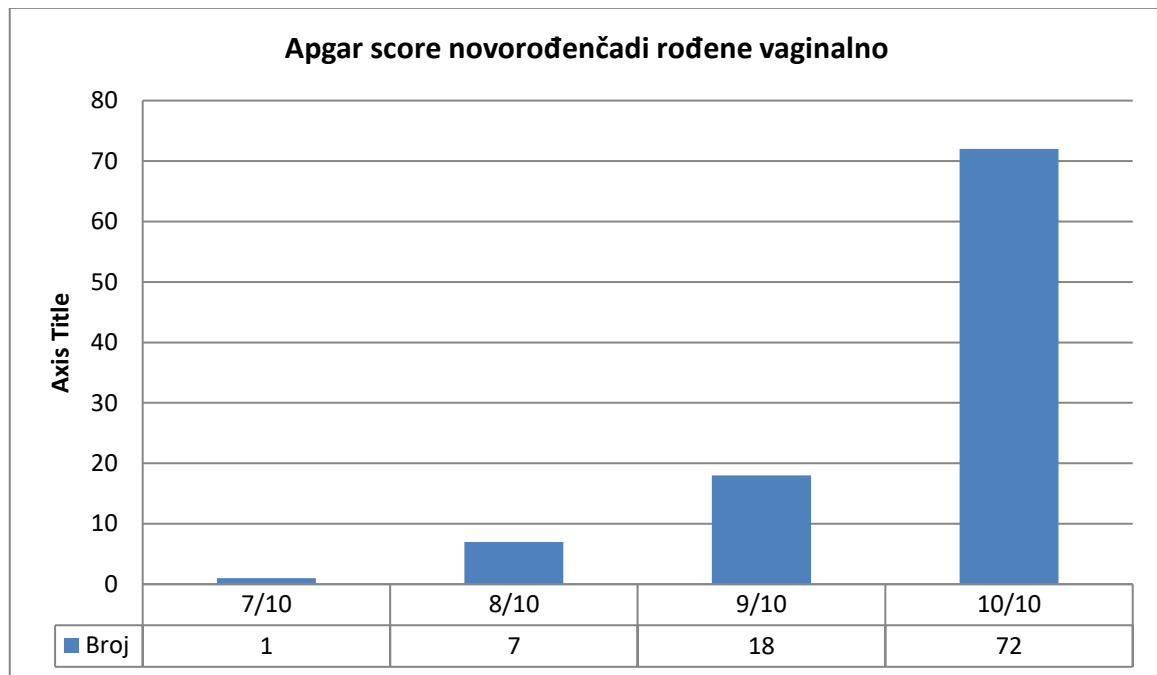
Dorzoposteriorni okcipitalni stav glavom povezan je s produljenim prvim i drugim porodnim dobom, korioamnionitisom, postpartalnom hemoragijom te endometritisom. Povezani negativni neonatalni ishodi uključuju porođajnu traumu te nizak Apgar score (3).

U prvoj i petoj minuti nakon rođenja (Apgar score I i Apgar score II) djetetova se vitalnost ocjenjuje tako da se svaki od pet opisanih znakova iz tablice 4.1. boduje od 0 do 2. Djeca s vrijednostima 8-10 nakon 5 minuta smatraju se vitalnima, vrijednost 5-7 označuje vitalno ugroženo dijete a vrijednost 4 ili manje bodova označuje asfikičnu i teško ugroženu novorođenčad (4,5).

Tablica 4.1. Indeks vitalnosti novorođenčeta po Apgarovoj (5)

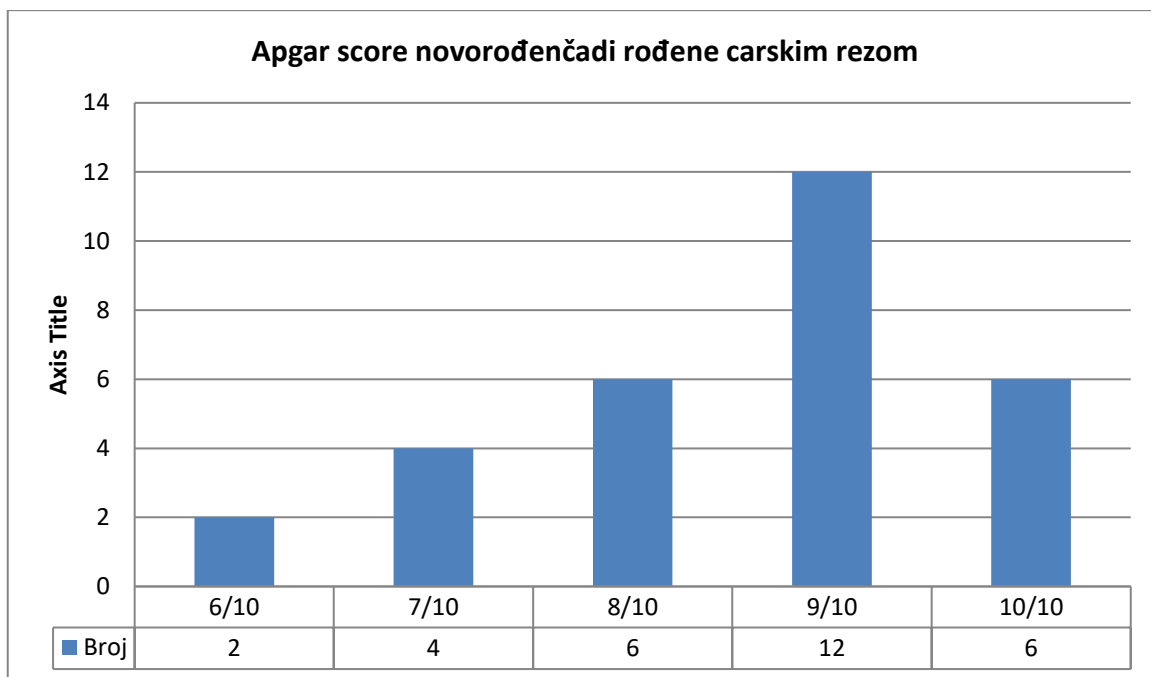
	Bodovi		
	2	1	0
Boja kože	ružičasta	okrajine modre	modra ili bijela
Disanje	pravilno i snažno	grčevito i slabo	ne diše (ne plače)
Tonus mišića	dobar	oslabljen	mlohav
Podražljivost	plač, pokret	samo grimasa	bez odgovora
Frekvencija pulsa	>100, dobro punjen	<100, slabo punjen	nema pulsa

Od ukupno 137 novorođenčadi koje je rođeno u dorzoposteriornom namještaju 99 poroda dovršeno je vaginalno bez instrumentalne pomoći te uz instrumentalnu pomoć (epiziotomija). Najveći broj novorođenčadi odnosno njih 72 imalo je Apgar score 10/10, 18 novorođenčadi imalo je Apgar score 9/10, 7 njih je imalo Apgar score 8/10 a samo jedno novorođenče imalo je Apgar score 7/10 (Grafikon 4.3.).

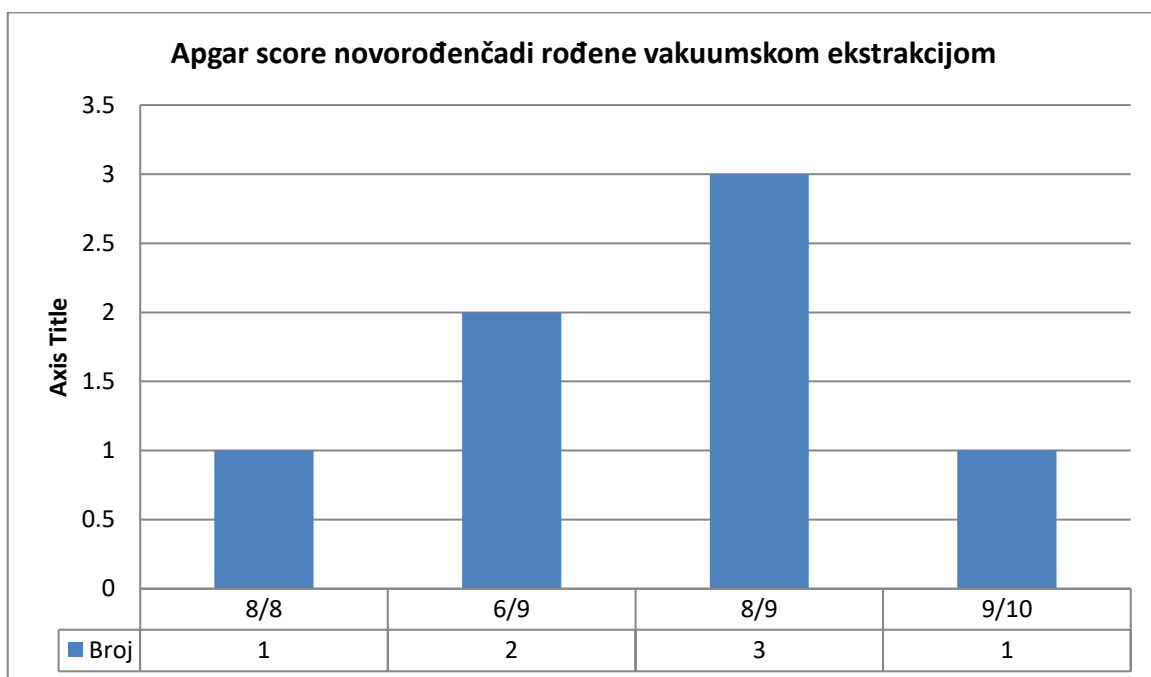


Grafikon 4.3. Apgar score novorođenčadi rođene vaginalno

Carskim rezom dovršeno je 30 poroda. Dvoje novorođenčadi imalo je Apgar score 6/10, četvero 7/10 a njih 6, 8/10. Nakon carskog reza najveći broj novorođenčadi imalo je Apgar score 9/10. Apgar score 10/10 imalo je 6 novorođenčadi (Grafikon 4.4.).



Grafikon 4.4. Apgar score novorođenčadi rođene carskim rezom



Grafikon 4.5. Apgar score novorođenčadi rođene vakuumskom ekstrakcijom

Vakuumskom ekstrakcijom dovršeno je 8 poroda. Jedno novorođenče imalo je Apgar score 8/8, dvoje novorođenčadi 6/9, troje novorođenčadi 8/9 a jedno novorođenče 9/10 (Grafikon 4.5.).

4.1. Statistička obrada podataka

Tablica 4.2. Rezultati Fisherovog egzaktnog testa (Apgar score s obzirom na vrstu poroda)

			Vrsta poroda			p*	
			vaginalno	carski rez	vakuumska ekstrakcija		
Apgar score	6	N	0	2	2	p<0,01	
		%	0,0%	6,7%	28,6%		
	7	N	1	4	0		
		%	1,0%	13,3%	0,0%		
	8	N	7	6	4		
		%	7,1%	20,0%	57,1%		
	9	N	18	12	1		
		%	18,4%	40,0%	14,3%		
	10	N	72	6	0		
		%	73,5%	20,0%	0,0%		
	Ukupno		N	98	30		7
			%	100,0%	100,0%		100,0%

Pogleda li se razina signifikantnosti kod Apgar scorea s obzirom na vrstu poroda može se uočiti kako vrijednost Fisherovog egzaktnog testa iznosi 0,01 ($p < 0,05$) što znači da je uočena statistički značajna razlika kod promatranih skupina Apgar scorea s obzirom na vrstu poroda, pri tome je najveći udio Apgar scorea 6 zabilježen za vakuusku ekstrakciju (28,6%), dok je najveći udio Apgar scorea 10 zabilježen za vaginalni porod (Tablica 4.2.).

Tablica 4.3. Rezultati Fisherovog egzaktnog testa (Apgar score djece rođene vaginalno i carskim rezom)

			Vrsta poroda		p*	
			vaginalno	carski rez		
Apgar score	6	N	0	2	p<0,01	
		%	0,0%	6,7%		
	7	N	1	4		
		%	1,0%	13,3%		
	8	N	7	6		
		%	7,1%	20,0%		
	9	N	18	12		
		%	18,4%	40,0%		
	10	N	72	6		
		%	73,5%	20,0%		
	Ukupno		N	98		30
			%	100,0%		100,0%

Pogleda li se razina signifikantnosti kod Apgar scorea s obzirom na vrstu poroda (vaginalni i carski rez) može se uočiti kako vrijednost Fisherovog egzaktnog testa iznosi 0,01 ($p < 0,05$), što znači da je uočena statistički značajna razlika kod promatranih skupina Apgar scorea s obzirom na vrstu poroda (vaginalni i carski rez), pri tome je najveći udio Apgar scorea 10 zabilježen za vaginalni porod (73,5 %) u odnosu na 20,0 % ispitanika rođenih carskim rezom (Tablica 4.3.).

Tablica 4.4. Rezultati Fisherovog egzaktnog testa (Apgar score djece rođene vaginalno i vakuumskom ekstrakcijom)

			Vrsta poroda		p*
			vaginalno	vakumska ekstrakcija	
Apgar score	6	N	0	2	p<0,01
		%	0,0%	28,6%	
	7	N	1	0	
		%	1,0%	0,0%	
	8	N	7	4	
		%	7,1%	57,1%	
	9	N	18	1	
		%	18,4%	14,3%	
	10	N	72	0	
		%	73,5%	0,0%	
Ukupno		N	98	7	
		%	100,0%	100,0%	

Pogleda li se razina signifikantnosti kod Apgar scorea obzirom na vrstu poroda (vaginalni i vakuumska ekstrakcija) može se uočiti kako vrijednost Fisherovog egzaktnog testa iznosi 0,01 ($p < 0,05$), što znači da je uočena statistički značajna razlika kod promatranih skupina Apgar scorea s obzirom na vrstu poroda (vaginalni i vakuumska ekstrakcija), pri tome je veći udio Apgar scorea 10 zabilježen za vaginalni porod (73,5 %) u odnosu na 0,0 % ispitanika rođenih vakuumskom ekstrakcijom (Tablica 4.4.).

Tablica 4.5. Rezultati Fisherovog egzaktnog testa (Apgar score djece rođene carskim rezom i vakuumskom ekstrakcijom)

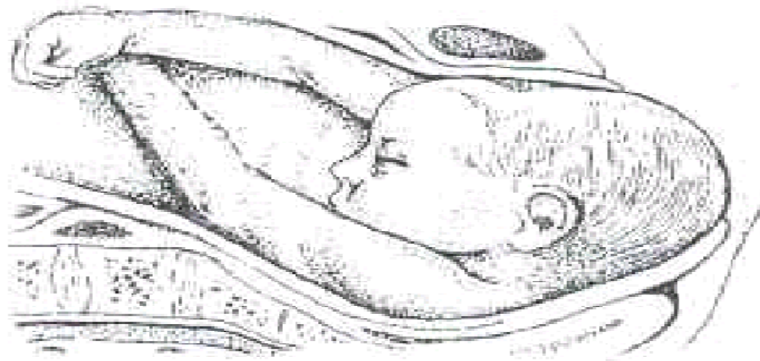
			Vrsta poroda		p*
			carski rez	vakuumska ekstrakcija	
Apgar score	6	N	2	2	0,075
		%	6,7%	28,6%	
	7	N	4	0	
		%	13,3%	0,0%	
	8	N	6	4	
		%	20,0%	57,1%	
	9	N	12	1	
		%	40,0%	14,3%	
	10	N	6	0	
		%	20,0%	0,0%	
Ukupno		N	30	7	
		%	100,0%	100,0%	

Razina signifikantnosti Fisherovog egzaktnog testa između Apgar scorea i vrste poroda (carski rez i vakuumska ekstrakcija) iznosi 0,075 ($p > 0,05$), dakle nije uočena statistički značajna razlika kod promatranih varijabli (Tablica 4.5.).

5. RASPRAVA

5.1. Dorzoposteriorni okcipitalni stav glavom

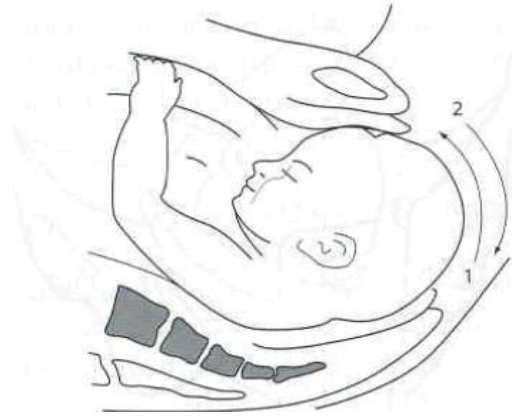Dorzoposteriorni okcipitalni stav glavom isključivo je anomalija namještaja. Definiramo ga onda kada vodi zatiljak koji je okrenut nazad prema sakrumu, a čelo prema simfizi (slika 5.1.). Pri takvome stavu leđa su prema natrag, a glavica je flektirana. Njegova je učestalost oko 5 %. Na ovakav stav se sumnja ako je glavica na izlazu i ne napreduje. Vaginalnim pregledom nađe se sutura sagitalis koja je u kosom ili uzdužnom promjeru, dok se mala fontanela pipa straga, a velika sprijeda. Glava je dobro flektirana, zbog čega se teško nađe velika fontanela, a zbog porođajne otekline otežan je i pregled male fontanele (6).



Slika 5.1. Dorzoposteriorni okcipitalni stav

(Izvor: Kuvačić I i sur. Porodništvo. Zagreb: Medicinska naklada; 2009.)

Kod dorzoposteriornog okcipitalnog stava postoji mogućnost da se tijekom porođaja zatiljak okrene od straga prema naprijed i tako pretvori u dorzoanteriorni zatiljačni stav ili da se zatiljak okrene sasvim prema natrag i kao takav se rađa. U oko 50 % ovakvih stavova zatiljak se okrene prema straga. Ako je zatiljak straga, porođaj je otežan a dijete je ugroženije. Da bi se glavica iz ovakvoga držanja (fleksija) s malom fontanelom straga učinila glavnu kretnju i u luku se okrenula oko simfize, to se može postići samo tako da svoju os glava-vrat što više prilagodi koljenu zdjelice, što znači da mora pojačati već postojeću fleksiju. Zbog toga se glava mora jako utisnuti u predio prsne kosti, što znači prisilno držanje za glavu, a na taj se način znatno povećava trenje između mekoga tkiva i glave, čime je porođaj otežan. Izlazak glave može uslijediti samo tako da se glava još jače flektira. Pri takvom će se držanju prvo roditi zadak preko međice (slika 5.2.).



Slika 5.2. Kretnja pri izlasku glave u dorzoposteriornom okcipitalnom stavu (dvije mogućnosti: 1. maksimalna fleksija, 2. blaga defleksija)

(Izvor: Kuvačić I i sur. Porodništvo. Zagreb: Medicinska naklada; 2009.)

Hipomohlion je u području velike fontanele koja se upre u donji rub simfize. Kad je zatiljak rođen do šije, potpuno prestaje prisilna fleksija glavice, nakon toga dolazi do defleksije tako da se rađaju tjeme, čelo i lice ispod simfize. Dijete se rađa istim opsegom kao i pri pravilnom stavu (planum suboccipitobregmaticum – 32 cm promjera) (6).

Pri dorzoposteriornom okcipitalnom stavu međica i levatori znatno su ugroženiji nego pri pravilnom dorzoanteriorom okcipitalnom stavu, zbog čega može doći do dubokih razdora međice i razdora levatora. Navode se tri razloga za to: rađanje širokoga zatiljačnog dijela glave preko međice i njegov nepravilni smještaj u uski stidni luk kao hipomohlion te prisilna maksimalna fleksija glave. Zbog toga dolazi do pojačanog trenja između glavice i mekoga porođajnog kanala, pojačava se poprječna napetost međice, a time se i usporava porođaj u doba izгона. Ako je drugo porođajno doba izrazito produljeno ili ako dođe do zastoja, uvijek treba pomisliti na nepravilan stav glave, osobito na dorzoposteriorni okcipitalni stav. Ženu treba poleći na stranu zatiljka zbog toga jer je pri takvom stavu potreban što dulji ekspektativni postupak. U slučaju da se zatiljak nikako ne okrene ili ako nastupe drugi uvjeti (asfiksija), potrebno je porođaj dovršiti kliještima (samo kad je glava na dnu zdjelice) ili vakuumskim ekstraktorom. Na ulazu zdjelice mala fontanela može biti smještena više prema straga, ali spuštanjem glavice ona se u koljenu zdjelice rotira prema sprijeda odnosno dorzoanteriorno. Ako ta rotacija izostane, zatiljak se okrenut prema straga spusti do izlaza zdjelice. To se događa pri porodima u drugom (desnom) namještaju, u multipara s prostranom zdjelicom i mlohavim levatorima, ako je dijete malo ili mrtvo, ali ponekad i bez vidljivih razloga (6,7).

Iako je glavni uzrok nepoznat, dorzoposteriorni okcipitalni namještaj može biti povezan s nepravilnim oblikom zdjelice. Češći je kod žena s androidnim te antropoidnim oblikom zdjelice. Čimbenici koji utječu na veće šanse za dorzoposteriorni namještaj su: dob roditelja > 35 godine, nulipara, prethodan dorzoposteriorni namještaj, gojaznost, uska zdjelica, afroamerička rasa, gestacijska dob > 41 tjedna, epiduralna anestezija (8).

Dijagnoza dorzoposteriornog namještaja od iznimne je važnosti u današnjoj opstetričkoj praksi. Ultrazvučna dijagnostika tijekom trudnoće može predvidjeti dorzoposteriorni namještaj. Mogućnost dijagnosticiranja fetusa u dorzoposteriornom namješčaju pomoću digitalnog pregleda bilo je iznimno netočno, dok je ultrazvučni pristup (transabdominalni, transvaginalni) jasno pokazao svoju vrhunsku dijagnostičku točnost. Sadašnja literatura jasno pokazuje da je točnost ultrazvuka u trudnoći daleko bolja od digitalnog vaginalnog pregleda koji i dalje ostaje vrlo subjektivan i sklon pogreškama. Ultrazvuk koji se radi tijekom poroda bio transabdominalni ili transvaginalni omogućuje precizniju dijagnozu rotacije fetalne glavice iz dorzoposteriornog u dorzoanteriorni namještaj. Važno je znati da prisutnost dorzoposteriornog namještaja u prvoj fazi poroda ne znači da će dijete u tom namješčaju ostati sve do trenutka poroda. Većina djece će se rotirati u dorzoanteriorni namještaj (9).

Iako kod dorzoposteriornog okcipitalnog stava postoji mogućnost da se tijekom porođaja zatiljak okrene od straga prema naprijed i tako pretvori u dorzoanteriorni zatiljačni stav to se može postići i manualnom rotacijom. Postoje dokazi da manualna rotacija smanjuje stopu carskog reza te asistiranog vaginalnog poroda. Manualna rotacija dorzoposteriornog u dorzoanteriorni namještaj je siguran, relativno jednostavan i lako obavljiv postupak koji bi mogao smanjiti instrumentalno dovršenje poroda i time povećati šansu normalnog vaginalnog poroda. Opstetričari i primalje obavljaju manualnu rotaciju ako postoje dokazi da je smanjen rizik operativnog poroda na 50 % ili manje (3).

Na izlazu je glavica flektirana, a kada se rodi zatiljak velika fontanela postaje hipomohlion. Kako je taj predio širi od zatiljnog, koji je hipomohlion pri normalnom porodu, on ne pristaje dobro uz stidni luk te je pritisak glavice na međicu pojačan, zbog čega je potrebna izdašna epiziotomija. Da bi se rodio čitav zatiljak, glavica se mora pojačano flektirati, što je izrazito otežano, jer se vratna kralježnica lakše zabacuje prema straga nego savija prema sprijeda. Kada se rodi zatiljak, defleksijom se tada rađa čelo i lice ispod simfize. Porod se vodi tako da roditelja leži na boku prema kojem je mala fontanela jer se glavica i na samom izlazu može postaviti u dorzoanteriorni stav (7).

5.2. Opstetričke operacije tijekom porođaja fetusa u dorzoposteriornom stavu

Operacijama u opstetriciji završavaju se trudnoće i porođaji kod kojih postoji indikacija za dovršenje porođaja, pa se često nazivaju i asistiranim porođajem. One mogu biti instrumentalne ili ručne (manualne). Instrumentalno dovršenje porođaja uključuje porođaj epiziotomijom, vakuumskom ekstrakcijom te carskim rezom.

5.2.1. Epiziotomija

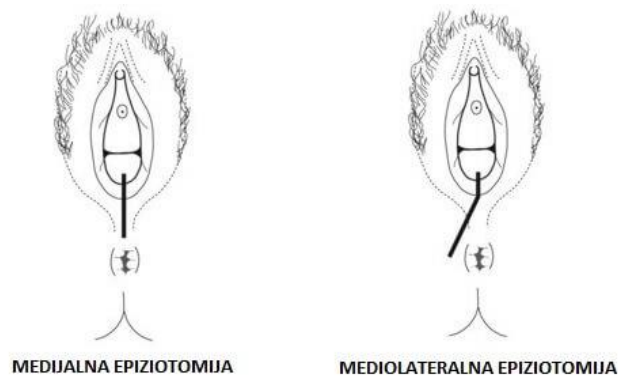
Epiziotomija je opstetrička operacija urezivanja međice radi sprječavanja njezina razdora. U porodništvu je, nakon rezanja i zbrinjavanja pupkovine, druga najčešća operacija (10). Indikacije za epiziotomiju postavljaju se individualno, tijekom porođaja, kada glavica na kraju II. porođajnog doba dođe na međicu, kada se procijeni mogućnost njezina spontanoga porođaja ili ako međica počne blijedjeti, ako je visoka, opora, ožiljkasta te onemogućuje normalnu defleksiju glavice ili je pak poremećena biomehanika porođaja (npr. makrosomno dijete, defleksijski stavovi glavice). Učestalost epiziotomije u kliničkim rodilištima ne bi smjela biti veća od 30 %, a u manjim rodilištima do 20 %. Međica se urezuje kada glavica (ili zadak) napne međicu u naponu, u jednom aktu pod zaštitom dvaju prstiju (može se prethodno infiltrirati lokalni anestetik) (11).

Najčešće se koriste dvije tehnike epiziotomije (slika 5.3.):

1. mediolateralna (sinistolateralna ili dekstrolateralna) epiziotomija: međica se ureže pod kontrolom dvaju prstiju oko 4 cm od *commisurae labiorum posterior* prema *tuber ossis ischii*. Kako bi se spriječile ozljede analnog sfinktera, potrebno je povećati kut ureza s 45° na 60°. Mediolateralna epiziotomija smatra se opravdanom kod instrumentalnog dovršenja poroda, defleksijskih stavova, makrosomnog novorođenčeta i niske međice (12).

2. medijalna epiziotomija: pod kontrolom dvaju prstiju ureže se *centrum tendineum perinei* prema anusu, od kojeg treba biti udaljena 2 cm. Koristi se kod prijevremenog porođaja te kod visoke međice (12).

Češća je mediolateralna epiziotomija, jer je medijalna epiziotomija povezana s mogućim proširenjem razne rane na analni sfinkter zbog čega može doći do razdora. Nakon porođaja u lokalnoj anesteziji ili pak u nastavku epiduralne anestezije, epiziotomija se ušije produžnim resorptivnim šavom po anatomskim slojevima (13).



Slika 5.3. Vrste epiziotomije

(Izvor: MaminSvijet.hr. Epiziotomija-što je to, koliko traje oporavak te kako ju izbjeći? (Online).

Dostupno na: <https://www.maminsvijet.hr/trudnoca-i-dojenje/porod/epiziotomija-sto-to-se-izvodi-te-koliko-traje-oporavak>) (30.08.2018.)

5.2.2. Vakuumska ekstrakcija

Vrste vakuumskih ekstraktora

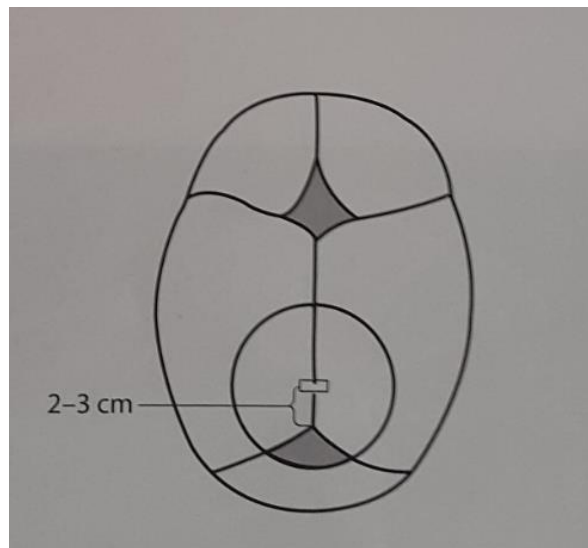
Prvi poznati i klinički uporabljivi vakuumski ekstraktor (metalni zvonoliki instrument pokriven kožom na cefaličnome kraju) u praksu je uveo škotski profesor primaljstva James Simpson, 1849. godine. Zbog popularnosti i jednostavnosti forcepsa, instrument je brzo zaboravljen do 1950. godine, kada je švedski porodničar Tage Malmstrom dizajnirao novi instrument koji je još i danas u uporabi. Pedesetih godina prošlog stoljeća, riječki ginekolog Finderle inaugurira modifikaciju vakuumskog ekstraktora s ventuzom poput roga (sada aktualni silastički cup).

Malmstromov metalni poklopac s blago zaobljenim rubovima dizajniran je tako da ga ispunjava artificijelni caput succedaneum. Trakcijski lanac je prolazio sukcijskim tubusom koji je bio pričvršćen za kratak metalni pisak na metalnom poklopcu, a ručna crpka je bila povezana sa sukcijskom bocom. Tek poslije se vakuum postizao električnom napravom. Godine 1969. Bird pomiče sukciju ekscentrično, što je omogućilo veće manevriranje poklopca te poboljšalo izvedbu kutne trakcije. Još širi opseg manevriranja omogućila je nova Birdova modifikacija iz 1976. godine pomicanjem sukcijskog tubusa na lateralnu stijenku poklopca. Da occiput posterior cup može postići bolju fleksijsku aplikaciju od prethodnog instrumenta kod okcipitoposteriorne i okcipitotransverzalne prezentacije pokazao je Bird. Kobayashi uvodi prvi mekani vakuum (soft vacuum). U posljednje vrijeme se proizvode i koriste silastični vakuumski ekstraktori s portabilnom ručnom vakuumskom crpkom i centralnim aplikatorom (11).

Postoje posebno dizajnirane, manevrabilne ventuze predviđene za okcipitotransverzalnu, okcipitoposteriornu, defleksijsku i asinklitičku prezentaciju.

Tehnike vakuumske ekstrakcije

Ako se ventuza postavlja na zatiljak, pivot point ili fleksijska točka leži na sagitalnoj suturi oko 2-3 cm ispred stražnje (male) fontanele (slika 5.4.). Defleksijska i paramedijalna aplikacija ventuze povećavaju rizik neuspjeha vakuumske ekstrakcije te traumu fetalne glavice. Preporučeni tlak iznosi 0,6-0,8 kg/cm (550-600 mmHg). Klasična, tradicijska preporuka o postupnom povećanju tlaka nije aktualna jer nisu pronađene razlike u fetalnom i maternalnom ishodu u usporedbi s brzim i postupnim povećanjem tlaka te o otpadanju ventuze (11).



Slika 5.4. Mjesto postavljanja ventuze na glavicu djeteta u dorzoposteriornom namješčaju
(Izvor: Habek D i sur. Porodničke operacije. Zagreb: Medicinska naklada; 2009.)

Za izvođenje zahvata nije potrebna anestezija, odnosno analgezija. Zahvat je moguće izvesti u rođiljinu sjedećem, polusjedećem, leđnom ili bočnom položaju. Nakon inicijalnog postavljanja ventuze, tlak treba podići brzo i već u prvoj trakciji vidjeti da li se fetalna glavica spušta ili stoji.

Trakciju treba izvesti istodobno s trudom prateći biomehaniku porođaja ili porođajne anomalije. Najdulje vrijeme ekstrakcije nebi smjelo biti više od 15 minuta te se isto tako ne preporučuje više od tri trakcije. U dorzoanteriornom namješčaju trakciju treba usmjeriti prema dolje po osi porođajnog kanala, a rotacija se događa spontano prema relativnom odnosu dijametara fetalne glavice i zdjelice. U slučaju dubokoga poprječnoga stava glavice potrebno je učiniti rotacijsku

trakciju glavice: prvo glavicu rotacijom postaviti u uzdužni dorzoanterioriorni ili dorzoposteriorni namještaj, a zatim trakciju u smjeru osi poordajnog kanala.

Iako se smatra da je epiziotomija uglavnom nekorisna u većini vakuumskih ekstrakcija, premda situacije u kojima je opravdana postoje, one nisu jasno definirane. Istraživanja su dokazala veću učestalost ozljeda analnog sfinktera u skupini s epiziotomijom, pa se izvođenje mediolateralne epiziotomije treba individualno procijeniti.

Uvjeti za vakuumsku ekstrakciju su:

- Prezentacija glavicom
- Potpuno otvoreno ušće
- Prsnuće plodovih ovojnica
- Pozicija vodeće točke 0 ili niže od 0 (angažiranost fetalne glavice)
- Iskusan porodničar-operator
- Sigurnost operatera u poziciju fetalne glavice
- Mogućnost dovršenja porođaja carskim rezom
- Suglasnost majke

Kontraindikacije za vakuumsku ekstrakciju su:

- Gestacijska dob < 34-36 tjedana
- Fetus s dokazanim poremećajem koštane mineralizacije
- Defekti djetetove kože (skalpa)
- Poznata anomalija glavice
- Fetalna hemoragijska dijateza
- Stav licem
- Cefalopelvina disproporcija
- Vodeća točka glavice iznad interspinalne linije
- Poznata verificirana intrauterina (kronična) hipoksija djeteta
- Neiskusan liječnik
- Majčino odbijanje zahvata (14).

5.2.3. Carski rez

Carski rez (sectio caesarea) opstetrička je operacija kojom se porođaj obavlja otvaranjem trbušne šupljine (laparotomija) i materišta (histerotomija) te se dijete i sekundine izvade a potom se maternica i trbušna stijenka ušiju. Prema medicinskim indikacijama i dobroj kliničkoj praksi, učestalost carskoga reza je oko 15 %.

Indikacije za carski rez mogu biti apsolutne (kad je vaginalni porođaj nemoguć ili je život majke i/ili ploda ugrožen) i relativne (kad je vaginalni porođaj moguć, ali je rizičan za djetetovo ili majčino zdravlje). Indikacije mogu biti trajne (npr. sužena zdjelica) i povremene (npr. placenta praevia) (11).

Carski rez poznat je iz povijesti medicine kao obvezni zakonom regulirani zahvat tijekom kojega se još u starom Rimu, u umiruće roditelje trebao otvoriti trbuh i maternica te izvaditi dijete. Poslije se spominju brojni zahvati, no s visokim majčinim mortalitetom jer se maternica nije šivala, zbog čega su roditelje najčešće umirale od iskrvarenja ili sepse.

Carski rez može biti:

Primarni carski rez (sectio caesarea primaria), je onaj kada se na carski rez odlučuje odmah, s obzirom na apsolutne, relativne, privremene ili trajne indikacije. Primarni carski rez može biti elektivni (npr. poprječni položaj bez početka trudova) i hitni (npr. krvareća placenta praevia s fetalnom hipoksijom).

Sekundarni carski rez (sectio caesarea secundaria), je onaj na kojeg se odlučuje kad je porođaj započeo, te je tijekom porođaja došlo do indikacija za carski rez. Oni su uglavnom hitni (npr. prolaps pupkovine, fetalna hipoksija).

Ponovljeni carski rez (sectio caesarea iterata) je onaj koji se odlučuje prema postojećim indikacijama (apsolutnim i relativnim) nakon prethodnog (prethodnih) carskog reza.

Još postoji i vrlo rijedak carski rez na umirućoj ženi (sectio caesarea in mortua) i ekstirpacija maternice tijekom carskoga reza (hysterctomia caesarea) primjerice, pri refraktornom opstetričkom krvarenju na medikamentno i kirurško liječenje, kod kompleksnih razdora maternice, te kod malignoma materničnoga vrata ili jajnika. Vaginalno rađanje nakon prethodnog carskoga reza moguće je te je uspješno u do 80% slučajeva.

Carski rez se izvodi u regionalnoj (epiduralnoj ili spinalnoj) te općoj endotrahealnoj anesteziji, ovisno o indikacijama i hitnosti operacije. Trudnica tj. roditelj se za kirurški zahvat i anesteziju priprema na uobičajni način: potpisani pristanak za anesteziju i kirurški zahvat, natašte, klizma, priprema operacijskog polja te kateterizacija mokraćnog mjehura.

Tijekom zahvata roditelj prima prijeoperacijsku antibiotsku profilaksu (cefazolin), a nakon operacije tijekom babinja dobiva profilaksu niskomolekularnim heparinom.

U postoperacijskom periodu treba obratiti pozornost na:

- Nadzor kontakcija maternice, krvarenja i rane
- Infuzije Ringerova lakata i 5%-tne glukoze 2.000 mL (1. i 2. poslijeoperacijski dan)
- Sprječavanje mučnine i povraćanja nakon epiduralne ili spinalne anestezije
- Analgeziju
- Ranu mobilizaciju (dizanje 4-6 sati nakon kirurškog zahvata, ovisno o anesteziji)
- Rano dojenje
- Prehranu – lagana i tekuća prehrana nakon uspostavljanja crijevne peristaltike i nakon prestanka mučnine
- Rane vježbe ramena, leđa, zdjeličnog mišićja, disanje
- Prijeteći razdor maternice (15).

5.3. Proces zdravstvene njege (sestrinska dijagnoza, cilj i intervencije)

5.3.1. Strah u/s neizvjesnim ishodom trudnoće

Cilj: Pacijentica će verbalizirati svoje strahove

Intervencije: Na samom početku vrlo je važno stvoriti osjećaj povjerenja i pokazati stručnost. Stvoriti empatijski odnos, te pokazati trudnici da razumijemo njezine osjećaje. Potrebno je poticati trudnicu da izrazi svoje osjećaje i zabrinutost. Potrebno je opažati neverbalne izraze anksioznosti kao što su smanjena komunikativnost, razdražljivost sve do agresije te o njima izvjestiti pripadajućeg ginekologa. Trudnici je potrebno demonstrirati vježbe disanja i relaksacije. Osigurati mirnu i tihu okolinu. Osigurati dovoljno vremena za razgovor. Govoriti polako i umirujuće te informirati pacijenticu o planiranim postupcima.

5.3.2. Neučinkovito sučeljavanje majke u/s novonastalom situacijom

Cilj: Pacijentica će moći svoju situaciju procijeniti realno

Intervencije: Potrebno je trudnici pokazati brigu i empatiju. Poticati trudnicu na verbalizaciju emocija kako bi iskazala osjećaje poput tjeskobe, strahova, krivnje. Poticati na majčino zblizavanje s fetusom, tako da majka sluša normalan rad srca fetusa. Održavanje pozitivnog ali realnog stava. Majci je potrebno davati točne informacije o stanju fetusa. Provjeravati stanje majke.

5.3.3. Neupućenost u/s osnovnom bolešću

Cilj: Pacijentica se znati objasniti svoje stanje

Intervencije: Osigurati mirnu i tihu okolinu. Osigurati dovoljno vremena za razgovor. Govoriti polako i umirujuće te informirati pacijenticu o njezinu stanju. Procijeniti prethodna znanja te sposobnost i spremnost da uči. Prvo pacijentici iznijeti najznačajnije podatke. Poticati pacijenticu da verbalizira svoje osjećaje te da ona i obitelj postavljaju pitanja.

5.3.4. Anksioznost u/s dijagnostičkim i medicinskim postupcima

Cilj: smanjiti anksioznost pacijentice na odgovarajuću razinu

Intervencije: Važno je stvoriti profesionalan empatijski odnos. Stvoriti osjećaj sigurnosti te biti uz pacijenticu kada je to potrebno. Stvoriti osjećaj povjerenja i pokazati stručnost. Redovito informirati pacijenticu o tretmanu i planiranim postupcima. Poučiti pacijenticu o postupcima koji će se provoditi. Koristiti razumljiv jezik pri poučavanju i informiranju pacijentice. Osigurati mirnu i tihu okolinu. Potaknuti pacijenticu da izrazi svoje osjećaje te potraži pomoć sestre ukoliko osjeti anksioznost.

5.3.5. Strah u/s operativnim zahvatom

Cilj: Pacijentica će nakon provedenih intervencija verbalizirati smanjenu količinu straha

Intervencije: Vrlo je važno stvoriti profesionalan empatijski odnos. Stvoriti osjećaj sigurnosti i pokazati stručnost. Osigurati dovoljno vremena za razgovor te mirnu i tihu okolinu. Govoriti polako i umirujuće te koristiti razumljiv jezik pri poučavanju i informiranju pacijentice. Poticati pacijenticu da izrazi svoje osjećaje. Potrebno je redovito informirati pacijenticu o tretmanu i planiranim postupcima. Podučiti pacijenticu postupcima i procedurama koje će se provoditi, objasniti joj preoperativnu i postoperativnu proceduru. Omogućiti pacijentici sudjelovanje u donošenju odluka.

5.3.6. Visok rizik za porođaj životno ugrožena djeteta

Cilj: Pacijentica će iznjeti trudnoću dok fetus ne bude spreman na ekstrauterini život

Intervencije: Vrlo je važna edukacija trudnice. Pojačano praćenje kucanja čedinjeg srca i postojanje eventualnih kontrakcija maternice. Objasniti važnost stavljanja trudnice u bočni položaj. Pravovremeno reagirati na pojavu kontrakcija maternice i promjene na CTG zapisu te obavijestiti liječnika. Ukoliko dođe do poroda sudjelovati u njezi tijekom porođaja i prenatalnoj pripremi trudnice za trudove i porođaj.

5.3.7. Visok rizik za infekciju rane na mjestu epiziotomije

Cilj: Babinjača neće razviti infekciju rane na mjestu epiziotomije

Intervencije: Medicinska sestra treba promatrati ranu, posebnu pozornost obratiti na crvenilo, edem, iscjedak i hematoma. Vrlo je važno educirati babinjaču o higijeni perianalnog područja te o važnosti čestog mijenjanja higijenskih uložaka. Kod tuširanja izbjegavati izravan mlaz tuša te koristiti hladne kupke ili anestetske kreme kako bi se ublažila bol (16).

5.3.8. Visok rizik za infekciju u/s operativnom ranom 2° carski rez

Cilj: Medicinska sestra će uočavati znakove širenja infekcije i primjenjivati intervencije usmjerene suzbijanju infekcije

Intervencije: Vrlo je važno mjeriti vitalne znakove (tjelesna temperatura, puls, krvi tlak) dva puta dnevno. Potrebno je pratiti promjene vrijednosti laboratorijskih nalaza i o njima izvjestiti liječnika. Pratiti izgled operativne rane. Uočavati znakove širenja infekcije (crvenilo, otok, bol, eksudacija). Pratiti izgled izlučevina. Podučavati pacijenticu važnosti održavanja higijene ruku. Primjenjivati antibiotsku terapiju prema pisanoj odredbi liječnika.

5.3.9. Bol u/s operativnom ranom 2° carski rez

Cilj: Nakon provedenih intervencija pacijentica će opisati smanjenu razinu boli

Intervencije: Medicinska sestra treba prepoznati znakove boli te procjenjivati na skali za bol. Primjeniti analgetike prema pisanoj odredbi liječnika prije nego bol postane intenzivna. Ukloniti čimbenike koji mogu pojačati bol. Primjeniti nefarmakološke postupke ublažavanja boli: promjena položaja, mirna okolina i dr. Izbjegavati pritisak i napetost bolnog područja. Obavijestiti liječnika o boli pacijentice. Koristiti metode relaksacije. Mjeriti vitalne funkcije (tjelesna temperatura, puls, krvi tlak) dva puta dnevno.

6. ZAKLJUČAK

Određivanje položaja fetusa neophodno je u trudnoći za predviđanje uspjeha poroda, osobito u slučaju nepravilnosti. Nepravilni položaji fetusa predstavljaju čestu indikaciju za carski rez. Dorzoposteriorni okcipitalni namještaj javlja se u 15-25 % kod žena prije poroda, a većina dorzoposteriornih namještaja rotira se tijekom poroda, tako da učestalost iznosi približno 5-7 %. Učestalost dorzoposteriornog namještaja u Općoj bolnici Bjelovar u razdoblju od 2008. do 2017. godine iznosila je 2,11 % što je nešto niže od onoga što se navodi u literaturi. Postojanost dorzoposteriornog namještaja povezana je s većom stopom intervencija kako sa majčine tako i sa djetetove strane. Utvrđivanje točnog položaja fetusa od iznimne je važnosti prije bilo kakvog operativnog dovršenja poroda, kako za sigurnu poziciju instrumenta (vakuum) tako i za njegov uspješan ishod.

Kod dorzoposteriornog namještaja porod se najčešće dovršava instrumentalno što uključuje porod epiziotomijom, carskim rezom te vakuumskom ekstrakcijom. Najviše poroda odnosno 51,28 % dovršeno je epiziotomijom. Dorzoposteriorni namještaj pridonosi 18 % hitnih carskih rezova. Carskim rezom dovršeno je 38,47 % poroda. Carski rez glavni je čimbenik koji pridonosi mortalitetu i morbiditetu majke (3).

U posljednjih dvadesetak godina asistirani vaginalni porod vakuumskom ekstrakcijom postao je najčešći način instrumentalnog dovršenja vaginalnog poroda. Incidencija vakuumske ekstrakcije u svijetu kreće se od 1 do 15 % (17). U promatranom vremenskom razdoblju vakuumskom ekstrakcijom dovršeno je 10,26 % poroda.

Dorzoposteriorni okcipitalni stav glavom povezan je s komplikacijama kako za majku tako i za dijete. Povezani negativni neonatalni ishodi uključuju porođajnu traumu te nizak Apgar score. Najniži Apgar score (6/9), imalo je dvoje novorođenčadi nakon poroda vakuumskom ekstrakcijom te se smatralo vitalno ugroženim djetetom.

Statističkom obradom je ustanovljena bolja kondicija Apgar scorea ako se porod dovrši epiziotomijom u odnosu na Apgar score djece rođene carskim rezom ili vakuumskom ekstrakcijom.

7. LITERATURA

1. Pecigoš-Kljuković K. Zdravstvena njega trudnice, roditelje i babinjače. Zagreb: Školska knjiga; 2005.
2. Habek D. Ginekologija i porodništvo. Zagreb: Medicinska naklada; 2013.
3. Phipps H i sur. Persistent Occiput Posterior position – OUTcomes following manual rotation (POP-OUT): study protocol for a randomised controlled trial. *Trials* (Online). 2015. Dostupno na:
<https://www.ncbi.nlm.nih.gov/pmc/articles/PMC4436169/> (24.08.2018.)
4. Malčić I, Ilić R. Pedijatrija sa zdravstvenom njegom djeteta. Zagreb: Školska knjiga; 2009.
5. Apgar V. A proposal for a new method of evaluation of the newborn infant. *Curr Res Anesth Analg*. 1953;32:260-267.
6. Kuvačić I i sur. Porodništvo. Zagreb: Medicinska naklada; 2009.
7. Dražančić A i sur. Porodništvo. Zagreb: Školska knjiga; 1999.
8. Mom Junction. Occiput Posterior: Does It Affect Labor And How To Manage It? (Online). Dostupno na: https://www.momjunction.com/articles/ways-to-avoid-having-an-occiput-posterior-position_0082926/#gref (20.08.2018.)
9. Malvasi A i sur. Occiput posterior position diagnosis: vaginal examination or intrapartum sonography? A clinical review. *The Journal of Maternal-Fetal & Neonatal Medicine*. [Elektronički časopis]. 2013;27:520-526. Dostupno na:
https://www.researchgate.net/profile/Ospan_Mynbaev/publication/250307085_Occiput_posterior_position_diagnosis_Vaginal_examination_or_intrapartum_sonography_A_clinical_review/links/0046352166d8c41c3f000000/Occiput-posterior-position-diagnosis-Vaginal-examination-or-intrapartum-sonography-A-clinical-review.pdf (24.08.2018.)
10. Chescheir NC. Great expense for uncertain benefit. *ObstetGynecol*. 2008;111:1264-5.
11. Habek D i sur. Porodničke operacije. Zagreb: Medicinska naklada; 2009.
12. Healthline. Labor & Delivery: Types of episiotomy. (Online). Dostupno na:
<https://www.healthline.com/health/pregnancy/episiotomy-types#1> (30.08.2018.)
13. MaminSvijet.hr. Epiziotomija—što je to, koliko traje oporavak te kako ju izbjeći? (Online). Dostupno na:
<https://www.maminsvijet.hr/trudnoca-i-dojenje/porod/epiziotomija-sto-to-se-izvodi-te-koliko-traje-oporavak> (30.08.2018.)
14. Williams MC. Vacuum-assisted delivery. *Clin Perinatol*. 1995;22:933-52.

15. Stjernholm YV, Petersson K, Eneroth E. Changed indications for cesarean sections. *Acta Obstet Gynecol Scand.* 2010;89:49-53.
16. Roditelji.hr. Njega rana nakon porođaja. (Online).
Dostupno na: <http://www.roditelji.hr/trudnoca/porod/1486-njega-rana-nakon-porodaja/>
(05.09.2018.)
17. Marton I. Praćenje porasta broja instrumentalno dovršenih vaginalnih poroda u Klinici za ginekologiju i porodništvo KB "Sv. Duh". *Medicina fluminensis.* 2012;48:91-95.

8. SAŽETAK

Dorzoposteriorni okcipitalni stav glavom anomalija je namještaja a definira se onda kada vodi zatiljak koji je okrenut nazad prema sakrumu, a čelo prema simfizi. U svijetu je njegova učestalost 5-7 %. U OB Bjelovar u razdoblju od 2008. do 2017. godine ukupno je bilo 6507 poroda, od kojih je 137 novorođenčadi rođeno u dorzoposteriornom okcipitalnom namještaju odnosno 2,11 %. Kod dorzoposteriornog namještaja porod je produljen i bolan s mogućim komplikacijama zbog čega je 56,93 % poroda dovršeno instrumentalno što uključuje porod epiziotomijom carskim rezom te vakuumskom ekstrakcijom, a 43,07 % bez instrumentalne pomoći. Najviše poroda odnosno 51,28 % dovršeno je epiziotomijom, 38,47 % carskim rezom, a 10,26 % poroda dovršeno je vakuumskom ekstrakcijom. Kao komplikacije dorzoposteriornog namještaja navode se: produljeno prvo i drugo porodno doba, korioamnionitis, postpartalna hemoragija, endometritis te nizak Apgar score. Najniži Apgar score (6/9), imalo je dvoje novorođenčadi nakon poroda vakuumskom ekstrakcijom te se smatralo vitalno ugroženim.

Ključne riječi: dorzoposteriorni okcipitalni stav glavom, epiziotomija, carski rez, vakuumska ekstrakcija, Apgar score

9. SUMMARY

Occiput posterior position is type of malpositions of the occiput, respectively abnormal position in which the occiput lies in the posterior part of the pelvis and occur in approximately 5-7 % of labours. During period from 2008 to 2017 in general hospital Bjelovar were 6507 labours of which 137 newborns were born in occiput posterior position, respectively 2,11 %. Labour with a fetus in this position can be prolonged and painful with possible complications and because of that 56,93 % of deliveries were assisted, but 43,07 % deliveries were completed without instrumental assistance. Operative delivery includes episiotomy (51,28 %), caesarean section (38,47 %) and vacuum-assisted vaginal delivery (10,26 %). Complications that may occur during delivery of fetus in occiput posterior position are: prolonged first and second stage of labor, chorioamnionitis, postpartum haemorrhage, endometritis and low Apgar score. Two of babies that were delivered by vacuum-assisted vaginal delivery showed the lowest Apgar score (6/9) and they vitally endangered.

Key words: occiput posterior position, episiotomy, caesarean section, vacuum, Apgar score

10. POPIS GRAFIKONA

Grafikon 4.1. Broj djece rođene u dorzoposteriornom okcipitalnom namješčaju	4
Grafikon 4.2. Ishod rađanja djeteta u dorzoposteriornom namješčaju	5
Grafikon 4.3. Apgar score novorođenčadi rođene vaginalno.....	6
Grafikon 4.4. Apgar score novorođenčadi rođene carskim rezom.....	7
Grafikon 4.5. Apgar score novorođenčadi rođene vakuumskom ekstrakcijom	7

11. POPIS SLIKA

Slika 5.1. Dorzoposteriorni okcipitalni stav (Izvor: Kuvačić I i sur. Porodništvo. Zagreb: Medicinska naklada; 2009.)	11
Slika 5.2. Kretnja pri izlasku glave u dorzoposteriornom okcipitalnom stavu (dvije mogućnosti: 1. maksimalna fleksija, 2. blaga defleksija) (Izvor: Kuvačić I i sur. Porodništvo. Zagreb: Medicinska naklada; 2009.)	12
Slika 5.3. Vrste epiziotomije (Izvor: MaminSvijet.hr. Epiziotomija-što je to, koliko traje oporavak te kako ju izbjeći? (Online). Dostupno na: https://www.maminsvijet.hr/trudnoca-i-dojenje/porod/epiziotomija-sto-to-se-izvodi-te-koliko-traje-oporavak).....	15
Slika 5.4. Mjesto postavljanja ventuze na glavicu djeteta u dorzoposteriornom namještaju (Izvor: Habek D i sur. Porodničke operacije. Zagreb: Medicinska naklada; 2009.).....	16

IZJAVA O AUTORSTVU ZAVRŠNOG RADA

Pod punom odgovornošću izjavljujem da sam ovaj rad izradio/la samostalno, poštujući načela akademske čestitosti, pravila struke te pravila i norme standardnog hrvatskog jezika. Rad je moje autorsko djelo i svi su preuzeti citati i parafraze u njemu primjereno označeni.

Mjesto i datum	Ime i prezime studenta/ice	Potpis studenta/ice
U Bjelovaru, <u>25.10.2018.</u>	MIHAELA ZRINJAN	Mihaela Zrinjan

Prema Odluci Veleučilišta u Bjelovaru, a u skladu sa Zakonom o znanstvenoj djelatnosti i visokom obrazovanju, elektroničke inačice završnih radova studenata Veleučilišta u Bjelovaru bit će pohranjene i javno dostupne u internetskoj bazi Nacionalne i sveučilišne knjižnice u Zagrebu. Ukoliko ste suglasni da tekst Vašeg završnog rada u cijelosti bude javno objavljen, molimo Vas da to potvrdite potpisom.

Suglasnost za objavljivanje elektroničke inačice završnog rada u javno dostupnom nacionalnom repozitoriju

MIHAELA ZRINJAN

ime i prezime studenta/ice

Dajem suglasnost da se radi promicanja otvorenog i slobodnog pristupa znanju i informacijama cjeloviti tekst mojeg završnog rada pohrani u repozitorij Nacionalne i sveučilišne knjižnice u Zagrebu i time učini javno dostupnim.

Svojim potpisom potvrđujem istovjetnost tiskane i elektroničke inačice završnog rada.

U Bjelovaru, 25.10.2018.

Mihaela Zrinjan
potpis studenta/ice