

Uloga medicinske sestre pri zahvatu presađivanja slobodnog kožnog transplantata

Ujlaki Stojanović, Anita

Undergraduate thesis / Završni rad

2018

Degree Grantor / Ustanova koja je dodijelila akademski / stručni stupanj: **Bjelovar University of Applied Sciences / Veleučilište u Bjelovaru**

Permanent link / Trajna poveznica: <https://um.nsk.hr/um:nbn:hr:144:037845>

Rights / Prava: [In copyright](#) / [Zaštićeno autorskim pravom.](#)

Download date / Datum preuzimanja: **2025-01-14**



Repository / Repozitorij:

[Repository of Bjelovar University of Applied Sciences - Institutional Repository](#)



VELEUČILIŠTE U BJELOVARU
PREDDIPLOMSKI STRUČNI STUDIJ SESTRINSTVO

**ULOGA MEDICINSKE SESTRE PRI ZAHVATU
PRESADIVANJA SLOBODNOG KOŽNOG
TRANSPLANTATA**

Završni rad br. 23/SES/2018

Anita Ujlaki Stojanović

Bjelovar, rujan 2018.

SADRŽAJ

1. UVOD	4
1.2. Slobodni kožni transplantati i režnjevi	6
1.3. Slobodni kožni transplantat pune debljine kože	7
1.4. Slobodni kožni transplantat djelomične debljine kože	7
1.5. Režanj	10
1.5.1. Podjela režnjeva	10
1.6. Uloga medicinske sestre pri zahvatu presađivanja slobodnog kožnog transplantata	11
1.6.1. Fizička preoperativna priprema	12
1.6.2. Neposredna preoperativna priprema	13
1.6.3. Intraoperativna skrb	14
1.6.4. Postoperativna zdravstvena njega	16
1.6.5. Sestrinske dijagnoze u operacijskoj dvorani	17
2. CILJ RADA.....	20
3. METODE	21
4. REZULTATI.....	22
5. RASPRAVA.....	28
6. ZAKLJUČAK	30
7. LITERATURA.....	31
8. SAŽETAK.....	33
9. SUMMARY	34
10. PRILOZI.....	35



Veleučilište u Bjelovaru

Trg E. Kvaternika 4, Bjelovar

1. DEFINIRANJE TEME ZAVRŠNOG RADA I POVJERENSTVA

Kandidat: **Ujlaki Stojanović Anita**

Datum: 06.04.2018. Matični broj: 001284

JMBAG: 0314012232

Kolegij: **ZBRINJAVANJE RANA**

Naslov rada (tema): **Uloga medicinske sestre pri zahvatu presađivanja slobodnog kožnog transplantata**

Područje: **Biomedicina i zdravstvo**

Polje: **Kliničke medicinske znanosti**

Grana: **Sestrinstvo**

Mentor: **Mirna Žulec, dipl.med.techn.**

zvanje: **viši predavač**

Članovi Povjerenstva za ocjenjivanje i obranu završnog rada:

1. **dr.sc. Zrinka Puharić, predsjednik**
2. **Mirna Žulec, dipl.med.techn., mentor**
3. **Tamara Salaj, dipl.med.techn., član**

2. ZADATAK ZAVRŠNOG RADA BROJ: 23/SES/2018

Studentica će retrospektivnom analizom utvrditi pojavnosti i razloge presađivanja slobodnog kožnog transplantata u OB „dr. T. Bardek“ u Koprivnici u razdoblju od 2012. – 2017. godine. U radu će prikazati ulogu sestre instrumentarke prilikom zahvata sa specifičnosti zdravstvene njege nakon zahvata.

Zadatak uručen: 06.04.2018.

Mentor: **Mirna Žulec, dipl.med.techn.** 3



1. UVOD

Koža pokriva od 1,2 do 2,3 m² ljudskog tijela, dok joj ukupna masa čini 10 – 15 posto ukupne tjelesne mase. Kod žena je malo opsežnija nego kod muškaraca te ovisi o konstituciji i uzrastu (1,2). Stoga kao najvećem ljudskom organu, potrebno joj je posvetiti posebnu pažnju.

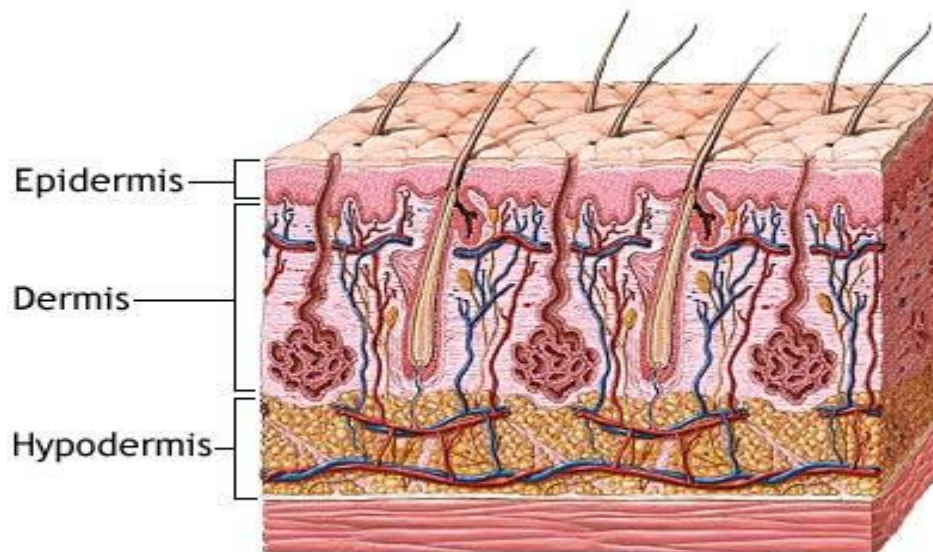
Uloga medicinske sestre kod samog postupka presađivanja slobodnog kožnog transplantata kreće preoperativnom pripremom započetom na odjelu, nastavlja se u operacijskoj sali te po završetku operativnog zahvata transplantacije, ponovno na odjelu gdje ima iznimnu važnost u prevenciji infekcija i ostalih mogućih komplikacija (3).

Razlozi koji dovode do transplantacije kože su: opekline, razne povrede, tumori i karcinomi kože, dijabetički ulkusi te ostalo. Postoje razne metode uzimanja kožnog transplantata nazvanih po njihovim autorima. Prvi je Reverden koji je 1869. godine presadio male krpice epitela promjera oko pola centimetra. Dalje su se javljali Thiersch – Ollieriev, Wolf, Davies, te 1929. godine i Blair. Svaki od njih opisao je svoju metodu po kojoj se i danas rade slobodni kožni transplantati (4).

Slobodni režanj je tkivo s krvnim žilama potpuno odvojen od svoje podloge, te to omogućuje ponovnu opskrbu krvlju kada se spoji na drugi dio tijela (5).

U Općoj bolnici „dr. Tomislav Bardek“ u Koprivnici, izvode se operacije po metodi Thiersch tj. metoda uzimanja slobodnog kožnog transplantata djelomične debljine kože.

1.1. Anatomija i fiziologija kože



Slika 1.1. Prikaz slojeva kože

Izvor: <https://zdravlje.eu/2010/04/20/kozne-promjene-u-toku-rendgenskog-zracenja/>

Na slici 1.1. vidljivi su slojevi kože koji se sastoje od prvog površinskog sloja koji se zove pokožica ili epidermis. Debljine je desetinku milimetra. Njegov najdeblji dio nalazi se na dlanovima i tabanima (1). Epidermis je raspoređen u pet slojeva koji se sastoje od višeslojnih pločastih epitela. To su temeljni sloj, nazubljeni sloj, zrnati sloj, svijetli sloj i rožnati sloj. Zbijeni su jedan uz drugog te tako grade kompaktni sloj. Površinski slojevi postepeno odumiru i zamjenjuju se novim. U tim slojevima nema krvnih žila.

Dermis ili prava koža drugi je sloj kože. Debljine oko dva milimetra te se sastoji od dva sloja koja u sebi sadrže žlijezde lojnice i znojnice, folikule dlaka, glatkih mišićnih stanica i živaca te mnoštvo krvnih i limfnih kapilara.

Zadnji sloj je subkutis ili potkožno tkivo. Čini ga mnoštvo masnih stanica i nešto veziva koje omogućuje gibljivost kože spram podloge. Povezuje kožu s mišićima i kostima koji se nalaze ispod ovog sloja. Količina masnih stanica u subkutanom sloju ovisi o genetskim faktorima, kulturi te načinu prehrane i života (1,2).

Zadaća kože (6):

- Štiti od vanjskih utjecaja i sprječava isušivanje tijela, te ulazak tekućine i štetih tvari i mikroorganizama u tijelo
- Sudjeluje u regulaciji tjelesne temperature
- Odjeljuje nas od okoline ali nas i spaja s njom
- Služi kao skladište masti i vode
- U koži ima vitamina D
- Ima estetsku ulogu

1.2. Slobodni kožni transplantati i reznjevi

Slobodni kožni transplantati veliku ulogu imaju u pokrivanju rana s defektom mekog tkiva poput Ollier – Thierschovih, Blairovih, Davisovih i drugih kožnih transplantata dok se reznjevima pokrivaju rane u slučajevima defekta mekih tkiva s izloženim tetivama, neurovaskularnim strukturama, kostalnim dijelovima i otvorenim zglobnim šupljinama. Po lokaciji reznjevi mogu biti lokalni ili udaljeni.

Kod slobodnih kožnih transplantata uzima se epidermis i dio dermisa i to je parcijalni kožni transplantat, dok se za slobodni kožni transplantat pune debljine kože uzima epidermis i cijeli sloj dermisa. Transplantat djelomične debljine kože ili parcijalni slobodni kožni transplantat može biti tanji, tada se govori o Thiersch transplantatu ili deblji sloj tada je Blairov transplantat. Debljina transplantata kod parcijalne transplantacije iznosi oko 0,3 – 0,5 milimetara (7,8).

Kada se uzima puna debljina kože govorimo o Wolfe – Krauseovom transplantatu i tada se prenose i kožni adneksi (dlake i žlijezde) (9).dr

Davajuća regija može biti bilo koja površina tijela. Kod uzimanja debljeg transplantata, on je građom i bojom sličniji normalnoj koži, ali se tokom urastanja jače kontrahira i iskrivljuje pa tako postoji i veća mogućnost odbacivanja transplantata (7, 8).

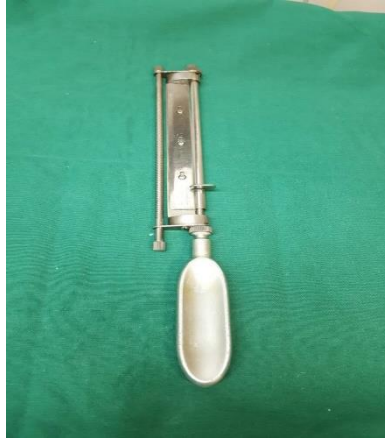1.3. Slobodni kožni transplantat pune debljine kože

Slobodni kožni transplantat pune debljine kože koristi se kod dobro vaskulariziranih rana. Daju najbolje estetske rezultate te se primjenjuju kod pokrivanja rana na licu ili fleksornim stranama. Oni ne mijenjaju boju, imaju veću sklonost primarnoj kontrakciji, ali se kasnije ne javlja sekundarna kontrakcija. Kod takve transplantacije prenose se i dlake stoga za lice treba izabrati odgovarajuću regiju bez dlačica. Transplantat pune debljine kože najpogodniji je za lice i šake, a uzima se iza uha, iznad klavikule ili donjeg dijela abdomena te daje dobre rezultate rekonstrukcije. Sadržava slojeve epidermisa i dermisa.

Na davajućoj regiji na kojoj se uzima puna debljina kože ostaje rana koja se zatvara šivanjem rubova rane ili ako je rana prevelika za spajanje, pokriva se tanjim slobodnim transplantatom. Koža se ekscidira skalpelom, potom se s unutrašnje strane transplantata škaricama odstrani masno tkivo. Transplantat se mora ušiti na podlogu i imobilizirati kako bi se uspješno prehranio iz podloge (7, 8, 10).

1. 4. Slobodni kožni transplantat djelomične debljine kože

Tanji slobodni kožni transplantat koristi se kod pokrivanja prijamne regije sumnjive prokrvljenosti. Može biti tanak, srednje debeo i debeo te sadržavati epidermis i dio dermisa. Slobodni kožni transplantat djelomične debljine kože (Thiersch) koristi se kod velikih defekata kože nakon ozljeda ili dubokih opekline. Transplantat tijekom vremena mijenja boju, postaje tamniji i smeđ, skvrčava se te je sklon ozljedama i zbog toga nije za primjenu na licu ili šakama. Prijenosom takvog transplantata ne prenose se i adneksi kože. Transplantat se uzima posebnim Humbyjevim nožem ili dermatomom, prikazanima na slici 1.2. te slici 1.3.



Slika 1.2. Humbyjev nož


Izvor: Arhiv Opće bolnice „dr. Tomislav Bardek“ Koprivnica



Slika 1.3. Dermatom

Izvor: Arhiv Opće bolnice „dr. Tomislav Bardek“ Koprivnica

Transplantat se može provući kroz poseban instrument meshgraft (prikazan na slici 1.4.) te tako dobije mrežast izgled i kao takav može se rastegnuti i pokriti puno veću površinu.



Slika 1. 4. Meshgraft

Izvor: Arhiv Opće bolnice „dr. Tomislav Bardek“ Koprivnica

Na primajućoj regiji transplantat u prvih 48 sati preko plazmatske cirkulacije dobiva pasivnu opskrbu hranjivim tvarima. Potom dolazi do revaskularizacije transplantata koja omogućuje njegovo primanje. Koža nakon uzimanja slobodnog kožnog transplantata djelomične debljine kože spontano zacijeli tijekom dva do tri tjedna. Takvim transplantatom može se pokriti masno tkivo, periost, mišić i fascija te paratenon (7, 8, 11).

Slobodni kožni transplantat se ne primjenjuje kod (8):

- Ožiljna područja koja pokrivaju neurovaskularni snop
- Tetivu bez ovojnica
- Kost bez periosta
- Vidljiv živac ili krvnu žilu
- Kada je potrebna sekundarna operacija i tanki ožiljni pokrov

1.5. Režanj

Građen je od složenog tkiva koje je djelomično ili potpuno odvojeno od svoje podloge. Primjenjuje se kod složenih defekata na tijelu koji se ne mogu pokriti slobodnim kožnim transplantatom, gdje nema vaskularne podloge, gdje je vidljiva krvna žila, živac, kost ili je otvorena neka šupljina. Može se koristiti i kao zamjena ožiljkastog tkiva kod operacija na kostima ili neurovaskularnom snopu a što nebi bilo moguće kroz ožiljak (7, 8).

1.5.1. Podjela režnjeva

Temelji se na prokrvljenosti, vrsti tkiva od kojih se režanj sastoji te načinu izvođenja i prijenosu transplantata na novo ležište (7, 8).

Prema prokrvljenosti razlikuje se (8):

- Retikulacijski režanj
- Segmentalni režanj
- Aksijalni režanj

Prema vrsti tkiva (8):

- Kožni režanj, kojeg čine koža i potkožno tkivo
- Fascijalni režanj, kojeg čini fascija
- Fasciokožni režanj, koji se sastoji od kože, potkožnog tkiva i fascije, stoga je dobro prokrvljen i rijetko dolazi do nekroze
- Mišićni režanj, kojeg čine mišići
- Mišićno – kožni režanj, sastoji se od mišića i kože koja se nalazi iznad njega
- Koštano – mišićno – kožni režanj, sastoji se od mišića, kosti i kože s potkožnim slojem

Prema načinu prijenosa (8):

- Lokalni režanj – oblikuje se od kože koja se nalazi u okolini defekta i premiješta se u sam defekt. Krv se dobiva preko baze reznja jer na tom mjestu režanj nije odvojen od kože
- Udaljeni režanj – dolazi u defekt s udaljenog područja na tijelu postupkom premještanja
- Slobodni režanj – odmah se odvaja i slobodno se prenosi na udaljeno mjesto. Na novom ležištu potrebno je odmah napraviti anastomozu s krvnim žilama reznja

1.6. Uloga medicinske sestre pri zahvatu presađivanja slobodnog kožnog transplantata

Bolesnik koji dolazi na odjel s potrebom operativnog zahvata presađivanja slobodnog kožnog transplantata prate i sestriinske dijagnoze anksioznost, strah, neupućenost, mogućnost infekcije, mogućnost odbacivanja kožnog transplantata i mnoge druge.

Prvenstveno je potrebno takvog bolesnika umiriti koliko je to moguće, objasniti mu što ga sve čeka prije, za vrijeme i nakon operativnog zahvata te tako stvoriti odnos povjerenja i omogućiti njegovo bolju daljnju suradljivost.

Postoji opća preoperativna priprema čija je svrha pripremiti bolesnika za operaciju, osigurati mu najbolju moguću psihološku, socijalnu i duhovnu spremnost za operativni zahvat. Psihološku pripremu započinje liječnik koji je indicirao operativni zahvat, a dalje ju nastavljaju svi članovi tima na odjelu koji sudjeluju u njezi i brizi o bolesniku. Zadaća medicinske sestre/tehničara koja je u kontaktu s bolesnikom je da zadobije njegovo povjerenje i pokuša ga što više umiriti. Bitno je potaknuti ga da što više verbalizira svoje nejasnoće i strahove te mu odgovoriti na sva postavljena pitanja koja su u sestriinskoj domeni (12, 13).

1.6.1. Fizička preoperativna priprema

Fizička priprema bolesnika za operaciju obuhvaća:

- Pretrage
- Prehranu
- Poučavanje
- Priprema probavnog trakta

Rade se rutinske pretrage nužne za provođenje anestezije i kirurškog zahvata a uključuju: sedimentaciju eritrocita, kompletnu krvnu sliku, šećer u krvi, urin, kalij, vrijeme zgrušavanja, vrijeme krvarenja, protrombinsko vrijeme, krvna grupa, Rh faktor, EKG, rentgenska snimka srca i pluća, te po potrebi ostale pretrage po preporuci liječnika anesteziologa (14).

Prehrana bolesnika ovisi o stanju bolesnika, indikacijom i mjestom kirurškog zahvata. Bolesnik mora biti natašte bar 6 – 8 sati prije operativnog zahvata. Kod dogovorenih i planiranih operativnih zahvata, bolesnik dan prije dobiva večeru, a tekućinu smije piti do pola noći večer prije operacije (14).

Poučavanje je osnovna mjera u sprečavanju postoperativnih komplikacija. Način poučavanja treba se prilagoditi bolesniku i njegovom psihičkom i fizičkom stanju, te biti strpljiv i pozitivno usmjeren. Potrebno je poticati bolesnika na samostalno izvođenje i ponavljanje potrebnih radnji kako bi što bolje usvojio potrebna znanja i vještine. Također je potrebno spomenuti bolesniku komplikacije koje su moguće ako se ne bude pridržavao zadanih vježbi. Komplikacije koje se mogu javiti kod dugotrajnog ležanja su: dekubitus, kontrakture, tromboza dubokih vena, respiratorne komplikacije (12).

Zadaća medicinske sestre/tehničara kod poučavanja je svakom pacijentu pristupiti individualno, tijekom poučavanja biti strpljiva, pozitivna, smirena i usmjerena na ono što poučava. Ponavljati upute koliko je potrebno da bi bolesnik shvatio što treba činiti, jasno provesti sve vježbe te poticati bolesnika na samostalno izvođenje naučenog te provoditi usvojeno i nakon operativnog zahvata.

Priprema probavnog trakta sastoji se od čišćenja crijeva laksativima te karencije ili uzdržavanja od uzimanja hrane. Ona se provodi po uputama liječnika i određenoj shemi koja je specifična za svaku ustanovu kao i za svaki odjel. Za pripremu probavnog trakta kod operativnog zahvata presađivanja slobodnog kožnog transplantata, potrebno je samo biti natašte.

1.6.2. Neposredna preoperativna priprema

Neposredna preoperativna priprema dijeli se na pripremu dan prije operacije i na pripremu na sam dan operativnog zahvata.

Priprema bolesnika dan prije operacije usmjerena je na procjenu općeg zdravstvenog stanja bolesnika, na kontrolu svih provedenih pretraga te provođenje osobne higijene bolesnika (15).

Zadaća medicinske sestre/tehničara u pripremi bolesnika dan prije operativnog zahvata:

- Provjeriti jesu li obavljani svi dogovoreni pregledi i laboratorijski nalazi
- Upoznati bolesnika s „pristankom za operaciju“ i objasniti mu potrebu njegovog potpisa
- Osigurati lako probavljivu hranu za večeru, ukoliko to dozvoljava operativni zahvat
- Upozoriti bolesnika da nakon večere više ne uzima hranu a nakon ponoći niti tekućinu
- Ukoliko je potrebno provesti posebnu pripremu probavnog sustava
- Provesti bolesnikovu osobnu higijenu, okupati ga ako on to ne može sam s 25 mililitara antiseptične otopine (Plivasept pjenušavi)
- Primjeniti propisanu terapiju

Priprema bolesnika na sam dan operativnog zahvata vrlo je važna, da bi se bolesnik osjećao sigurno, potrebno je sve postupke koji se provode obavljati smireno i bez žurbe. Medicinska sestra/tehničar mora biti svjesna da je bolesnik uplašen i uznemiren, stoga mora obratiti posebnu pažnju na sitnice koje bolesniku puno znače (15).

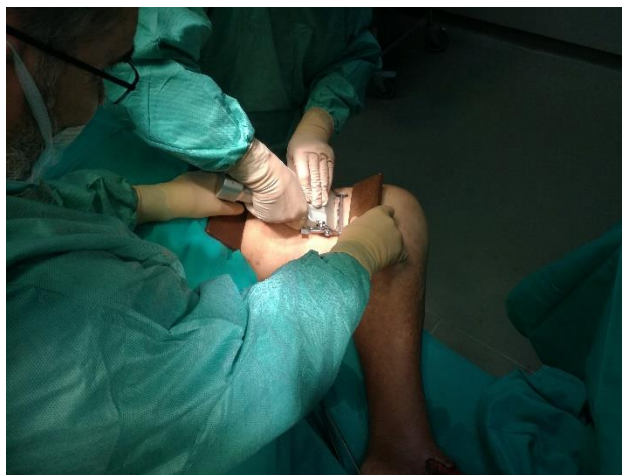Intervencije medicinske sestre/tehničara u pripremi bolesnika na dan operacije:

- Brijanje operativnog polja, ovisno o mjestu operativnog zahvata
- Ponovno kupanje u antiseptičkom dezinficijensu
- Priprema i presvlačenje bolničkog kreveta u čisto posteljno rublje

- Upozoriti bolesnika da treba skinuti sav nakit, odjeću, naočale, leće, periku, zubnu protezu i umjetne dijelove, ukosnice, kopče i sl.
- Staviti pokrivalo na glavu, staviti elastične čarape ili zavoje
- Primjeniti ordiniranu terapiju – premedikaciju, po odredbi liječnika anesteziologa
- Upozoriti bolesnika da se pomokri ako je pokretan, ukoliko nije pokretan, prema potrebi se postavlja urinarni kateter
- Nakon što se pomokri, upozoriti ga da više ne ustaje iz kreveta zbog osjećaja omamljenosti uzrokovane datom premedikacijom
- Ukoliko još nema, na ruku mu staviti identifikacijsku narukvicu
- Pripremiti svu potrebnu dokumentaciju, osigurati prevoz bolesnika u operacijsku salu te ga predati medicinskoj sestri/tehničaru u operacijskoj sali u sobi za pripremu bolesnika (12, 13)

1.6.3. Intraoperativna skrb

Intraoperativna skrb započinje preuzimanjem bolesnika iz sobe za pripremu, provjera identiteta s bolesnikom i osobljem koje ga je dovezlo u operacijski trakt. Dovođenje i premještanje bolesnika na operacijski stol od iznimne je važnosti izvoditi izuzetno pažljivo zbog mogućnosti pada bolesnika prilikom premještanja. Na operacijskom stolu bolesnik se zaštiti zaštitnim trakama te držačem za ruku. Postavlja se venski put ukoliko ga nema, spaja se na monitor i anesteziološki aparat. Nakon uvođenja u neku od odabranih vrsta anestezije (lokalnu, opću, spinalnu, regionalnu), pere se operativno polje antiseptikom te se sterilno pokriva. Liječnik kirurg uzima dio kože s donorskog mjesta (što je prikazano na slici 1.5.), stavlja transplantat na vazelinsku gazu, na njemu učini nekoliko rupica ili provuće kroz meshgraft kako bi dobio veću površinu kože. Sprema transplantat u vlažan tupfer koji medicinska sestra/tehničar instrumentarka pažljivo pohrani sastrane stolića za instrumentiranje ili na drugi sterilan stol, gdje transplantat čeka implantaciju. Donorsko mjesto se zašije ili kod većih površina stavlja se vazelinska gaza, sterilan tupfer te se kompresivno zamota. Rana se ostavlja da spontano zacijeli.



Slika 1.5. Uzimanje slobodnog kožnog transplantata dermatomom s donorskog mjesta

Izvor: Arhiva Opće bolnice „dr. Tomislav Bardek“ Koprivnica

Mjesto na kojem postoji defekt također se prvo pere antiseptikom i sterilno pokrije. Prema potrebi liječnik kirurg prvo učini mehanički debridman. Potom uzima čistim sterilnim tupferom otisak defekta kako bi znao veličinu potrebnog transplantata. Medicinska sestra/tehničar instrumentarka, daje mu spremljeni transplantat, kojeg tada liječnik škalicama izreže na veličinu potrebnu za transplantat, a po mjeri uzetog otiska. Odvoji sterilan tupfer od kožnog transplantata i sam transplantat postavlja na mjesto defekta. Transplantat se zašije ili ostavlja samo priljubljen na defekt. Na njemu je još i vazelinska gaza koja sprečava da se kožni transplantat prilikom previjanja otkine s kože. Također se sterilno pokrije i kompresivno zamota zavojem.

Medicinska sestra/tehničar instrumentarka u samom zahvatu u svemu pomaže liječniku kirurgu i dio je tima kojeg čini liječnik kirurg, liječnik asistent, medicinska sestra instrumentarka, liječnik anesteziolog te anesteziološki tehničar (12).

Nakon zahvata dužna je sigurno zbrinuti bolesnika, evidentirati u sestrinsku operacijsku listu sve provedene postupke. Premješta bolesnika natrag u prostoriju za pripremu bolesnika. Sve instrumente koje je koristila tokom operativnog zahvata, rastvorene posloži u metalne košarice i plastične kutije koje potom šalje u centralnu sterilizaciju na mehaničko čišćenje i sterilizaciju.

1.6.4. Postoperativna zdravstvena njega

Započinje preuzimanjem bolesnika iz operacijske sale. Daljnje liječenje i zdravstvena njega nastavlja se ovisno o stanju bolesnika, na odjelu, sobi za buđenje ili jedinici intenzivnog liječenja. Medicinska sestra/tehničar koja preuzme bolesnika mora primiti potpuni izvještaj o završnoj dijagnozi bolesnika, okolnostima operativnog zahvata, eventualnim incidentima, primljenim lijekovima, infuzijskim otopinama, količini primljene krvi i drugih krvnih pripravaka tijekom operativnog zahvata te važnim vitalnim parametrima praćenim tokom operacije.

Cilj zdravstvene njege nakon operacije je stalan nadzor i praćenje vitalnih funkcija. Rano prepoznavanje i uočavanje mogućih komplikacija te primjena propisane terapije. U ranoj postoperativnoj fazi, bolesnikovo stanje kontrolira se svakih 15 – 30 minuta, a nakon što se stanje stabilizira, svakih 2 – 4 sata. Prati se stanje svijesti, tjelesna temperatura, krvni tlak, puls, disanje i izgled operativne rane. O svakoj promjeni treba se obavjestiti liječnik (12, 13, 15).

Prvo previjanje nakon presađivanja slobodnog kožnog transplantata ovisi da li je transplantat šivan ili nije. Ukoliko je šivan tada se prvi prevoj radi drugi postoperativni dan. Ako nije šivan tada se prevoj radi treći postoperativni dan. Svaki prevoj pa tako i prevoj kožnog transplantata izvodi se aseptično, sterilnim tupferima i kompresivno. Bolesnik, ovisno o njegovom općem stanju, može ustati iz kreveta već isti dan. Prevoj se izvodi svaki drugi dan suhim sterilnim tupferima. Operativna rana ostaje otvorena 7. – 10. dan. Na donorsko mjesto još u operacijskoj sali može se staviti hidrofiber obloga sa srebrom koja se mijenja kada se ispod nje napravi veća količina gela ili kada sama otpade ili se odlijepi. Ukoliko je na donorsko mjesto postavljena vazelinska gaza tada se ona skida drugi postoperativni dan i zamjenjuje se novom, te se na nju stavljaju sterilni tupferi. Donorsko mjesto ostaje otvoreno po prestanku krvarenja i pojavi epitelizacije. Kad epitelizira maže se masnom kremom. Bolesnik ukoliko je postoperativan tijekom uredan, otpušta se na kućnu njegu 10 – 14 dan, ovisno od pojedine ustanove.

1.6.5. Sestrinske dijagnoze u operacijskoj dvorani

1. Visok rizik za pad u/s položaja bolesnika tijekom operacijskog zahvata

Cilj: Tijekom operacijskog zahvata neće se dogoditi pad bolesnika

Intervencije:

- Pozicionirati bolesnika na operacijskom stolu prema nalogu liječnika operatera
- Na vrijeme uočiti kritična mjesta
- Upotrijebiti držače koji osiguravaju položaj bolesnika na operacijskom stolu tijekom operativnog zahvata
- U promjenu položaja bolesnika uključiti potreban broj članova operacijskog tima
- Kontrolirati položaj bolesnika na operacijskom stolu tijekom cijelog operativnog zahvata

2. Visok rizik za opekline u/s korištenja elektrokirurških aparata tijekom operativnog zahvata

Cilj: Tijekom operativnog zahvata bolesnik neće dobiti opekline uzrokovane korištenjem elektrokirurških aparata

Intervencije:

- Provjeriti ispravnost neutralne elektrode te ju ispravno postaviti
- Provjeriti ispravnost elektrokirurškog aparata te module rada samog aparata
- Tijekom operativnog zahvata upozoriti operatera na nepravilnosti u radu elektrokirurškog aparata
- Prije, tijekom i nakon operativnog zahvata, dezinfekcijska sredstva koristiti na propisan način

3. Visok rizik za pothlađivanje bolesnika za vrijeme operativnog zahvata u/s duljine operativnog zahvata

Cilj: Tijekom operativnog zahvata neće doći do pothlađivanja bolesnika

Intervencije:

- Prije operativnog zahvata procijeniti potrebu za primjenom sredstava za zagrijavanje bolesnika
- Primjeniti pomagala za zagrijavanje bolesnika
- Utvrditi tjelesnu temperaturu prije početka operativnog zahvata
- Tijekom operativnog zahvata provjeriti tjelesnu temperaturu bolesnika
- Evidentirati utvrđenu tjelesnu temperaturu i eventualne promjene

4. Visok rizik za infekciju u/s operativnim zahvatom

Cilj: Tijekom hospitalizacije bolesnik neće razviti znakove infekcije

Intervencije:

- Paziti na sterilnost instrumenata i operativnog veša korištenih za operativni zahvat
- Raditi u strogo aseptičnim uvjetima
- Upozoriti bilo kojeg člana tima ukoliko nešto onesterili
- Paziti na dobru higijenu i dezinfekciju ruku osoblja
- Održavanje optimalne tjelesne temperature tijekom operativnog zahvata
- Pravilno korištenje zaštitne opreme
- Prema uputama primjena antibiotika za vrijeme operativnog zahvata

5. Visok rizik za zamjenu identiteta

Cilj: Identitet bolesnika neće biti zamjenjen

Intervencije:

- Kod primopredaje bolesnika provjeriti njegov identitet, ukoliko bolesnik nije u kontaktu, identitet provjeriti s odjelnom sestrom
- Provjeriti da li bolesnik ima identifikacijsku narukvicu
- Provjeriti mjesto i vrstu operativnog zahvata
- Provjeriti da li je mjesto operativnog zahvata markirano
- Dolaskom u operacijsku dvoranu još jednom provjeriti ime, prezime, vrstu operativnog zahvata, stranu bolesnikovog ekstremiteta, ukoliko se radi o ekstremitetima, te sve dobivene podatke upisati na operacijsku listu (16, 17)

2. CILJ RADA

Za potrebe završnog rada, retrospektivnom analizom, provodi se istraživanje pojavnosti i razlozi presađivanja slobodnog kožnog transplantata po metodi Thiersch, u Općoj bolnici „dr. Tomislav Bardek“ u Koprivnici. Podaci korišteni u radu preuzeti su iz bolničkog informacijskog sustava. Za vremenski period od 01. siječnja 2010. godine do 31. prosinca 2017. godine.

Ciljevi istraživanja su sljedeći:

- Ispitati koliko je ukupno izvedenih zahvata metodom Thiersch
- Utvrditi uzroke koji su doveli do operativnog zahvata presađivanja slobodnog kožnog transplantata
- Utvrditi učestalost operativnog zahvata kod muških i ženskih bolesnika
- Utvrditi životnu dob po skupinama bolesnika
- Ispitati na kojim dijelovima tijela se nalazi defekt kože
- Utvrditi postotak površine defekta
- Utvrditi koliko je bilo defekata uzrokovano opeklinama, tumorima, karcinomima, povredama i ostalo
- Utvrditi broj bolesnika s opeklinama II, IIb/III, III stupnja te III stupanj + korozija

3. METODE

Ciljna skupina bili su bolesnici kojima je indiciran operativni zahvat kožnog presadka zbog opekline, povreda, tumora, karcinoma ili ostalog, u periodu od 01. siječnja 2010. godine do 31. prosinca 2017. godine. Te utvrditi njihov spol, dob, vrstu defekta, mjesto defekta, površina defekta te stupanj opekline. Objasniti ulogu medicinske sestre/tehničara u peri, intra te postoperativnoj skrbi za bolesnika. Za obradu podataka korištena je deskriptivna statistika, a rezultati su prikazani u grafičnom obliku.

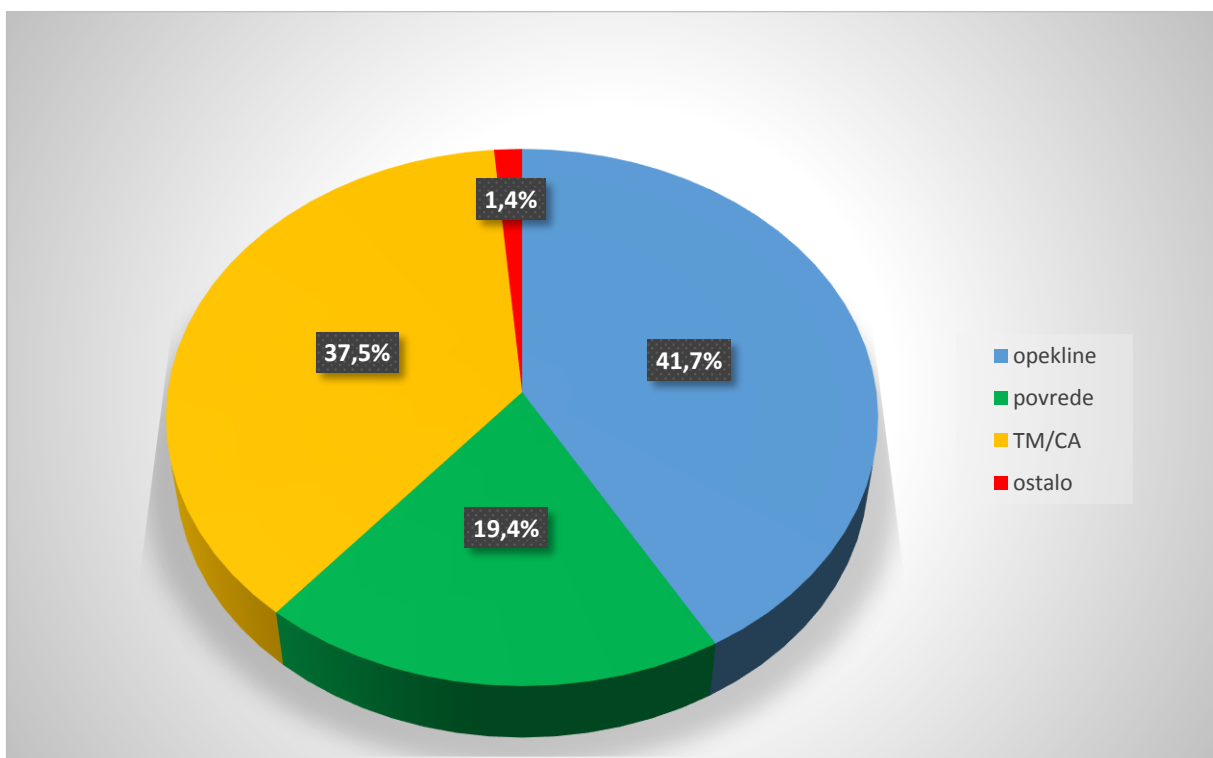
4. REZULTATI

Retrospektivnom analizom medicinske dokumentacije u bolničkom informacijskom sustavu Opće bolnice „dr. Tomislav Bardek“ Koprivnica, u vremenskom razdoblju od 01. siječnja 2010. do 31. prosinca 2017. godine, izvedena su 72 operativna zahvata presađivanja slobodnog kožnog transplantata metodom Thiersch.

Rezultati istraživanja pokazuju da je od toga defekt kože uzrokovan:

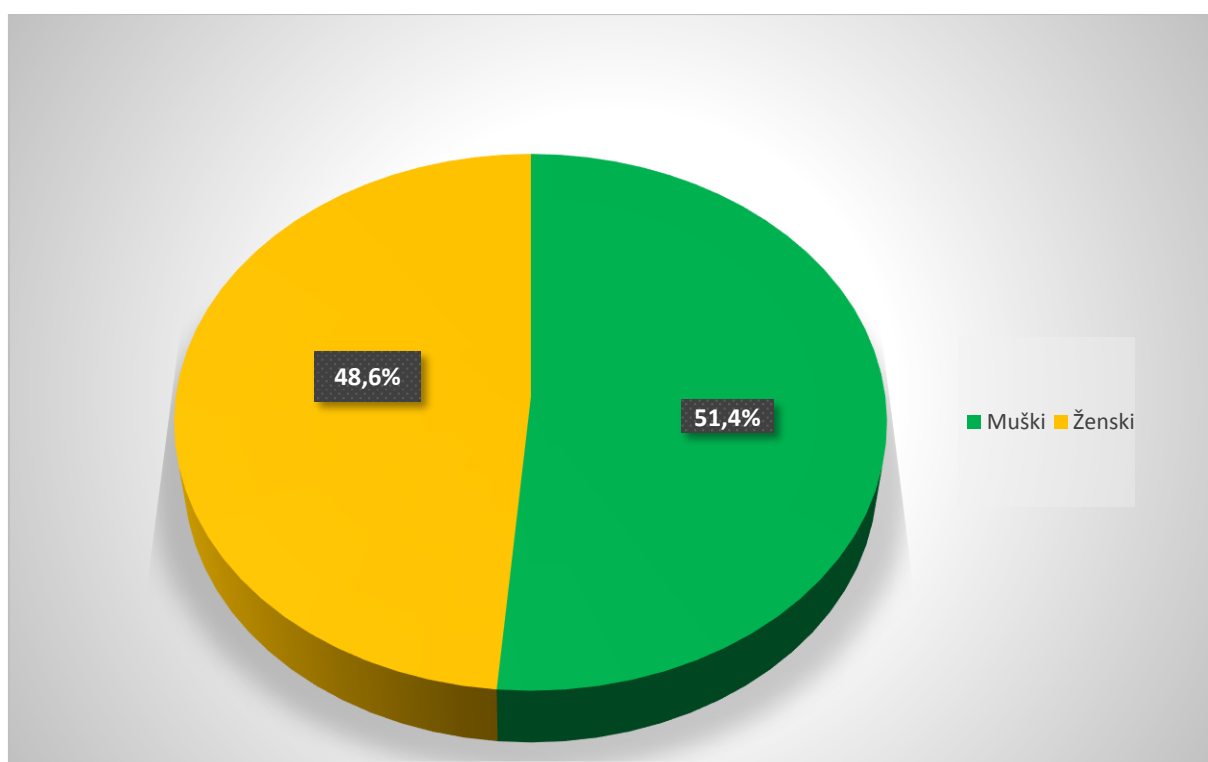
- Opeklinama
- Povredama
- Tumorima ili karcinomima
- Ostalo

Grafikon 1. Ukupan broj bolesnika na kojima je izveden operativni zahvat presađivanja slobodnog kožnog transplantata



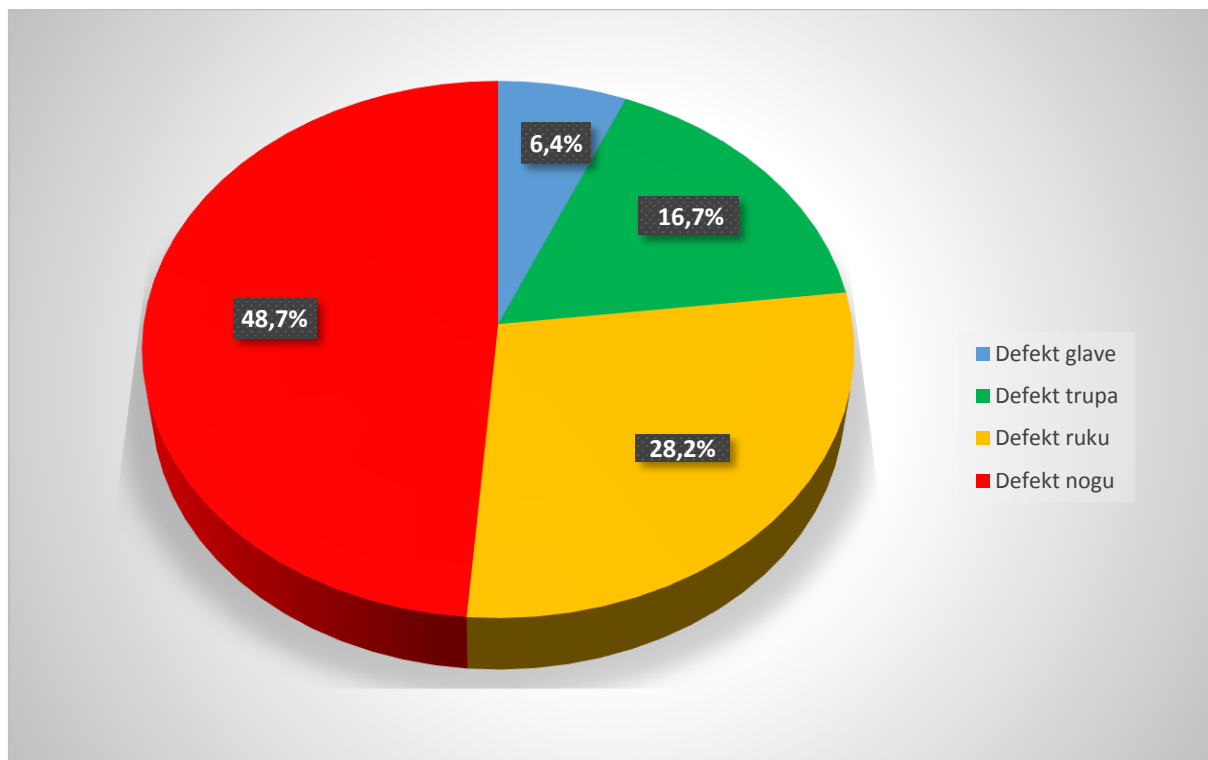
Prema podacima prikazanima u grafikonu 1. vidljivo je da je od ukupno 72 bolesnika, operativni zahvat presađivanja slobodnog kožnog transplantata uzrokovanog opeklinama bilo 30 osoba (41,7%), uzrokovano povredama 14 osoba (19,4%), uzrokovano tumorima ili karcinomima 27 osoba (37,5%) te ostalo 1 osoba (1,4%).

Grafikon 2. Broj operativnih zahvata presađivanja slobodnog kožnog transplantata s obzirom na spol



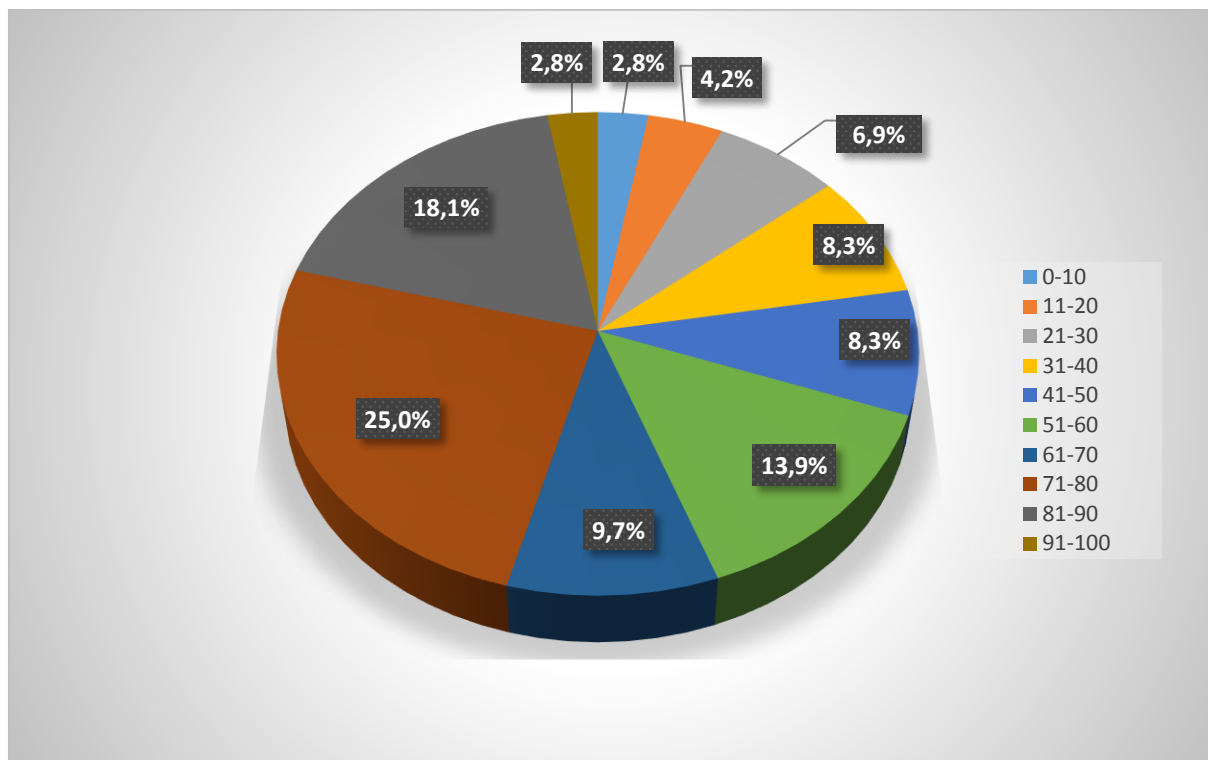
Prema podacima prikazanima u grafikonu 2. vidljivo je da je od ukupno 72 bolesnika hospitaliziranih u Općoj bolnici „dr. Tomislav Bardek“ u Koprivnici zbog operativnog zahvata presađivanja slobodnog kožnog transplantata, bilo 37 osoba muškog spola (51,4%) te 35 osoba ženskog spola (48,6%).

Grafikon 3. Broj operativnih zahvata presađivanja slobodnog kožnog transplantata s obzirom na mjesto defekta



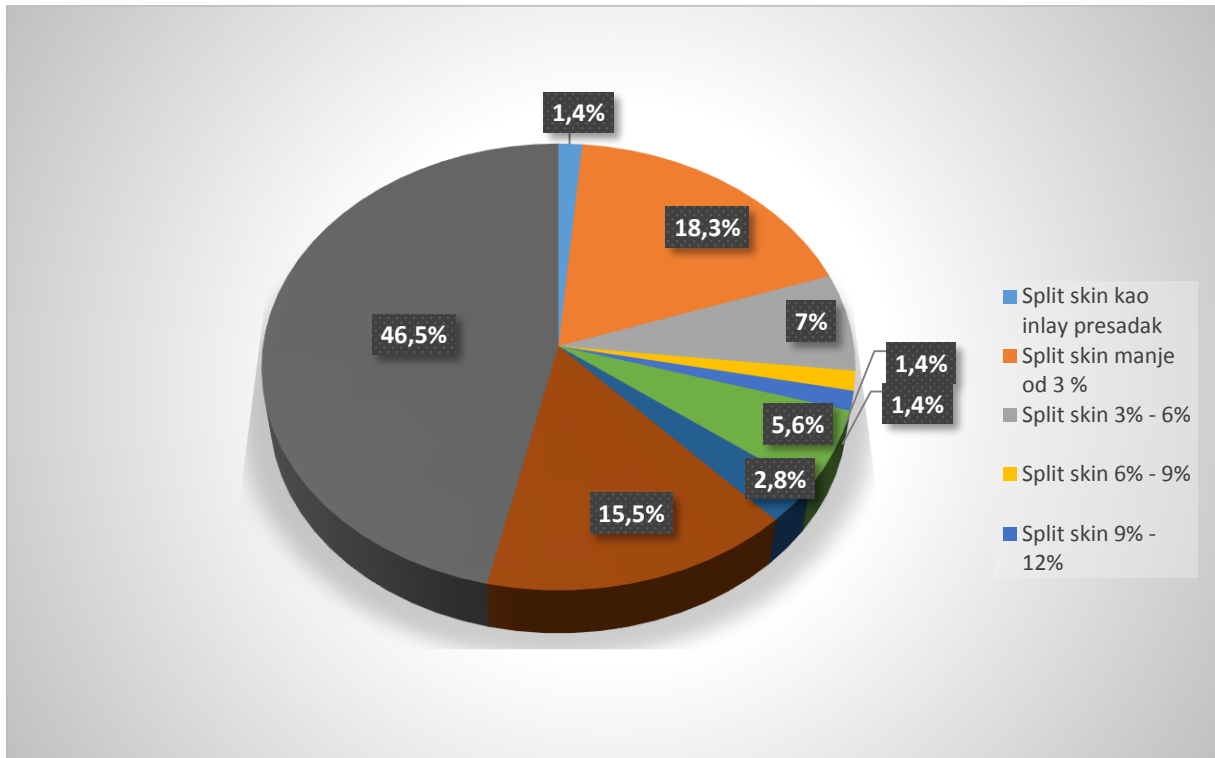
Rezultati istraživanja pokazali su da je od ukupnog broja bolesnika, operativni zahvat presađivanja slobodnog kožnog transplantata izvršen zbog defekta na glavi, kod 5 osoba (6,4%), defekta na trupu, kod 13 osoba (16,7%), defekta na rukama, kod 22 osobe (28,2%), te defekta na nogama, kod 38 osoba (48,7%).

Grafikon 4. Broj operativnih zahvata presađivanja slobodnog kožnog transplantata s obzirom na dobne skupine



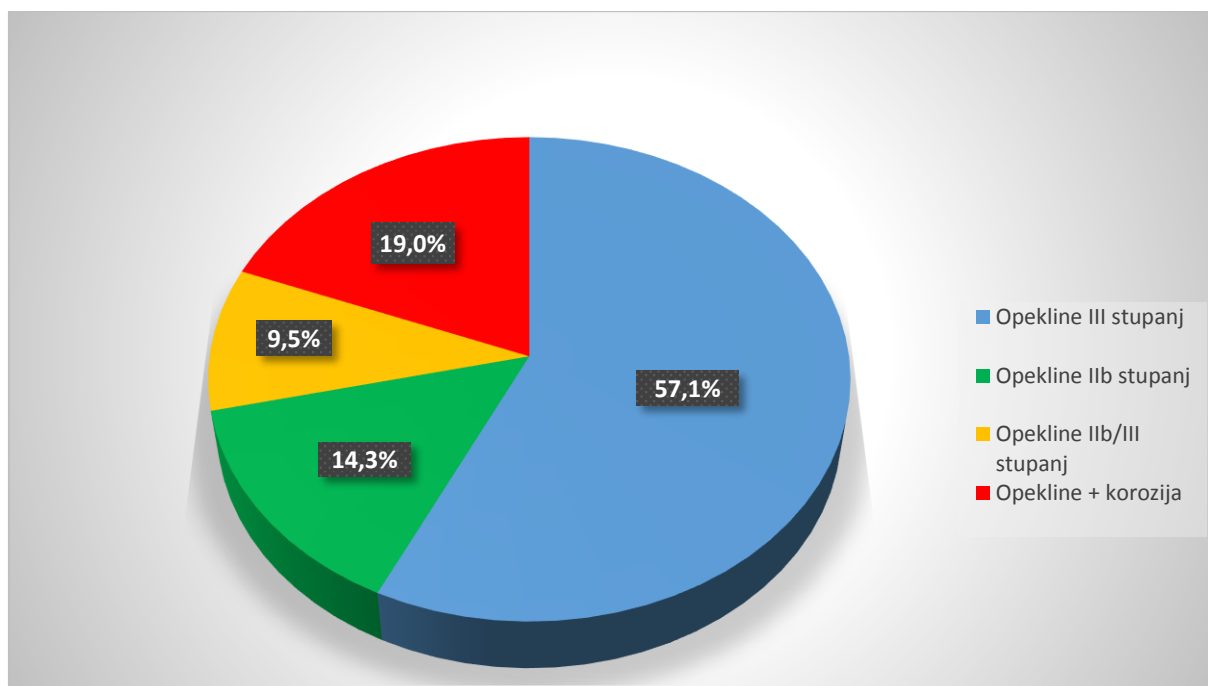
Rezultati istraživanja prikazani na grafikonu 4. pokazuju da je od ukupno 72 bolesnika, u dobi od 0 – 10 godina života, bilo 2 osobe (2,8%), u dobi od 11 – 20 godina života, bilo 3 osobe (4,2%), u dobi od 21 – 30 godine života, bilo 5 osoba (6,9%), u dobi od 31 – 40 godine života 6 osoba (8,3%), u dobi od 41 – do 50 godine života, bilo 6 osoba (8,3%), u dobi od 51 – 60 godine života, bilo 10 osoba (13,9%), u dobi od 61 – 70 godine života, bilo 7 osoba (9,7%), u dobi od 71 – do 80 godine života, bilo 18 osoba (25,0%), u dobi od 81 – 90 godine života, bilo 13 osoba (18,1%), u dobi od 91 – 100 godina života, bilo 2 osobe (2,8%).

Grafikon 5. Broj operativnih zahvata presađivanja slobodnog kožnog transplantata s obzirom na veličinu defekta



Iz podataka u grafikonu 5. vidljivo je da je u promatranom osmogodišnjem razdoblju operativnih zahvata presađivanja slobodnog kožnog transplantata djelomične debljine kože (split skin), po veličini defekta u postotcima propisanim DTS postupcima, učinjeno split skin kao inlay presadak kod 1 osobe (1,4%), split skin manje od 3%, kod 13 osoba (18,3%), split skin 3% - 6%, kod 5 osoba (7,0%), split skin 6% - 9%, kod 1 osobe (1,4%), split skin 9% - 12%, kod 1 osobe (1,4%), split skin 12% - 15%, kod 4 osobe (5,6%), split skin 20% - 30%, kod 2 osobe (2,8%), ekstenzivni split skin, kod 11 osoba (15,5%) te mali split skin, kod 33 osobe (46,5%).

Grafikon 6. Broj opekline IIb stupnja, IIb/III stupnja, III stupnja, opekline + korozije



Iz podataka na grafikonu 6. vidljivo je da su od ukupnog broja opekline bile opekline IIb stupnja kod 6 osoba (14,3%), opekline IIb/III stupnja bile kod 4 osoba (9,5%), opekline III stupnja bile kod 24 osoba (57,1%) te opekline III stupnja + korozija kod 8 osoba (19,0%).

5. RASPRAVA

Rezultati istraživanja do kojih se došlo retrospektivnom analizom medicinske dokumentacije u bolničkom informacijskom sustavu u Općoj bolnici „dr. Tomislav Bardek“ u Koprivnici, utvrđeno je da od 01. siječnja 2010. do 31. prosinca 2017. godine u operacijskoj dvorani izvršeno ukupno 72 zahvata presađivanja slobodnog kožnog transplantata metodom Thiersch. Riječ je o presađivanju uzrokovanom zbog opekline kod 41,7% slučajeva, presađivanju zbog povreda kod 19,4% slučajeva, presađivanju zbog tumora i karcinoma kod 37,5% slučajeva te ostalo 1,4 % slučajeva. Utvrđeno je da je najveći postotak uzrokovan opeklinama. Na temelju istraživanja utvrđeno je da je od ukupno 72 osobe podvrgnute operativnom zahvatu presađivanja slobodnog kožnog transplantata ženskih osoba bilo 48,6% dok je više bilo muških osoba 51,4%. Od ukupnog broja oboljelih utvrđen je najveći postotak defekta na nogama 48,7%, na rukama 28,2%, na trupu 16,7%, dok je najmanji broj defekata zabilježen na glavi 6,4%. Starosna dob bolesnika kreće se od 0 – 100 godina života i najčešće je zahvat izveden kod bolesnika u dobi od 71 – 80 godine života i to u 25,0% slučajeva. Potom od 81 – 90 godine u 18,1% slučajeva, u dobi od 51 –60 godine u 13, 9% slučajeva, u dobi od 61 – 70 godine života u 9,7% slučajeva, u dobi od 31 – 40 godine te 41 – 50 godine života po 8,3% slučajeva. Najmanji postotak je u dobi od 0 – 10 te od 91 -100 godina života i to po 2,8% slučajeva.

U odnosu na istraživanje provedeno na Odjelu za plastičnu i rekonstruktivnu kirurgiju Kliničkog bolničkog centra Rijeka, u vremenskom periodu od 2000. do 2009. godine, gdje su liječena 132 bolesnika s opeklinama, od kojih je 30,3% bilo žena, a 69,7% muškaraca. Prema lokalizaciji, najveći postotak je bio na rukama u 32,4% slučajeva. Opekline II stupnja u 44,7%, IIb stupnja 35,6% te III stupnja 19,7% (18). Iako je broj bolesnika s opeklinama u odnosu na Klinički bolnički centar Rijeka bio mali, vidljivo je da je u Općoj bolnici „dr. Tomislav Bardek“ bilo više bolesnika s III stupnjem opekline.

Prema tim podacima pokazalo se da je u navedenom razdoblju u Općoj bolnici „dr. Tomislav Bardek“ u Koprivnici, operativni zahvat presađivanja slobodnog kožnog transplantata izvršen najčešće kod muškaraca, dob bolesnika najčešća je od 71 – 80 godine života, s najčešćim defektom na nogama te defektom uzrokovanim opeklinama. Operativni zahvat mali split skin, najčešće je izvođeni zahvat.

Vidljivo je da su starije osobe sklonije povredama ili opeklinama, stoga bi trebali posvetiti više pažnje prevenciji. Starost predstavlja stalan proces smanjenja organskih funkcija i motoričkih sposobnosti (19). Njihovi najbliži tu imaju veliku ulogu pomažući im u svakodnevnim aktivnostima te tako smanjuju mogućnost ozljede. Bitna je i edukacija o redovitoj tjelesnoj aktivnosti, kontroli vida, organizaciji i razmještanju predmeta i namještaja u kući, sve kako bi se mogućnost bilo kakvih neželjenih događaja svela na minimum.

6. ZAKLJUČAK

Slobodni kožni transplantat koristi se u operativnim zahvatima plastične kirurgije i to kod pokrivanja rana s defektom mekog tkiva. Upotrebom slobodnog kožnog transplantata dolazi do bržeg cijeljenja rane, sprječava se narušavanje općeg zdravstvenog stanja bolesnika zbog gubitka epitela. Također se izbjegava kasnije nastajanje ožiljka. Uzimanje slobodnog kožnog transplantata nije komplicirano, pogotovo za regiju lica jer nisu potrebni veliki komadi transplantata. Trauma kože kod uzimanja slobodnog kožnog transplantata za bolesnika je minimalna. Bol se sprječava općom ili lokalnom anestezijom te je i krvarenje minimalno. Oporavak za bolesnika ne traje dugo te ovisi o veličini samog defekta ali i mjestu defekta.

Uloga medicinske sestre/tehničara od velike je važnosti jer je ona uz samog bolesnika od njegovog dolaska u bolnicu pa sve do otpuštanja. Prolazi s njim sve njegove probleme, stoga mora biti dobro educirana i imati puno specifičnog znanja kako bi mogla pružiti adekvatnu skrb za bolesnika. Također je vrlo bitna skrb za bolesnika i u operacijskoj dvorani, gdje medicinska sestra/tehničar instrumentarka brine o sigurnosti bolesnika, pomaže liječniku kod izvođenja operativnog zahvata presađivanja slobodnog kožnog transplantata. Tu veliku ulogu ima kod čuvanja i spremanja uzetog transplantata do vremena njegovog presađivanja. Iznimno je važno da se pridržava pravila asepsa i antisepsa ona kao i ostali članovi tima kako bi se izbjeglo moguće inficiranje transplantata. Nakon operativnog zahvata, na odjelu medicinska sestra/tehničar nastavlja brigu i provodi zdravstvenu njegu bolesnika kao i operativne rane.

Provedenim istraživanjem u Općoj bolnici „dr. Tomislav Bardek“ u Koprivnici, od siječnja 2010. godine do prosinca 2017. godine, utvrđena su 72 bolesnika sa zahvatom presađivanja slobodnog kožnog transplantata metodom Thiersch. Pokazalo se da je bilo više muških bolesnika, najviše u dobi između 71 i 80 godine života. Najviše operativnih zahvata je bilo indicirano zbog opekline. Dok je najveći postotak defekata bio na nogama i pokriven je malim split skin presatkom.

7. LITERATURA

1. Keros P., Pećina M., Ivančić – Košuta M. Temelji anatomije čovjeka. Naklada Ljevak; 1999.
2. Šitum M. i suradnici. Dermatovenerologija. Zagreb: Medicinska naklada; 2018.
3. Sestrinske procedure. Četvrto izdanje. Beograd: DATASTATUS; 2010.
4. Zajc I. Slobodni kožni transplatati i njihova primjena u području lica i usta.1978. Dostupno na: <https://hrcak.srce.hr/file/156061>. Datum pristupa 25.07.2018.
5. Petrić D. Uvod u plastičnu kirurgiju. 2017. Dostupno na: <https://www.slideshare.net/DominaPetri/uvod-u-plastinu-kirurgiju>. Datum pristupa 30.07.2018.
6. Ljekarna Čakovec. Dostupno na: <https://ljekarna-cakovec.hr/grad-funkcija-koze/> Datum pristupa: 30.07.2018.
7. Kvesić A. i suradnici. Kirurgija. Medicinska naklada; 2016.
8. Prpić I. I suradnici. Kirurgija za medicinare. Školska knjiga Zagreb; 2002.
9. Karaberg R. I suradnici. Osnovi plastične, rekonstruktivne i estetske hirurgije. Medicinski fakultet Univerziteta u Sarajevu; 2014.
10. Tyers A. G., Collin J. R. Colour Atlas of Ophthalmic Plastic Surgry. Second edition. Butterworth Heinemann; 2001.
11. Bradić I. Kirurgija. Jugoslavenska medicinska naklada; 1982.
12. Kalauz S. Zdravstvena njega kirurških bolesnika sa odabranim specijalnim poglavljima – nastavni tekstovi- Zagreb, siječanj, 2000.
13. Prijeoperacijska priprema bolesnika. Dostupno na: <https://www.kbsd.hr/sites/default/files/SestrinstvoEdukacija/Slike/Instrumentari/PrijeoperacijskaPripremaPacijentaBiserkaSteko.pdf>. Datum pristupa: 05.08.2018.
14. Jukić M., Husendžinović I., Perić M. i suradnici. Klinička anesteziologija. Drugo, dopunjeno i izmjenjeno izdanje. Medicinska naklada. Zagreb; 2012.
15. Prlić N., Rogina V. i Muk B. Zdravstvena njega 4, III izdanje . Školska knjiga. Zagreb; 2005.

16. Sestrinske dijagnoze 2. Hrvatska Komora Medicinskih Sestara. Zagreb; 2013.
17. Kozina B. Sestrinstvo i posebnosti oerioperacijske skrbi u operacijskoj dvorani. Diplomski rad. Zagreb: Sveučilišni diplomski studij Sestrinstva; 2015.
18. Opeklina – devetogodišnja retrospektivna studija Odjela za plastičnu i rekonstruktivnu kirurgiju Kliničkog bolničkog centra Rijeka. Dostupno na: <https://hrcak.srce.hr/53225>. Datum pristupa: 22.08.2018.
19. Zdravstveni prioriteti u brizi za osobe starije životne dobi. Dostupno na: http://www.stampar.hr/sites/default/files/Aktualno/Dogadjanja/pregled_radova_i_sazetaka.pdf
Datum pristupa: 22.08.2018.

8. SAŽETAK

Koža je najveći organ ljudskog tijela, površine od 1,2 do 2,3m². Sastoji se od tri sloja od kojih svaki ima svoju ulogu. Kod defekta koji zahvaćaju meka tkiva izvodi se operativni zahvat presađivanja slobodnog kožnog transplantata, koji se u Općoj bolnici „dr. Tomislav Bardek“ u Koprivnici obavlja po metodi Thiersch. Uzima se kožni transplantat djelomične debljine kože. Takav transplantat s vremenom mijenja boju, skvrčava se te je sklon ožiljcima, te se stoga ne preporuča na defektu lica ili šakama. Ali je u prednosti zbog manje mogućnosti infekcije, te se lakše prima u odnosu na slobodni kožni transplantat pune debljine kože koji se preporuča na licu jer daje najbolje estetske rezultate.

Medicinska sestra ima svoju važnu ulogu u peri, intra i postoperativnoj skrbi za bolesnika. Mora imati specifična znanja da bi mogla prepoznati moguće komplikacije ili neželjene događaje za vrijeme boravka bolesnika u bolnici.

Za potrebe završnog rada provedeno je retrospektivno istraživanje pojavnosti operativnog zahvata presađivanja slobodnog kožnog transplantata u Općoj bolnici „dr. Tomislav Bardek“ u Koprivnici, u razdoblju od 2010. – 2017. godine. Istraživanje je pokazalo da je u tom razdoblju izvedeno 72 operativna zahvata presađivanja slobodnog kožnog transplantata metodom Thiersch. Ispitanici su bili u dobi 0 -100 godina života. Defekti su zahvaćali glavu, trup, ruke i noge, te su bili izazvani najvećim postotkom opeklinama, zatim povredama, tumorima, karcinomima te ostalim.

Ključne riječi: slobodni kožni transplantat, djelomična debljina kože, defekt kože, zdravstvena njega

9. SUMMARY

Skin is the largest organ of the human body, that has surface area from 1.2 to 2.3 m². It consists of three layers of which each has its own role. In the defect affecting the soft tissue, an operative procedure for transplanting a free skin transplant is performed, which is performed in the General Hospital «dr Tomislav Bardek» in Koprivnica applying Thiersch method. Skin transplants of partial skin thickness are obtained. Such graft changes over time, scratches and is prone to scarring, and is therefore not recommended for facial defects or fists. It has advantages because of less infection potential and it heals easier compared to the skin of full thickness which is recommended for the face area because it gives the best aesthetic results.

The nurse has an important role in the pre, intra and postoperative patient care. It must have specific knowledge to identify possible complications or unwanted events during hospital stay.

For the purpose of the final assignment, a retrospective investigation of the occurrence of the transplantation surgery of the free skin transplant in the General Hospital «dr Tomislav Bardek» in Koprivnica that were carried out in the period from 2010 to 2017. The study showed that 72 surgical interventions of transplantation of free skin transplantation applying Thiersch method were performed during this period. Respondents were 0 -100 years of age. The defects have affected the head, body, arms and legs, and were caused in the highest percentage by burns, then injuries and at last tumors or carcinomas.

Key words: free skin transplants, partial skin thickness, skin defect, health care

10. PRILOZI

Popis slika:

Slika 1.1. Prikaz slojeva kože.....	5
Slika 1.2. Humbyev nož.....	8
Slika 1.3. Dermatonom.....	8
Slika 1.4. Meshgraft.....	9
Slika 1.5. Uzimanje slobodnog kožnog transplantata dermatonomom s donorskog mjesta.....	15

Popis grafikona:

Grafikon 1. Ukupan broj bolesnika na kojima je izveden operativni zahvat presađivanja slobodnog kožnog transplantata.....	22
Grafikon 2. Broj operativnih zahvata presađivanja slobodnog kožnog transplantata s obzirom na spol.....	23
Grafikon 3. Broj operativnih zahvata presađivanja slobodnog kožnog transplantata s obzirom na mjesto defekta.....	24
Grafikon 4. Broj operativnih zahvata presađivanja slobodnog kožnog transplantata s obzirom na dobne skupine.....	25
Grafikon 5. Broj operativnih zahvata presađivanja slobodnog kožnog transplantata s obzirom na veličinu defekta.....	26
Grafikon 6. Broj opekline IIb stupnja, IIb/III stupnja, III stupnja, opekline + korozije.....	27

**OPĆA BOLNICA
"DR TOMISLAV BARDEK"
KOPRIVNICA**

Klasa: 053-02/18-01/61
Urbroj: 2137-15-01-18-02
U Koprivnici, 25.04.2018. godine

Na temelju članka 37. stavka 7. Statuta Opće bolnice „Dr. Tomislav Bardek“ Koprivnica, Etičko povjerenstvo Opće bolnice "Dr. Tomislav Bardek" Koprivnica na 6. sjednici održanoj 25.04.2018. godine donijelo je sljedeću:

O D L U K U

I.

Aniti Ujlaki Stojanović, med.sestri, odobrava se korištenje podataka iz bolničkog informacijskog sustava vezanog uz izradu završnog rada na temu „*Uloga medicinske sestre pri zahvatu presađivanja slobodnog kožnog transplantata*“.

II.

Ova Odluka stupa na snagu danom donošenja.

Obrazloženje:

Anita Ujlaki Stojanović, med.sestra, studentica Stručnog studija sestrinstva, Veleučilišta u Bjelovaru dostavila je Etičkom povjerenstvu Zamolbu, KLASA:053-02/18-01/61, URBROJ:15-18-01, a za odobrenjem korištenja podataka iz bolničkog informacijskog sustava vezanog uz izradu završnog rada na temu „*Uloga medicinske sestre pri zahvatu presađivanja slobodnog kožnog transplantata*“.

Etičko povjerenstvo je na temelju glasovanja jednoglasno odobrilo navedeno istraživanje uz napomenu da se Etičkom povjerenstvu **nakon završenog istraživanja dostavi informacija o prikupljenim rezultatima.**

Predsjednik Etičkog povjerenstva:
Stjepan Gašparić, dr.med., subspecijalist traumatologije



Dostaviti:

1. Anita Ujlaki Stojanović
2. Stjepan Gašparić, dr.med., subspecijalist traumatologije – predsjednik Povjerenstva
3. Prim.dr.sc. Elizabeta Horvatić, dr.med., specijalistica patološke anatomije
4. Mirna Zagrajski-Brkić, dr.med., subspecijalistica psihoterapije
5. Ivica Stanišić, dr.med., subspecijalist ginekološke onkologije
6. Dragica Kramarić, dr.med., subspecijalistica kardiologije
7. Ruža Evačić, mag.med.techn.
8. Nikolina Puc, spec. med. biokemije i laboratorijske medicine
9. Melita Kuharić, dipl.iur.
10. Pismohrana

IZJAVA O AUTORSTVU ZAVRŠNOG RADA

Pod punom odgovornošću izjavljujem da sam ovaj rad izradio/la samostalno, poštujući načela akademske čestitosti, pravila struke te pravila i norme standardnog hrvatskog jezika. Rad je moje autorsko djelo i svi su preuzeti citati i parafraze u njemu primjereno označeni.

Mjesto i datum	Ime i prezime studenta/ice	Potpis studenta/ice
U Bjelovaru, <u>11. 09. 2018.</u>	ANITA UJLAKI STOJANOVIC	Anita Ujlaki Stojanović

Prema Odluci Veleučilišta u Bjelovaru, a u skladu sa Zakonom o znanstvenoj djelatnosti i visokom obrazovanju, elektroničke inačice završnih radova studenata Veleučilišta u Bjelovaru bit će pohranjene i javno dostupne u internetskoj bazi Nacionalne i sveučilišne knjižnice u Zagrebu. Ukoliko ste suglasni da tekst Vašeg završnog rada u cijelosti bude javno objavljen, molimo Vas da to potvrdite potpisom.

Suglasnost za objavljivanje elektroničke inačice završnog rada u javno dostupnom nacionalnom repozitoriju

ANITA UJLAKI STOJANUŠIĆ

ime i prezime studenta/ice

Dajem suglasnost da se radi promicanja otvorenog i slobodnog pristupa znanju i informacijama cjeloviti tekst mojeg završnog rada pohrani u repozitorij Nacionalne i sveučilišne knjižnice u Zagrebu i time učini javno dostupnim.

Svojim potpisom potvrđujem istovjetnost tiskane i elektroničke inačice završnog rada.

U Bjelovaru, 11. 09. 2018.

Anita Ujlaki Stojanović
potpis studenta/ice