

Uloga i specifičnosti rada medicinske sestre kod endovaskularnog zahvata pri EVAR

Duž, Saša

Undergraduate thesis / Završni rad

2018

Degree Grantor / Ustanova koja je dodijelila akademski / stručni stupanj: **Bjelovar University of Applied Sciences / Veleučilište u Bjelovaru**

Permanent link / Trajna poveznica: <https://um.nsk.hr/um:nbn:hr:144:361246>

Rights / Prava: [In copyright](#) / [Zaštićeno autorskim pravom.](#)

Download date / Datum preuzimanja: **2024-12-27**



Repository / Repozitorij:

[Repository of Bjelovar University of Applied Sciences - Institutional Repository](#)



VELEUČILIŠTE U BJELOVARU
PREDDIPLOMSKI STRUČNI STUDIJ SESTRINSTVA

**ULOGA I SPECIFIČNOSTI MEDICINSKE SESTRE
PRI ENDOVASKULARNOM ZAHVATU KOD EVAR**

Završni rad br. 48/SES/2018

Saša Duž

Bjelovar, srpanj 2018.



Veleučilište u Bjelovaru
Trg E. Kvaternika 4, Bjelovar

1. DEFINIRANJE TEME ZAVRŠNOG RADA I POVJERENSTVA

Kandidat: **Duž Saša**

Datum: 16.05.2018.

Matični broj: 001065

JMBAG: 0314010404

Kolegij: **ZBRINJAVANJE RANA**

Naslov rada (tema): **Uloga i specifičnosti rada medicinske sestre kod endovaskularnog zahvata pri EVAR**

Područje: **Biomedicina i zdravstvo**

Polje: **Kliničke medicinske znanosti**

Grana: **Sestrinstvo**

Mentor: **Mirna Žulec, dipl.med.techn.**

zvanje: **viši predavač**

Članovi Povjerenstva za ocjenjivanje i obranu završnog rada:

1. **Tamara Salaj, dipl.med.techn., predsjednik**
2. **Mirna Žulec, dipl.med.techn., mentor**
3. **Ksenija Eljuga, dipl.med.techn., član**

2. ZADATAK ZAVRŠNOG RADA BROJ: 48/SES/2018

Student će prikazati specifičnosti rada medicinske sestre pri EVAR zahvatu koristeći recentnu stručnu i znanstvenu literaturu. Posebni osvrt će biti stavljen na ulogu medicinske sestre u operacijskoj sali.

Zadatak uručen: 16.05.2018.

Mentori: **Mirna Žulec, dipl.med.techn.**



Zahvala

Ovim putem zahvaljujem se svim profesorima i predavačima preddiplomskog stručnog studija Sestrinstva Bjelovarskog veleučilišta na prenesenom znanju i svojoj mentorici Mirni Žulec, dipl.med.techn. na pomoći tijekom izrade ovoga rada.

Veliko hvala upućujem i svojoj obitelji i prijateljima koji su me podupirali i motivirali kroz period studiranja.

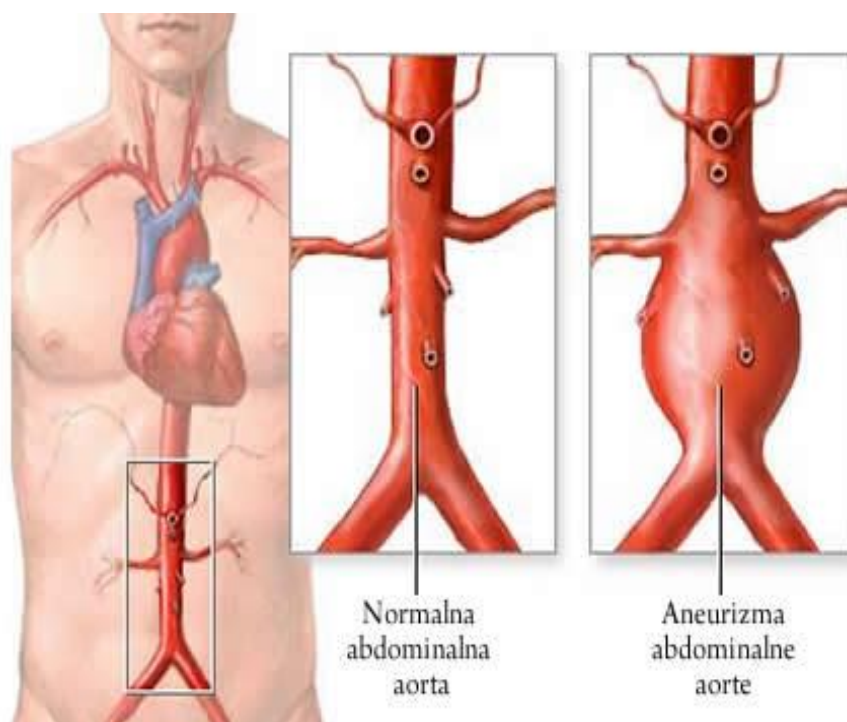
SADRŽAJ

1. UVOD	1
1.1. Povijest liječenja aneurizmi.....	2
1.2. Epidemiologija aneurizme abdominalne aorte	4
1.3. Patofiziologija aneurizme abdominalne aorte	5
2. CILJ RADA.....	7
3. PRIKAZ POSTUPKA.....	8
3.1. Indikacije i primjena metode EVAR-a	8
3.2. Detaljan opis postupaka u angio-sali KBC-a Zagreb pri izvođenju EVAR-a	9
3.3. Plan zdravstvene njege za pacijenta koji je podvrgnut EVAR-u.....	17
4. RASPRAVA.....	19
5. ZAKLJUČAK	21
6. LITERATURA.....	22
7. OZNAKE I KRATICE.....	24
8. SAŽETAK.....	25
9. SUMMARY	26

1. UVOD

Aneurizma abdominalne aorte definira se kao proširenje promjera abdominalne aorte za 50% ili više od očekivanog promjera na određenom mjestu te se ubraja među najčešće bolesti krvnih žila uz infarkt miokarda i moždani udar. Smatra se da gotovo 10% muške populacije iznad 60 godina starosti ima aneurizmu (1).

Aneurizma abdominalne aorte (Slika 1.1.) uglavnom se javljaju u dobi između 50-85 godina te su češće kod muškraca nego kod žena. Prema izgledu aneurizme dijelimo na vretenaste i vrećaste, a njihov patofiziološki mehanizam nije u potpunosti poznat (1). Svaka aneurizma nosi rizik od rupture koja može završiti smrtnim ishodom te se stoga aneurizme veće od 5,2 cm kod žena i 5,5cm kod muškaraca liječe endovaskularno ili kirurški (1,2).



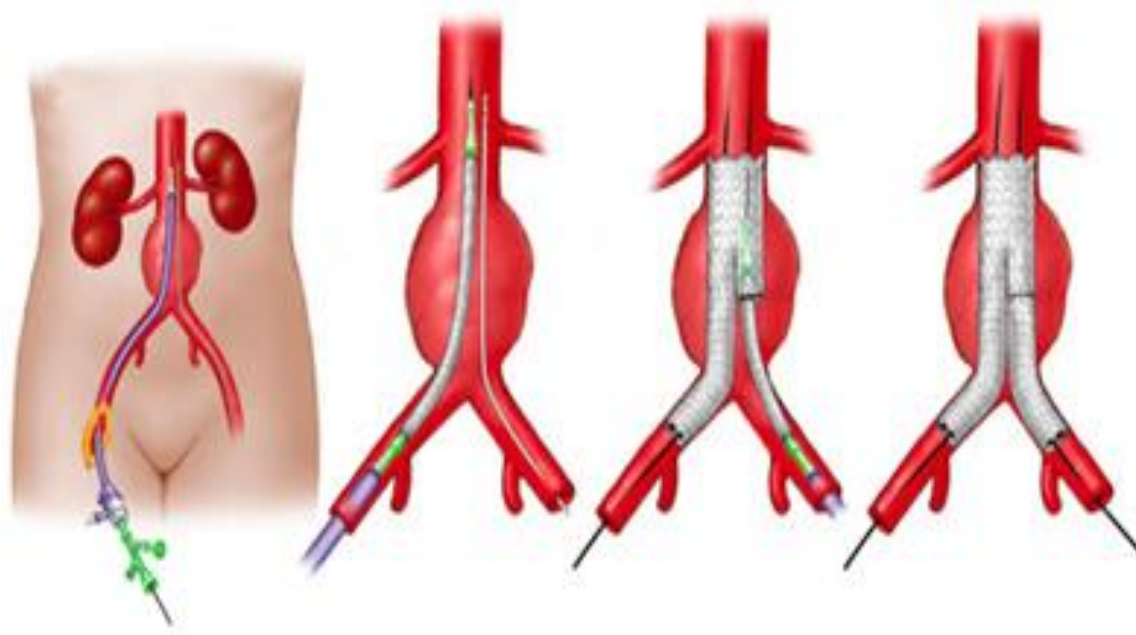
Slika 1.1. Slikovni prikaz usporedbe između normalne abdominalne aorte i aneurizme abdominalne aorte

Izvor : <http://www.medicalcg.me/broj-45/aneurizma-abdominalne-aorte/>

Endovaskularno liječenje – endovaskularni popravak aneurizme (EVAR) (Slika 1.2.) je relativno nova tehnika koja se počela koristiti tijekom 90-ih godina prošlog stoljeća. U današnje

se vrijeme sve češće izvodi uz prednost nad otvorenim popravkom aorte unatoč tome što postoje višestruke prednosti u odnosu na otvorenu operaciju (2).

Unatoč razvoju novih tehnika i uređaja uz pomoć EVAR-a omogućava se endovaskularno liječenje visokorizičnih pacijenata koji su do prije pojave ove metode bili proglašeni inoperabilnima (3).



Slika 1.2. : Slikovni prikaz endovaskularnog popravka aneurizme abdominalne aorte

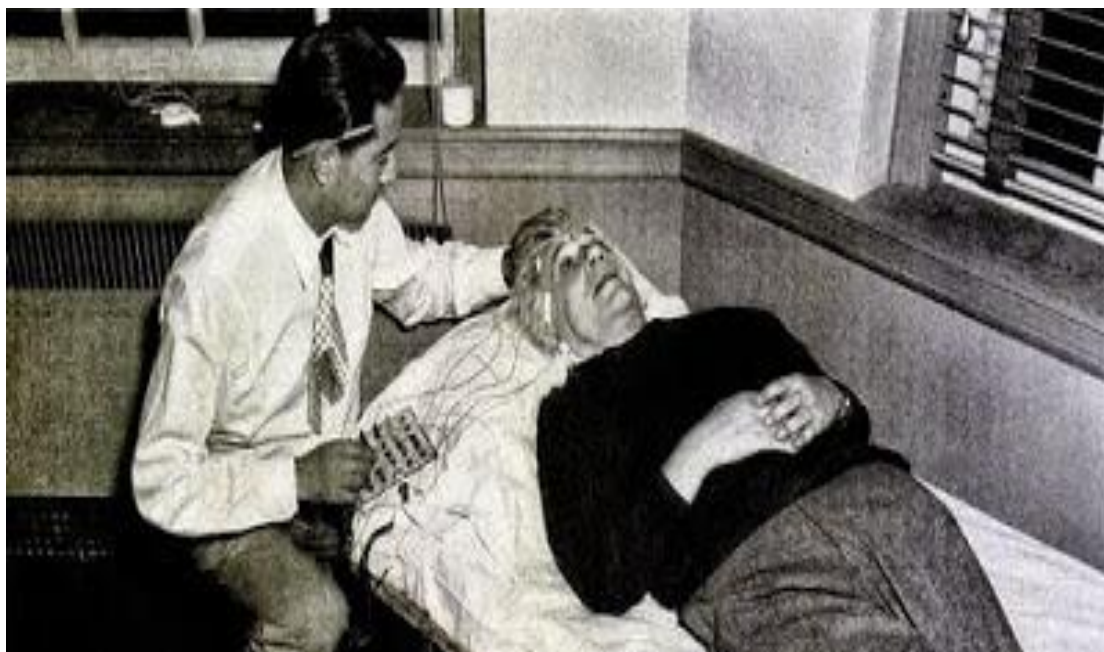Izvor : <http://www.singaporemedicalclinic.com/arterial-diseases-treatment/EVAR>

1.1. Povijest liječenja aneurizmi

U Ebersovom papirusu (oko 1550.g.pr.Kr.) pronađen je najstariji poznati zapis o načinu liječenja aneurizme aorte u kojemu je bilo navedeno kako se „tumori“ arterija mogu izliječiti samo čarolijom (2).

Rimski kirurg Antyllus liječio je aneurizme podvezivanjem i njegova se metoda smatrala standardnom sve do kraja 19. i početka 20.stoljeća. U to doba uvedene su i novije metode liječenja poput omatanja aneurizme, aneurizmorafija i indukcija tromboze (4). Jedan od poznatijih i zanimljivijih slučajeva liječenja aneurizme može se pripisati doktoru Rudolphu Nissenu koji je 1948.godine operirao simptomatsku aneurizmu Alberta Einsteina na način da je prednje dvije trećine aneurizme omotao celofanom (Slika 1.3.). Zahvat je u potpunosti prošao

uspješno te je znanstvenik Albert Einstein nakon toga poživio još 6 godina kada mu se u 76.godini života desila ruptura aneurizme sa smrtnim ishodom (2).



Slika 1.3. Albert Einstein na pregledu kod doktora Rudolpha Nissena

Izvor : https://www.elintransigente.com/mundo/2012/6/5/robaron-cerebro-einstein-134034.html?fb_comment_id=784922641548647_1647052658668970#f39fc26792eb88c

U Francuskoj 1951. započinje moderna era kirurškog liječenja aneurizama abdominalne aorte (AAA) koju obilježava prva uspješna resekcija i rekonstrukcija kadaveričnim homograftom koju je izveo Charles Dubost (2,3).

Najveći preokret u liječenju aneurizmi predstavlja endovaskularni popravak aneurizme aorte (EVAR) koji je uveden između 1997. i 2002.godine kao metoda prvog izbora liječenja bolesnika s AAA i rAAA (ruptura aneurizme abdominalne aorte) (5). Ovaj noviji zahvat može se izvoditi u općoj, regionalnoj ili lokalnoj anesteziji uz prethodnu sedaciju ovisno o općem pacijentovom stanju. Zahvat izvođen u lokalnoj anesteziji dobro podnose i teški bolesnici koji nisu pogodni za otvorenu kirurgiju.

U istraživanju koje je provedeno u razdoblju od 1999. do 2004.godine dokazano je kako endovaskularni zahvat ima manji periproceduralni mortalitet od kirurškog, međutim povezan je s većim brojem komplikacija i reintervencija (3,4). Unatoč svemu navedenom vrlo je važno naglasiti kako je operacijski mortalitet nerupturiranih aneurizmi kroz posljednjih 60 godina sa 20% pao na znakovitih 5% (3).

“Odbiti liječenje aneurizme je nesmotreno, ali je isto tako opasno operirati ih sve.”

Antyllus (~ 200. g. poslije Krista).

1.2. Epidemiologija aneurizme abdominalne aorte

Republika Hrvatska broji između 1800 do 2000 zabilježenih slučajeva aneurizme abdominalne aorte (AAA), a prema europskim i svjetskim istraživanjima ta brojka bi trebala dosezati oko 7000 (6). Dijagnoza se općenito otkriva kada bolesnik dođe na pregled zbog nepovezanih drugih zdravstvenih tegoba unatoč tome što bolest nastaje neprimjetno. Unatrag posljednjih 30 godina došlo je do povećanja učestalosti aneurizmi trbušne aorte za čak četiri puta što se može pripisati usavršenim slikovnim metodama otkivanja novih slučajeva (4,5).

Pojavnost aneurizme abdominalne aorte između žena i muškaraca može se izraziti omjerom od 1:4-6, a najveća incidencija zapažena je kod muškaraca u dobi od oko 70 godina. Vrlo bitna stavka povezana s AAA je pušenje te je sama učestalost znatno veća kod pušača nego kod nepušača i to u omjeru od 8:1 (7).

Tablica 1.: Odnos promjera AAA i vjerojatnosti rupture

Promjer AAA (cm)	Postotak rupture (%)
< 3 cm	0
3-3,9 cm	0,4%
4-4,9 cm	1%
5-5,9 cm	1-11%
6-6,9 cm	11-22%
>7 cm	30-33%

Izvor : HTA (Health Technology Assessment) austrijskog Ludwig Boltzmann Instituta, 2013.

Poražavajuća je činjenica kako 30-50% osoba s aneurizmom abdominalne aorte umre od ruptore te u prosjeku izgubi oko 9 godina života (5).

1.3. Patofiziologija aneurizme abdominalne aorte

Aneurizma se javlja kao posljedica ateroskleroze, traume ili infekcije pri čemu bolesna stijenka arterije gubi elastičnost i čvrstoću te se unatoč tome širi pod djelovanjem krvnog tlaka. U tablici 1.1. navedeni su najčešći mogući uzroci nastanka aneurizme.

Pod normalnim promjerom infrarenalnog dijela trbušne aorte među ljudima starijim od 50 godina smatra se 1,5cm za žene i 1,7cm za muškarce. Kada se infrarenalni dio aorte u promjeru uveća na 3cm ili više tada se smatra aneurizmom (8).

Tablica 1.1. Najčešći mogući uzroci nastanka aneurizme

UROĐENA ANEURIZMA	-Najčešće bobičaste aneurizme moždanih arterija u Willisovu krugu -Genetske bolesti veziva: Marfanov sindrom, Eshles-Danlosov sindrom, osteogenesis imperfecta
ATEROSKLEROTIČNA ANEURIZMA	-Uzrokuje ju slabljenje stijenke aorte i velikih arterija -Najčešće se nalazi u abdominalnoj aorti
SIFILITIČNA ANEURIZMA	-Nastaje u uzlaznoj torakalnoj aorti bolesnika koji ima tercijalni sifilis
MIKOTIČNA ANEURIZMA	-Nastaje zbog infekcije koja lokalno uzrokuje slabljenje ili cijepanje krvožilne stijenke -male i vrećaste aneurizme
TRAUMATSKA ANEURIZMA	-nastaje kod prostrjelih i ubodnih ozljeda oštećuje se krvožilna stijenka nakon čega se -na tom mjestu stijenka izboči i nastaje aneurizma

Izvor : Tomislav Šoša. Kirurgija. Zagreb, Croatia: Naklada Ljevak, d.o.o.; 2007.

S obzirom da još uvijek ne postoji jedinstveni patogenetski model nastanka abdominalne aorte važno je navesti čimbenike koji imaju ulogu u nastanku, a uključuju obiteljsku

povezanost, hemodinamske mehaničke faktore, genetski predisponirane i stečene biokemijske promjene vezane uz strukturnu matricu aortalne stijenke (9).

Proteolitička razgradnja izvanstaničnog matriksa proteina, kolagena i elastina obilježava primarni proces u razvoju aneurizme abdominalne aorte što uključuje nakupljanje lipida u stanicama, kolesterola u izvanstaničnom slobodnom prostoru, pojavu tromba, kalcifikata i ulceracije pa sve do rupture same aorte (9).

Vrlo je važno naglasiti kako nepravila prehrana uz pušenje cigareta i povišen krvni tlak utječu na nastanak i razvoj arterioskleroze te upravo navedene stavke predstavljaju značajne čimbenike u nastanku aneurizme abdominalne aorte (10).

2. CILJ RADA

Cilj rada je objasniti ulogu i specifičnosti medicinske sestre prilikom izvođenja endovaskularnog liječenja aneurizme abdominalne aorte te predstaviti i prikazati cijeli protokol rada pri takvom zahvatu.

3. PRIKAZ POSTUPKA

3.1. Indikacije i primjena metode EVAR-a

Kada se pacijenta uputi na endovaskularno liječenje aneurizme abdominalne aorte (EVAR) zahvat se izvodi multidisciplinarno sa subspecijalistima vaskularne kirurgije.

Po dolasku se pacijent postavi u supinacijski položaj, postavse dva periferna venska puta (18G i 12G), postavi se standardni neinvanzivni monitoring te IBP u art.radialis lat.sin. UK se postavlja na odjelu. Anesteziološka tehnika: analgo-sedacija. Indukcija: Midazolam i Sufentalin frakcionarno.

Nakon učinjenog obostranog kirurškog prepariranja prepona i zajedničkih femoralnih arterija postavlja se arterijaska uvodnica i započinje endovaskularno postavljanje stent graftova. Prethodno postavljanju Sentran uvodnice s lijeve strane postavlja se privremena 6F arterijska uvodnica koja uslijed rutinske manipulacije može napuknuti i može doći do migracije komada uvodnice u lumen lijeve AIE. Navedeni dio uvodnice može se uspješno ekstrahirati kontralateralnim pristupom uz Goosneck omče promjera 20mm. Potom se postavi bifurkacijski stent graft intrarenalno, a potom desna ilijačna ekstenzija, te na kraju i lijeva ilijačna ekstenzija. Nakon toga načini se balonska dilatacija manuelno na mjestima preklapanja stent graftova. Vrat aneurizme koji je bio kroničan pojača se postavljanjem Helifx Medtronice zavojnice (6 komada).

Na kontrolnim serijama provjeri se prohodnost bifurkacijskog stent grafta i ilijačnih ekstenzija obostrano. Ako nema znakova „leak-a“ na kontrolnoj angiografskoj seriji tada se aplicira 7000i.j. Heparina i zahvat se završava kirurškim zatvaranjem obje prepone.

3.2. Detaljan opis postupaka u angio-sali KBC-a Zagreb pri izvođenju EVAR-a

Dan prije izvođenja EVAR-a nakon posljednjeg pacijenta u sali čistačice temeljito očiste salu. Operacijski stol na kojem leži pacijent temeljito se opere i prebriše dezinfekcijskim sredstvom. Stol za instrumentiranje se također opere i prebriše dezinfekcijskim sredstvom. Nakon čišćenja sala se zatvara i u nju se ne ulazi do sljedećeg dana.

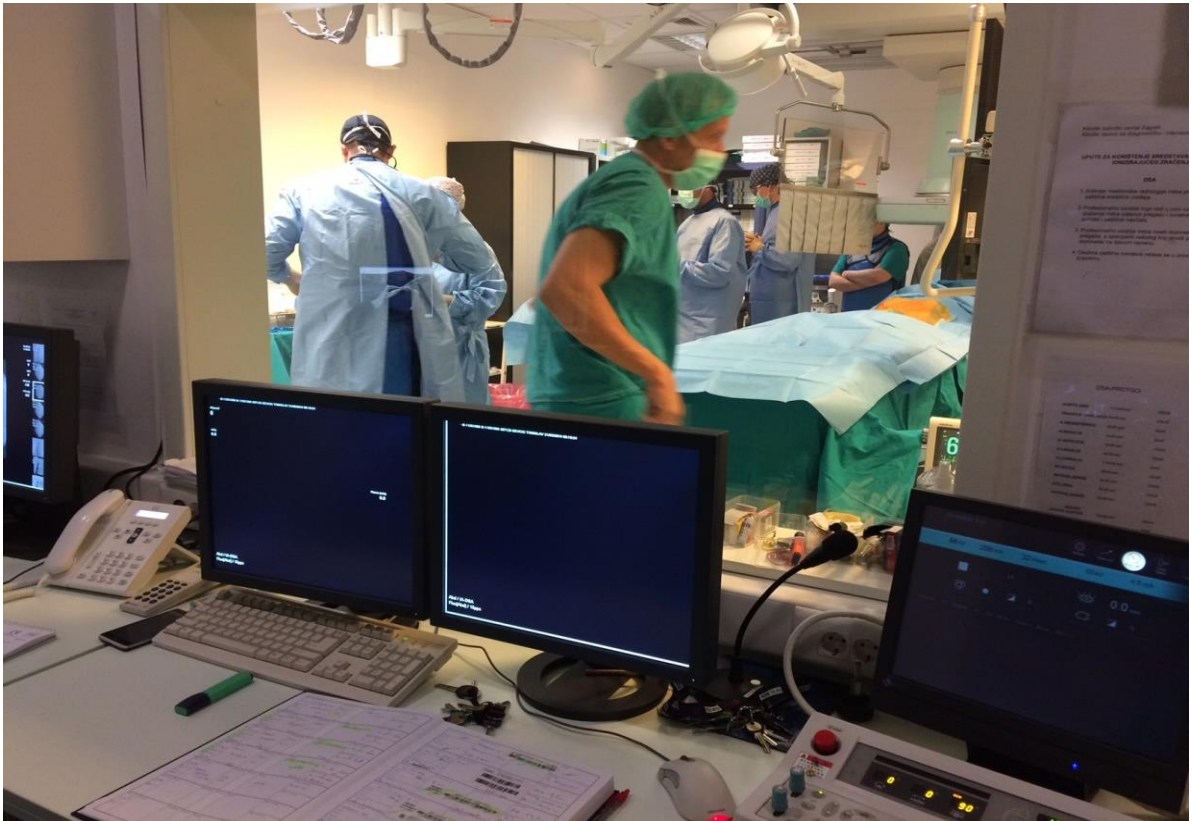Što se tiče samog odabira bolesnika koji će biti podvrgnut EVAR-u za to je potreban ciljano educiran i iskusen multidisciplinarni tim koji obuhvaća kardiologa, vaskularnog i kardijalnog kirurga, kardijalnog anesteziologa, radiološkog tehničara i radiologa i posebno educirane dvije medicinske sestre koje su dio vaskularne i digitalno subtrakcijske angiografske (DSA) sale.(4).

Na sam dan zakazanog operativnog zahvata pacijent u salu dolazi iz hodnika u kojemu se pacijent stavlja na operacijski stol gdje se postavlja venski put, elektrode za monitoring, te vrši priprema za uspavlivanje pacijenta (Slika 3.1. i Slika 3.2.).

Medicinska sestra u sali brine da svi koji ulaze u salu nose zelenu odoru kapu i masku, te da na nogama imaju propisanu obuću za salu. U zahvatu sudjeluju dvije medicinske sestre, jedna sestra iz vaskularne sale koja sudjeluje pri prepariranju arterija te jedna sestra iz DSA sale koja sudjeluje u postavljanju graft stentova. Medicinska sestra dužna je osigurati dovoljan broj zelenih uniformi i pripremiti ih zajedno sa kapama i maskama u prostoriji u kojoj se presvlače doktori i sestre, a prostorija se nalazi u sklopu sale, ali ne služi i kao predprostorija za pranje.

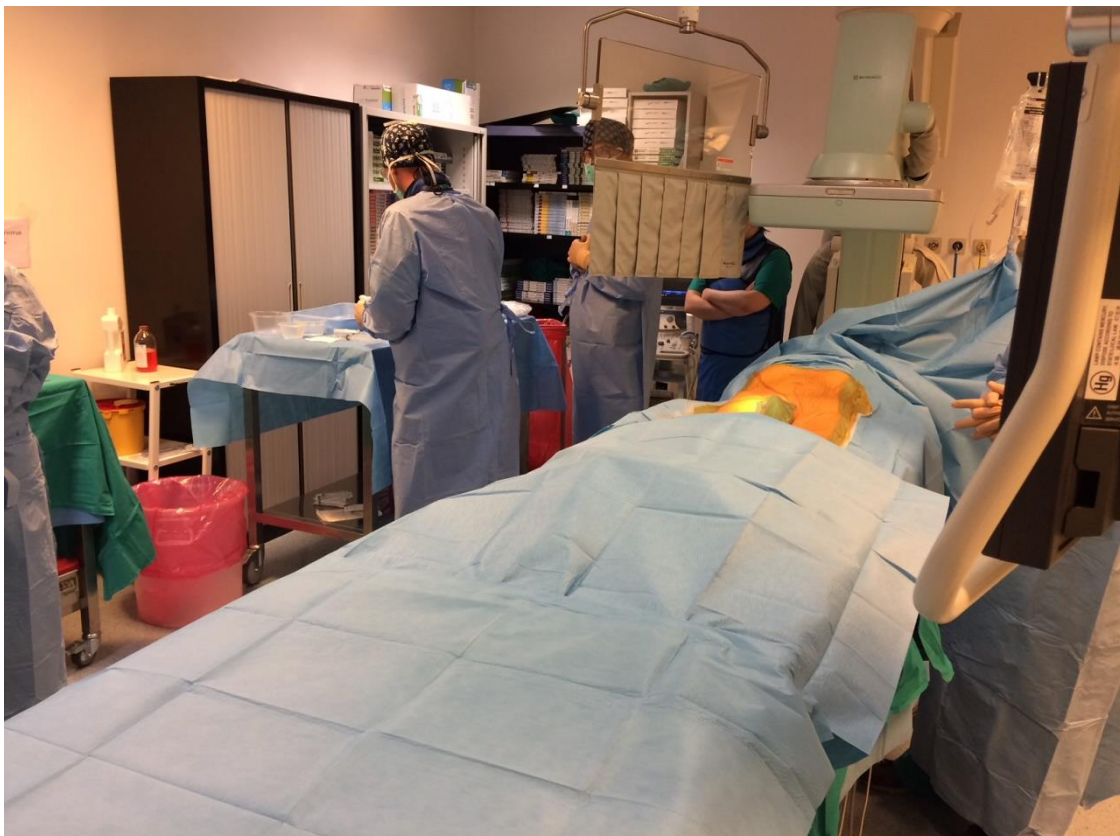Iz vaskularne sale dolaze dvije instrumentarke koje sa sobom donose sve potrebne instrumente. Za njihove instrumente potrebno je osigurati radni stol. Kada sestre instrumentarke pripremaju svoj stol i instrumente anestezija za to vrijeme uspavljuje pacijenta, a sestra iz DSA sale (sala za digitalnu subtrakcijsku angiografiju) nadgleda da se sve provodi u sterilnim uvjetima.

Svaki EVAR zahvat u Kliničkom bolničkom centru Zagreb rade isti doktor radiolog i isti vaskularni kirurg, ali se izmjenjuju njihovi specijalizanti među kojima su neki prvi put u angio sali na EVAR zahvatu. Medicinska sestra upućuje ih gdje će se presvući i pazi da u salu ulaze adekvatno odjeveni (zelena bluza i zelene hlače, kapa, maska i obuća za salu).



Slika 3.1. Početak priprema pacijenta i monitoringa za operativni zahvat
Izvor : KBC Zagreb, Klinički zavod za dijagnostičku i intervencijsku radiologiju

Interventni radiolog na osnovu dijagnoze pripremi graft stentove koji će se ugrađivati u pacijenta. Medicinska sestra zajedno sa doktorom sudjeluje u pripremi unatoč tome što ona kasnije dodaje graft stentove instrumentarki koja je za stolom ili daje instrukcije inženjeru radiologu kojim redosljedom će otvarati stentove.

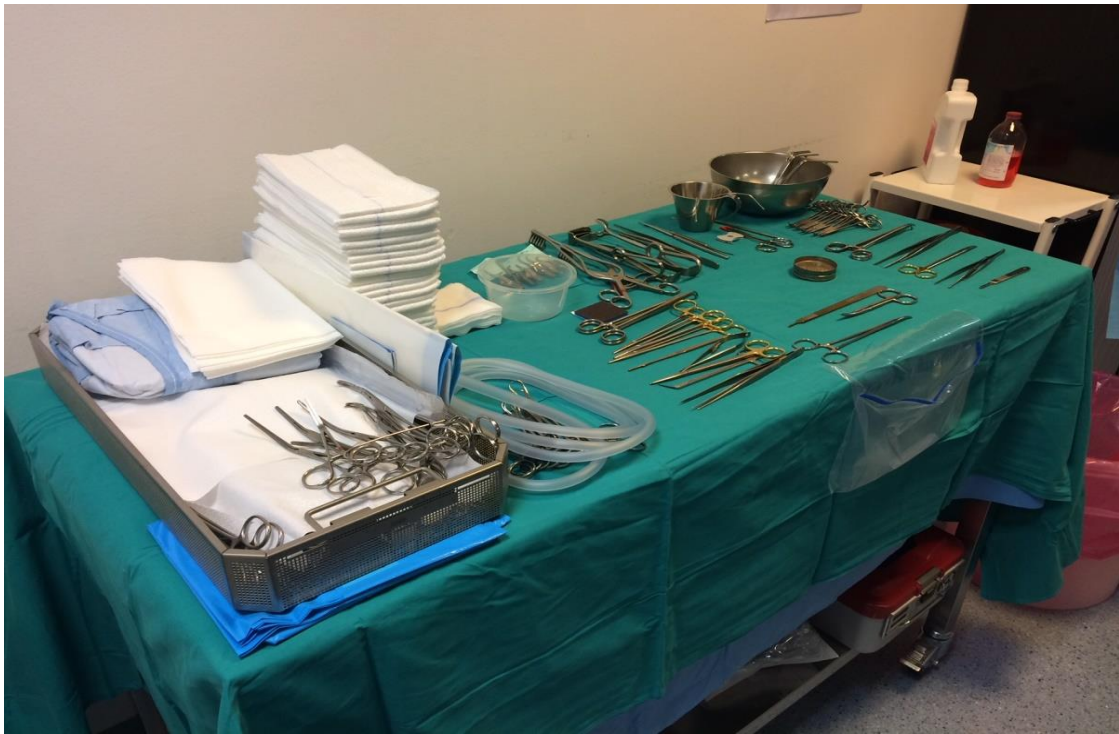

Slika 3.2. Priprema operacijskog polja i pacijenta

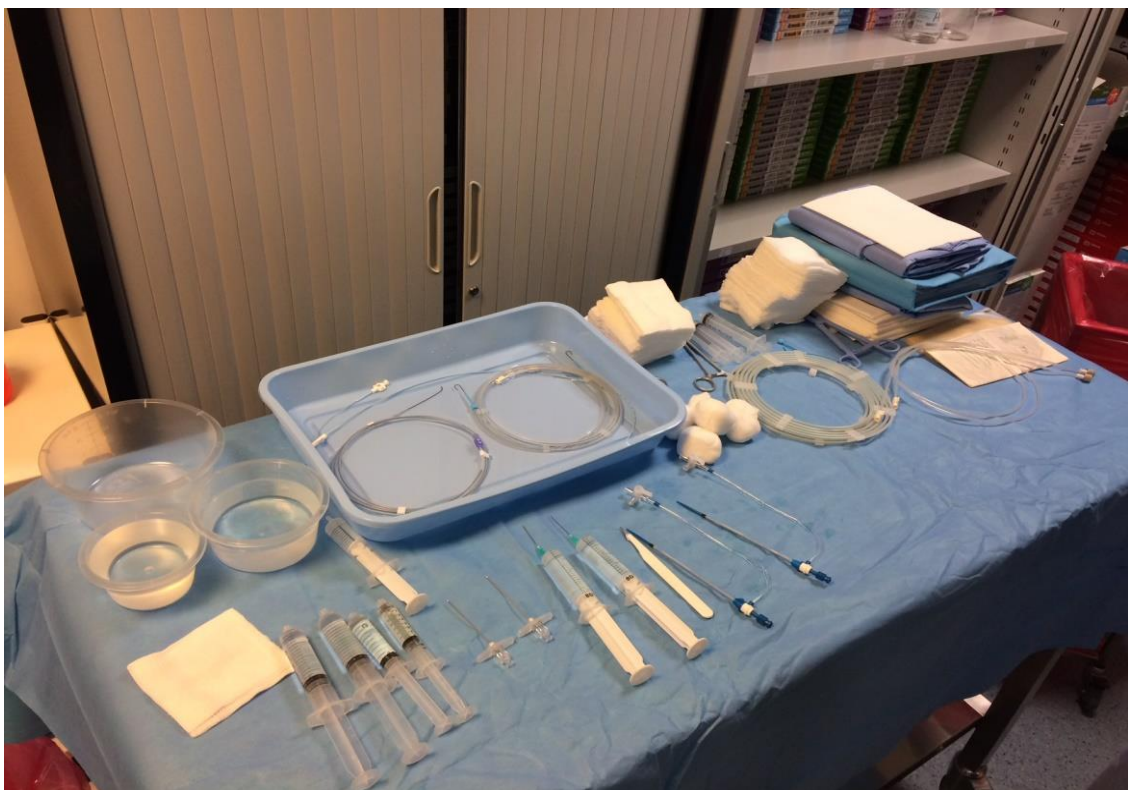Izvor : KBC Zagreb, Klinički zavod za dijagnostičku i intervencijsku radiologiju

Nakon pripreme svih instrumenata od strane vaskularne instrumentarke i nakon što je pacijent uspavan i vaskularni kirurg speman pristupa se pranju operativnog polja i započinje se sa operativnim zahvatom prepariranja femoralnih arterija.

Za to vrijeme medicinska sestra instrumentarka započinje sa slaganjem instrumenata i pribora potrebnih za ugradnju graft stenta (slika 3.3. i slika 3.4.). Slaganje stola i pribora provodi se u sterilnim uvjetima.



Slika 3.3. Sterilni stol sa instrumentima potrebnim za izvođenje EVAR-a
Izvor : KBC Zagreb, Klinički zavod za dijagnostičku i intervencijsku radiologiju



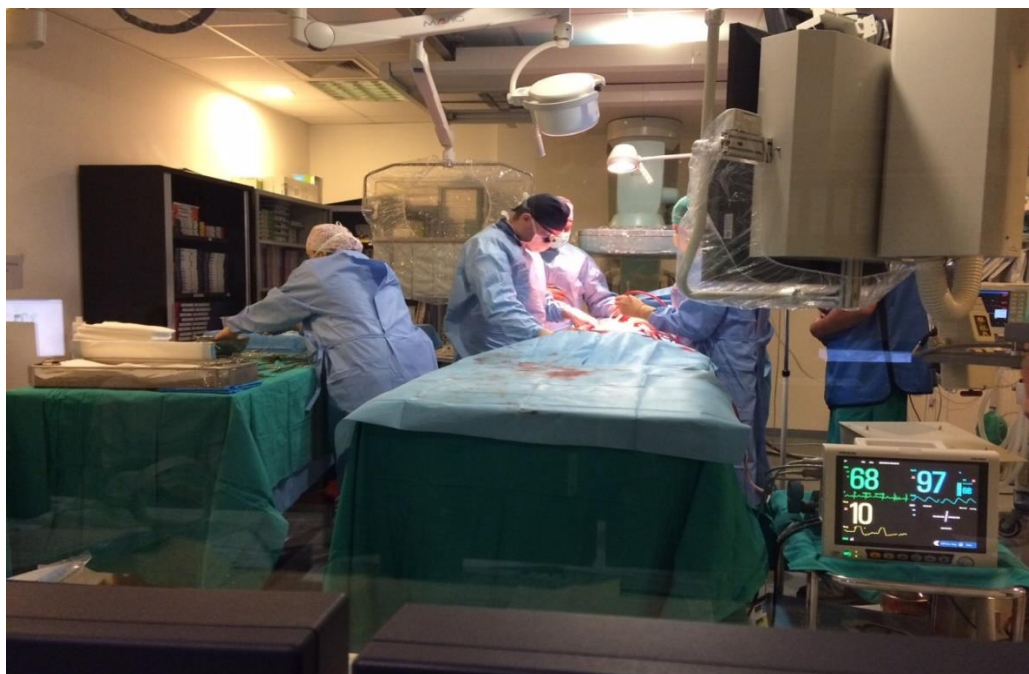Slika 3.4. Sterilni stol sa potrebnim priborom za izvođenje EVAR-a
Izvor : KBC Zagreb, Klinički zavod za dijagnostičku i intervencijsku radiologiju

Nakon prepariranja krvnih žila femoralne arterije (Slika 3.5.) vaskularna medicinska sestra i vaskularna instrumentarka izlazi iz sale i ulazi medicinska sestra instrumentarka radiološke sale i sterilno oblači intervencijskog radiologa koji zajedno sa vaskularnim kirurgom nastavlja zahvat (Slika 3.6.).

Svi graft stentovi koji se ugrađuju moraju biti propranog lumena na za to predviđenim mjestima na stentu sa sterilnom fiziološkom otopinom koja je prethodno pripremljena i dodano je u nju 5000-7000i.j. Heparina kako bi se spriječilo zgrušavanje krvi u lumenu stenta ili katetera koji se apliciraju u krvne žile (Slika 3.7.).

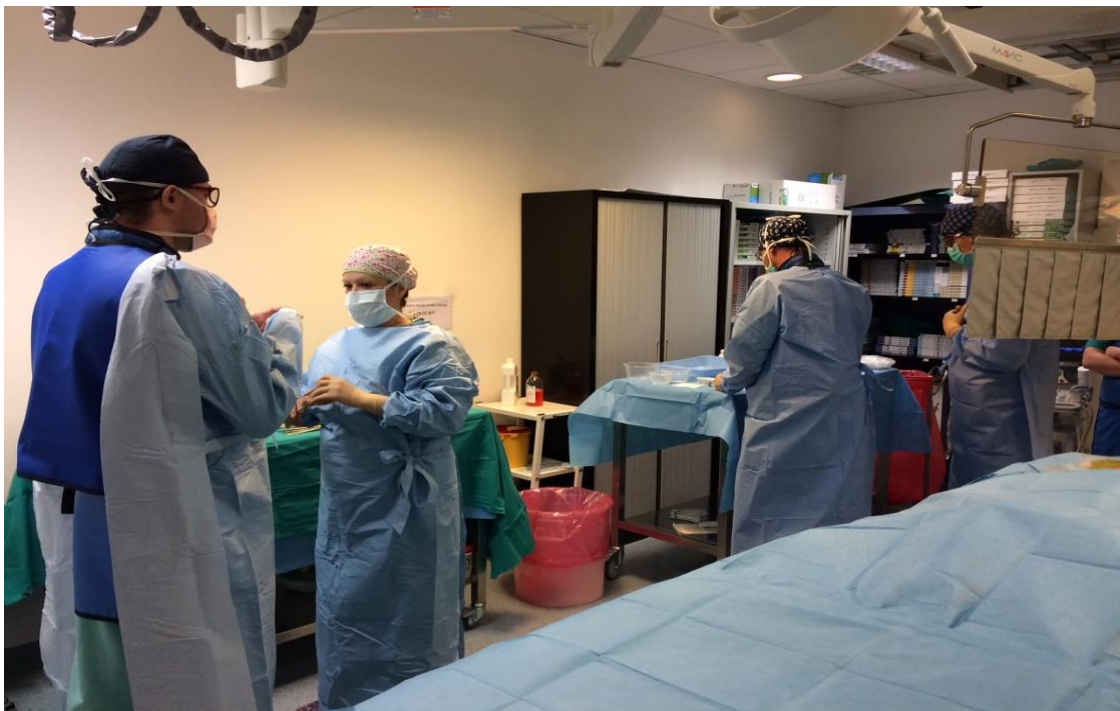Medicinska sestra koja nije sterilno obučena brine da na stolu sa instrumentima ne nedostaje fiziološke otopine kontrasta i svega potrebnog za operacijski zahvat. Ona otvara i dodaje graft stentove medicinskoj sestri koja se nalazi za operacijskim stolom. Kada preuzme graft stent propire ga na propisani način, dodaje i asistira interventnom radiologu.

Kada je graft stent postavljen i posao gotov od strane interventnog radiologa radiološka sestra instrumentarka odlazi od stola i dolazi ponovo vaskularna medicinska sestra instrumentarka i vaskularni kirurg završava zahvat (Slika 3.8.).



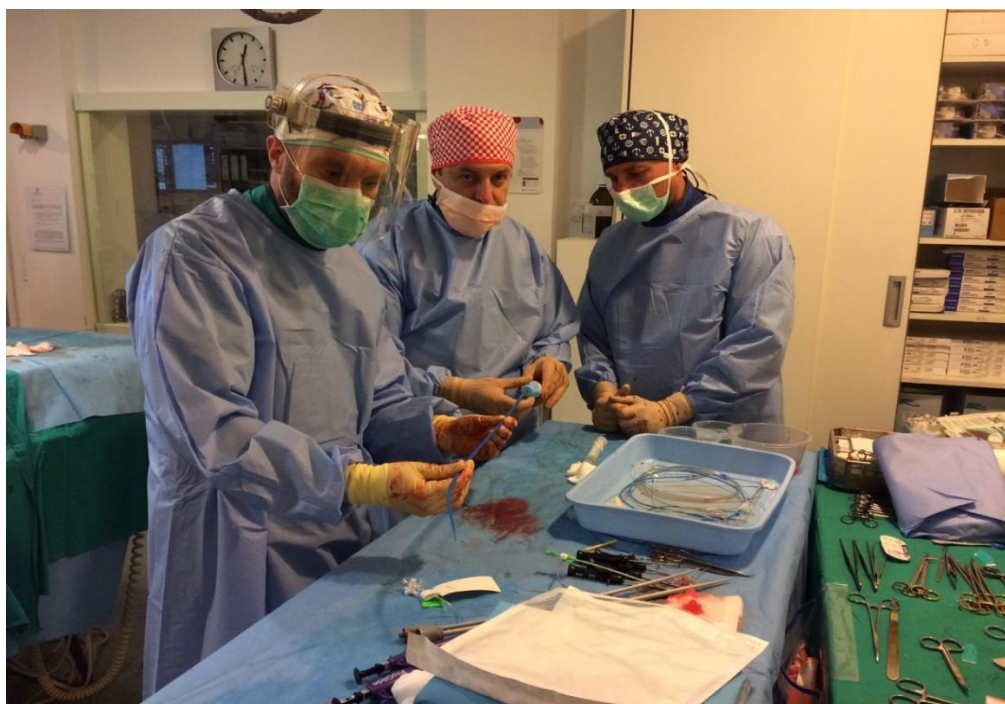Slika 3.5. : Prepariranje krvnih žila femoralne arterije

Izvor : KBC Zagreb, Klinički zavod za dijagnostičku i intervencijsku radiologiju



Slika 3.6. Medicinska sestra instrumentarka radiološke sale sterilno oblači intervencijskog radiologa koji zajedno sa vaskularnim kirurgom nastavlja zahvat

Izvor : KBC Zagreb, Klinički zavod za dijagnostičku i intervencijsku radiologiju



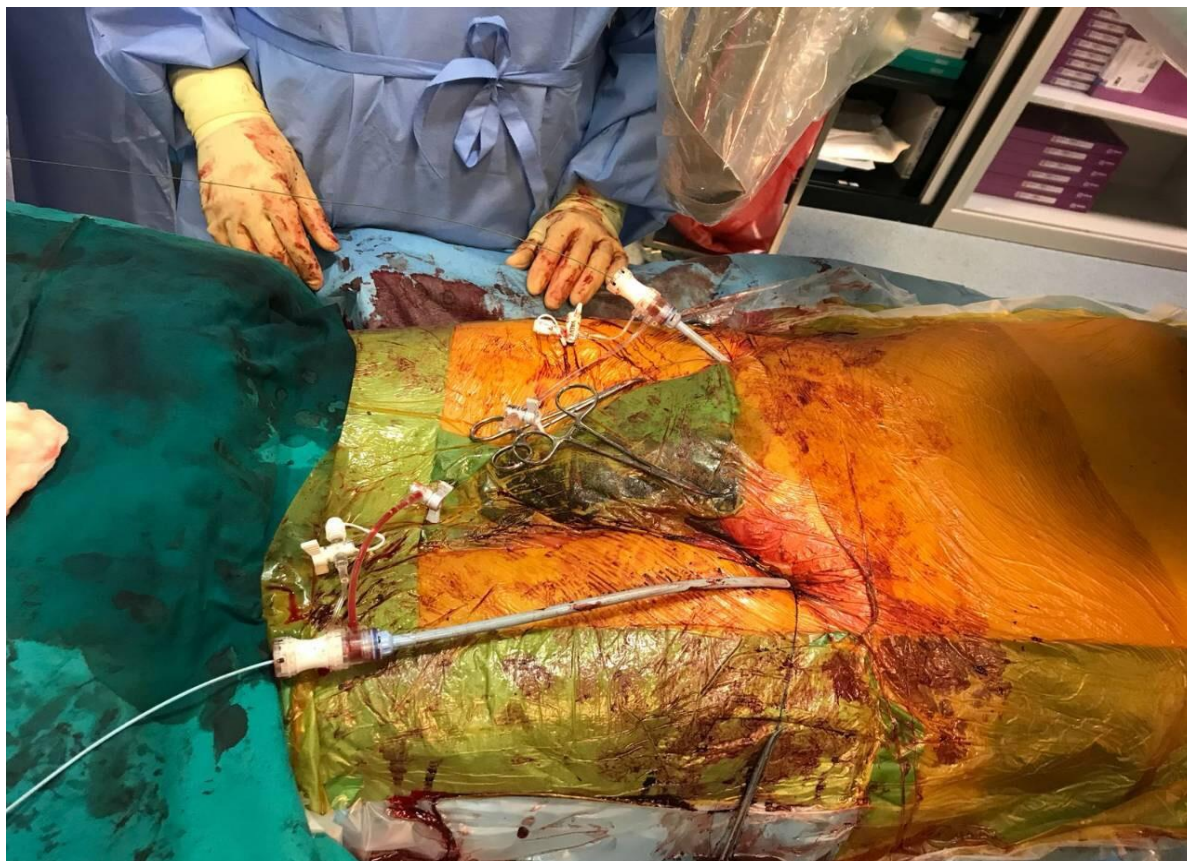Slika 3.7. : Propiranje graft stenta

Izvor : KBC Zagreb, Klinički zavod za dijagnostičku i intervencijsku radiologiju

Medicinska sestra ovime nije gotova sa svojim zadacima i ne napušta prostorije DSA sale. Po završetku operativnog zahvata pomaže prebaciti pacijenta u krevet, nadgleda i pazi da

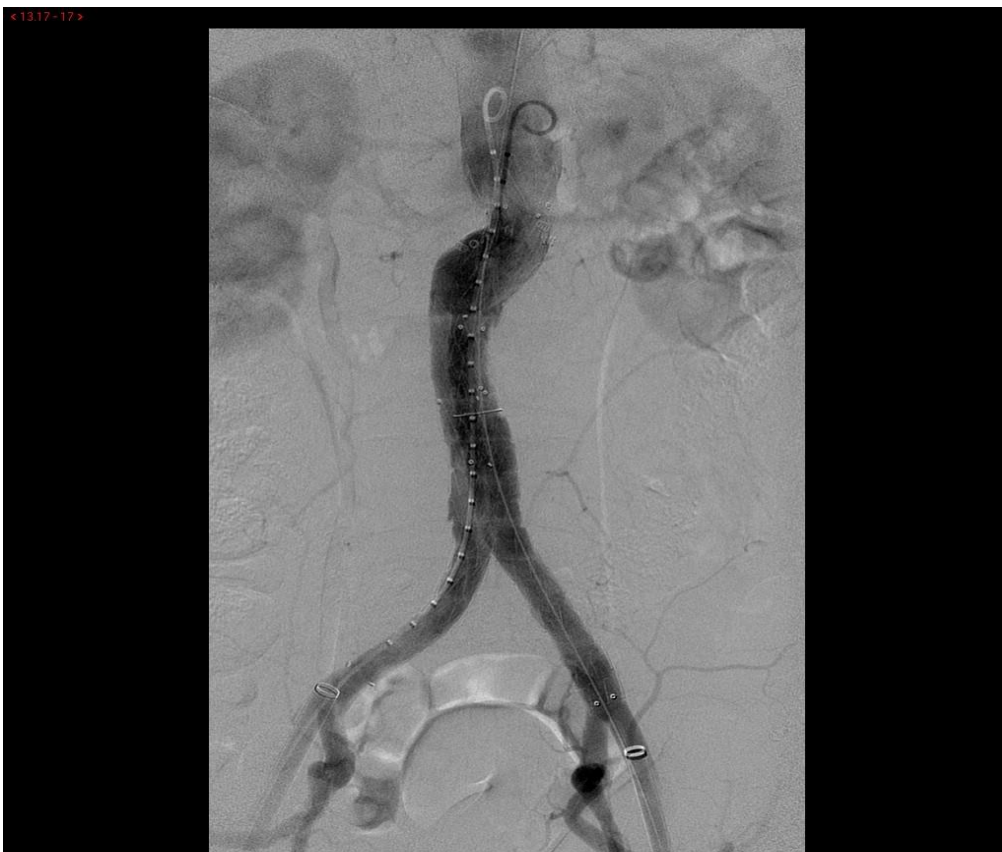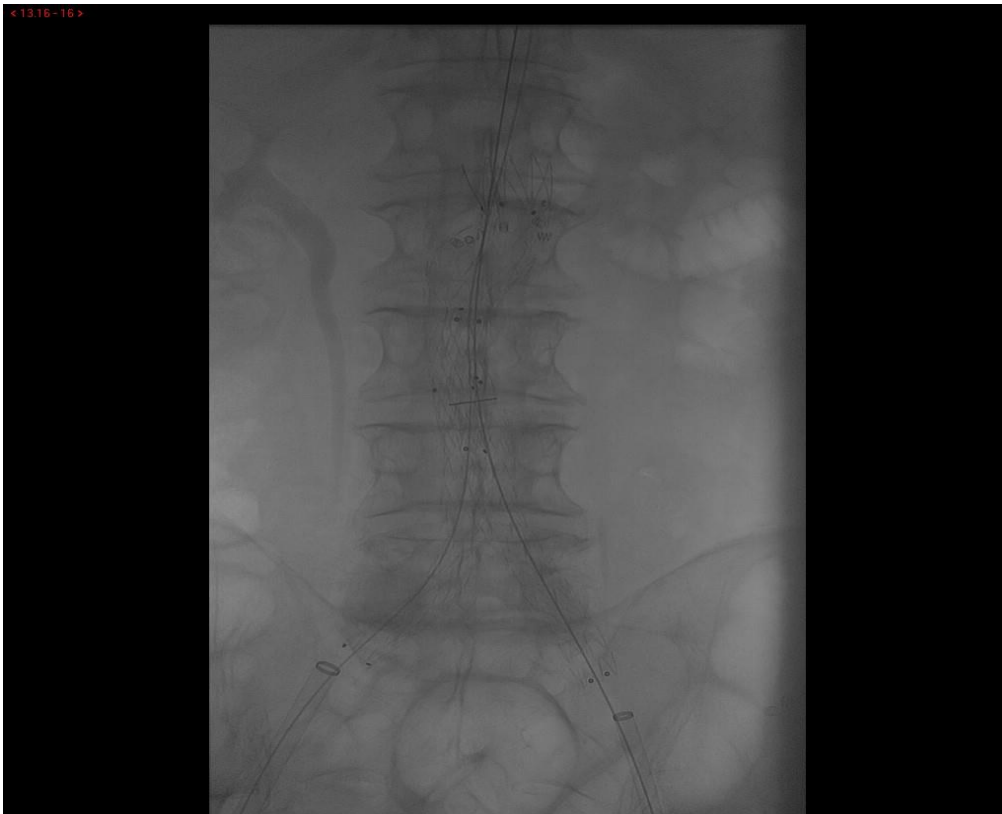se infektivni materijal propisno odloži u za to predviđenu ambalažu (crvene vreće), nadgleda čišćenje sale te čisti i dezinficira stol za instrumentiranje te nadopunjuje materijal u sali koji je potrošen za vrijeme zahvata.

Na slikama 3.8. i 3.9. prikazan je proces postavljanja graft stenta pod RTG snimkom.



Slika 3.8. : Ugradnja graft stenta

Izvor : KBC Zagreb, Klinički zavod za dijagnostičku i intervencijsku radiologiju



Slika 3.8. i 3.9. Prikazuju proces postavljanja graft stenta pod RTG snimkom
Izvor : KBC Zagreb, Klinički zavod za dijagnostičku i intervencijsku radiologiju

3.3. Plan zdravstvene njege za pacijenta koji je podvrgnut EVAR-u

Prije operacije, medicinska sestra provjerava osobne podatke pacijenta, vrši identifikaciju, mjeri vitalne znakove i postavlja pitanja o zdravstvenom stanju prikupljajući činjenice za anamnezu. Sestra bilježi moguće alergije, prethodne operacije, trenutnu terapiju i druge bitne karakteristike.

Nakon neposrednog postoperativnog perioda medicinska sestra trebala bi se usredotočiti na praćenje pacijentovih vitalnih znakova, procjenu pacijenta za krvarenje, održavanje pacijentovog krvnog tlaka na kontrolnom nivou, te smanjenje rizika od drugih komplikacija (11).

Dijagnoza :

- Akutna bol

Sestrinske intervencije :

- Procjenjivanje kontrole boli,
- identificiranje vrijednosne komponente koja se odnosi na bol,
- provođenje smjernica za bol,
- provođenje alternativne metode kontrole boli,
- surađivanje u pokretanju kontrolirane analgezije,
- ocjenjivanje odgovora na intervencije za upravljanje boli (11).

Dijagnoza :

- Visok rizik za infekciju

Sestrinske intervencije :

- Procjenjivanje rizika od infekcije,
- klasificiranje kirurške rane,
- provođenje aseptične tehnike,
- zaštita od kontaminacije,
- upravljanje propisanim profilaktičkim tretmanima,
- davanje propisanih lijekova,
- upravljanje antibiotskom terapijom propisanom prema doktorskoj odluci,
- obavljanje pripreme kože,

- smanjivanje duljine invazivnog postupka za planiranje skrbi,
- održavanje stalnog nadzora,
- ocjenjivanje faktora povezanih s povećanim rizikom infekcije,
- ocjenjivanje znakova i simptoma infekcije kroz 30 dana nakon operativnog ili invazivnog postupaka (11).

4. RASPRAVA

Aneurizma abdominalne aorte definira se kao patološko lokalno proširenje oslabljene stijenke aorte koja je smještena ispod ošita (11). Normalan promjer abdominalne aorte iznosi između 1,5-2,5cm, a proširenje veće od 3cm smatra se aneurizmom. Najveća pojavnost AAA dešava se u donjem dijelu abdominalne aorte, točnije infrarenalno.

Rizični faktori za razvoj aneurizme abdominalne aorte su (12) :

- Dob
- Spol
- Obiteljska anamneza
- Anamneza kardiovaskularnih bolesti
- Pušenje

Bolest je u većini slučajeva asimptomatska ili ju u rjeđim slučajevima karakterizira bol u trbuhu koja se širi prema leđima, bolovi u nogama, niski krvni tlak ili pulsacije u trbuhu. Povišen krvni tlak ne predstavlja rizični faktor za razvoj aneurizme abdominalne aorte, ali povećava rizik od puknuća nastale aneurizme. Ukupan rast aneurizme u prosjeku iznosi 2-3mm godišnje (12,13).

Pojavom EVAR-a česta tema novijih istraživanja obuhvaća usporedbu endovaskularnog i otvorenog kirurškog liječenja. Sam proces endovaskularnog zahvata otežan je za pacijente s promijenjenom anatomijom aneurizme koja obuhvaća i promjenu aorte, njezinih ogranaka te femoralnih i ilijačnih arterija unatoč tome što endograf teže prolazi kroz kalcificirane i tortuozne krvne žile (14).

Prednost endovaskularnog liječenja predstavlja mogućnost izvođenja u lokalnoj anesteziji pa tako bolesnici koji nisu kandidati za otvoreno kirurško liječenje unatoč anesteziološkom aspektu mogu biti podvrgnuti endovaskularnom zahvatu. Perkutani pristup koji uvelike skraćuje vrijeme zahvata također je velika prednost EVAR-a, a okluzija balonom predstavlja učinkovito rješenje nad kratkoročnom kontrolom krvarenja. Sistemske komplikacije koje obuhvaćaju infarkt miokarda, pneumoniju ili zatajenje bubrega rijede su nakon endovaskularnog zahvata no unatoč tome potreba za ranom reintervencijom je veća (7).

Svakim je danom sve više osoba kojima je dijagnosticirana aneurizma abdominalne aorte što se objašnjava dostupnost boljoj i suvremenijoj dijagnostičkoj proceduri. U SAD-u se

svake godine ustanovi oko 32000 novootkrivenih bolesnika sa AAA, a smatra se kako njih čak 2000000 ostane neotkriveno (2). U svijetu se danas aneurizma abdominalne aorte nalazi na 9.mjestu vodećih uzroka smrti među populacijom starijom od 65 godina te na 13.mjestu vodećeg uzroka smrti uopće (15).

Endovaskularna rekonstrukcija aneurizme abdominalne aorte u svijetu doživljava ekspanziju u posljednjih desetak godina kao suvremeni oblik liječenja pri čemu je dokazano statistički značajno smanjenje 30-dnevnog postoperativnog općeg mortaliteta pri čemu je i boravak bolesnika u bolnici kraći, a samim time su i smanjeni veći troškovi (16).

5. ZAKLJUČAK

Aneurizme abdominalne aorte predstavljaju potencijalno životno ugrožavajuće stanje te ih je s obzirom na navedeno potrebno pravovremno dijagnosticirati i liječiti. Opće mjere prevencije poput prestanka pušenja i redovne tjelesne aktivnosti sprječavaju daljnji rast manjih aneurizmi koje unatoč svom manjem promjeru tada imaju i manju sklonost rupturi. Liječenje velikih aneurizmi može se postići na dva načina, endovaskularnim i otvorenim kirurškim zahvatom prilikom čega se aneurizma isključuje iz krvotoka i premošćuje protezom odnosno graft-stentom.

Endovaskularno liječenje aneurizme abdominalne aorte ima prednost u svezi s manjim mortalitetom perioperativnog razdoblja, starija populacija bolje podnosi ovakav oblik liječenja, te predstavlja alternativu za pacijente koji se ne mogu podvrgnuti otvorenom kirurškom zahvatu unatoč visokoj životnoj dobi i komorbiditetu. Negativne strane EVAR-a nosi povećana učestalost komplikacija vezanih uz endograft te povećani troškovi liječenja uz nedostupnost izvođenja takve vrste liječenja u svim operacijskim centrima.

Izvođenje EVAR-a uvelike zahtijeva dobro educiran i uvježban tim te se smatra kako će upravo takav način liječenja s vremenom i usavršavanjem postati prvi izbor u liječenju aneurizme abdominalne aorte.

6. LITERATURA

1. Krmpotić-Nemanić J., Marušić A. Krvožilni sustav, Anatomija čovjeka, Zagreb, Medicinska naknada; 2002.
2. Šoša T., Sutlić Ž., Stanec Z., Tonković I. Aneurizma aorte, Kirurgija. Naklada ljevak; 2007.
3. Endovaskularna rekonstrukcija aneurizme abdominalne aorte – EVAR [online]. Dostupno na : <http://www.vaskularnahirurgija.com/tretman/endovaskularna-rekonstrukcija-aneurizme-abdominalne-aorte-evar/> (15.06.2018.)
4. Bubalo T. Liječenje aneurizme abdominalne aorte perkutanim raiološkim postupkom. Sveučilište u Zagrebu. Medicinski fakultet, diplomski rad. Zagreb; 2014.
5. Golzarian J., Valenti D.. Endoleakageafter endovascular treatment of abdominalaortic aneurysms: diagnosis,significance and treatment. Eur Radiol 2006; 16:2849 –2857.
6. Đurić I. Endovaskularno i kirurško liječenje aneurizama abdominalne aorte. Sveučilište u Zagrebu. Medicinski fakultet, diplomski rad. Zagreb; 2017.
7. Davidović L., Marković M., Jakovljević N., et al. Unusual forms of ruptured abdominal aortic aneurysms. Vascular 2008;16(1):17-24.
8. Society for Vascular Surgery. Endovascular Repair of Abdominal Aortic Aneurysms [online]. Dostupno na : <https://vascular.org/patient-resources/vascular-treatments/endovascular-repair-abdominal-aortic-aneurysms> (16.06.2018.)
9. Aneurizme abdominalne aorte: uzroci i simptomi, dijagnoza i liječenje, prognoza aneurizme [online]. Dostupno na : <http://hor.gurushealth.ru/bolesti-simptoma-lije%C4%8Denje/bolesti-srca-i-krvnih-%C5%BEila/5776-aneurizme-abdominalne-aorte-uzroci-i-simptomi.html> (16.06.2018.)
10. Cohen JR., Mandell C., Margolis I., Chang J., Wise L. Altered aortic protease and antiprotease activity in patients with ruptured abdominal aortic aneurysms. Surg Gynecol Obstet 1987;164:355-358
11. Continuing education. Treatment of Abdominal Aortic Aneurysms: The Role of Endovascular Repair [online]. Dostupno na : https://www.aorn.org/websitedata/cearticle/pdf_file/CEA14534-0001.pdf (22.06.2018.)
12. Pande RL., Beckman JA. Abdominal aortic aneurysm: populations at risk and how to screen. J Vasc Interv Radiol 2008;19:S2-8. Dostupno na : 10.1016/j.jvir.2008.03.010 (16.06.2018.)

13. Glimaker H., Holmberg L., Elvin A., et al. Natural history of patients with abdominal aortic aneurysm. *Eur J Vasc Surg* 1991;5:125-130
14. Virag L. Numeričko modeliranje rasta aneurizme abdominalne aorte. Doktorski rad , Sveučilište u Zagrebu ; 2007. Dostupno na: <http://repositorij.fsb.hr/8074/> (16.06.2018.)
15. Ozretić D. Endovaskularno liječenje intrakranijskih aneurizmi zavojnicama uz ugradnju potpornice. Sveučilište u Zagrebu. Medicinski fakultet, disertacija. Zagreb; 2015.
16. LaRoy L.L., Cormier P.J., Matalon T.A.S, Patel S..K,Turner D.A., Silver B. Imaging of abdominal aortic aneurysms. *AJR Am J Roentgenol*1989;152:785-792.

7. OZNAKE I KRATICE

AAA – aneurizma abdominalne aorte

CTA – (Computed tomography angiography) angiografija uz pomoć računalne tomografije

DSA sala – digitalno subtrakcijska angiografska sala

EVAR – endovaskularni popravak aneurizme

rAAA – ruptura aneurizme abdominalne aorte

8. SAŽETAK

Cilj ovoga rada temelji se na prikazu slučaja pri čemu se nastojalo objasniti ulogu i specifičnosti medicinske sestre prilikom izvođenja endovaskularnog liječenja aneurizme abdominalne aorte te predstavljanju i slikovnom prikazatu cijelog protokola rada pri takvom zahvatu.

Endovaskularno liječenje aneurizme abdominalne aorte označava vrstu zahvata pri kojemu se liječi patologija aorte. Sam postupak obuhvaća postavljanje stent-grafta prilikom čega ne dolazi do izravnog operativnog zahvatu na samoj aorti.

Cijeli postupak EVAR-a izvodi se u sterilnim uvjetima pod rendgenskim vodstvom uz prisustvo interventnog radiologa i vaskularnog kirurga te je neizostavni član tima i medicinska sestra/tehničar. Kirurški tim najčešće radi obostranu femoralnu arteriotomiju pri čemu se kroz femoralnu arteriju uvode žica vodilica, kateter i na samom kraju ključna stavka ovog zahvata, stent-graft.

Ključne riječi : aneurizma abdominalne aorte, endovaskularni popravak aorte, uloga medicinske sestre

9. SUMMARY

The main purpose of this paper is to present a case where role and specificity of medical nurse during the process of endovascular treatment of abdominal aorta aneurism and representation of the entire protocol during that type of procedure.

Endovascular treatment of abdominal aorta aneurism represents a type of procedure where pathology of the aorta is being treated. The procedure itself encompasses placing a stent-graft during which no actual procedure is being done on the aorta itself.

The whole EVAR procedure is being done in a sterile environment, under X-ray guidance, with presence of intervening radiologist and vascular surgeon and a medical nurse/technician as an infallible team member. Surgical team most often does a reciprocal femoral arteriotomy which includes guiding a wire through femoral artery and sent-graft, which is a key factor of this procedure.

Keywords: abdominal aorta aneurism, endovascular aorta repair, role of a medical nurse.

IZJAVA O AUTORSTVU ZAVRŠNOG RADA

Pod punom odgovornošću izjavljujem da sam ovaj rad izradio/la samostalno, poštujući načela akademske čestitosti, pravila struke te pravila i norme standardnog hrvatskog jezika. Rad je moje autorsko djelo i svi su preuzeti citati i parafraze u njemu primjerenom označeni.

Mjesto i datum	Ime i prezime studenta/ice	Potpis studenta/ice
U Bjelovaru, <u>27. 6. 2019</u>	SAŠA DUŽ	Saša Duž

Prema Odluci Veleučilišta u Bjelovaru, a u skladu sa Zakonom o znanstvenoj djelatnosti i visokom obrazovanju, elektroničke inačice završnih radova studenata Veleučilišta u Bjelovaru bit će pohranjene i javno dostupne u internetskoj bazi Nacionalne i sveučilišne knjižnice u Zagrebu. Ukoliko ste suglasni da tekst Vašeg završnog rada u cijelosti bude javno objavljen, molimo Vas da to potvrdite potpisom.

Suglasnost za objavljivanje elektroničke inačice završnog rada u javno dostupnom nacionalnom repozitoriju

SASA DUŽ

ime i prezime studentice

Dajem suglasnost da se radi promicanja otvorenog i slobodnog pristupa znanju i informacijama cjeloviti tekst mog završnog rada pohrani u repozitorij Nacionalne i sveučilišne knjižnice u Zagrebu i time učini javno dostupnim.

Svojim potpisom potvrđujem istovjetnost tiskane i elektroničke inačice završnog rada.

U Bjelovaru, 27. 6. 2017

Sasa Duž
potpis studentice