

Perioperativna zdravstvena skrb bolesnika sa kataraktom

Dotur Šipek, Ivana

Undergraduate thesis / Završni rad

2016

Degree Grantor / Ustanova koja je dodijelila akademski / stručni stupanj: **Technical College in Bjelovar / Visoka tehnička škola u Bjelovaru**

Permanent link / Trajna poveznica: <https://um.nsk.hr/um:nbn:hr:144:411810>

Rights / Prava: [In copyright](#) / [Zaštićeno autorskim pravom.](#)

Download date / Datum preuzimanja: **2025-03-13**



Repository / Repozitorij:

[Digital Repository of Bjelovar University of Applied Sciences](#)



VISOKA TEHNIČKA ŠKOLA U BJELOVARU

STRUČNI STUDIJ SESTRINSTVO

ZAVRŠNI RAD BR. 35/SES/2015

**PERIOPERATIVNA ZDRAVSTVENA SKRB BOLESNIKA SA
KATARAKTOM**

Ivana Dotur Šipek

Bjelovar, veljača 2016.

VISOKA TEHNIČKA ŠKOLA U BJELOVARU

STRUČNI STUDIJ SESTRINSTVO

ZAVRŠNI RAD BR. 35/SES/2015

**PERIOPERATIVNA ZDRAVSTVENA SKRB BOLESNIKA SA
KATARAKTOM**

Ivana Dotur Šipek

Bjelovar, veljača 2016.



Visoka tehnička škola u Bjelovaru

Trg E. Kvaternika 4, Bjelovar

1. DEFINIRANJE TEME ZAVRŠNOG RADA I POVJERENSTVA

Kandidat: **Dotur Šipek Ivana** Datum: 21.04.2015. Matični broj:000661
JMBAG:0314006553

Kolegij: **ZDRAVSTVENA NJEGA ODRASLIH III**

Naslov rada (tema): **Perioperativna zdravstvena skrb bolesnika sa kataraktom**

Mentor: **Ksenija Eljuga, dipl.med.techn.** zvanje: **predavač**

Članovi Povjerenstva za završni rad:

1. Dr.sc. Zrinka Puharić, predsjednik
2. Ksenija Eljuga, dipl.med.techn., mentor
3. Goranka Rafaj, mag.med.techn., član

2. ZADATAK ZAVRŠNOG RADA BROJ: 35/SES/2015

Studentica će u prvom dijelu rada prikazati anatomiju oka, dijagnostiku te različite tehnike izvođenja operativnog zahvata.
Drugi dio rada bit će baziran na prikazima dva različita bolesnika oboljelih od katarakte, djeteta i odrasle osobe. Objasnit će se važnost pristupa zdravstvene skrbi obzirom na dob te će se prikazati sestrinske dijagnoze i intervencije kod oboljelih.

Zadatak uručen: 21.04.2015.

Mentor: **Ksenija Eljuga, dipl.med.techn.**



ZAHVALA

Zahvaljujem mentorici Kseniji Eljuga na strpljenju, pomoći, razumijevanju i podršci tijekom izrade završnog rada.

Zahvaljujem cjelokupnoj obitelji na žrtvi i pomoći koja je bila potrebna kroz moj studij.

Ovaj rad posvećujem svom suprugu i sinu, koji su proveli mnoge vikende bez mene, te im zahvaljujem na ljubavi, strpljenju i razumijevanju.

SADRŽAJ

1. UVOD	1
1.1. Anatomija oka	2
1.2. Katarakta	7
1.2.1. Senilna katarakta	7
1.2.2. Simptomi i znakovi senilne katarakte	8
1.2.3. Liječenje senilne katarakte	8
1.2.4. Kongenitalna katarakta	10
1.2.5. Klinička slika kongenitalne katarakte	11
1.2.7. Liječenje kongenitalne katarakte	11
1.2.8. Indikcija za kirurški zahvat kongenitalne katarakte	12
1.2.9. Kirurški zahvat kongenitalne katarakte	12
1.2.10. Rehabilitacija vida i prognoza kongenitalne katarakte	13
1.2.11. Intraokularne leće	14
1.2.15. Postoperativne komplikacije	15
1.3. Perioperativna zdravstvena njega bolesnika s kataraktom	16
1.3.1. Preoperativna zdravstvena njega	16
1.3.2. Intraoperativna zdravstvena njega	17
1.3.3. Postoperativna zdravstvena njega	20
2. CILJ RADA	21
3. ISPITANICI I METODE	22
4. REZULTATI	23
5. RASPRAVA	32
6. ZAKLJUČAK	35

7. LITERATURA	38
8. SAŽETAK/SUMMARY	39

1. UVOD

Katarakta je замуćenje leće ili ovojnice očne leće koje dovodi do smanjenja funkcije vida.

Uzrok katarakte može biti raznovrstan, najčešće je vezan za procese starenja u organizmu i zato se katarakta najčešće nalazi kod pripadnika starije životne dobi. Incidencija kongenitalne katarakte je 6/10.000 rođene djece, te je vodeći uzrok slabovidnosti u svijetu kod djece kod kojih nije na vrijeme prepoznata.

Najčešći simptomi katarakte pojavljuju se u obliku zamagljenja i smanjenja vidne oštine, a najčešće su vezani uz gubitak osjeta za boje, slabiju funkciju vida noću, pojavljivanje dvoslika, te potrebu za novim naočalama.

Operacija katarakte jedna je od najčešće izvođenih operacija, a zbog izvanredno dobre rehabilitacije i minimalnih postoperativnih komplikacija, predstavlja jednu od najuspješnijih operacija u medicini uopće.

1.1. Anatomija oka

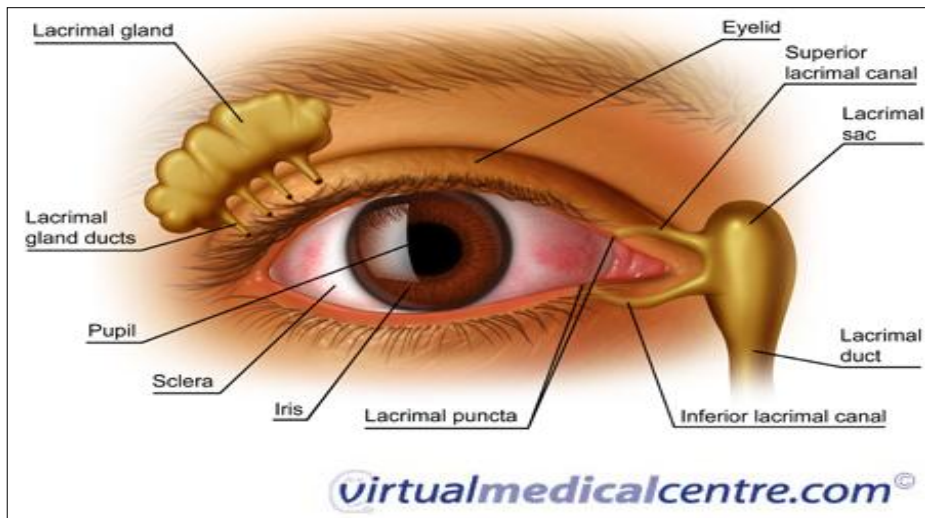
Oko je parni organ vida čija je funkcija skupljanje i prenošenje vizualnih informacija okoline do vidnog korteksa što rezultira osjetom vida.(1) Kuglastog je oblika i smješteno je u očnoj duplji u prednjem dijelu lubanje. Ljudsko oko omogućuje percepciju svjetla, oblika i kontrasta, te razlikovanje boja i percepciju dubine.(1) Najvažnije ljudsko osjetilo kojim čovjek prima 90% informacija iz okoline.

Dijeli se na tri odvojena, ali funkcionalno povezana dijela:

1. pomoćni aparat oka
2. očna jabučica
3. vidni putevi

Pomoćni aparat oka sačinjavaju vjeđe, suzni aparat, spojnica, vanjski mišići oka, očna šupljina (orbita), pokosnica (periost), masno tkivo orbite, krvne i limfne žile te živci.

Vjeđe predstavljaju dva kožno-mišićno-fibrozna nabora čiji je zadatak zaštita očne jabučice od vanjskih štetnih utjecaja. Svojim pokretanjem vjeđe mehanički skidaju sitna strana tijela, a pomoću suza održavaju stalnu vlažnost rožnice i spojnice. Na rubovima vjeđa nalaze se trepavice i žlijezde lojnice. Iznad gornjih vjeđa nalaze se obrve.



Slika 1. Suzni aparat oka

Izvor: <http://www.lekarinfo.com/one-bolesti/bolesti-suznog-aparata>

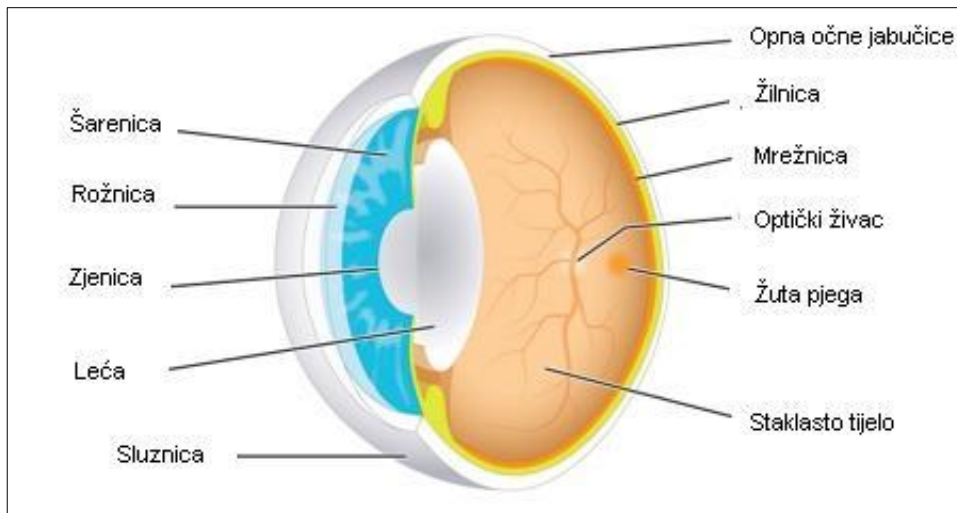
(15.02.2016.)

Suzni aparat je u funkciji zaštite oka, a pripadaju mu suzna žlijezda i odvodni sustav suza (Slika 1). Refleks izlučivanja suza zbiva se svakih nekoliko sekundi pa zatvaranje vjeđa treptanjem razmaže suze te obriše i navlaži rožnicu. Zahvaljujući suzama rožnica je uvijek vlažna što je uvjet njene prozirnosti.

Spojnica (conjunctiva) je tanka vlažna membrana, sastoji se od dva sloja, epitela i strome. Anatomski se može podijeliti u tri dijela:

- spojnica koja prekriva tarzuse (conjunctiva tarsi)
- spojnica koja pokriva očnu jabučicu (conjunctiva bulbi)
- spojnica koja pokriva prelaznu brazdu (conjunctiva fornix)

Očna šupljina (orbita) ima izgled piramide, a čine je maksilarna, frontalna, zigomatična, sfenoidalna, etmoidalna, lakrimalna i jedan dio palatinalne kosti. Obložena je periostom. Orbita je dijelom ispunjena masnim tkivom orbite koje ima značajnu ulogu u zaštiti očne jabučice, jer je u stanju amortizirati udar i na taj način spriječiti povredu očne jabučice.



Slika 2. Očna jabučica

Izvor: <http://zdravlje.eu/2010/04/29/anatomska-i-histoloska-grada-ok/>

(15.02.2016.)

Očna jabučica (bulbus) ima izgled nepravilne kugle. Dužina linije koja spaja centar rožnice sa stražnjim polom iznosi 24 mm. Sastavljena je iz tri ovojnice:

1. Vanjska očna ovojnica (tunica externa)
2. Srednja očna ovojnica (tunica media)
3. Unutarnja očna ovojnica (tunica interna)

Vanjska očna ovojnica daje oblik i čvrstinu oka i ima izrazito zaštitnu ulogu. Sastoji se od:

- Rožnice (cornea) je prozirna, glatka, sjajna i vlažna, te čini prednji dio lomnog uređaja oka, pa stoga nema krvnih žila. Promjera je 16 mm i straga je uklopljena u bjeloočnicu.(2)

- Bjeloočnice (sclera) je čvrsta bjeličasta i neprozirna polukugla promjera približno 22 mm, a oblikuje četiri petine očne jabučice.(2)

Dio gdje cornea prelazi u scleru naziva se corneoscleralni limbus.

Preko srednje očne ovojnice odvija se ishrana oka, dijeli se na tri dijela:

- Šarenica (iris) čini prednji dio ovojnice, ovisno o količini pigmenta u šarenici ovisit će boja očiju
- Zrakasto tijelo (corpus ciliare) zauzima srednji dio očne ovojnice, sudjeluje u produkciji očne vodice i u akomodaciji oka
- Žilnica (chorioidea) glavni zadatak joj je ishrana oka

Unutrašnju ovojnicu očne jabučice čini mrežnica (retina) koja ima dva dijela: optički i slijepi. Mrežnica je poluprozirna membrana sastavljena od četrdesetak vrsta živčanih stanica. Dio mrežnice odgovoran za oštrinu vida je žuta pjega. Žuta pjega je središnji dio mrežnice gdje su živčane stanice najgušće raspoređene. Pored žute pjege nalazi se početak vidnog živca koji je neosjetljiv na svjetlo, pa se njegova projekcija u vidnom polju naziva slijepa pjega.

U sadržaj očne jabučice spadaju:

- Očna vodica stvara se na nivou cilijarnog tijela i ima važnu ulogu u ishrani rožnice i očne leće te održavanju normalnog intraokularnog tlaka
- Leća oka radi se o bikonveksnoj leći koja se nalazi iza pupilarnog otvora u udubljenju staklastog tijela, potpuno je prozirna i zinijevim nitima je vezana za cilijarno tijelo
- Staklasto tijelo predstavlja želatinoznu transparentnu viskoznu masu koja ispunjava stražnji segment oka te daje oku kuglast oblik

Na očnoj jabučici nalaze se tri para ekstraokularnih mišića koji omogućuju usklađenost pokreta očne jabučice pri svakom položaju glave (konjugirani pokreti glave).(2) Ekstraokularni mišići oka dijele se na četiri ravna i dva kosa:

- lateralni i medijalni ravni mišići (m. rectus lateralis i medialis) pokreću jabučicu lijevo i desno(1)
- gornji i donji ravni mišići (m. rectus superior i inferior) pokreću jabučicu gore i dolje(1)
- gornji i donji kosi mišići (m. obliquus superior i inferior) pokreću jabučicu kružno(1)

Osjet vida započinje prolaskom svjetlonih zraka kroz prozirne optičke tvorbe do mrežnice, gdje se svjetlosna energija pretvara u podražaj osjetnih neuroepitelnih stanica, što se vidnim živcem i snopom vidnog puta prenosi u vidna središta mozgovne kore.(2) Vidni put se sastoji iz četiri neurona. Prva tri neurona nalaze se u retini. Nervne niti skupljene u snopove izlaze iz oka i formiraju n.s.fasciculus opticus, prolaze kroz orbitu i dolaze do baze mozga.

Leća je prozirno bikonveksno tijelo u oku je smješteno između šarenice i staklastog tijela. Ona je ektodermalnog podrijetla, nema krvnih žila i živaca, prehranjuje se difuzijom metabolita iz očne vodice. Leća je obavijena tankom kapsulom ispod koje se u prednjem dijelu nalazi epitel. Središnji dio leće naziva se nukleus, a između nukleusa i kapsule nalazi se korteks.(4) U perifernom dijelu leća je tankim paučinastim nitima spojena s cilijarnim tijelom koje je drži u određenom položaju. U funkcionalnome smislu leća je važan dio dioptrijskog aparata čija je zadaća refrakcija svjetlosnih zraka te akomodacija. Tijekom godina debljina očne leće se povećava, a njezina akomodativna sposobnost smanjuje.(3)

1.2. Katarakta

Riječ katarakta dolazi od latinske riječi cataracta, što znači "vodopad", odnosno mutan vid, kao kad gledamo kroz vodu. Kataraktom nazivamo svako zamućenje leće, postoje i manja zamućenja koja nisu progredijentna i koja ne smetaju vidu, tako da bolesniku treba govoriti o katarakti samo u slučajevima kada je leća zamućena do te mjere da uzrokuje oštećenje vida. Zamućenja leće klinički se vide pri difuznoj ili fokalnoj osvjetljenosti kao sivkasta mjesta na leći, dok će se prosvjetljivanjem oka s pomoću oftalmoskopa zamućenja leće u crvenom refleksu vidjeti kao crni defekti.(3)

1.2.1. Senilna katarakta (cataracta senilis)

Senilna katarakta ili staračka siva mrena bolest je pri kojoj dolazi do zamućenja leće. Zamućenja u leći nastaju sporo i postupno, obično kao posljedica starenja. Senilna je katarakta jedan od vodećih uzroka sljepoće koji se može učinkovito liječiti. Budući da je dob najvažniji čimbenik u razvoju senilne katarakte, najbrojnija populacija u koje se postavlja dijagnoza i poduzima kirurški zahvat jest u dobi od 64 do 85 godina. U razvijenim zemljama uspješnost kirurškog zahvata senilne katarakte iznosi više od 95%.(3)

Senilna katarakta može se podijeliti po razvojnom stupnju na:

- Početnu kataraktu (cataracta senilis incipiens) s početnim znakovima zamućenja(7)
- Uznapređovalu kataraktu (cataracta provecta) s uznapređovalim zamućenjima(7)
- Nabubrenu kataraktu (cataracta intumescens) s sedefastim odsjajem(7)
- Nezrelu kataraktu (cataracta immatura) inhomogeno zamućenje leće(7)
- Zrelu kataraktu (cataracta matura) zamućenje leće u cijelosti(7)
- Prezrela katarakta (cataracta hypermatura) smeđi nukleus se spustio prema dolje(7)

1.2.2. Simptomi i znakovi senilne katarakte

Bolesnici se najčešće žale na zamagljen vid i postupan gubitak vidne oštine koji ih ometa u obavljanju svakodnevnih aktivnosti, primjećuju da više ne mogu dobro razlikovati detalje u daljini ili blizini, a najčešće su vezani uz gubitak osjeta za boje, slabiju funkciju vida noću, pojavljivanje dvoslika, te potrebu za novim naočalima.

Konačna dijagnoza senilne katarakte postavlja se specijalističkim oftalmološkim pregledom na biomikroskopu. Uz navedene simptome bolesti na biomikroskopu se mogu uočiti zamućenja, te definirati njihov stupanj i lokalizacija.

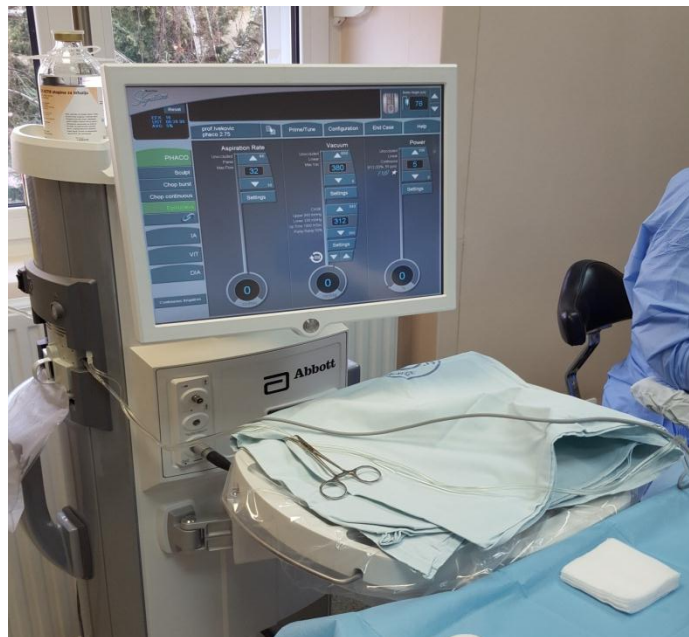1.2.3. Liječenje senilne katarakte

Liječenje senilne katarakte je isključivo operativno, a indikacija za operaciju postavlja se u trenutku kad bolesnik više ne može obavljati svakodnevne poslove zbog slabog vida, odnosno kad mu je zbog slabljenja vida narušena kvaliteta života. Stoga je optimalni trenutak za operaciju vrlo različit ovisno o bolesnikovim životnim navikama. Važnije metoda operacije katarakte koje je prihvatila moderna medicina su:

1. ICCE (intracapsular cataract extraction), intrakapsularna ekstrakcija leće izvodi se tako da se kroz širi rez na rožničnom limbusu odstrani leća zajedno s kapsulom. Pri ovom načinu operacije katarakte ne ugrađuje se intraokularna leća, a rez na rožnici zašije se odgovarajućim koncem. Postoperativno se afakija korigira naočalima ili kontaktnim lećama.(3)

2. ECCE (extracapsular cataract extraction), ekstrakapsularna ekstrakcija leće izvodi se tako da se na prednjem dijelu lećne čahure napravi otvor (kapsulotomija), a zatim se kroz široki otvor na rožničnom limbusu zamućena očna leća odstrani iz oka. U očuvanu se kapsulu implantira umjetna intraokularna leća, a rez na rožnici zašije se najlonskim koncem 10/0.(3)

3. FAKOEMULZIFIKACIJA (metoda koja se danas najčešće upotrebljava) u oko se ulazi kroz tri otvora na rožnici koji su manji od tri milimetra i ne zahtjevaju šivanje. Nakon otvaranja prednje lećne čahure (kapsulotomije) kroz otvore se uvode instrumenti kojima se mrvči zamućena leća. Ultrazvučna sonda mrvči dijelove leće i ujedno ih usisava iz oka. Nakon što se otkloni prirodna leća u oko se implantira umjetna intraokularna leća.(3)



Slika 3. Fakoemulzifikacijski aparat

Izvor: Arhiva Klinike za oftalmologiju KBC "Sestre milosrdnice"

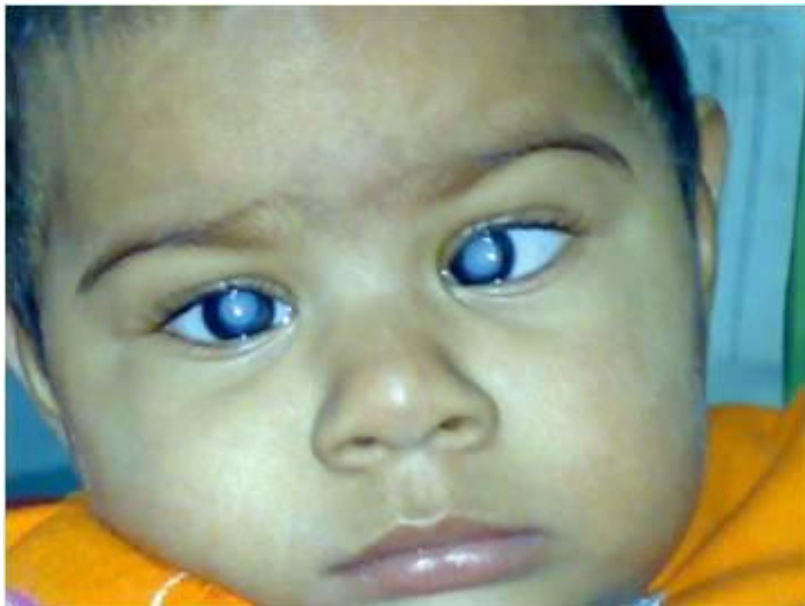Slika 3. prikazuje fakoemulzifikacijski aparat koji služi za odstranjenje leće pomoću sustava UZV vibracije, irigacije i aspiracije. Kako su vibracije 30.000 puta u sekundi, leća se razlomi u male dijelove, koji tada budu aspirirani.

1.2.4. Kongenitalna katarakta

Termin kongenitalna katarakta upotrebljava se za sva prirođena ili odmah nakon rođenja nastala lećna zamućenja.(5) Incidencija je 6/10.000 rođene djece. Vodeći je uzrok slabovidnosti u djece zbog kojeg je potrebno rano otkrivanje katarakte te adekvatno liječenje. Za rano otkrivanje potreban je pregled novorođenčeta (screening) u rodilištu, te nakon 6-8 tjedana života.(3)

Etiologija kongenitalne katarakte:

1. 1/3 nasljeđe (autosomno dominantno, autosomno recesivno i X-vezano nasljeđivanje)
2. 1/3 vezana uz druge bolesti (kao posljedica metaboličkih bolesti, kromosomskih anomalija, intrauterinih infekcija)
3. 1/3 nepoznatih uzroka



Slika 4. Prikaz dječje kongenitalne katarakte oba oka (bilateralna)

Izvor: Arhiva Klinike za oftalmologiju KBC "Sestre milosrdnice"

1.2.5. Klinička slika kongenitalne katarakte

Katarakta se očituje kao bjeličasto zamućenje unutar zjeničnog otvora (leukokorija). Može se pojaviti na oba oka (bilateralna) ili samo na jednom oku (unilateralna). S obzirom na lokalizaciju zamućenje može zahvatiti cijelu leću, prednji pol leće, stražnji pol leće ili njezin središnji dio.(3)

Najčešći morfolški tipovi kongenitalne katarakte jesu:

- Nuklearna katarakta - zamućenje leće zahvaća središnji dio leće, fetalni nukleus između prednjeg i stražnjeg Y-šava(3)
- Prednja polarna - zamućenje leće smješteno je centralno na prednjoj lećnoj čahuri i obično je manje, katkad se izbočuje prema naprijed i ima piramidni oblik(3)
- Stražnja polarna - zamućenje leće smješteno je centralno na stražnjoj lećnoj čahuri i može se širiti anteriorno na stražnji korteks(3)
- Lamelarna katarakta - zamućenje leće nalazi se u lamelama koje okružuju fetalni nukleus(3)

1.2.6. Liječenje kongenitalne katarakte

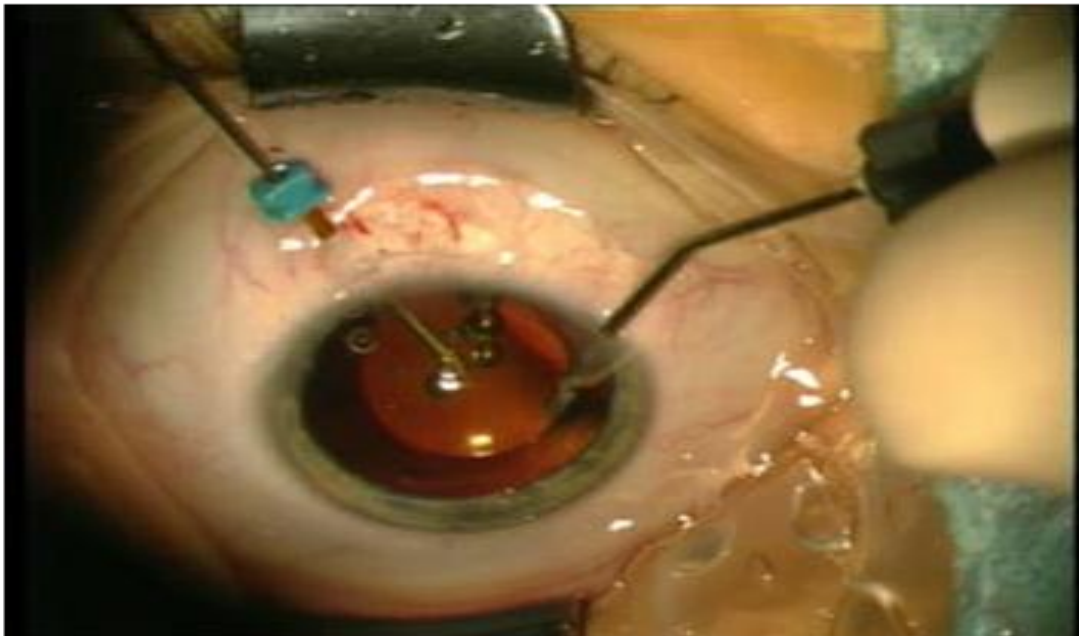
Kod malog djeteta pregled nije moguće učiniti bez uspavlivanja, te se kompletna obrada djeteta obavlja u operacijskoj sali u općoj anesteziji. Pregled uključuje pregled pod operacijskim mikroskopom, mjerenje očnog tlaka, pregled očne pozadine, te ultrazvuk oka sa mjerenjem intraokularne leće.

Pristupi liječenju kongenitalne katarakte mnogo su zahtjevniji od liječenja katarakte odraslih osoba. Vrijeme kirurškog zahvata, izbor kirurške tehnike, način korekcije afakije, liječenje ambliopije, čimbenici su koji utječu na krajnji rezultat, odnosno omogućuju djetetu razvoj vida. Ako je dijagnosticirana vizualno signifikantna katarakta liječenje katarakte je kirurško, a operacija izbora je fakoemulzifikacija, s

obzirom na to da je leća u dječjoj dobi još mekana često se ne upotrebljava ultrazvučna sonda, već je za uklanjanje katarakte dovoljna irigacija/ aspiracija.(3)

1.2.7. Indikcija za kirurški zahvat kongenitalne katarakte

U djeteta je bitno procijeniti ometa li prisutna katarakta razvoj vida. Kataraktu koja ometa razvoj vida nazivamo vizualno signifikantnom kataraktom i ona zahtjeva kirurški zahvat, a ako prisutna katarakta ne ometa razvoj vida tada dijete možemo pratiti. Ako je vizualno signifikantna katarakta prisutna samo na jednom oku onda je potrebna hitna operacija u što kraćem roku. Takva je katarakta poticaj za razvoj ireverzibilne slabovidnosti (ambliopije). Dijete je potrebno operirati što prije, a to znači u razdoblju do 6-8 tjedana života. Kod bilateralne katarakte nakon operacije na jednom oku potrebno je u kratkom razdoblju operirati drugo oko da bi smo spriječili razvoj slabovidnosti.(3)



Slika 5. Operacija kongenitalne katarakte

Izvor: Arhiva Klinike za oftalmologiju KBC "Sestre milosrdnice"


1.2.8. Kirurški zahvat kongenitalne katarakte

Operacija katarakte u dječjoj dobi ima svoje specifičnosti, te se u nekim dijelovima razlikuje od operacije katarakte u odrasloj dobi. Kod djece je leća mekana pa se ne upotrebljava ultrazvučna sonda već je za uklanjanje katarakte dovoljna aspiracija/irigacija (Slika 5). Specifičnost dječje katarakte je što se dijete nalazi u fazi rasta i razvoja organizma, pa oko također prati taj rast te se razvija vid. Rast oka i razvoj vida najintenzivniji su do druge godine djetetova života. Faze kirurškog zahvata iste su kao i kod operacije katarakte u odraslih samo što je kod djece mlađe od 8 godina potrebno napraviti stražnju kapsuloreksu, dok je u manje djece potrebno napraviti i prednju vitrektomiju. Ove dodatne zahvate potrebno je raditi zato što u dječjoj dobi lećne epitelne stanice imaju jaku mitotičku aktivnost koja rezultira zamućenjem stražnje kapsule. Zamućenje stražnje kapsule onemogućuje stvaranje čiste slike na mrežnici i može uzrokovati razvoj slabovidnosti. Djeci iznad godine dana života (ako operater odluči i sa manje od godinu dana) nakon uklanjanja prirodno zamućene leće ugrađuje se umjetna intraokularna leća, a ako se ne ugradi ista postoperativna afakija korigira se naočalama ili kontaktnim lećama.(3)

1.2.9. Rehabilitacija vida i prognoza kongenitalne katarakte

Nakon kirurškog zahvata potrebne su česte kontrole djeteta, intenzivna lokalna kortikosteroidna terapija uz obaveznu strabološku kontrolu, okluzijsku terapiju i brzo stavljanje u funkciju operiranog oka. Prognoza ovisi prije svega o pravodobnoj dijagnozi katarakte, te o adekvatnom liječenju. Djeca s bilateralnim kataraktama imaju bolju prognozu od one s unilateralnom pri kojoj se puno brže razvija slabovidnost.(3)

1.2.10. Intraokularne leće



Slika 6. Vrste monofokalnih intraokularnih leća

Izvor: <http://knezovic.com.hr/operacija-mrene-ili-katarakta-laserom-i-ultrazvukom/>

(15.02.2016.)

Oko koje ima prirodnu leću naziva se fakičnim okom. Stanje nakon operacije katarakte, naziva se afakijom. Afakiju možemo korigirati naočalama, kontaktnim lećama ili intraokularnim lećama. Oko u koje je ugrađena intraokularna leća naziva se pseudofakično oko. Intraokularne leće koje postoje na današnjem tržištu su:

- monofokalne leće koje imaju jednu dioptrijsku vrijednost koja omogućuje gledanje na daljinu (Slika 6)
- intraokularne leće koje imaju cilindričnu dioptriju i upotrebljavaju se kod ljudi koji osim katarakte imaju i astigmatizam
- multifokalne leće koje omogućuju vid i na daljinu i na blizinu

Postupak izračuna dioptrijske vrijednosti intraokularne leće naziva se biometrija. To je ultrazvučna pretraga oka kojom se određuje duljina očne jabučice. Oftalmolozi pod pojmom biometrija podrazumjevaju i keratometriju kojom se dobivaju dioptrijske vrijednosti rožnice. S pomoću podataka o duljini očne jabučice i dioptrijske zakrivljenosti rožnice izračunava se dioptrijska vrijednost umjetne leće koja se ugrađuje u oko pri operaciji katarakte.(3)

1.2.11. Postoperativne komplikacije katarakte

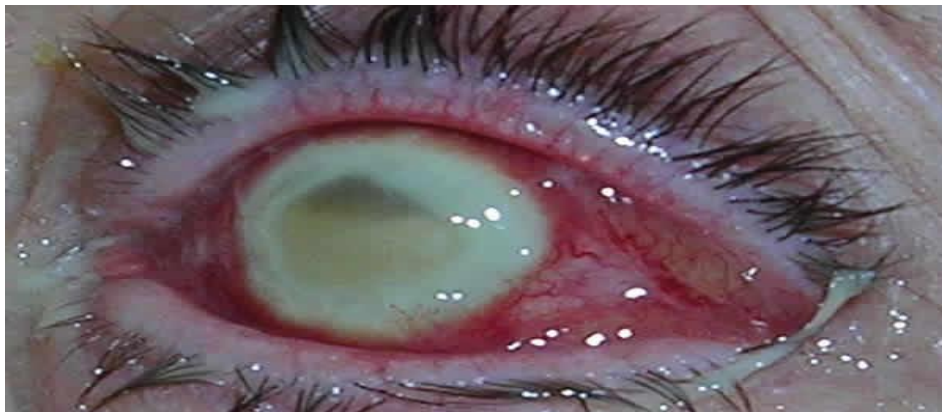1. Zamućenje stražnje kapsule - može nastati unutar jedne ili više godina nakon operacije, a nastaje zbog migracije i proliferacije ostatnih lećnih epitelnih stanica(5)

2. Rožnični edem - nastaje kao posljedica mehaničke manipulacije tijekom operacije(3)

3. Uveitis - upala cijele srednje očne ovojice, a nastupa zbog invazije uvealnog tkiva mikroorganizmima(7)

4. Glaukom - stanje karakterizirano povećanjem tlaka u oku što uzrokuje strukturalna i funkcionalna oštećenja oka(7)

5. Ablacija mrežnice - odignuće neurosenzornog dijela retine od podležeg sloja retinalnog pigmentnog epitela(4)



Slika 7. Endoftalmitis

Izvor: <http://societadcanariadeoftalmologia.com/wp-content/revista/revista-22/f12-01.jpg>

(25.03.2016.)

6. Endoftalmitis - upalna bolest čitavog oka (Slika 7), najčešće infektivne geneze, to je hitno oftalmološko stanje koje zahtjeva promptnu dijagnozu i terapiju jer u vrlo kratkom vremenu može dovesti do gubitka vida i oka.(4)

1.3. Perioperativna zdravstvena njega bolesnika s kataraktom

Perioperativna zdravstvena njega obuhvaća intervencije medicinske sestre kroz preoperativnu, intraoperativnu i postoperativnu zdravstvenu njegu, odnosno od prijema bolesnika u bolnicu do njegovog otpusta iz bolnice.

1.3.1. Preoperativna zdravstvena njega

Svaki pacijent koji se odluči za operaciju katarakte mora imati obavljen detaljan oftalmološki pregled. Kada se postavi dijagnoza katarakte bolesnik dobiva datum za operativni zahvat i pisane preporuke i upute o potrebnoj preoperativnoj pripremi. Preoperativna zdravstvena njega obuhvaća intervencije medicinske sestre od prijema pacijenta na odjel do ulaska u operacionu salu:

- Uzimanje sestrinske anamneze
- Mjerenje vitalnih funkcija
- Upoznavanje pacijenta sa odjelom i kućnim redom
- Priprema pacijenta za oftalmološke pretrage
- Psihološka priprema i podrška za operativni zahvat
- Edukacija pacijenta o postoperativnom ponašanju
- Provjera potrebne dokumentacije
- Potpisani pisani pristanci za operaciju
- Primjena ordinirane anesteziološke premedikacije

1.3.2. Intraoperativna zdravstvena njega

Ulaskom pacijenta u operacionu salu započinje intraoperativna faza provođenja zdravstvene njege. Medicinska sestra (instrumentarka) je neizostavni dio operacijskog tima, te ima vrlo važnu ulogu kako za sam tijek operativnog zahvata tako i za pacijenta.

Pacijenti operacijsku salu doživljavaju kao neugodno mjesto koje u njima izaziva osjećaj straha, psihičke napetosti, neopisivu nelagodu, te je od izuzetne važnosti da medicinska sestra pruži psihičku podršku pacijentu prije samog početka operacije.

Višestruke uloge medicinske sestre podjeljene su prema funkcijama koje obavlja u operacijskoj sali:

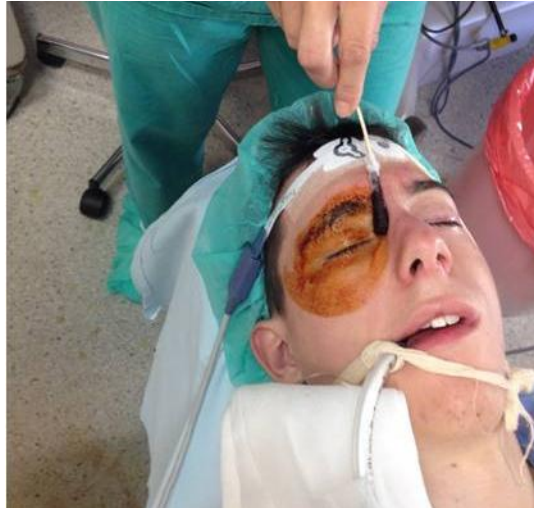INTERVENCIJE NEOPRANE (NESTERILNE) SESTRE INSTRUMENTARKE:

- Uzimanje sestrinske anamneze intervjuom, promatranjem bolesnika i analizom dostupne dokumentacije, identifikacija pacijenta
- Edukacija o operacijskom zahvatu
- Pružanje emocionalne podrške
- Omogućiti razgovor s operaterom ako to pacijent zahtjeva
- Upoznavanje s postupcima prije operacije
- Zajedno sa operaterom provjera oka za operativni zahvat i obilježavanje istog
- Pranje vanjskog dijela oka alkoholnim antiseptikom
- Nakapavanje oka midriatikom i anestetikom
- Priprema operacijske sale - složiti sve aparate i provjeriti ih, pripremiti operacijski stol, pripremiti stolac i operacijski mikroskop za operatera
- Pripremiti sterilan veš, instrumente i sav dodatni materijal koji nam je potreban za uspješno obavljanje operacije

- Poštivati pravila antiseptike i asepsise
- Praćenje toka operacije i dodavanje svega što je potrebno opranoj sestri instrumentarki tokom operacije
- Rasprijeti prostor
- Sve dokumentirati

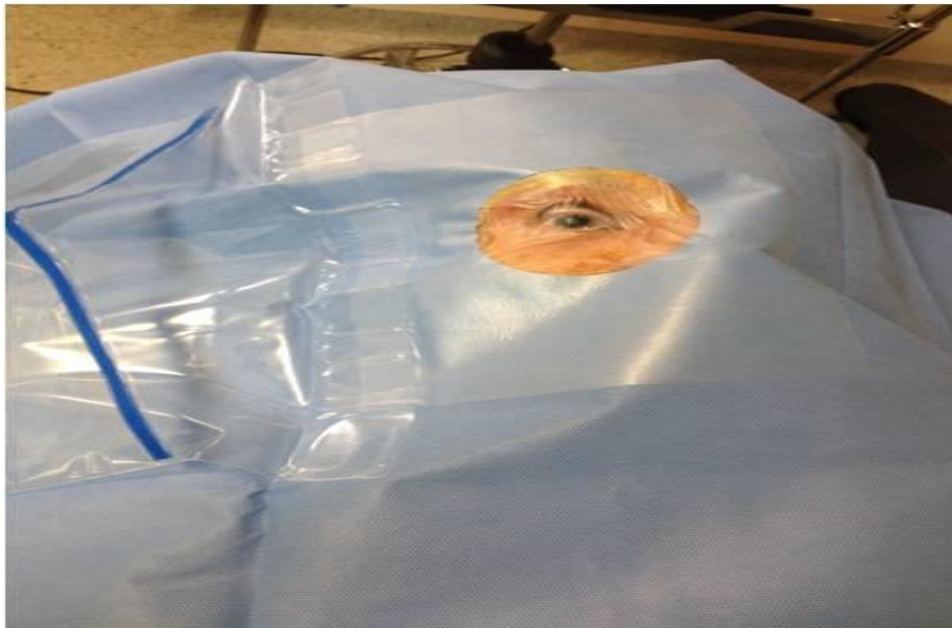
INTERVENCIJE OPRANE (STERILNE) SESTRE INSTRUMENTARKE:

- Poštivanje pravila antiseptike i asepsise
- Sterilno se oprati i obući
- Složiti stolić za instrumentiranje
- Oprati operacijsko polje
- Sterilno pokriti operacijsko polje
- Spojiti aparate
- Obući operatera
- Pratiti tok operacije i instrumentirati
- Kontrola sterilnosti
- Stavljanje antibiotskih kapi i masti u oko
- Zatvaranje oka sterilnim tupferom



Slika 8. Sterilno pranje vanjskog dijela oka

Izvor: Arhiva Klinike za oftalmologiju KBC "Sestre milosrdnice"



Slika 9. Sterilno pokrivanje operacijskog polja

Izvor: Arhiva Klinike za oftalmologiju KBC "Sestre milosrdnice"

Nakon što operemo oko iz vana sa sterilnim štapičima umoćenim u otopinu 10% Betadina (Slika 8), oko dobro posušimo i pokrivamo ga sterilnom oftamološkom prekrivkom, koja je posebno napravljena za očne operacije (Slika 9).

1.3.3. Postoperativna zdravstvena njega

Postoperativna zdravstvena njega započinje preuzimanjem pacijenta iz operacijske sale pa do otpusta sa klinike.

Intervencije medicinske sestre:

- Mjerenje vitalnih funkcija
- Praćenje mogućih poteškoća i komplikacija nakon operacije
- Edukacija pacijenta o ponašanju kod kuće, pacijent treba izbjegavati trljanje oka, napinjanje pri eliminaciji, dizanje teških predmeta, ne saginjati se, ne spavati na operiranoj strani
- 24 sata nakon operativnog zahvata skida se povoj, oko se ispiri sterilnom fiziološkom otopinom i primjenjuje se terapija kapima i mastima propisana od strane operatera

2. CILJ RADA

Prvi zapisi o kirurgiji katarakte pojavljuju se u Hamurabijevom zakoniku 2250 godina prije Krista, a danas je to najčešće izvođeni operativni zahvat na svijetu.(4)

Cilj rada je predočiti razlike između operacije kod staračke (senilne) katarakte i dječje (kongenitalne) katarakte kroz prikaze slučaja. Približiti različite tehnike operiranja, postupke i materijale koji se koriste. Bit će prikazane sestrinske dijagnoze sa popratnim sestrinskim intervencijama. Rad je nastao u KBC "Sestre milosrdnice" na Klinici za oftalmologiju, u Zagrebu, tijekom mjeseca siječnja 2016. godine.

3. ISPITANICI I METODE

Tijekom mjeseca siječnja 2016. godine u Klinici za oftalmologiju KBC "Sestre milosrdnice" metodom izbora uzeta su dva pacijenta koji najbolje prezentiraju operaciju katarakte. Radi se od dva pacijenta jednog mlađe životne dobi (dijete staro 11 mjeseci) i drugog starije životne dobi (75 godina). Podaci su uzeti retrospektivno na temelju dostupne medicinske dokumentacije.

4. REZULTATI

4.1. Slučaj 1

OPĆI PODACI - pacijent N.N., starosti 11 mjeseci, muški spol

OSOBNANAMNEZA - pacijent N.N. primljen redovnim prijemom radi planirane operacije katarakte potvrđene oftalmološkim pregledom u općoj anesteziji

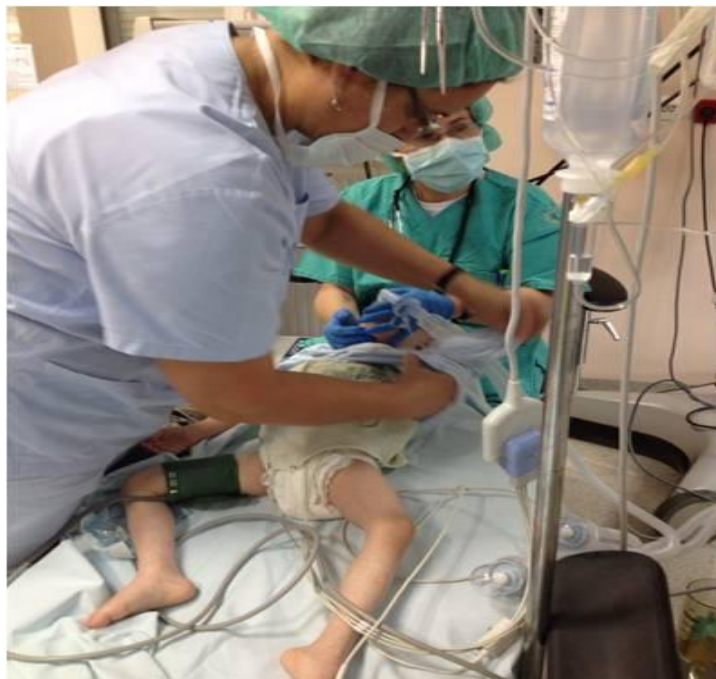Dijete je rođeno u terminu, prirodnim putem bez komplikacija u porodu, psihomotorni razvoj uredan.

Majka navodi da je primjetila zamučenje leće lijevog oka, slabije praćenje predmeta i odsustvo pažnje događanja s te strane tijela. Od dosadašnjih bolesti, ne navodi ništa, dijete redovito procjepljeno u pedijatrijskoj ambulanti nadležnog liječnika, alergije negira. Od lijekova uzima samo vitamin D3, navike uredne, nosi pelene.

OBITELJSKANAMNEZA - otac djeteta operiran u dobi od godine dana zbog obostrane kongenitalne katarakte

PROMATRANJE I FIZIKALNI PREGLED - pacijentova TV 71 cm, TT 12 kg, orjentiran, pri punoj svijesti, temperatura 36.6 ° C, RR 100/60 , puls ubrzan (92/min.), respiracija 33/min., boja kože ružičasta, usna šupljina uredna, držanje uredno, hod uz pridržavanje. Kod pacijenta prisutna blaga razdražljivost i anksioznost koja se pripisuje normalnoj reakciji na bolničko okruženje, osoblje i osjećaj skorašnjeg odvajanja od majke.

PREOPERATIVNA PRIPREMA - pacijent dolazi u bolnicu sa uputnicom za bolničko liječenje. Sa sobom donosi medicinsku dokumentaciju o prvom oftamološkom pregledu koji je učinjen na našoj klinici u dobi od devet mjeseci, te nalaze krvi i urina, nalaz pedijatra i anesteziologa. Operacija je izrazito traumatičana za dijete i medicinska sestra mora biti dobro upoznata sa stupnjem razvoja djeteta i spremnosti za suradnju. Obzirom da se radi o djetetu dobi jedanaest mjeseci, operacija katarakte se vrši u općoj anesteziji. Majka potpisuje suglasnost za operativni zahvat i opću anesteziju. Pola sata prije samog operativnog zahvata djetetu se daje premedikacija po uputama anesteziologa (Dormicum sirup 2,8 ml). Prilikom dolaska u operacionu salu medicinska sestra instrumentarka preuzima dijete i svu daljnju brigu o djetetu do trenutka uspavlivanja. U operacijskoj sali se djetetu u oko ukapava midrijatik (Mydriacyl 0.5%) koji nam omogućuje širenje zjenica. Preoperativna priprema zahtjeva poznavanje psihičke i fizičke stabilnosti djeteta jer su to sve faktori koji utječu na što brži oporavak djeteta u ranom postoperacijskom toku, kao i na sprječavanje eventualnih postoperacijskih komplikacija. Ako je moguće bilo bi dobro kada bi sestra bila u mogućnosti izvještavati obitelj djeteta o tijeku operacije i na taj način smanjila anksioznost kod roditelja.



Slika 10. Uspavljivanje djeteta

Izvor: Arhiva Klinike za oftalmologiju KBC "Sestre milosrdnice"

Slika 10. prikazuje timski rad anesteziologa i anesteziološkog tehničara prilikom uspavljivanja djeteta za operaciju kongenitalne katarakte. Kao što je vidljivo na slici djetetu se postavlja venski put, prateći monitoring (EKG, neinvazivno mjerenje tlaka i saturacija). Anesteziolog hlapljivim anestetikom (Sevoflurane) sedira dijete dok anesteziološki tehničar primjenjuje hipnotik (Propofol) na venski put, te se uz mišićni relaksans (Esmeron) stvaraju uvjeti za intubaciju i tako se osigura dišni put tijekom operacije.

SESTRINSKE DIJAGNOZE:

- 1) Strah u/s odvojenosti od majke
- 2) Neupućenost u/s događanjima oko njega
- 3) VR za pad u/s oslabljenog vida 2⁰ operacija katarakte
- 4) Nesanica u/s nepoznatom okolinom
- 5) Opstipacija u/s zatamljivanjem podražaja na defekaciju
- 6) Mogućnost dehidracije u/s neuzimanja dovoljno tekućine
- 7) Pothranjenost u/s smanjenim unosom hrane 2⁰ gubitak apetita

CILJEVI:

- Pacijent neće osjećati pretjerani strah od operacije i odvojenosti od roditelja
- Pacijent neće biti opstipiran, dehidriran ili podhranjen
- Pacijent će dobro podnijeti operativni zahvat i hospitalizaciju

INTERVENCIJE:

- Omogućiti roditeljima boravak uz dijete što je više moguće
- Pripremiti djetetu omiljenu igračku, bočicu, dekicu i sve predmete koji dijete smiruju
- Dijete staviti u sobu sa djecom približno iste dobi da bi se osjećalo sigurnije i prihvaćenije
- Nuditi dijete često sa omiljenim napicima

EVALUACIJA:

Evaluacija je po sadržaju i tehnikama koje uključuje dosta slična prvoj fazi procesa zdravstvene njege tj. utvrđivanju potreba.

Kod pacijenta N.N. starost 11 mjeseci evaluirani su ciljevi i plan zdravstvene njege. Obzirom da se radi o vrlo malom djetetu, ispravna evaluacija koja uključuje razgovor s pacijentom, bilježenje promjena koje uočavamo nije moguća, stoga u razgovoru s majkom doznajemo o uobičajenom i sadašnjem ponašanju djeteta, promjene u praćenju predmeta i igranju, upitamo za promjene o boji i konzistenciji stolica, apetitu i svim dnevnim aktivnostima koje upućuju na normalan i pravilan postoperacijski tok. Kroz razgovor sa djetetovim roditeljima medicinska sestra dobiva uvid u postignute ciljeve, reakcije na provedene intervencije te potrebu za eventualnim nastavkom nekih intervencija. Na kraju svega medicinska sestra daje svoj komentar, piše točan datum, potpisuje listu i vrši zdravstveno prosvjećivanje djetetovih roditelja.

4.2. Slučaj 2

OPĆI PODACI - pacijent N.N., starosti 75 godina, oženjen, otac dvoje djece

OSOBNANAMNEZA - pacijent N.N. primljen redovitim prijemom radi dijagnosticirane katarakte na desnom oku pregledom na biomikroskopu

U anamnezi pacijent navodi da boluje od povišenog krvnog tlaka (već 30 godina), te Angine pectoris (10 godina). Od dosadašnjih operacija navodi operaciju preponske kile (2010 godine) i operacije hemeroida (2012 godine). Obje operacije su izvršene u općoj anesteziji koju je dobro podnio.

Alergije negira, od oftalmološke terapije nihil, ostala terapija Martefarin 2 tbl., Olicard 1 tbl., Concor 2 tbl., te Fursemid 2x tjedno.

OBITELJSKANAMNEZA - otac umro od infarkta miokarda, majka nesretnim slučajem

PROMATRANJE I FIZIKALNI PREGLED - pri prijemu pacijent TV 182 cm, TT 80 kg, tjelesne temperature 36.2 °C, dolazi blago dezorijentiran zbog problema s vidom, bradikardan, urednih arterijskih pulzacija, RR 150/95, ne puši, alkohol konzumira prigodno. Mokrenje uredno, povremena opstipacija stolice.

Kod pacijenta prisutan nemir i anksioznost koji se pripisuje reakciji na ponovljenu hospitalizaciju, te strahu od operacijskog zahvata oka. Povišeni tlak pri prijemu je očekivan zbog dugogodišnje anamneze hipertenzije, kao i neshvaćanja očekivanog trajanja oporavka i nemogućnosti obavljanja svakodnevnih životnih aktivnosti kroz period oporavka.

Specifični podaci potrebni u sestrinskoj anamnezi oftalmoloških pacijenata su:

- da li pacijent ima poteškoće u čitanju
- zamagljen vid
- pečenje u očima
- dvoslike
- dalekovidnost ili kratkovidnost
- da li su problemi prisutni na jednom ili oba oka
- koliko taj problem traje
- treba se utvrditi trenutni status pacijenta nosi li kontaktne leće, naočale ili druga vidna pomagala
- da li se kontrolira kod okulista i kad je zadnji puta bio kod okuliste
- da li mu je mjerjen očni tlak
- da li je imao traumu oka ili upalu i ako je kada je to bilo
- da li u obitelji netko imao poteškoće sa vidom
- što zna o prevenciji bolesti oka i čuvanju vida

PREOPERATIVNA PRIPREMA - pacijent dolazi na liječenje u našu kliniku zbog planiranog operativnog zahvata. Sa sobom donosi svu potrebnu medicinsku dokumentaciju koja uključuje nalaze krvi i urina, EKG, RTG srca i pluća, internistički pregled i na kraju svu pripremljenu dokumentaciju, uključujući odgovarajuće uputnice odnosi na anesteziološki pregled da bi dobio dozvolu za operativni zahvat.

Preoperativna priprema zahtjeva fizičku i psihičku pripremu pacijenta. Operacija se kod odraslih izvodi u lokalnoj anesteziji, te nije potreban ostanak u bolnici, ali zbog pridruženih bolesti pacijent N.N. i udaljenog mjesta boravka, pacijent se zaprima na 24 h njegu i liječenje. Medicinska sestra uzima svu medicinsku dokumentaciju, pregleda je i daje na uvid liječniku operateru. Pacijenta se oblači u jednokratni

bolnički mantil i odvodi u operacijsku salu. Dolaskom u salu pacijenta preuzima medicinska sestra instrumentarka, provjerava još jedanput identitet pacijenta, vrstu operativnog zahvata kao i potpisanu suglasnost za zahvat. Zajedno sa operaterom obilježava oko i dezinficira ga alkoholnim antiseptikom, te mu se ukapava midrijatik (Neosynephrin-pos 10% i Mydriacyl 1) te lokalni anestetik (Tetracain 0.5 % i Xylocain gel). Pacijenta se smješta na operacijski stol te započinje priprema svog potrebnog instrumentarija kao i aparature potrebne za izvođenje operativnog zahvata, provjera sterilnosti, ispravnosti aparata, položaja pacijena na operacijskom stolu. Slijedi kirurško pranje ruku, sterilno oblačenje sestre instrumentake i operatera zatim sterilno pranje oka, prekrivanje te započinje operativni zahvat postavljanjem držača na vjeđu. Nakon učinjenog operacijskog zahvata u oko se ukapavaju antibiotske kapi i mast (Tobrex) te se oko pokriva sterilnim tupferom na 24 h te pacijent odlazi na odjel u pratnji medicinske sestre gdje se planira njegov ostanak do idućeg dana.

SESTRINSKE DIJAGNOZE - na osnovu prikupljenih i analiziranih podataka kod pacijenta koji se priprema za operaciju katarakte moguće su ove sestrinske dijagnoze:

- 1) Strah u/s neizvjesnim ishodom liječenja
- 2) Neupućenost u/s aktivnostima nakon operativnog zahvata
- 3) SMBS održavanje osobne higijene
- 4) Visok rizik za pad u/s operativnog zahvata
- 5) Promjene u vidnoj percepciji u/s prilagodbom na novu umjetnu intraokularnu leću
- 6) Poremećaj tjelesne ravnoteže u/s nemogućnosti gledanja na oba oka
- 7) Bol u/s općim zdravstvenim stanjem i operacijom katarakte

CILJEVI:

- Pacijent će biti upoznat sa operativnim zahvatom, ishodom istog kao i postoperacijskim tijekom
- Pacijent neće osjećati strah od stajanja, hodanja i obavljanja svakodnevnih aktivnosti
- Pacijentova nelagoda i eventualni osjećaj boli biti će svedeni na minimum

INTERVENCIJE:

- Uspostaviti odnos suradnje i povjerenja
- Pokazati empatiju
- Podučiti pacijenta proceduri i postupcima koji će se provoditi
- Upotreba analgetika
- Osigurati zvono na dohvat ruke
- Govoriti pacijentu što radite
- Najaviti svoj dolazak i odlazak
- Procijeniti pacijentovo znanje
- Dati usmene i pismene upute o primjeni terapije
- Demonstrirati mu pravilno korištenje kapi i masti
- Uključiti članove obitelji u pomoć pacijentu
- Kontrola vitalnih funkcija

EVALUACIJA:

Pacijent se psihosocijalno prilagodio na liječenje, te smanjuje aktivnosti neposredno prije i poslije operacije, te demonstrira pravilno držanje glave pri podizanju tereta i saginjanju. Prije operacije prihvaća progresiju katarakte i potrebu za liječenjem, te postavlja pitanja vezana uz operativni zahvat. Poslije operacije opisuje aktivnosti koje smije i ne smije raditi, sudjeluje u aktivnostima kojima se oslobađa stres i razvija pozitivno mišljenje. Pacijent opisuje prevenciju ozljeda i komplikacija, te koristi zaštitne sunčane naočale, pere ruke prije i poslije ukapavanja kapi, demonstrira pravilno korištenje terapije.

5. RASPRAVA

Iako medicinski gledano, kataraktom nazivamo svako zamućenje leće, ona zamućenja leće koja uzrokuju znatna oštećenja vida i smetnje u percepciji ljudi i stvari mogu se zvati pravom kataraktom.

Dok je u dječjoj dobi ona vodeći uzrok slabovidnosti, kod senilne katarake zamućenja leće nastaju postupno kao posljedica starenja. Danas se za vrijeme operacije implantiraju monofokalne intraokularne leće koje osiguravaju oštar vid na daljinu. Nakon ugradnje takve leće potrebno je nošenje naočala prilikom gledanja na blizinu zbog nemogućnosti akomodacije umjetne leće.

U svrhu unaprijeđenja kvalitete života naših pacijenata koji boluju od katarakte (kongenitalne ili senilne), u timu za njeno liječenje sudjeluju oftalmolozi i nekoliko visoko educiranih medicinskih sestara. Oni se u svom radu služe sa svim postupcima opisanim u ovom radu, ali prije svega djeluju timski, jer je jedino tako moguće postizanje najboljih rezultata.

U ovom radu, bila su prikazana dva slučaja, pacijenta mlađe životne dobi i pacijenta starije životne dobi.

Obzirom na specifičnosti na koje nailazimo u radu s djecom potreban je veći oprez, više strpljenja, znanja i vještina u njihovom liječenju. Dob pacijenta mlađe životne dobi govori nam da on nije u stanju sam reći što ga muči i zatražiti pomoć, s toga je izuzetno važno pravovremeno otkrivanje i liječenje. Najveću prednost u ovom slučaju dajemo heteroanamnezi uzetoj od majke djeteta koja opisuje tegobe, promjene u ponašanju i navikama djeteta. Također nam je važan podatak o genetskoj podlozi za nastanak katarakte, odnosno pitanje o postojanju takve bolesti u obitelji (potvrđen podatak o očevoj kongenitalnoj katarakti u djetinjstvu). Rad s djecom se uveliko razlikuje od rada s odraslim pacijentima jer su djeca nemirnija i nisu u stanju izraziti osjećaje kroz komunikaciju i razgovor. Medicinske sestre iz tog razloga pružaju roditeljima oboljelog djeteta maksimalno dopušten boravak kao i pravovremene informacije o tijeku liječenja. Promjena sredine je stresna svima, predstojeći operativni zahvat može izazvati niz promjena u tjelesnim funkcijama, te time povećati rizik od nastanka postopeacijskih komplikacija. S toga se pregled

djeteta za operaciju katarakte kao i sam operativni zahvat izvode u općoj anesteziji. Jedino takav način omogućuje nesmetan rad liječnika i svog medicinskog osoblja. Dobrobit djeteta nam je svima prioritet, s toga se na Klinici za oftalmologiju KBC "Sestre milosrdnice" prvenstvo daje tim malim pacijentima ili se čak odredi dan u tjednu kada se isključivo rade djeca i sve je prilagođeno dječjem uzrastu. Po završetku operativnog zahvata, dijete u pratnji medicinske sestre i roditelja odlazi na odjel gdje se vrši daljnje promatranje i njega djeteta. Roditeljima se savjetuje da pridržavaju dijete, te mu odvrata pažnju od sterilnog povića na oku. Također se daju detaljne upute o terapiji koju treba uzimati kod kuće. Daje se solutio Tobrex 4 puta na dan, solutio Maxidex 8 puta na dan do prve kontrole, koja je predviđena za sedam dana.

U KBC-u "Sestre milosrdnice" tijekom siječnja 2016. godine operiran je pacijent N.N. starije životne dobi zbog dijagnoze Cataracta senilis oc. dex..

Pacijentu je postavljena konačna dijagnoza specijalističkim oftalmološkim pregledom na biomikroskopu. Učinjenim pregledom uočena su značajna замуćenja leće, ali je od velike važnosti diferencijalna dijagnostika koja će razlučiti i isključiti postojanje drugih očnih bolesti koje mogu uzrokovati slabljenje vida. Zamućenje leće koje odgovara katarakti mora odgovarati stupnju pada vide oštine da bi se liječnik odlučio za operativni zahvat.

Pacijent starije životne dobi je zaprimljen na operacijsko liječenje katarakte u lokalnoj anesteziji. Za razliku od operacije u dječjoj dobi za ovakav pristup je potrebna veća vještina operatera i bolja suradljivost pacijenta jer pokreti oka nisu onemogućeni. Tijekom i nakon zahvata mogu nastati mnoge komplikacije kao što su potonuće leće, prolaps šarenice i staklovine, te krvarenje. S toga medicinska sestra u perioperativnoj skrbi za bolesnika daje detaljne upute o vrsti zahvata, trajanju i suradnji koja se očekuje od njega. Pacijent je bio vidno uznemiren po dolasku na kliniku zbog straha od postoperacijskog perioda oporavka i nemogućnosti obavljanja svakodnevnih aktivnosti na način na koji je navikao.

Značaj plana zdravstvene njege gdje medicinska sestra detaljno prikuplja, analizira i postavlja sestrinsku dijagnozu sa potrebnim intervencijama se pokazao kao važan čimbenik oporavka. U razgovoru s pacijentom izraženo je i uočeno zadovoljstvo učinjenim zahvatom i zdravstvenom njegovom pruženoj na Klinici za očne

bolesti. Pacijent je bio smiren, opušten, bez boli i otpušta se na kućnu njegu sa detaljnim uputama o terapiji koju će primjenjivati kod kuće (solutio Maxidex 8x i unguentum Maxidex 2x) do kontrole za sedam dana.

Prikazani slučajevi u ovom radu daju naznaku o dobrim stranama perioperativne skrbi za pacijenta kako starije, tako i onog mlađe životne dobi.

Perioperativna zdravstvena njega bolesnika s kataraktom predstavlja odlične smjernice za postizanje velikog zadovoljstva kako pacijenta, tako i medicinskog osoblja koje u tome sudjeluje.

6. ZAKLJUČAK

Uvidom u medicinsku dokumentaciju pacijenata N.N. mlađe i starije životne dobi, u ovom radu je prikazana perioperativna njega dva bolesnika s kataraktom kao i pristupi njihovom liječenju.

Kroz prikaz oba slučaja možemo zaključiti da je postignuto uspješno liječenje i skrb za pacijente što prvenstveno ovisi o njihovoj dobroj pripremljenosti za zahvat kao i našoj stručno pruženoj asistenciji i pomoći.

Spoznaja da netko boluje od katarakte, koja mu uvelike otežava boravak u radnom i socijalnom okruženju, smanjuje kvalitetu života ili jednostavno ne pruža sve one radosti i prilike koje drugi imaju, mora biti prioritetna jer je katarakta vodeći uzrok slijepoće u svijetu.

Liječenje katarakte lijekovima tj. konzervativno je bez uspjeha i nakon pravovremeno dijagnosticirane i oftalmološkim pregledom ustanovljene katarakte, ona se izvodi u općoj (za pacijenta mlađe životne dobi) ili lokalnoj anesteziji (za pacijenta starije životne dobi).

Znanje liječnika oftalmologa o katarakti se svakim danom nadograđuje i produbljuje, tako da operacija katarakte postaje najčešće izvođeni zahvat u svijetu.

Zaključiti možemo da katarakta predstavlja ozbiljan problem pacijentu, ali i osobama koje se skrbe o njemu jer smanjenjem vidne oštine i gubitkom dobrog vida, te osobe su izložene mnogim opasnostima i ne mogu obavljati svakodnevne aktivnosti na zadovoljavajući način.

Ukoliko želimo našim pacijentima pružiti što kvalitetniju skrb, medicinske sestre moraju biti dobro educirane i poznavati važnost komunikacije. Komunikacija s pacijentom nam omogućuje da primamo i dajemo obavijesti, rješavamo probleme, donosimo odluke i zadovoljimo potrebe.

Kroz prikaze slučaja opisane su sve sestrinske dijagnoze i intervencije kod operacije katarakte, te možemo zaključiti da su oba pacijenta imala dobar plan zdravstvene njege koji smo potvrdili evaluacijom.

Liječenje nije samo primjena adekvatnih lijekova i operativni zahvat već velikim djelom i naš odnos prema bolesniku i njegovoj okolini. Kod pacijenta N.N. mlađe životne dobi to je naročito vidljivo jer je komunikacija s djetetom otežana, sigurnost i zadovoljstvo djeteta nam je vrlo bitna za kvalitetan rad. Pacijent može biti sramežljiv ili zatvoren, osjećati nelagodu, tužan, depresivan i upravo takvom pacijentu moramo pristupiti na pravi način.

Možemo zaključiti da je kroz rad sa oftalmološkim pacijentima bitno postaviti realne ciljeve i granice, podijeliti posao, raditi pametnije, a ne više i brže. Nikako ne smijemo zaboraviti na mogućnost pojave postoperacijskih komplikacija.

Prije operacije oko mora biti potpuno zdravo bez upalnih procesa jer otvaranjem oka za vrijeme operacije može doći do prodora bakterija u očne ovojnice i teške upale. Za vrijeme operacije pacijent mora biti dobro pripremljen, a izborom pravilne analgezije i anestezije operateru oftalmologu omogućujemo nesmetan rad.

Postoperativni tijek je praćen također nekim posebnostima iznesenim u ovom radu i važno nam je da ih se pacijent ili osobe koje skrbe o njemu pridržavaju.

Kroz prikaz perioperativne skrbi ova dva pacijenta oboljela od katarakte možemo zaključiti da je operacija jednako stresan doživljaj kako za mlađeg tako i za starijeg pacijenta. Mlađem zbog dobi i brige roditelja o ishodu, a starijem zbog gubitka vida i smanjenja vidne oštine. Tada je velika uloga medicinske sestre u razgovoru s roditeljima pokušati ih što više uključiti u njegu i brigu oko djeteta kako bi se osjećali korisnima i uključenima u djetetov oporavak.

Pristup starijem pacijentu se nešto razlikuje od pristupa djetetu, ali nikad ne smijemo zaboraviti da je strah od nepoznatog i neizrečenog jednak svima nama bez obzira na našu dob. Ono što ne razumijemo nam predstavlja još jedan razlog da se osjećamo loše pored osnovnog problema koji nas muči, te zahtjeva medicinsku pomoć.

Pravilnom perioperativnom skrbi za pacijenta smanjujemo stres, povećavamo samopouzdanje pacijenta i time unapređujemo postoperacijski tok i oporavak. Premda je vrsta i tehnika operativnog zahvata kao i terapija koju će primati izbor i odluka liječnika, mi medicinske sestre smo tu da kontinuiranim i predanim radom oko

pacijenta damo svoj veliki doprinos krajnjem ishodu kod pacijenata sa problemom katarakte.

Zato možemo zaključiti da je edukacija u smislu usvajanja novih znanja i spoznaja na području sestrinske skrbi i njege, ali i ponavljanje već stečenih znanja i tehnika važan segment u sveukupnoj sestrinskoj praksi.

7. LITERATURA

- 1) Knezović I i sur. Oftalmologija za studij sestrinstva. Bjelovar: Visoka tehnička škola u Bjelovaru, 2015.
- 2) Keros P, Pećina M, Ivančić-Košuta M. Temelji anatomije čovjeka. Zagreb: Naprijed, 1999.
- 3) Mandić Z i sur. Oftalmologija. Zagreb: Medicinska naklada, 2014.
- 4) Bušić M, Kuzmanović Elabjer B, Bosnar D. Seminaria ophthalmologica: udžbenik oftalmologije. Osijek: Sveučilište Josipa Juraja Strossmayera, 2011.
- 5) Grupa autora. Oftalmologija. Zagreb: Jugoslavenska medicinska naklada, 1988.
- 6) Čupak K, Gabrić N, Cerovski B i sur. Oftalmologija. Zagreb: Nakladni zavod Globus, 2004.
- 7) Behetić Đ, Duh Đ. Pristup i zbrinjavanje bolesnika s poremećajima vida i bolestima oka. Zagreb: KBC "Sestre milosrdnice", 2013.
- 8) Fučkar G. Proces zdravstvene njege. Zagreb: Medicinski fakultet Sveučilišta u Zagrebu, 1995.
- 9) Fučkar G. Uvod u sestrinske dijagnoze. Zagreb: HUSE/HUMS, 1996.

8. SAŽETAK

Oko je najvažnije ljudsko osjetilo kojim čovjek prima 90 % informacija iz okoline.

Vrlo važno je na vrijeme uočiti i prepoznati simptome bolesti. Kod male djece roditelji imaju važnu ulogu u otkrivanju simptoma bolesti, jer je kongenitalna katarakta vodeći uzrok slabovidnosti u svijetu. Kada roditelji primjete zamućenje u oku odmah moraju potražiti stručnu pomoć i pristupiti liječenju koje je uvijek kirurško.

Operacija katarakte je najčešće izvođena operacija u svijetu. Na našoj klinici se operacija katarakte izvodi u prosjeku oko 300 puta mjesečno od toga je oko 1 dijete mjesečno. Medicinska sestra ima važnu ulogu kroz sve faze perioperativne zdravstvene njege .

Svakom pacijentu treba pristupati individualno, važno je uspostaviti dobar odnos sa pacijentom i primjeniti vještine komunikacije, promatranja i empatije .

Za vrlo uspješne rezultate kod bolesnika s kataraktom, samo timski pristup educiranih, savjesnih, vještih i marljivih medicinskih sestara, svojim znanjem i radom uz liječnika može postići optimalne rezultate i veliku sreću, te zadovoljstvo kod bolesnika.

KLJUČNE RIJEČI: katarakta, leća, fakoemulzifikacija, peripoerativna zdravstvena njega

8. SUMMARY

The eye is the most important human sense with which humans receive 90 % of information from the environment.

It is very important to observe and recognize the symptoms of a disease on time. Parents have an important role in finding symptoms of a disease at a child's young age because congenital cataract is the leading cause of visual impairment in the world. When parents notice the fogging in the eye they must immediately seek professional help and access treatment which is always surgical.

The cataract surgery is the most frequently used surgery in the world. At our clinic the cataract surgery is performed, at average, 300 times a month with approximately 1 child in that time period. Nurses play an important role through all phases of perioperative healthcare.

Every patient must be approached individually but it is important to establish a good relationship with the patient, apply communication skills, observations and empathy.

For very successful results in patients with cataract, only the team approach of educated, conscious, adept and hardworking nurses, with their knowledge and work alongside a physician can accomplish optimal results and great happiness and satisfaction of the patient.

KEY WORDS: Cataract, lens, phacoemulsification, perioperative healthcare

Prema Odluci Visoke tehničke škole u Bjelovaru, a u skladu sa Zakonom o znanstvenoj djelatnosti i visokom obrazovanju, elektroničke inačice završnih radova studenata Visoke tehničke škole u Bjelovaru bit će pohranjene i javno dostupne u internetskoj bazi Nacionalne i sveučilišne knjižnice u Zagrebu. Ukoliko ste suglasni da tekst Vašeg završnog rada u cijelosti bude javno objavljen, molimo Vas da to potvrdite potpisom.

Suglasnost za objavljivanje elektroničke inačice završnog rada u javno dostupnom nacionalnom repozitoriju

IVANA ĐOTUR ŠIPEK

(Ime i prezime)

Dajem suglasnost da se radi promicanja otvorenog i slobodnog pristupa znanju i informacijama cjeloviti tekst mojeg završnog rada pohrani u repozitorij Nacionalne i sveučilišne knjižnice u Zagrebu i time učini javno dostupnim.

Svojim potpisom potvrđujem istovjetnost tiskane i elektroničke inačice završnog rada.

U Bjelovaru, 15.03.2016.

Ivana Đotur Šipek

(potpis studenta/ice)