

Specifičnosti njege bolesnika s pertrohanternim prijelomom bedrene kosti

Ljolje, Zdravko

Undergraduate thesis / Završni rad

2017

Degree Grantor / Ustanova koja je dodijelila akademski / stručni stupanj: **Technical College in Bjelovar / Visoka tehnička škola u Bjelovaru**

Permanent link / Trajna poveznica: <https://um.nsk.hr/um:nbn:hr:144:785854>

Rights / Prava: [In copyright](#) / [Zaštićeno autorskim pravom.](#)

Download date / Datum preuzimanja: **2025-02-28**



Repository / Repozitorij:

[Digital Repository of Bjelovar University of Applied Sciences](#)



VISOKA TEHNIČKA ŠKOLA U BJELOVARU
STRUČNI STUDIJ SESTRINSTVA

ZAVRŠNI RAD BR. 91/SES/2016

**Specifičnosti njege bolesnika s pertrohanternim
prijelomom bedrene kosti**

Zdravko Ljolje

Bjelovar, listopad 2017.

VISOKA TEHNIČKA ŠKOLA U BJELOVARU
STRUČNI STUDIJ SESTRINSTVA

ZAVRŠNI RAD BR.91/SES/2016

**Specifičnosti njege bolesnika s pertrohanternim
prijelomom bedrene kosti**

Zdravko Ljolje

Bjelovar, listopad 2017.



Visoka tehnička škola u Bjelovaru

Trg E. Kvaternika 4, Bjelovar

1. DEFINIRANJE TEME ZAVRŠNOG RADA I POVJERENSTVA

Kandidat: **Ljolje Zdravko**

Datum: 22.12.2016.

Matični broj:000741

JMBAG:0314007230

Kolegij: **ZDRAVSTVENA NJEGA ODRASLIH 3**

Naslov rada (tema): **Specifičnosti njege bolesnika s pertrohanternim prijelomom bedrene kosti**

Područje: **Biomedicina i zdravstvo**

Polje: **Kliničke medicinske znanosti**

Grana: **Sestrinstvo**

Mentor: **Melita Mesar, dipl.med.techn.**

zvanje: **viši predavač**

Članovi Povjerenstva za završni rad:

1. mr.sc. Tatjana Badrov, predsjednik
2. Melita Mesar, dipl.med.techn., mentor
3. Andreja Starčević, dipl.med.techn., član

2. ZADATAK ZAVRŠNOG RADA BROJ: 91/SES/2016

U radu je potrebno prepoznati specifičnosti zdravstvene njege bolesnika sa prijelomom bedrene kosti, obratiti pozornost na dobnu skupinu koja ima brojne komorbiditete. Pojasniti opasnosti komplikacija u zdravstvenoj njezi, obzirom na nepokretljivost i dob i zadatke medicinske sestre.

Zadatak uručen: 22.12.2016.

Mentor: **Melita Mesar, dipl.med.techn.**



ZAHVALA

Zahvaljujem svim profesorima i predavačima Stručnog studija sestrinstva na prenesenom znanju, posebno svom mentoru Meliti Mesar na stručnoj pomoći tijekom izrade ovog rada kao i na izrazitoj motivaciji.

SADRŽAJ

1. UVOD.....	1
1.1. Prijelomi kostiju.....	1
1.2. Anatomija i fiziologija bedrene kosti.....	2
1.3. Epidemiologija frakture bedrene kosti.....	3
1.4. Klasifikacija frakture bedrene kosti	4
1.4.1. Prijelomi proksimalne trećine bedrene kosti.....	4
1.4.2. Prijelomi dijafize bedrene kosti.....	7
1.4.3. Prijelomi distalne trećine bedrene kosti.....	7
1.5. Klinička slika	8
1.6. Dijagnoza prijeloma bedrene kosti.....	8
1.7. Liječenje i rehabilitacija.....	9
1.8. Komplikacije	11
1.9. Prognoza	12
2. CILJ RADA.....	13
3. ISPITANICI I METODE	14
4. PRIKAZ SLUČAJA.....	15
4.1. Osobna anamneza	15
4.2. Opis bolesnikova problema	15
4.3. Tijek i ishod bolesti	16
5. ZDRAVSTVENA NJEGA BOLESNIKA S PERTROHANTERNIM PEIJELOMOM BEDRENE KOSTI.....	18
5.1. Preoperativna zdravstvena njega	18
5.1.1 Priprema bolesnika na dan operacije.....	20
5.2. Intraoperativna zdravstvena njega.....	20
5.3. Postoperativna zdravstvena njega.....	21
6. SESTRINSKE DIJAGNOZE	23
6.1. Bol u/s operativnim zahvatom.....	23
6.2. Visok rizik za infekciju u/s operativnom ranom	24
6.3. Visok rizik za pad u/s korištenjem ortopedskih pomagala.....	25

6.4. Visok rizik za dekubitus uslijed dugotrajnog ležanja	26
6.5. Smanjeno podnošenje napora.....	28
6.6. Nemogućnost samostalne eliminacije.....	30
6.7. Nemogućnost samostalnog obavljanja osobne higijene	31
7. ZAKLJUČAK	32
8. LITERATURA.....	34
9. SAŽETAK.....	36
SUMMARY.....	37
10. POPIS SLIKA I TABLICA	38

1. UVOD

Bedrena kost (femur) najveća je i najjača kost u ljudskom tijelu. Nalazi se u natkoljenici, i to između zgloba kuka i zgloba koljena (1). Samim time očito je da je potrebna velika sila da bi došlo do prijeloma bedrene kosti. Nakon prijeloma bedrene kosti javlja se intenzivna bol te nemogućnost kretanja i oslanjanja na ozlijeđenu nogu koja je obično nešto kraća od zdrave noge. S obzirom na to da je pacijentima s prijelomom bedrene kosti najčešće potrebna operacija nakon koje su pacijenti nepokretni ili teško pokretni (zbog čega im je potrebna pomoć kod različitih aktivnosti) djelokrug medicinskih sestara i medicinskih tehničara u pomoći takvim pacijentima je opsežan.

1.1. Prijelomi kostiju

Prijelom ili fraktura kosti može se odrediti kao „djelomični ili potpuni prekid kontinuiteta kosti koji nastaje djelovanjem mehaničke sile, pri čemu se razlikuju traumatski prijelomi nastali djelovanjem jake mehaničke sile koja prelazi granicu fiziološke elastičnosti zdrave kosti i patološki prijelomi nastali djelovanjem minimalne mehaničke sile na patološki promijenjenoj kosti“ (2). Prijelomi kostiju mogu se podijeliti prema različitim kriterijima. Kriteriji prema kojima se dijele prijelomi kostiju jesu sljedeći (3, 4, 5):

- proširenost lomne linije po opsegu kosti prijelomi kostiju – prijelomi se dijele na nepotpune prijelome gdje je samo dio cirkumferencije kosti zahvaćen prijelomom te potpune prijelome koji zahvaćaju cijelu cirkumferenciju kosti
- međusobni položaj fragmenata kosti – prijelomi se dijele na impaktirane prijelome, gdje su prijelomni ulomci utisnuti jedan u drugi te prijelome s dislokacijom, gdje postoji pomak među prijelomnim ulomcima (dislokacije mogu biti *ad latus*, *ad axim*, *ad periferiam* i *ad longitudinem*)
- stanje kože – prijelomi mogu biti zatvoreni prijelomi s ozljedom kože (kontuzija) te otvoreni prijelomi s ozljedom mekog tkiva (ranom)

- složenost – razlikuju se jednostavni prijelomi (kod kojih ne dolazi do odvajanja slomljenih dijelova kostiju) i složeni prijelomi (kod kojih je kost oštećena na više mjesta)
- djelovanje mehaničke sile – prijelom može biti neposredni (nastaje djelovanjem direktne sile koja uzrokuje prijelom na mjestu ranjavanja ili udara) ili posredni (nastaje djelovanjem indirektno sile koja uzrokuje prijelom na udaljenom mjestu od mjesta djelovanja sile)
- stupanj zahvaćenosti cirkumferencije kosti – razlikuju se potpuni (fraktura pukotina se širi kroz cijeli opseg kosti, a koštani ulomci su obično razmaknuti zbog djelovanja mišićnog vlaka) i nepotpuni prijelomi (ne zahvaćaju cijelu cirkumferenciju kosti)
- uzrok – prijelomi kostiju mogu biti uzrokovani kao posljedica bolesti (npr. osteomijelitis, tumorske metastaze, rahitis, osteoporoza, osteofibroza) ili kao posljedica djelovanja mehaničke sile na zdravu kost.

1.2. Anatomija i fiziologija bedrene kosti

Bedrena kost je kao najdulja kost u čovjeku tijelu duga između 24 i 53 centimetra (6). Osim toga, to je najčvršća kost u ljudskom tijelu zbog potreba prijenosa sile od zdjelice na potkoljenu i obrnuto (7). Dijeli se na proksimalni dio, trup i distalni dio.

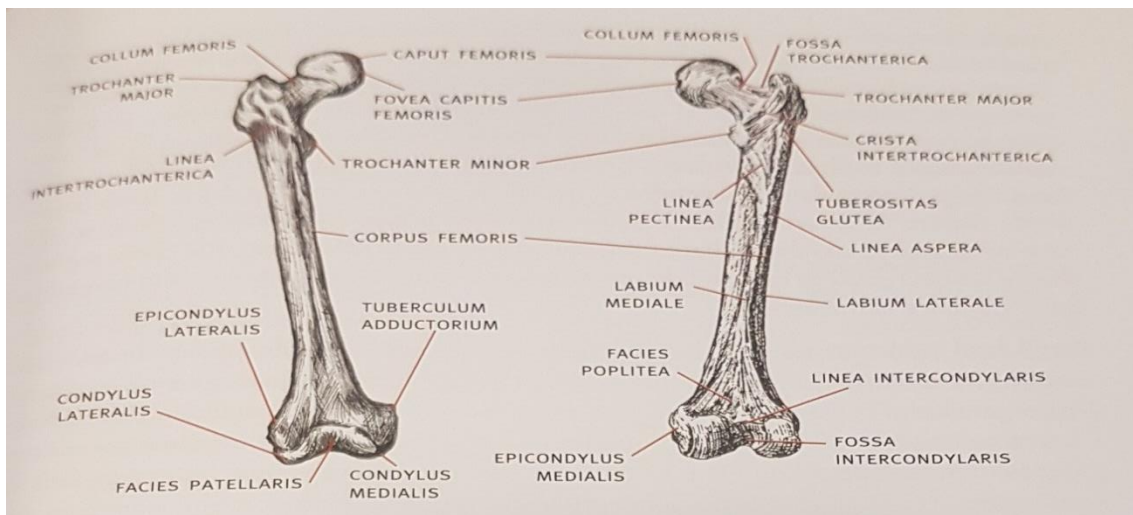
Na proksimalnom kraju bedrene kosti nalazi se okruglasta glava, odnosno *caput femoris* koja ima zglobnu plohu s hrapavom udubinom *fovea capitis femoris* za koju se prihvaća sveza, *ligamentum capitis femoris*. Glavu s trupom spaja vrat, odnosno *collum femoris*. Na prijelazu vrata u trup bedrene kosti nalaze se mali i veliki obrtač (*trochanter major* i *trochanter minor*). S medijalne strane nalazi se udubina *fossa trochanterica* u koju se hvata tetiva unutrašnjeg opturatornog mišića. Između dva obrtača na stražnjoj strani granice između vrata i trupa bedrene kosti pruža se greben *crista intertrochanterica*, dok je s prednje strane između obrtača crta *linea intertrochanterica* (8).

Na stražnjoj strani trupa bedrene kosti ili *corpus femoris* nalazi se oštar uzdužni greben, *linea aspera* koja se sastoji od dvije hrapave pruge: medijalne ili *labium mediale* te lateralne ili *labium laterale*. Lateralna pruga se prema gore proširuje u hrapavu *tuberositas glutea* ispod velikog obrtača, dok se medijalna pruga prema gore nastavlja

do velikog obrtača i na prednjoj strani kosti prelazi u intertrohateričnu prugu. Od malog obrtača silazi između dvije pruge *linea pectinea*. Te se dvije pruge razilaze u *lineu supracondylaris* i *lineu supracondylaris medialis*, a između sebe omeđuju polje *facies poplitea*(6).

Na donjem, debljem kraju bedrene kosti nalaze se dva jaka čvora za zglob s goljeničnom kosti, medijalni (*condylus medialis*) i lateralni čvor (*condylus lateralis*). Između njih se nalazi udubina *fossa intercondylaris* u koju se hvataju ukrižene sveze. Sa strana medijalnog i lateralnog čvora nalaze se male koštane izbočine, *epicondylus medialis* i *epicondylus lateralis*. Iznad medijalnog čvora smještena je kvržica *tuberculum adductorium*. Između prednjih krajeva čvorova nalazi se zglobna ploha za iver, *facies patellaris*, dok se sa stražnje strane nalazi mala brazda, *fossa poplitea* koja je anteriorno ograničena *lineom intercondylaris* (9). Anatomski prikaz bedrene kosti dan je na slici 1.

Slika 1. Anatomski prikaz bedrene kosti



Izvor: Keros P, Pećina M. Funkcijska anatomija lokomotornoga sustava. Zagreb: Naklada Ljevak, 2006, str. 255.

1.3. Epidemiologija frakture bedrene kosti

Frakture bedrene kosti, posebno vrata bedrene kosti postali su česti, prvenstveno u osoba starije životne dobi zbog smanjene elastičnosti i konzistencije kosti. Istraživanja su pokazala da incidencija prijeloma vrata bedrene kosti raste s porastom životne dobi. U osoba starije životne dobi prijelomi vrata bedrene kosti obični su posljedica pada. U svijetu se godišnje dogodi oko 1,7 milijuna prijeloma vrata bedrene kosti (10).

Procjenjuje se da će 2050. godine u svijetu biti između sedam i 21 milijun prijeloma vrata bedrene kosti godišnje (11).

Kako bi se minimalizirao broj padova među osobama starije životne dobi i samim time broj prijeloma vrata bedrene kosti, njemačka kuća za zdravstveno osiguranje AOK financirala je provođenje istraživanja za prevenciju padova i prijeloma, a u kojoj je sudjelovalo 356 ustanova koje vode brigu o osobama treće životne dobi. Preventivne mjere uključene u istraživanje odnosile su se na redovitu tjelovježbu prilagođenu zdravstvenom stanju osobe, redovito vođenje statistika o padovima i prijelomima, prilagodbu okoliša, ponovnu procjenu terapije svakog pojedinca koji je u njoj sudjelovao te uvođenje vitamina D u istu, nošenje štitnika za kukove te dodatnu edukaciju medicinskog osoblja u ustanovama koje brinu o starijima. Istraživanje je pokazalo da su preventivne mjere uspješne, odnosno da smanjuju padove i prijelome jer je u godini tijekom provođenja istraživanja incidencija padova i prijeloma smanjena za 18 % (12).

Kod ostatka populacije prijelom bedrene kosti nije tako čest. Do prijeloma bedrene kosti kod ostatka populacije najčešće dolazi kod automobilskih nesreća, padova na skijanju, teških udaraca ili padova u nekim sportovima (borilački sportovi, skijanje, itd) (13). Istraživanje kojem je cilj bio ispitati globalno opterećenje bolestima pokazalo je da su vodeći uzrok opterećenja ozljedama izraženim pokazateljem DALY's (engl. *Disability-Adjusted Life Years* – prilagođene godine života s invaliditetom) prometne nesreće s udjelom od 24% (14). U skladu s time može se zaključiti da je velik i rizik od prijeloma bedrene kosti u prometnim nesrećama. Zbog takvog prijeloma unesrećena osoba može izgubiti mnogo krvi, što dovodi do smrti.

1.4. Klasifikacija frakture bedrene kosti

S obzirom na klasifikaciju frakture bedrene kosti bedrena kost se dijeli na proksimalnu, srednju trećinu ili dijafizu i distalnu trećinu (15).

1.4.1. Prijelomi proksimalne trećine bedrene kosti

Prema Kvesiću i suradnicima prijelomi proksimalne trećine bedrene kosti dijele se na (16):

- prijelome vrata bedrene kosti
- prijelome glave bedrene kosti

- pertrohanterne prijelome
- intertrohanterne prijelome
- suptrohanterne prijelome.

Pertrohanterni, intertrohanterni i suptrohanterni prijelomi objedinjeno se nazivaju prijelomima trohanterične regije (16).

Gašparović i suradnici navode sličnu podjelu prema kojoj se prijelomi proksimalne trećine bedrene kosti dijele prema AO ili Müllerovoj klasifikaciji na A, B i C prijelome, pri čemu prijelomi A skupine obuhvaćaju trohanteričnu regiju, prijelomi B skupine prijelome vrata bedrene kosti, a prijelomi C skupine prijelome glave bedrene kosti. Nadalje se prijelomi koji obuhvaćaju trohanteričnu regiju dijele na sljedeća tri podtipa (5):

- A1 – jednostavni i stabilni prijelomi kod kojih frakturna pukotina polazi od velikog trohantera iz lateralnog i proksimalnog smjera prema malom trohanteru medijalno i distalno
- A2 – nestabilni prijelomi zbog otrgnuća malog trohantera i gubitka medijalnog uporišta proksimalnog dijela bedrene kosti
- A3 – prijelom velikog trohantera s otrgnućem malog trohantera ili bez njega.

Skupina B prijeloma proksimalne trećine bedrene kosti koja obuhvaća vrat bedrene kosti također se dijeli na tri podskupine (5):

- B1 – subkapitalni, stabilni prijelomi bez znatnog pomaka ulomka
- B2 – transcervikalni prijelomi
- B3 – subkapitalni prijelomi sa znatnim pomakom ulomka.

Prijelomi vrata bedrene kosti mogu se podijeliti i prema položaju frakturane pukotine na vratu na medijalne i lateralne. Medijalni prijelomi vrata bedrene kosti jesu oni prijelomi u kojima je opskrba krvlju toliko poremećena da je neizbježna djelomična ili potpuna avaskularna nekroza glave bedrene kosti, dok se pri lateralanom prijelomu vrata bedrene kosti cirkulacija uglavnom održava (15).

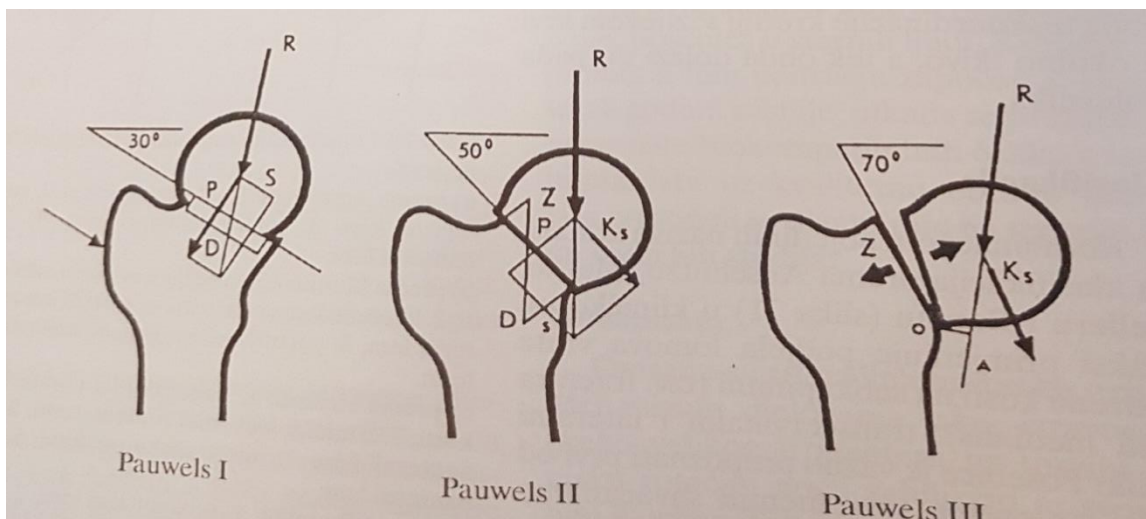
Osim toga, postoji podjela prijeloma vrata bedrene kosti s obzirom na smjer pukotine i kut koji ona zatvara s horizontalnom ravninom. Iako u stručnoj literaturi postoje takve podjele prijeloma vrata bedrene kosti prema Anschützu, Mattiu, Helleru i

Bonninu, u praksi se najčešće koristi Pauwelsova podjela prema kojoj se prijelomi vrata bedrene kosti dijele na tri tipa (7):

- stabilan oblik kod kojega prijelomna pukotina s horizontalnom ravninom zatvara kut od 30° i kod kojega je glava bedrene kosti valgizirana i impaktirana na vratu
- djelomično stabilan oblik kod kojega prijelomna pukotina s horizontalnom ravninom zatvara kut od 50° i kod kojeg nema impakcije te je veća mogućnost dislokacije vrata prema glavici
- nestabilan oblik kod kojega prijelomna pukotina s horizontalnom ravninom zatvara kut od 70° i kod kojega se događa znatni pomak koštanih ulomaka vrata u odnosu na glavicu.

Ta su tri tipa prikazana na slici 2.

Slika 2. Podjela prijeloma vrata bedrene kosti prema Pauwelsu



Izvor: Hančević J. Lomovi i iščašenja. Jastrebarsko: Naklada Slap, 1998, str. 286.

Garden s obzirom na odnos frakturne pukotine prema trabekulama nosivosti vrata bedrene kosti koje se šire uz mali trohanter prema gore u vrh glave bedrene kosti na sljedeća četiri tipa (16):

- nekompletni prijelom ispod glave bedrene kosti s očuvanim donjim korteksom i manjom abdukcijom
- kompletni prijelom s prekinutim trabekulama, ali bez angulacije trabekula

- kompletni prijelom s rotacijom vrha prema van – angulacijom proksimalnog ulomka – glave bedrene kosti u abduciranom položaju
- potpuna dislokacija ulomaka gdje glava bedrene kosti nastoji ostati u acetabulu u neutralnom položaju, dok je trohanterični dio bedrene kosti pomaknut proksimalno sa skraćanjem i najčešće vanjskom rotacijom.

S obzirom na poziciju otvorenosti kuta glavice i kuta bedrene kosti prijelomi vrata bedrene kosti mogu biti abdukcijski, adukcijski i tangencijalni prijelomi. Abdukcijski prijelomi odgovaraju prvom tipu prema Pauwelsu klasifikaciji, a adukcijski drugom tipu, a tangecionalni trećem tipu prema Pauwelsu (17).

Postoji i podjela prijeloma vrata bedrene kosti s obzirom na položaj frakturne pukotine koja se nalazi unutar zglobne čahure ili izvan nje na instrakapsularne i ekstrakapsularne prijelome vrata bedrene kosti (15).

1.4.2. Prijelomi dijafize bedrene kosti

Prijelomi srednje trećine ili dijafize bedrene kosti prema AO ili Müllerovoj klasifikaciji također se dijele na A, B i C prijelome. Prijelomi A skupine jednostavni su bez obzira na to je li frakturna pukotina poprečna, kosa ili spiralna. Prijelomi B skupine su multifragmentarni prijelomi, dok su prijelomi C skupine viševrni i etažni te obilježeni znatnim gubitkom krvi i izrazitom nestabilnošću među ulomcima (18).

1.4.3. Prijelomi distalne trećine bedrene kosti

Prijelomi distalne trećine bedrene kosti se kao i prve dvije skupine prijeloma dijele prema AO ili Müllerovoj klasifikaciji na A, B i C prijelome. Prijelomi skupine A nazivaju se i suprakondilarnim prijelomima, a u njima se frakturna pukotina nalazi ekstraartikularno, pa su kondili bedrene kosti netaknuti. Prijelomi skupine B i C jesu kondilarni prijelomi. U prijelomima skupine B frakturna linija obuhvaća jedan od dva kondila bedrene kosti bez obzira na smjer (monokondilarni prijelomi). Prijelomi skupine C obuhvaćaju sve intraartikularne prijelome kod kojih su zahvaćena oba kondila bedrene kosti, pa postoje barem tri ulomka (binokondilarni prijelomi). Takvi se prijelomi najteže liječe (5, 16).

1.5. Klinička slika

Kod prijeloma proksimalne trećine bedrene kosti noga je skraćena i u vanjskoj rotaciji. Kuk je na palpaciju bolan. Bolesnik ne može uopće stati na nogu ili može stajati otežano (5).

U kliničkoj slici prijeloma dijafize ili srednje trećine bedrene kosti ističu se jako bolovi po sredini bedra, uz izraženu oteklinu i deformaciju okrajine (7).

Za kliničku sliku prijeloma distalnog dijela bedrene kosti karakteristične su jaka bol, otok na mjestu prijeloma, deformacija uda u području koljena i neposredno iznad njega. Svako pomicanje koljena je bolno i neizvedivo. Kliničku sliku prijeloma distalnog dijela bedrene kosti može karakterizirati i veliki gubitak krvi i to do jedne litre u slučaju jake dislokacije ulomaka (18).

1.6. Dijagnoza prijeloma bedrene kosti

Kod prijeloma proksimalne trećine bedrene kosti potvrđuje se rendgenskim snimkama u anteroposteriornoj i aksijalnoj projekciji. Analiziraju se veličina i smjer pomaka ulomka. Kod takvih prijeloma mogu postojati slobodni koštani ulomci unutar zgloba, pa je dobro uz RTG napraviti i kompjuteriziranu tomografiju (CT) (5).

Prijelomi srednje trećine ili dijafize bedrene kosti dijagnosticiraju se na temelju standardnih radiograma natkoljenice u anteroposteriornoj i lateralnoj projekciji na kojima se vide oba susjedna zgloba (18). Kod politraumatiziranih bolesnika treba učiniti i rendgenske snimke vrata kralježnice, prsišta, zdjelice i koljena (7). Ako se posumnja na ozljedu krvnih žila (nema perifernih pulzacija) treba napraviti angiografiju (18).

Dijagnoza prijeloma distalne trećine bedrene kosti može se uvidjeti već kliničkim pregledom, gdje se utvrđuje bolnost, disfunkcija okrajine i izmijenjen oblik koljena (7). Zatim se dijagnoza potvrđuje rendgenogramima natkoljenice s prikazom koljena u dvije projekcije. Pri tome je potrebno isključiti rijetko, ali moguće supostojeće iščašenje u kuku na istoj strani ili petrohanteralni prijelom. Ako se sumnja na ozljedu veće krvne žile potrebna je pretraga doplerom, a u slučaju pozitivnog nalaza potrebno je napraviti angiografiju (18). Kod znatnijeg pomaka ulomka preporučuje se napraviti CT ili MR radi rekonstrukcije ulomaka i odluke o izboru liječenja (16).

1.7. Liječenje i rehabilitacija

Istaknuto je da se prijelomi proksimalne trećine bedrene kosti dijele na prijelome A skupine koji obuhvaćaju trohanteričnu regiju, prijelome B skupine koji se odnose na prijelome vrata bedrene kosti te prijelome C skupine koji obuhvaćaju prijelome glave bedrene kosti. Prijelomi A skupine liječe se kirurški kad god je to moguće, iako je to zahtjevan postupak jer su pacijenti obično osobe starije životne dobi. Vrstu osteosinteze određuje kirurg na temelju starosti bolesnika, njegove mobilnosti te vrste prijeloma. Najčešće se koriste implantati koji omogućuju stabilnost frakturne pukotine kao što su kutne pločice od 95°, DHS i DCS pločice te gama čavao i proksimalni ukotvljeni čavao. U bolesnika čije je opće stanje slabije može se učiniti intramedularna osteosinteza pomoću tri Enderova čavla ili zavinutoga Küntscherova čavla jer se tako smanjuje vrijeme trajanja operacije i manje oštećuje okolno tkivo. Konzervativno liječenje transkondilarnom ekstenzijom ili primjenom koksofermoralnoga sadrenog zavoja rijetko se primjenjuje. Tzv. kratke abdukcijske hlačice koriste se samo kada postoji otrgnuće manjeg dijela bedrene kosti i napuknuće velikog trohantera (18).

Liječenje prijeloma proksimalne trećine bedrene kosti B skupine također može biti konzervativno i kirurško. Konzervativno liječenje koje se danas može koristiti je mirovanje i postavljanje tzv. antirotacijske longete tijekom dva tjedna. Međutim, dugotrajna imobilizacija (posebno u starijih bolesnika kod kojih se takvi prijelomi pretežno javljaju) može dovesti do brojnih posljedica među kojima su dubinska venska tromboza, plućna embolija, posttraumatska hipostatična pneumonija i smrt bolesnika (18). Stoga se u većine bolesnika s prijelomima vrata bedrene kosti zamjena kuka vrši endoprotezom. Koja će se endoproteza upotrijebiti ovisi o biološkoj (a ne kronološkoj) životnoj dobi bolesnika i njegovom očekivanom životnom vijeku. Ako se pretpostavlja da će bolesnik nakon operacije živjeti dulje od pet godina, ugrađuje mu se parcijalna endoproteza, dok se u bolesnika koji su u dobroj tjelesnoj kondiciji i održanoj funkciji hodanja prije ozljeđivanja indicira ugradnja totalne endoproteze. U bolesnika do 60 godina i dobre tjelesne kondicije prednost se daje ugradnji totalne bescementne endoproteze, a u bolesnika od 65 godina totalne cementne proteze (5).

Liječenje prijeloma B skupine ovisi o veličini prijelomnog ulomka, njegovoj dislokaciji te o popratnim ozljedama okolnih koštanih struktura (16). U slučaju prijeloma skupine C kada je koštani ulomak premalen za osteosintezu ili kada nije unutar acetabuluma, indicira se imobilizacija sadrenim hlačicama tijekom 12 do 16 tjedana. U

slučaju da je koštani ulomak dovoljno velik ili se nalazi u izravnom kontaktu s hrskavicom acetabuluma, indicira se osteosinteza s pomoću resorbirajućih vijaka, a gdje je moguće ulomak se u cijelosti ukloni da ne otežava funkciju zgloba. U starijih pacijenata dolazi u obzir ugradnja endoproteze kuka (5).

Liječenje prijeloma dijafize bedrene kosti može biti konzervativno i operacijsko. Konzervativno liječenje odnosi se na primjenu ekstenzije tijekom jednog do dva mjeseca pod kontinuiranim uzdužnim opterećenjem okrajine od jedne desetine tjelesne težine pacijenta (oko sedam do 10 kilograma)(5). Međutim, takvo se liječenje može primijeniti samo u iznimnim slučajevima jer se pokazalo da kost ne cijeli u zadovoljavajućem položaju, da je vrijeme potrebno za kalusnu konsolidaciju ulomka produljeno te da je mogućnost mobilizacije pacijenta ograničena uz rizik od pojave komplikacija kao što su dekubitus, pneumonija i masna embolija. Osim toga, nakon izlječenja prijeloma redovito je prisutna kontraktura zglobova kuka i koljena. Stoga se danas ekstenzija primjenjuje gotovo isključivo kao prijevremena mjera u prva 24 sata od prijeloma kako bi se smanjilo krvarenje i bolovi, spriječila muskulturna kontrakcija te održala duljina okrajina do osteosinteze. Uglavnom se primjenjuje operacijsko liječenje, i to osteosinteza intramedularnim implantatom (AO ili DCP pločicom) ili vanjskim fiksatorom (modifikacijama Küntscherova čavla i titanskim čavlina) (7).

I prijelomi distalne trećine bedrene kosti mogu se liječiti konzervativno ili operacijski. Konzervativno liječenje odnosi se na adekvatnu repoziciju odmaknutih koštanih ulomaka i imobilizaciju ozlijeđene noge. Međutim, kod znatnijih odmaka ulomaka teško je postići imobilizaciju. Osim toga, takvo liječenje negativno utječe na stanje muskulature i zahvaćenost zgloba, što su sve nedostaci takvo liječenja u prijelomima distalne trećine bedrene kosti, pa se svi prijelomi distalne trećine bedrene kosti liječe kirurški, odnosno osteosintezom implantatom ili vanjskim fiksatorom (različitim čavlina ili vijcima)(16). Odabir implantata ovisi o broju i smjeru frakturnih pukotina. Obično se koriste kutne pločice od 95°, DCS pločice te anatomske modelirane pločice kao što su Burrijeva ili Mayo pločice (5).

Nakon operacijskog zahvata prijeloma bedrene kosti ozlijeđena noga se imobilizira pomoću gipsa. Nakon skidanja gipsa pacijent se upućuje na rehabilitaciju kako bi mu se vratio opseg pokreta i obnovila muskulatura ozlijeđene noge. Prvo se na rehabilitaciji uklanja bol u nozi, i to korištenjem leda, masažama, vježbama istezanja i opuštanja. Zatim slijedi provođenje vježbi istezanja kako bi se pacijentu vratio potpuni opseg pokreta. Prema potrebi će se na rehabilitaciji pacijentu manualnom terapijom

mobilizirati zglobovi noge. Slijede vježbe jačanja mišića kukova i natkoljenica, ali i cijele noge. Na kraju rehabilitacijskog programa provode se vježbe za razvoj ravnoteže i proprioceptivne vježbe (npr. stajanje na jednoj nozi, balansiranje na nestabilnim površinama, poskoci itd.) (1).

1.8. Komplikacije

U slučaju prijeloma bedrene kosti komplikacije mogu nastati kao rezultat prijeloma ili operacije.

Kao jedna od komplikacija može se javiti krvarenje. Naime, nakon operativnog zahvata bolesnik s prijelomom vrata bedrene kosti može početi krvariti iz mjesta incizije. To je inače jedna od najtežih i najčešćih komplikacija u slučaju prijeloma bedrene kosti. Gubitkom krvi može biti uzrokovan hemoragijski šok. Posljedica operacijskog zahvata može biti i hematoma koji može biti toliko opsežan da se pacijent opet mora podvrgnuti operaciji kako bi mu se taj hematoma uklonio (19).

Još jedna moguća komplikacija nakon kirurškog zahvata koji je najčešća metoda liječenja prijeloma bedrene kosti javlja se infekcija. Infekcija se može javiti kad nema aseptičnih uvjeta rada tijekom operacijskog zahvata ili previjanja mjesta incizije. Pacijent može sam kontaminirati ranu ako je dodiruje rukama. Iako se infekcija može javiti i nekoliko mjeseci nakon operacije, najčešće se javlja nakon 36 do 48 sati od početka upalnog procesa (19).

Respiratorne komplikacije također se mogu javiti u operiranih pacijenata. One mogu dovesti do smanjene ventilacije pluća ili zastoja sekreta i infekcije.

Posljedica dugotrajnog ležanja jest nastajanje dekubitusa, odnosno oštećenja kože ili potkožnog tkiva. Hančević, Kraljević i Mužević ističu da od 3 do 5 % hospitaliziranih bolesnika ima dekubitus za vrijeme hospitalizacije ili nakon otpusta na kućnu njegu. Kod teško pokretnih bolesnika učestalost pojave dekubitusa iznosi 39 % (20). Prema podacima koje navode Sedmak, Vrhovec i Huljev učestalost dekubitusa iznosi 2,7 do 29 % kod hospitaliziranih bolesnika, oko 33 % u jedinicama intenzivnog liječenja te do 60 % kod starih bolesnika s prijelomima u predjelu kuka i zdjelice (21). Dekubitus se najčešće javlja na područjima izbočenja koje stvara slabinski dio kralježnice ili na područjima tijela koja su izložena pritisku na tvrdu podlogu, kao i na područjima tijela gdje je slabije razvijeno masno tkivo. Zbog pritiska slabi cirkulacija i

dotok kisika i hranjivih tvari, zbog čega koža postaje prvo blijeda ili ljubičasto-plava, zatim smeđa, tvrda i bezbolna (nekrotična), a na kraju se razvija i ulkus (19).

Osim toga, kao komplikacije prijeloma bedrene kosti mogu se javiti i komplikacije krvožilnog sustava koje nastaju zbog smanjene pokretljivosti i prokrvljenosti organizma. One se javljaju u obliku kolapsa, gubitka svijesti, tromboze i duboke venske tromboze.

1.9. Prognoza

Kod većine operiranih pacijenata s lomom bedrene kosti dolazi do potpunog oporavka. Međutim, taj oporavak može trajati mjesecima i uključuje obveznu rehabilitaciju u stacionaru i toplicama. Kod manjeg broja pacijenata s prijelomom bedrene kosti zbog različitih čimbenika tijekom oporavka ili zbog općeg stanja pacijenta može doći do djelomičnog oporavka, pri čemu je pacijentu potrebno određeno ortopedsko pomagalo kako bi mogao hodati.

2. CILJ RADA

Cilj je završnog rada na temelju analize slučaja pacijenta s dijagnozom prijeloma vrata bedrene kosti utvrditi specifičnosti zdravstvene njege u liječenju takvih pacijenata i ukazati na važnost uloge medicinske sestre ili medicinskog tehničara u tom procesu. Problemi koji se nastoje riješiti jesu sljedeći:

- utvrditi osobnu anamnezu pacijenta s prijelomom vrata bedrene kosti
- utvrditi tijek i ishod liječenja pacijenta s prijelomom vrata bedrene kosti
- analizirati predoperativnu, intraoperativnu i postoperativnu zdravstvenu njegu pacijenta s prijelomom vrata bedrene kosti.

Prikaz slučaja pacijenta s prijelomom vrata bedrene kosti ukazat će na njegovu osobnu anamnezu, tijek i ishod liječenja te aktivnosti koje su se provodile u zdravstvenoj njezi pacijenta.

3. ISPITANICI I METODE

Kako bi se završnim radom postiglo ostvarivanje zadanih ciljeva koristi se odgovarajuća metoda istraživanja, metoda studije slučaja, metoda kojom se dubinski proučava pojedinac i njegov slučaj, u ovom slučaju njegov zdravstveni problem. U studiji slučaja opisuje se povijest pacijenta u vezi s problemom koji se ispituje, a s ciljem dobivanja cjelovitog uvida u tijek i razvoj reakcija pacijenta povezanih s određenim problemom (22). Studija slučaja uglavnom sadrži samo informacije koje se tiču osobe čiji se slučaj prikazuje, pa će tako u studiji slučaja u ovom završnom radu biti prikazani podaci koji se tiču isključivo odabranog pacijenta s dijagnozom prijeloma vrata bedrene kosti koji se liječio u KB-u Dubrava u veljači 2017.godine. Prema tome, jedini sudionik u istraživanju je odabrani pacijent, točnije 75-godišnjak iz Zagreba s prijelomom vrata bedrene kosti. Taj je sudionik odabran nakon pregleda medicinske dokumentacije te je izdvojen zbog svoje dijagnoze.

4. PRIKAZ SLUČAJA

U ovom poglavlju završnog rada prikazat će se slučaj pacijenta s prijelomom vrata bedrene kosti.

4.1. Osobna anamneza

Pacijent je 75-godišnji D. V. iz Zagreba kojeg je 11. veljače 2017. godine u 12:30 na hitni kirurški prijem KB-a Dubrava doveo tim hitne medicinske pomoći sa sumnjom na prijelom desnog kuka. Naime, pacijent se pri izlasku iz obiteljske kuće u 12:10 spotaknuo i pao te više nije mogao ustati nakon pada zbog jake boli u predjelu desne natkoljenice. Međutim, svijest nije izgubio. Pacijent nije imao drugih ozljeda. Apetit, mokrenje i stolica su uredni. Pacijent je nepušač i ne konzumira alkohol. Negira alergije na lijekove. Pije diuretik Fursemid 2x1, zna za malo povišene masnoće.

Dosadašnje bolesti: pacijent je 1988. godine operirao tumor desnog bubrega te mu je uklonjen taj isti bubreg. Dvije godine kasnije, točnije 1990. godine pacijent je imao operaciju tankog crijeva. Također imam protezu desnog koljena.

Tijekom prijevoza pacijenta od mjesta nezgode do hitnog kirurškog prijema u KB-u Dubrava nije bilo pogoršanja niti bilo kakvih promjena stanja pacijenta.

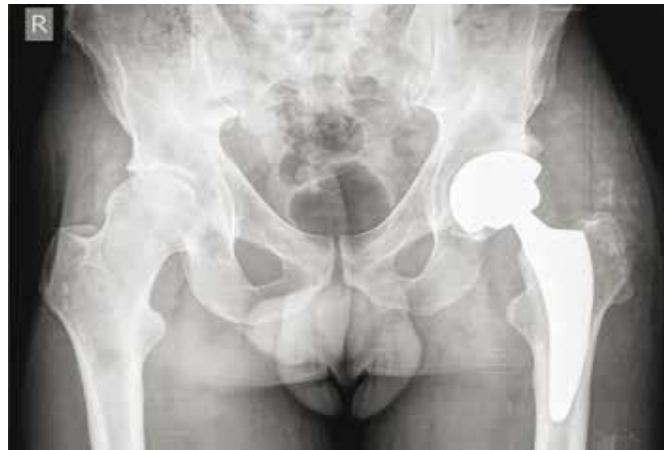4.2. Opis bolesnikova problema

Fizikalni pregled: pacijent je pri svijesti i orijentiran. Na Glasgow koma skali 15 pacijent ostvaruje maksimalnih 15 bodova (GCS 15), eupnoičan je, uredne prokrvljenosti kože i vidljivih sluznica. Na glavi nema znakova traume, a palpacijski je bezbolna. Isto vrijedi i za vrat, koji je uredne aktivnosti i pasivne pokretljivosti. Prsni koš je bez vidljivih znakova traume, bezbolan na kompresiju i palpaciju, dok je šum disanja auskultacijski obostrano uredan. Akcija srca je auskultacijski pravilna, jasnih tonova, bez šumova. Pacijentov trbuh je bez vidljivih znakova traume, bezbolan na palpaciju, mekan te je lumbalna sukusija obostrano negativna. Vidljiv je ožiljak od operacije tankog crijeva. Kralježnica je također bez znakova traume, bezbolna na palpaciju te uredne pokretljivosti. Zdjelica je bezbolna na distrakciju i kompresiju. Desna noga je u vanjskoj rotaciji i skraćena, dok su lijeva noga i gornji udovi bez odstupanja.

Neurološki pregled: orijentacijski nalaz uredan, bez znakova neurološkog deficita.

Dežurni kirurg na temelju anamneze, fizičkog pregleda, laboratorijskih nalaza te rendgenskih snimki donosi odluku o izvođenju operacijskog zahvata. Stoga je o tome informiran pacijent koji daje pristanak za operaciju. Odlučeno je da će se pacijentu ugraditi bescementna proteza kuka koja je inače namijenjena mlađim osobama i osobama s dobrom koštanom masom. Pacijent je starije životne dobi, ali ima dobru koštanu masu te je još uvijek aktivan. RTG prikaz bescementne proteze s kratkim trupom koja je ugrađena pacijentu na lijevom kuku (23) prikazana je na slici 3.

Slika 3. RTG prikaz bescementne proteze s kratkim trupom koja je ugrađena pacijentu na lijevom kuku



Izvor: Čičak, N. Umjetni kuk,

http://www.akromion.hr/UserDocImages/dokumenti/mediji/131_broj.pdf (24. siječnja 2017.)

Procjena dežurnog kirurga bila je da pacijent nije vitalno ugrožen, pa je operacija zakazana za ponedjeljak, 13. veljače. Međutim, na dan kad je bila zakazana operacija primijećena oslabljena funkcija lijevog bubrega, pa je operacija odgođena za sljedeći dan, točnije utorak 14. veljače 2017. godine.

4.3. Tijek i ishod bolesti

U svrhu fizičke pripreme pacijenta za operaciju učinjene su sljedeće kompletne laboratorijske pretrage: kompletna krvna slika, biokemija, koagulacija (PV, APTV,

fibrinogen), KG, Rh faktor i urin. Pacijent je bio na rendgenu srca i pluća tena elektrokardiogramu srca (EKG) kako bi se utvrdilo je li fizički spreman podnijeti operaciju. Pacijent je miran i spreman za operaciju s obzirom da je do sada već nekoliko puta bio operiran i pod anestezijom.

Zbog starije životne dobi, pacijent nije dobio premedikaciju koja može uzrokovati depresiju respiratornog sustava). Pacijentu je uveden urinarni kateter koji je izvađen dan nakon operacije.

Anesteziolog je donio odluku o primijeni lokalne spinalne anestezije koja se postiže primjenom lokalnih anestetika u spinalni prostor. Pacijent je intramuskularno primio 5 mg Dormicuma deset minuta prije početka operacije.

Tijekom operacije pacijent je bio položen na lijevom boku kako bi se oslobodilo kompletno operativno polje te se kirurgu olakšao pristup operativnom polju. Tijekom operacijskog zahvata pacijentu je ugrađena potpuna bescementna proteza kuka kako bi mu se omogućio nastavak normalnog života. Pacijentovo stanje za vrijeme operacijskog zahvata nije se pogoršavalo.

Ishod operacijskog zahvata je pozitivan. Nakon završetka operacije pacijent je smješten na odjelu intenzivne njege, gdje je boravio samo jedan dan, nakon čega je vraćen na odjel traumatologije.

5. ZDRAVSTVENA NJEGA BOLESNIKA S PERTROHANTERNIM PRIJELOMOM BEDRENE KOSTI

Zdravstvena njega obuhvaća dijagnosticiranje i tretiranje problema pri zadovoljavanju osnovnih ljudskih potreba te stvaranje najpovoljnijih uvjeta za odvijanje prirodnih procesa očuvanja zdravlja i ozdravljenja (24). Njezin je cilj da se pacijent osposobi za što samostalniji i kvalitetniji život nakon završetka hospitalizacije.

Kako je već istaknuto u prethodnom poglavlju, u slučaju da je pacijentu dijagnosticiran prijelom bedrene kosti najčešće je potrebna kirurška intervencija. Medicinska sestra/medicinski tehničar provodi preoperativnu zdravstvenu njegu pacijenta koja uključuje fizičku i psihičku pripremu pacijenta za operaciju, intraoperacijsku zdravstvenu njegu i poslijeoperacijsku zdravstvenu njegu, odnosno brine o pacijentu od njegova prijama u bolnicu do otpusta iz bolnice nakon operacijskog zahvata. Stoga medicinske sestre/medicinski tehničari trebaju biti educirani i osposobljeni za adekvatno i brzo pružanje pomoći kako bi se spriječile nepotrebne komplikacije.

5.1. Preoperativna zdravstvena njega

Preoperativna zdravstvena njega obuhvaća intervencije medicinske sestre/medicinskog tehničara od prijema pacijenta u bolnicu do ulaska u operacijsku dvoranu. Ona je vrlo važna jer ako se pravilno izvede, pacijentu će se olakšati postoperativni oporavak. Najčešće se sestrinske intervencije u preoperativnoj zdravstvenoj njezi pacijenta s prijelomom bedrene kosti odnose na sljedeće (25):

- preciznu procjenu boli (karakter i lokalizaciju boli)
- mjerenje tlaka
- mjerenje pulsa
- određivanje GUK-a
- mjerenje tjelesne temperature (aksilarno)
- dobivanje pisanog pristanka za operaciju
- psihološku pripremu i podršku pacijentu za operativni zahvat

- fizičku pripremu pacijenta za operaciju (provođenje laboratorijskih analiza i dijagnostičkih pretraga)
- intervencije medicinske sestre (priprema probavnog trakta, higijena bolesnika, priprema operativnog polja)
- provođenje premedikacije
- provjeru potrebne dokumentacije.

Medicinska sestra/medicinski tehničar fizički i psihički priprema pacijenta za operacijski zahvat nakon što dobije pacijentov pristanak na operaciju.

Predoperacijska fizička priprema pacijenta odnosi se na provođenje niza potrebnih postupaka i mjera kojima se žele minimalizirati ili eliminirati nastanak nepoželjnih komplikacija tijekom i nakon operacije. Nužne opće pretrage i fizičke predoperacijske pripreme odnose se na (25):

- osnovne, rutinske laboratorijske pretrage krvi
- hematološke pretrage krvi (SE eritrocita, KKS)
- KG i Rh faktor
- biokemijske pretrage krvi (GUK, K, Na, kreatinin, urea, bilirubin) i urina
- koagulacijske pretrage (V.K., V.Z., P.V.)
- elektrodinamske pretrage (EKG)
- radiološke pretrage (RTG snimka pluća i srca)
- mišljenje kardiologa/anesteziologa.
- naručiti krv u transfuzijskoj jedinici.

Priprema probavnog trakta je poseban postupak prije kirurškog zahvata. Bolesnik dan prije zahvata dobiva lako probavljivu hranu, za ručak juhu, uz obaveznu nadoknadu tekućine per os do ponoći ili prema potrebi i parenteralno. U kasnim poslijepodnevnim satima daje se klizma ili supozitorij

Navedene pretrage učinjene su i prije nego što je 75-godišnji pacijent D. V. podvrgnut operaciji vrata bedrene kosti u svrhu njegove fizičke pripreme za taj zahvat. Medicinska sestra/medicinski tehničar treba pacijentu objasniti postupke i njihovu svrhu. Osim toga, treba zabilježiti eventualne promjene na koži, sluznicama te poremećaje u funkciji osjetnih organa, ravnoteže i sl.

Nadalje, medicinska sestra/medicinski tehničar uz kirurga vrši psihičku pripremu pacijenta za operaciju. On/a umiruje pacijenta jer su pacijenti često napeti i anksiozni kada im se kaže da im je potrebna operacija kako bi uklonila njihov strah. Pomoć članova obitelji je vrlo važna, pa ih medicinska sestra/medicinski tehničar treba aktivno uključiti u rad s pacijentom kad god je to moguće.

5.1.1. Priprema bolesnika na dan operacije

Kontrolirati vitalne funkcije, promatrati opće stanje, upozoriti bolesnika da ne uzima ništa na usta, skinuti zubne proteze, naočale, nakit i ukloniti "make-up" s lica i noktiju. Bolesnik se kupa u blagom antimikrobnom šamponu, uvodi se po potrebi urinarni kateter te se brijе operacijsko polje kliperom neposredno prije odlaska bolesnika u operacijsku salu.

Po uputi anesteziologa daje se premedikacija, 45 min. prije operacije ili po pozivu iz operacijskog bloka. Uz premedikaciju može biti određen i antibiotik .

Bolesnik se smješta u postelju, te sa svom dokumentacijom i rtg slikama transportira u sobu za buđenje.

5.2. Intraoperativna zdravstvena njega

Ulaskom pacijenta u prvu zaštitnu zonu operacijske dvorane započinje intraoperativna zdravstvena njega. U toj zaštitnoj zoni pacijenta preuzima medicinski tehničar i anesteziolog koji provjerava pacijentove podatke i dokumentaciju, je li konzumirao hranu i piće te alergiju na lijekove te tada pacijent dobije premedikaciju. U slučaju 75-godišnjeg pacijenta D. V. istaknuto je da pacijentu nije dana premedikacija zbog njegove životne dobi i povećanog rizika od respiratorne depresije. Nakon pola sata pacijent se odvozi u operacijsku dvoranu, gdje dalje u pripremi pacijenta za operaciju sudjeluje medicinska sestra – instrumentarka (26).

Intervencije medicinske sestre – instrumentarke odnose se na one intervencije koje ona obavlja dok nije sterilna i koje obavlja kada je sterilna. Intervencije nesterilne medicinske sestre – instrumentarke odnose se na pripremu operacijske dvorane, sterilnih instrumenata i dodatnog materijala potrebnog za uspješno obavljanje operacije, raspremanje prostora te dokumentiranje. Intervencije sterilne medicinske sestre – instrumentarke obuhvaćaju sterilno pranje, slaganje stolića s instrumentima, pranje

operacijskog polja, sterilno pokrivanje operacijskog polja, spajanje aparata, oblačenje kirurškog tima, praćenje tijeka operacije i instrumentiranje te kontrolu sterilnosti . Njezinim se intervencijama nastoje spriječiti infekcije i druge komplikacije koje dovode do težeg i dužeg oporavka pacijenta, a samim time i do većih zdravstvenih troškova.

5.3. Postoperativna zdravstvena njega

Postoperativna zdravstvena njega pacijenta s prijelomom bedrene kosti odnosi se na razdoblje od preuzimanja pacijenta nakon operativnog zahvata do kraja njegove hospitalizacije. Intervencije medicinske sestre/medicinskog tehničara u postoperativnoj zdravstvenoj njezi pacijenta s prijelomom bedrene kosti obuhvaćaju mjerenje vitalnih funkcija pacijenta, praćenje mogućih poteškoća i komplikacija nakon operacije kako bi se postavila odgovarajuća terapija te edukaciju pacijenta o ponašanju nakon hospitalizacije . Osim toga, medicinska sestra/medicinski tehničar u razdoblju nakon operacije pomaže pacijentu vezano uz bol, pri provođenju osobne higijene i sl. Također, medicinska sestra/medicinski tehničar nakon operacije treba poticati pacijenta na ustajanje iz kreveta da se spriječi nastanak dekubitusa, korištenje pomagala koja će mu pomoći pri eliminaciji i održavanju osobne higijene itd.

Pacijentu D. V. je nakon operacije medicinska sestra mjerila vitalne funkcije svakih 15 minuta dok pacijent nije postao kontaktibilan i dok vitalne funkcije nisu postale stabilne. Nadalje, medicinska sestra je primjenjivala terapiju koju je propisao liječnik. Pacijent se nakon operacije osjećao dobro. Važna je što ranija mobilizacija pacijenta s ciljem što ranijeg oporavka i ustajanja iz kreveta. Tako je prvi dan nakon operacije pacijent potpuno ovisan o pomoći medicinske sestre, drugi dan ga medicinska sestra/medicinski tehničar, fizioterapeut može podignuti do ruba kreveta i lagano podići na noge uz štake ili hodalicu, dok treći dan se pacijent može poticati da malo prohoda, a četvrti dan da lagano hoda po bolničkoj sobi. Nadalje, pacijent se podučava koje kretnje smije raditi u krevetu, kako se može okrenuti na bok uz pomoć jastuka visoko između koljena i natkoljenica i sl. Kretnje i vježbe koje pacijent treba izvoditi medicinska sestra/medicinski tehničar treba demonstrirati i tražiti od pacijenta i njegove obitelji da ih ponove kako bi uvidjela da su pacijent i njegova obitelj zaista razumjeli što je pacijentu dozvoljeno. Isto tako, medicinska sestra/medicinski tehničar treba pacijentu objasniti moguće komplikacije koje se mogu javiti u postoperativnom oporavku te kako ih pacijent može pravovremeno prepoznati i riješiti. Sve upute pacijentu se trebaju dati napismeno

prije odlaska iz bolnice. Uz to, na eventualna pitanja pacijenta i njegove obitelji medicinska sestra/medicinski tehničar treba odgovoriti.

Medicinska sestra je 75-godišnjem pacijentu D. V. nakon operacije osigurala neometan put do toaleta i donijela pomagala koja će mu pomoći u kretanju do toaleta s ciljem obavljanja eliminacije te održavanja osobne higijene. Podučila je pacijenta kako će koristiti ta pomagala i kako će sebi olakšati daljnji oporavak kod kuće.

Pacijentima se nakon prijeloma vrata bedrene kosti i operacijskog zahvata preporučuje rehabilitacija. Očekivano trajanje oporavka nakon prijeloma vrata bedrene kosti iznosi od 15 do 30 tjedana, ovisno o fizičkom i psihičkom stanju pacijenta (27).

6. SESTRINSKE DIJAGNOZE

Sestrinske dijagnoze naziv su za zdravstvene probleme koje medicinske sestre samostalno prepoznaju i tretiraju (29), odnosno za koje imaju ovlasti da ih tretiraju s obzirom na svoju edukaciju i iskustvo.

Kod pacijenta s prijelomom bedrene kosti različite su sestrinske dijagnoze:

- bol u/s operativnom ranom
- visok rizik za infekciju u/s operativnom ranom
- visok rizik za pad u/s korištenjem ortopedskih pomagala
- visok rizik za dekubitus u/s dugotrajnog ležanja
- smanjeno podnošenje napora u/s operativnim zahvatom
- nemogućnost samostalne eliminacije
- nemogućnost samostalnog obavljanja osobne higijene.

6.1. Bol u/s operativnom ranom

Bol je neugodni osjetilni i emotivni doživljaj koji je povezan sa stvarnim ili mogućim oštećenjem tkiva. Zadaća je medicinske sestre/medicinskog tehničara procijeniti pacijentovu bol te mu dati propisanu terapiju od strane liječnika kako bi se intenzitet boli smanjio. Sestrinske intervencije kod boli u/s operativnom ranom prikazane su u tablici 1.

Tablica 1. Sestrinske intervencije kod boli u/s operativnom ranom

Sestrinska dijagnoza	Ciljevi	Sestrinske intervencije	Mogući ishodi/evaluacija
Bol u/s operativnom ranom što se očituje sa sedam i više bodova na skali boli od 1 do 10	Pacijentu će se kroz dva sata smanjiti bol za tri boda.	Ukloniti čimbenike koji mogu pojačati bol. Primijeniti propisanu medikamentoznu terapiju u skladu s liječničkim uputama.	Pacijent na skali 1-10 iskazuje nižu razinu boli, nakon 2 sata.

Izvor: izrada autora

6.2. Visok rizik za infekciju u/s operativnom ranom

Visok rizik za infekciju stanje je u kojem je pacijent izložen visokom riziku od nastanka infekcije uzrokovane patogenim mikroorganizmima koji potječu iz endogenog i/ili egzogenog izvora. Na temelju fizikalnog pregleda medicinska sestra/medicinski tehničar će procijeniti stanje oštećenja na koži, izmjeriti vitalne znakove, procijeniti stupanj svijesti, prikupiti podatke o pokretljivosti, aktualnoj terapiji i liječenju, mogućim izvorima infekcija, procijeniti druge čimbenike rizika te prikupiti podatke o vrsti i intenzitetu boli (29). Sestrinske intervencije kod visokog rizika za infekciju u/s operativnom ranom prikazane su u tablici 2.

Tablica 2. Sestrinske intervencije kod sestrinske dijagnoze visok rizik za infekciju u/s operativnom ranom

Sestrinska dijagnoza	Ciljevi	Sestrinske intervencije	Mogući ishodi/evaluacija
Visok rizik za infekciju u/s operativnom ranom	<p>Tijekom hospitalizacije neće biti simptoma niti znakova infekcije:</p> <ul style="list-style-type: none"> – bolesnik će biti afebrilan – laboratorijski nalazi će biti uredni (leukociti, CRP, SE) – rana i mjesta incizije će ostati čista, čvrstih rubova, bez crvenila, edema i sekrecije – uzorci prikupljeni i poslani na bakteriološku analizu 	<p>Mjeriti vitalne znakove</p> <p>Pratiti promjene vrijednosti laboratorijskih nalaza i izvijestiti o njima</p> <p>Uzeti obriske operativne rane, mjesta insercije redon drena, evidentirati i izvijestiti o nalazu</p> <p>Aseptično previjanje rana</p> <p>Pratiti pojavu simptoma i znakova infekcije</p> <p>Održavati drenažne katetere prema standardu</p> <p>Održavati setove i instrumente prema standardnoj operativnoj proceduri (SOP)</p>	<p>Tijekom hospitalizacije nije došlo do pojave infekcije.</p> <p>Pacijent nabraja simptome infekcije.</p> <p>Pacijent demonstrira pravilnu tehniku pranja ruku.</p> <p>Pacijent nabraja čimbenike rizika za nastanak infekcije.</p>

	<p>će ostati sterilni</p> <p>Pacijent će usvojiti znanja o načinu prijenosa i postupcima sprječavanja infekcije te demonstrirati pravilnu tehniku pranja ruku.</p> <p>Pacijent će znati prepoznati znakove i simptome infekcije.</p>	<p>Primijeniti antibiotsku profilaksu prema pisanoj odredbi liječnika</p> <p>Educirati pacijenta i njegovu obitelj o čimbenicima nastanka infekcije te o mjerama prevencije.</p>	
--	--	--	--

Izvor: izrada autora prema Šepec S. i sur. Sestrinske dijagnoze. Zagreb: Hrvatska komora medicinskih sestara, 2011, str. 71-73.

6.3. Visok rizik za pad u/s korištenjem ortopedskih pomagala

Pacijent nakon operacije vrata bedrene kosti ima povećan rizik za pad. Medicinska sestra/medicinski tehničar treba procijeniti pacijentov rizik za pad prema Morseovoj ljestvici, prikupiti podatke o pacijentovoj pokretljivosti, kognitivnom statusu, mogućnosti brige za sebe, lijekovima koje uzima, okolinskim uvjetima i sl. (30). Sestrinske intervencije kod visokog rizika za padu/s korištenjem ortopedskih pomagala prikazane su u tablici 3.

Tablica 3. Sestrinske intervencije kod sestrinske dijagnoze visok rizik za pad u/s korištenjem ortopedskih pomagala

Sestrinska dijagnoza	Ciljevi	Sestrinske intervencije	Mogući ishodi/evaluacija
Visok rizik za pad u/s korištenjem ortopedskih pomagala	<p>Pacijent tijekom boravka u bolnici neće pasti.</p> <p>Pacijent će znati nabrojiti čimbenike koji povećavaju rizik za pad.</p> <p>Pacijent će se pridržavati sigurnosnih mjera za sprječavanje pada</p>	<p>Uputiti pacijenta u postojanje rizika za pad.</p> <p>Pomoći pacijentu pri kretanju do toaleta.</p> <p>Podučiti pacijenta i njegovu obitelj o čimbenicima rizika, padu i mjerama prevencije.</p> <p>Podučiti pacijenta o korištenju pomagala i rukohvata.</p>	<p>Tijekom boravka u bolnici pacijent nije pao.</p> <p>Pacijent zna nabrojati mjere sprečavanja pada.</p> <p>Pacijent aktivno sudjeluje u mjerama sprečavanja pada</p>

Izvor.: izrada autora prema Kadović M. i sur. Sestrinske dijagnoze II. Zagreb: Hrvatska komora medicinskih sestara, 2013, str. 6-7

6.4. Visok rizik za dekubitus uslijed dugotrajnog ležanja

Dekubitus je „oštećenje tkiva koje nastaje kao posljedica djelovanja mnogostrukih vanjskih i unutarnjih čimbenika“. Medicinska sestra/medicinski tehničar će prikupiti podatke o boli, sekreciji kože, mirisu sekrecije, temperaturi, procijenit će rizik za nastanak dekubitusa prema Braden skali, stupanju pokretljivosti i mogućnosti samozbrinjavanja pacijenta. Također će prikupiti podatke o laboratorijskim pokazateljima (hemoglobin, hematokrit, serumski albumin, fosfor, magnezij) te će procijeniti pacijentovu sposobnost usvajanja novih znanja (29). Sestrinske intervencije kod visokog rizika za dekubitus uslijed dugotrajnog ležanja prikazane su u tablici 4.

Tablica 4. Sestrinske intervencije kod sestrinske dijagnoze visok rizik za dekubitus uslijed dugotrajnog ležanja

Sestrinska dijagnoza	Ciljevi	Sestrinske intervencije	Mogući ishodi/evaluacija
Visok rizik za dekubitus uslijed dugotrajnog ležanja	<p>Pacijentova koža će tijekom hospitalizacije ostati intaktna, integritet kože biti će očuvan</p> <p>Pacijent će sukladno svojim sposobnostima sudjelovati u provođenju mjera prevencije nastanka dekubitusa.</p> <p>Pacijent i njegova obitelj će usvojiti znanja o preventivnim mjerama i njihovoj važnosti u sprječavanju dekubitusa.</p>	<p>Dnevno procjenjivati rizik za nastanak dekubitusa po Braden skali.</p> <p>Pratiti znakove i simptome hidracije.</p> <p>Unositi propisanu pojačanu količinu bjelančevina i ugljikohidrata.</p> <p>Uvesti u prehranu suplemente.</p> <p>Nadzirati pojavu edema.</p> <p>Održavati higijenu kože, posušiti kožu i zaštititi sredstvom koje će očuvati vlažnost.</p> <p>Održavati higijenu kreveta i postelnog rublja.</p> <p>Mijenjati položaj pacijenta u krevetu svakih sat vremena.</p> <p>Podučiti pacijenta, samostalnosti promjene položaja</p>	<p>Pacijentova koža je bez znakova oštećenja.</p> <p>Pacijent i njegova obitelj prepoznaju čimbenike rizika za oštećenje kože.</p> <p>Pacijent i njegova obitelj sudjeluju u provođenju preventivnih mjera.</p>

		<p>tijela koristeći trapez, rukohvate na stolici ili ogradice.</p> <p>Educirati pacijenta i njegovu obitelj o čimbenicima koji uzrokuju oštećenje kože i nastanak dekubitusa.</p>	
--	--	---	--

Izvor: izrada autora prema Šepec S. i sur. Sestrinske dijagnoze. Zagreb: Hrvatska komora medicinskih sestara, 2011, str. 68-69.

6.5. Smanjeno podnošenje napora u/s operativnim zahvatom

Kod pacijenta s prijelomom bedrene kosti nakon operacije može doći do smanjenog podnošenja napora, odnosno nelagode ili nemoći prilikom izvođenja svakodnevnih aktivnosti. Medicinska sestra/medicinski tehničar će stoga prikupiti podatke o pacijentovu respiratornom, kardiovaskularnom i lokomotornom sustavu, neurološkom statusu i emocionalnom stanju, o boli i dobi pacijenta, lijekovima koje uzima, prethodnim kirurškim zahvatima, o aktivnostima koje pacijent izvodi i kako ih podnosi te stupnju pokretljivosti i stupnju samozbrinjavanja(29). Sestrinske intervencije kod smanjenog podnošenja napora prikazane su u tablici 5.

Tablica 5. Sestrinske intervencije kod sestrinske dijagnoze smanjeno podnošenje napora u/s operativnim zahvatom

Sestrinska dijagnoza	Ciljevi	Sestrinske intervencije	Mogući ishodi/evaluacija
Smanjeno podnošenje napora	<p>Pacijent će racionalno trošiti energiju tijekom provođenja svakodnevnih aktivnosti.</p> <p>Pacijent će očuvati mišićnu snagu i tonus miškulature.</p> <p>Pacijent će razumjeti svoje stanje, očuvati samopoštovanje i prihvatiti pomoć drugih.</p>	<p>Prepoznati uzroke umora kod pacijenta.</p> <p>Uočiti potencijalnu opasnost za ozljede za vrijeme obavljanja aktivnosti.</p> <p>Prevenirati ozljede.</p> <p>Podučiti pacijenta da svakodnevne aktivnosti izvodi sa što manje umaranja.</p> <p>Osigurati pomagala za lakšu mobilizaciju pacijenta.</p> <p>Prilagoditi okolinske činitelje koji utječu na pacijentovo kretanje i stupanj samostalnosti.</p> <p>Poticati pacijenta na aktivnost sukladno njegovim mogućnostima.</p> <p>Pasivnim vježbama održavati mišićnu snagu i kondiciju</p>	<p>Pacijent izvodi dnevne aktivnosti sukladno svojim mogućnostima, bez umora, zaduhe, vrtoglavice i bola.</p> <p>Pacijent prihvaća pomoć bez nelagode.</p>

Izvor: izrada autora prema Šepec S. i sur. Sestrinske dijagnoze. Zagreb: Hrvatska komora medicinskih sestara, 2011, str. 43-45.

6.6. Nemogućnost samostalne eliminacije u/s medicinskom dijagnozom

Nemogućnost samostalne eliminacije odnosi se na smanjenu ili potpunu nemogućnost samostalnog obavljanja eliminacije urina i stolice. Medicinska sestra/medicinski tehničar će procijeniti stupanj samostalnosti pacijenta i njegove pokretljivosti, prikupiti podatke o mogućnosti odlaska na toalet i svlačenja odjeće, procijeniti mogućnost uporabe pomagala pri obavljanju eliminacije te mogućnost održavanja potrebne higijene nakon obavljene eliminacije (29). Sestrinske intervencije kod nemogućnosti samostalne eliminacije prikazane su u tablici 6.

Tablica 6. Sestrinske intervencije kod sestrinske dijagnoze nemogućnost samostalne eliminacije

Sestrinska dijagnoza	Ciljevi	Sestrinske intervencije	Mogući ishodi/evaluacija
Nemogućnost samostalne eliminacije	Pacijent će povećati stupanj samostalnosti tijekom obavljanja eliminacije. Pacijent će biti suh i uredan.	Poticati pacijenta da koristi pomagala. Napraviti plan izvođenja aktivnosti: s pacijentom utvrditi metode, vrijeme eliminacije i načine pomoći. Poticati pacijenta da sudjeluje u izvođenju aktivnosti sukladno sposobnostima. Ukloniti prostorne barijere – sigurna okolina.	Pacijent izvodi aktivnosti eliminacije primjereno stupnju samostalnosti. Pacijent primjenjuje potreban pribor i pomagala. Pacijent je nakon obavljene eliminacije suh i uredan.

Izvor: izrada autora prema Šepec S. i sur. Sestrinske dijagnoze. Zagreb: Hrvatska komora medicinskih sestara, 2011, str. 50-51.

6.7. Nemogućnost samostalnog obavljanja osobne higijene u/s medicinskom dijagnozom

Nemogućnost samostalnog obavljanja osobne higijene jest stanje u kojem pacijent pokazuje smanjenu sposobnost ili potpunu nemogućnost samostalnog obavljanja osobne higijene. Medicinska sestra/medicinski tehničar će procijeniti pacijentov stupanj samostalnosti za obavljanje osobne higijene i stupanj pokretljivosti, njegovu sposobnost uporabe pomagala pri izvođenju osobne higijene te će prikupiti podatke o postojanju boli, mogućnosti odlaska do kupaonice, pranja pojedinih dijelova tijela i sl.(29). Sestrinske intervencije kod nemogućnosti samostalnog obavljanja osobne higijene prikazane su u tablici 7.

Tablica 7.Sestrinske intervencije kod sestrinske dijagnoze nemogućnost samostalnog obavljanja osobne higijene

Sestrinska dijagnoza	Ciljevi	Sestrinske intervencije	Mogući ishodi/evaluacija
Nemogućnost samostalnog obavljanja osobne higijene	<p>Pacijent će sudjelovati u provođenju osobne higijene u skladu sa stupnjem samostalnosti.</p> <p>Pacijent će održavati osobnu higijenu koristeći potrebna pomagala.</p> <p>Pacijent će biti čist, bez neugodnih mirisa te očuvanog integriteta kože.</p>	<p>U dogovoru s pacijentom napraviti dnevni i tjedni plan održavanja osobne higijene.</p> <p>Osigurati potreban pribor i pomagala za obavljanje osobne higijene i poticati ga da ih koristi.</p> <p>Primijeniti propisani analgetik 30 minuta prije obavljanja osobne higijene.</p> <p>Tijekom održavanja osobne higijene poticati pacijenta na povećanje samostalnosti.</p> <p>Okolinu učiniti sigurnom za obavljanje aktivnosti.</p>	<p>Pacijent provodi aktivnosti osobne higijene primjereno stupnju samostalnosti.</p> <p>Pacijent primjenjuje potreban pribor i pomagala koja povećavaju stupanj njegove neovisnosti.</p> <p>Pacijent je suh, čist, očuvan je integritet kože.</p>

Izvor: izrada autora prema Šepec S. i sur. Sestrinske dijagnoze. Zagreb: Hrvatska komora medicinskih sestara, 2011, str. 53-55.

7. ZAKLJUČAK

Bedrena kost ili femur je najduža i najjača kost u ljudskom tijelu, a nalazi se u natkoljenici, i to između zgloba kuka i zgloba koljena. Stoga je očito potrebna velika sila kako bi se ta kost slomila. Prijelom ili fraktura označava djelomični ili potpuni prekid kontinuiteta kosti koji nastaje djelovanjem mehaničke sile. Prijelomi bedrene kosti, prvenstveno njezina vrata najčešće se događaju kod osoba starije životne dobi, i to kao posljedica pada. U ostatka populacije prijelomi bedrene kosti javljaju se kao posljedica sportskih ozljeda, prometnih nesreća itd.

S obzirom na klasifikaciju prijeloma bedrene kosti bedrena kost se dijeli na proksimalnu, srednju i distalnu trećinu. Prijelomi proksimalne trećine bedrene kosti obuhvaćaju prijelome vrata, prijelome glave i prijelome trohanterične regije. Prijelomi srednje trećine ili dijafize bedrene kosti dijele se na prijelome A skupine (jednostavni bez obzira na to je li frakturna pukotina poprečna, kosa ili spiralna), prijelome B skupine (multifragmentarni prijelomi) te prijelome C skupine (višeiverni i etažni te obilježeni znatnim gubitkom krvi i izrazitom nestabilnošću među koštanim ulomcima). Prijelomi distalne trećine bedrene kosti dijele se na prijelome A skupine (suprakondilarni prijelomi), prijelome B skupine (monokondilarni prijelomi) te prijelome C skupine (binokondilarni prijelomi).

U kliničkoj slici prijeloma vrata bedrene kosti ističe se skraćena noga koja je u vanjskoj rotaciji, jaki bolovi, oteklina, deformacija okrajine te nemogućnost bolesnika da stane na nogu ili otežano stajanje na nogama. Dijagnoza se najčešće potvrđuje rendgenskim snimkama i kompjuteriziranom tomografijom, a ozljede krvnih žila potvrđuju se angiografijom.

Liječenje može biti konzervativno (najčešće imobilizacijom) ili operacijsko, ali najčešće se provodi kirurško liječenje (endoproteza i osteosinteza intramedularnim implantatom ili vanjskim fiksatorom) zbog nedostataka konzervativnog liječenja. Nakon operacije pacijent se upućuje na rehabilitaciju. Komplikacije koje se mogu javiti nakon operacije jesu krvarenje, stvaranje hematoma, dekubitus, razvoj infekcije, respiratorne komplikacije, komplikacije krvožilnog sustava itd. Ipak, do većine operiranih pacijenata s prijelomom bedrene kosti dolazi do potpunog oporavka.

U završnom radu prikazan je slučaj 75-godišnjeg pacijenta s prijelomom vrata bedrene kosti. Pacijentu je na temelju anamneze, kliničkog pregleda, laboratorijskih nalaza i rendgenskih snimaka potvrđena dijagnoza, a kirurg je odlučio da će se liječenje provesti kirurški. Tako se pacijentu tijekom operacije ugradila bescementna proteza kuka. Ishod operacijskog zahvata bio je pozitivan. U zdravstvenoj njezi pacijenta od njegova prijama u bolnicu do kraja hospitalizacije sudjelovali su medicinske sestre i medicinski tehničari. Tako je medicinska sestra psihički i fizički pripremila pacijenta za operaciju, medicinska sestra – instrumentarka je sudjelovala na operaciji, a nakon operacije medicinske sestre su pratile pacijentovo stanje i promjene koje bi upućivale na eventualne komplikacije te su pomagale pacijentu u provođenju osobne higijene, eliminaciji i sl. Također su podučile pacijenta vježbama, poticale ga na kretanje te ga educirale o tome kako sebi može olakšati kretanje nakon završetka hospitalizacije. Medicinske sestre procjenjuju stanje pacijenta, postavljaju sestrinske dijagnoze te rješavaju probleme intervencijama kroz proces zdravstvene njege. Među najvažnijim sestrinskim dijagnozama kod pacijenta s prijelomom bedrene kosti čije je liječenje kirurško ističu se bol, visok rizik za krvarenje, visok rizik za infekciju, visok rizik za pad u/s, visok rizik za dekubitus, smanjeno podnošenje napora, nemogućnost samostalne eliminacije te nemogućnost samostalnog obavljanja osobne higijene. Medicinska sestra /medicinski tehničar imaju važnu ulogu u procesu zdravstvene njege bolesnika s prijelomom bedrene kosti. Kako bi medicinska sestra/medicinski tehničar mogla/mogao sudjelovati u tom procesu treba se neprestano usavršavati jer će tako pomoći bolesnikovu oporavku i smanjiti broj postoperativnih komplikacija.

8. LITERATURA

1. Prijelom bedrene kosti, <http://www.motus-melior.hr/prijelom-bedrene-kosti/> (22. siječnja 2017.)
2. Šišljagić V. Cijeljenje kosti. Medicinski vjesnik 2000;32(1-4):105-109.
3. Stalekar H. Općenito o prijelomima. Rijeka: Integriran preddiplomski i diplomski studij medicine na Sveučilištu u Rijeci, <https://mamed.medri.hr/katedre/Kirurgiju/autorizirana%20predavanja/stalekar/Stalekar.pdf> (22. siječnja 2017.)
4. Sekelj A. i sur. Prva pomoć – doktrina i praksa. Zagreb: Medicinska naklada, 2006.
5. Gašparović, V. i sur. Hitna medicina. Zagreb: Medicinska naklada, 2014.
6. Keros P, Pećina M. Funkcijska anatomija lokomotornoga sustava. Zagreb: Naklada Ljevak, 2006.
7. Hančević J. Lomovi i iščašenja. Jastrebarsko: Naklada Slap, 1998.
8. Krmpotić-Nemanić J, Marušić A. Anatomija čovjeka. Zagreb: Medicinska naklada, 2007.
9. Jalšovec D. Sustavna i topografska anatomija čovjeka. Zagreb: Školska knjiga, 2005.
10. Woolf AD, Pflieger B. Burden of major musculoskeletal conditions. Bulletin of the World Health Organization 2003;81:646-656.
11. Gullberg B, Johnell O, Kanis JA. World-wide projections for hip fracture. Osteoporosis International 1997;7:407-413.
12. Becker C i sur. Reduction of femoral fractures in long-term care facilities: the Bavarian fracture prevention study. PLoS ONE 2011;6(8): e24311. Doi: 10.1371/journal.pone.0024311.
13. Prijelom vrata, pertrohanterne ili intertrohanterne regije femura, <http://www.videoreha.com/hr-hr/programi/4l7vu8c8g0ombtrxmxxrrg/prijelom-natkoljenice-femura--prijelom-vrata-petrohanterne-ili-intertrohanterne-regije-femura>
14. Poljičanin T, Erceg M. Ozljede u Republici Hrvatskoj. Zagreb: Zavod za javno zdravstvo, 2014.
15. Bradić I. i sur. Kirurgija. Zagreb: Medicinska naklada, 1995.

16. Kvesić A. i sur. Kirurgija. Zagreb: Medicinska naklada, 2016.
17. Šebečić, B. i sur. Prijelomi vrata bedrene kosti. Medix: specijalizirani medicinski dvomjesečnik 2002;8(45):67-72.
18. Šoša T. i sur. Kirurgija. Zagreb: Naklada Ljevak, 2007.
19. Harapin T. Postoperativna zdravstvena njega i medicinska rehabilitacija u bolesnika s prijelomom kuka (diplomski rad). Zagreb: Medicinski fakultet Sveučilišta u Zagrebu, 2015.
20. Hančević J, Kraljević M, Mužević D. Kronična rana. Medix 2003;51(11):40-44.
21. Sedmak D, Vrhovec M, Huljev D. Prevencija tlačnog vrijeda (dekubitusa). Acta Medica Croatica 2013;67(Supl. 1):29-34.
22. Sindik, J. Osnove istraživačkog rada u sestrinstvu. Dubrovnik: Odjel za stručne studije preddiplomskog stručnog studija Sestrinstva Sveučilišta u Dubrovniku, 2014.
23. Čičak, N. Umjetni kuk, http://www.akromion.hr/UserDocsImages/dokumenti/mediji/131_broj.pdf (30. siječnja 2017.)
24. Fučkar G. Proces zdravstvene njege. Zagreb: Medicinski fakultet Sveučilišta u Zagrebu, 1992.
25. Kopic F, Dušak M, Pašalić M, Poletto I. Intervencije medicinske sestre kod prijema hitnog kirurškog bolesnika. SHOCK – Stručno informativno glasilo Hrvatskog društva medicinskih sestara anestezije, reanimacije, intenzivne skrbi i transfuzije 2016;11(1):47-55.
26. Švrakić S, Šemić E, Pindžo, M. Vodič za sestre i tehničare instrumentare. Sarajevo: Ministarstvo zdravlja kantona Sarajevo – Institut za naučno istraživački rad i razvoj kliničkog centra Univerziteta u Sarajevu, 2010.
27. Nikolić T. i sur. Smjernice za rehabilitaciju bolesnika nakon prijeloma u području proksimalnog okrajka bedrene kosti. Fizikalna i rehabilitacijska medicina 2015;27(3-4):212-236.
28. Fučkar G. Uvod u sestrinske dijagnoze. Zagreb: Hrvatska udruga za sestrinsku edukaciju, 1996.
29. Šepić S. i sur. Sestrinske dijagnoze. Zagreb: Hrvatska komora medicinskih sestara, 2011.
30. Kadović M. i sur. Sestrinske dijagnoze II. Zagreb: Hrvatska komora medicinskih sestara, 2013.

9.SAŽETAK

Bedrena kost ili femur je najduža i najjača kost u ljudskom tijelu, a nalazi se u natkoljenici, i to između zgloba kuka i zgloba koljena. Prijelomi bedrene kosti, prvenstveno njezina vrata najčešće se događaju kod osoba starije životne dobi, i to kao posljedica pada. U ostatka populacije prijelomi bedrene kosti javljaju se kao posljedica sportskih ozljeda, prometnih nesreća itd.

U kliničkoj slici prijeloma bedrene kosti ističe se skraćena noga koja je u vanjskoj rotaciji, jaki bolovi, oteklina, deformacija okrajine, otežano stajanje ili nemogućnost bolesnika da stane na nogu. Dijagnoza se najčešće potvrđuje rendgenskim snimkama i CT-om. Liječenje može biti konzervativno (najčešće imobilizacijom) ili operacijsko (endoproteza ili osteosintezaintramedularnim implantatom ili vanjskim fiksatorom).

U radu je prikazan slučaj 75-godišnjeg pacijenta s prijelomom vrata bedrene kosti kojem je ugrađena bescementna proteza kuka. U zdravstvenoj njezi pacijenta od njegova prijama u bolnicu do kraja hospitalizacije sudjelovali su medicinske sestre i medicinski tehničari. Tako su medicinske sestre i medicinski tehničari sudjelovali u preoperativnoj, intraoperativnoj i postoperativnoj zdravstvenoj njezi bolesnika s prijelomom bedrene kosti. Prema tome, medicinska sestra ili medicinski tehničar imaju važnu ulogu u procesu zdravstvene njege bolesnika s prijelomom bedrene kosti. Nužno je neprestano usavršavanje medicinskih sestara i medicinskih tehničara s ciljem pružanja što bolje pomoći bolesnicima u oporavku i smanjivanju postoperativnih komplikacija.

Ključne riječi: zdravstvena njega, bedrena kost, prijelom, medicinska sestra/medicinski tehničar

SUMMARY

Femur is the longest and strongest bone in the human body, and is located in the upper leg, between the hip and knee joint. Fractures of the femur, especially its neck usually occur in the elderly people, as a consequence of the fall. In the rest of the population femur fractures occur as a result of sports injuries, car accidents, etc.

The clinical picture of a femoral fracture emphasizes the shorter leg that is in external rotation, severe pain, swelling, deformity flanks and the difficulty or inability of patients to stand on the leg. The diagnosis is usually confirmed by X-ray and CT. Treatment can be conservative (usually immobilization) or surgical (osteosynthesis or endoprosthesis with intramedullary implant or external fixation).

This paper presents the case of 75-year-old patient with hip fracture which is inserted cement hip prosthesis. In the health care of the patient from his admission to the hospital to the end of hospitalization participated nurses and medical technicians. Nurses and medical technicians participated in the preoperative, intraoperative and postoperative medical care of patients with femur fractures. Accordingly, nurse or medical technician play an important role in the health care of patients with femur fractures. It is necessary constant training for nurses and medical technicians to provide better health care to patients in recovery and reduce postoperative complications.

Key words: health care, femur, fracture, a nurse/medical technician

10. POPIS SLIKA I TABLICA

Popis slika:


Slika 1. Anatomski prikaz bedrene kosti	3
Slika 2. Podjela prijeloma vrata bedrene kosti prema Pauwelsu	6
Slika 3. RTG prikaz bescementne proteze s kratkim trupom koja je ugrađena pacijentu na lijevom kuku.....	16

Popis tablica:

Tablica 1. Sestrinske intervencije kod boli u/s operativnim zahvatom	23
Tablica 2. Sestrinske intervencije kod visokog rizika za infekciju u/s operativnom ranom	24
Tablica 3. Sestrinske intervencije kod visokog rizika za pad u/s korištenjem ortopedskih pomagala.....	26
Tablica 4. Sestrinske intervencije kod visokog rizika za dekubitus uslijed dugotrajnog ležanja	27
Tablica 5. Sestrinske intervencije kod smanjenog podnošenja napora	29
Tablica 6. Sestrinske intervencije kod nemogućnosti samostalne eliminacije ..	30
Tablica 7. Sestrinske intervencije kod nemogućnosti samostalnog obavljanja osobne higijene	31

IZJAVA O AUTORSTVU ZAVRŠNOG RADA

Pod punom odgovornošću izjavljujem da sam ovaj rad izradio/la samostalno, poštujući načela akademske čestitosti, pravila struke te pravila i norme standardnog hrvatskog jezika. Rad je moje autorsko djelo i svi su preuzeti citati i parafraze u njemu primjereno označeni.

Mjesto i datum	Ime i prezime studenta/ice	Potpis studenta/ice
U Bjelovaru, <u>06. 10. 2017.</u>	Zdravko Ljoge	

Prema Odluci Visoke tehničke škole u Bjelovaru, a u skladu sa Zakonom o znanstvenoj djelatnosti i visokom obrazovanju, elektroničke inačice završnih radova studenata Visoke tehničke škole u Bjelovaru bit će pohranjene i javno dostupne u internetskoj bazi Nacionalne i sveučilišne knjižnice u Zagrebu. Ukoliko ste suglasni da tekst Vašeg završnog rada u cijelosti bude javno objavljen, molimo Vas da to potvrdite potpisom.


Suglasnost za objavljivanje elektroničke inačice završnog rada u javno dostupnom nacionalnom repozitoriju

Zdravko Ljubić
ime i prezime studenta/ice

Dajem suglasnost da se radi promicanja otvorenog i slobodnog pristupa znanju i informacijama cjeloviti tekst mojeg završnog rada pohrani u repozitorij Nacionalne i sveučilišne knjižnice u Zagrebu i time učini javno dostupnim.

Svojim potpisom potvrđujem istovjetnost tiskane i elektroničke inačice završnog rada.

U Bjelovaru, 06.10.2017.


potpis studenta/ice