

Skrb za bolesnike kod kojih se izvodi radiokirurški zahvat uz primjenu gama noža

Mlađenović Karangja, Slavica

Undergraduate thesis / Završni rad

2017

Degree Grantor / Ustanova koja je dodijelila akademski / stručni stupanj: **Technical College in Bjelovar / Visoka tehnička škola u Bjelovaru**

Permanent link / Trajna poveznica: <https://um.nsk.hr/um:nbn:hr:144:030124>

Rights / Prava: [In copyright](#) / [Zaštićeno autorskim pravom.](#)

Download date / Datum preuzimanja: **2025-02-05**



Repository / Repozitorij:

[Digital Repository of Bjelovar University of Applied Sciences](#)



VISOKA TEHNIČKA ŠKOLA U BJELOVARU
STRUČNI STUDIJ SESTRINSTVA

**SKRB ZA BOLESNIKE KOD KOJIH SE IZVODI
RADIOKIRURŠKI ZAHVAT UZ PRIMJENU GAMA
NOŽA**

Završni rad br. 65/SES/2017

Slavica Mladenović Karangja

Bjelovar, travanj 2017.

VISOKA TEHNIČKA ŠKOLA U BJELOVARU
STRUČNI STUDIJ SESTRINSTVA

**SKRB ZA BOLESNIKE KOD KOJIH SE IZVODI
RADIOKIRURŠKI ZAHVAT UZ PRIMJENU GAMA
NOŽA**

Završni rad br. 65/SES/2017

Slavica Mladenović Karangja

Bjelovar, travanj 2017



Visoka tehnička škola u Bjelovaru

Trg E. Kvaternika 4, Bjelovar

1. DEFINIRANJE TEME ZAVRŠNOG RADA I POVJERENSTVA

Kandidat: **Mladenović Karangja Slavica** Datum: 22.07.2016. Matični broj:000849

JMBAG: 0314008397

Kolegij: **ZDRAVSTVENA NJEGA GERIJATRIJSKIH BOLESNIKA 1**

Naslov rada (tema): **Skrb za bolesnike kod kojih se izvodi radiokirurški zahvat uz primjenu gama noža**

Mentor: **Ružica Mrkonjić, dipl.med.techn.** zvanje: **predavač**

Članovi Povjerenstva za završni rad:

1. mr.sc. Tatjana Badrov, predsjednik
2. Ružica Mrkonjić, dipl.med.techn., mentor
3. Đurđica Grabovac, dipl.med.techn., član

2. ZADATAK ZAVRŠNOG RADA BROJ: 65/SES/2016

U radu je potrebno opisati tehnologiju „gama noža“, te kompletnu skrb za bolesnike u perioperacijskom periodu. Prikazati prednosti metode u odnosu na druge metode liječenja iste patologije, uz poseban osvrt na potencijalne prednosti u populaciji starijih osoba. Pored toga potrebno je napraviti analizu svih bolesnika koji su tretirani gama nožem kroz period od jedne godine, analizu starosne strukture, trajanje i ishod liječenja.

Zadatak uručen: 22.07.2016.

Mentor: **Ružica Mrkonjić, dipl.med.techn.**



ZAHVALE

Zahvaljujem svim profesorima i predavačima Stručnog studija sestrinstva na prenesenom znanju.

Zahvaljujem svojoj mentorici, Ruži Mrkonjić dipl. med. techn. na stručnoj pomoći i motivirajućem pristupu prilikom izrade ovog rada.

Posebnu bih zahvalu uputila svojoj obitelji, na podršci, strpljenju i ljubavi koju su mi pružali tijekom studija.

SADRŽAJ

1. UVOD	1
2. CILJ RADA	2
3. POVIJESNI RAZVOJ STEREOTAKTIČKE RADIOKIRURGIJE	3
4. INDIKACIJE ZA PRIMJENU STEREOTAKTIČKE RADIOKIRURGIJE	5
4.1. Stereotaktička radiokirurgija malignih intrakranijskih tumora.	5
4.1.1. Metastatski intrakranijski tumori	5
4.1.2. Anaplastični astrocitomi i glioblastomi.....	8
4.1.3. Ependimomi	9
4.1.4. Gliomi moždanog debla	10
4.1.5. Meduloblastomi.....	10
4.2. Stereotaktička radiokirurgija benignih intrakranijskih tumora	11
4.2.1. Vestibularni švanomi.....	11
4.2.2. Meningeomi	12
4.2.3. Tumori hipofize.....	13
4.3. Stereotaktička radiokirurgija intrakranijskih krvožilnih malformacija	15
4.3.1. Arteriovenske malformacije	15
4.4. Stereotaktička radiokirurgija funkcijskih poremećaja	18
5. GAMMA KNIFE CENTAR ZAGREB	20
6. PROCES ZDRAVSTVENE SKRBI U BOLESNIKA KOD KOJIH SE PRIMJENJUJE STEREOTAKTIČKA RADIOKIRURGIJA GAMA NOŽEM	23
6.1. Priprema bolesnika za zahvat	23
6.1.1. Psihološka priprema	23
6.1.2. Fizička priprema.....	24
6.2. Provođenje zahvata	25
6.2.1. Postavljanje stereotaktičkog okvira.....	25
6.2.2. Neuroradiološko oslikavanje.....	28


6.2.3. Planiranje radiokirurškog zahvata	28
6.2.4. Provođenje pripremljenog plana radiokirurškog zahvata.....	29
6.2.5. Skidanje okvira i praćenje bolesnika po završetku radiokirurškog zahvata.....	31
6.2.6. Sestrinske dijagnoze	32
6.3. Praćenje i skrb o bolesniku nakon radiokirurškog zahvata	33
7. ZAKLJUČAK.....	35
8. LITERATURA	36
9. SAŽETAK.....	39
10. SUMMARY.....	40
11. PRILOZI	41
11.1. Prilog 1: Vodič za bolesnike.....	41
11.2. Prilog 2: Upute za Gamma Knife radiokirurško liječenje.....	42
11.3. Prilog 3: Upute za Gamma Knife radiokirurško liječenje arteriovenskih malformacija.....	43

1. UVOD

Gama nož (*gamma knife*) je neurokirurški uređaj koji se koristi u neinvazivnom stereotaktičkom radiokirurškom liječenju različitih patoloških procesa u lubanjskoj šupljini. Na stereotaktičkim principima koristi iradijaciju kao “nevidljiv nož” što neurokirurgu omogućuje liječenje patoloških procesa koje, zbog dubokoga smještaja u mozgu, prije nije bilo moguće neurokirurški liječiti, a mogućnosti uređaja temelje se na korištenju visokorazvijenih kompjutorskih programa.

Radiokirurgija je suvremena neurokirurška metoda liječenja, čiji puni razvoj i široku primjenu bilježimo u posljednjem desetljeću. U određenim je indikacijama u potpunosti zamijenila otvorene operacije, a u dijela bolesnika služi kao nadopuna otvorenim operacijama. Temelji se na jednokratnoj primjeni visoke doze zračenja na male i kritično smještene patološke procese u lubanjskoj šupljini. Pri tome se zračenje gama nožem obavlja na potpuno drukčiji način od radioterapije.

Osnovne značajke radiokirurškog zahvata su jednostavnost, brzina i bezbolnost. Primjenjujući jednokratnu dozu zračenja, uspješno se razaraju duboko smještene patološke promjene bez rizika krvarenja, infekcije i bez značajnijeg oštećenja zdravih okolnih struktura. Slika 1 prikazuje začetnika stereotaktičke radiokirurgije prof. Larsa Lexella i njegovu izvornu definiciju iste. Zbog toga je rezultat liječenja poboljšan, a broj komplikacija značajno smanjen. Takva vrsta zahvata ne zahtjeva postoperacijsku skrb u jedinicama intenzivnog liječenja, a bolesnik se odmah nakon postupka može vratiti kući, te poslije nekoliko dana i svojim svakodnevnim aktivnostima i radnim obvezama.



“primjena jednokratne visoke doze zračenja na male, kritično smještene intrakranijske patološke promjene kroz intaktnu lubanju”

Professor Lars Lexell, 1951

Slika 1.1. Definicija stereotaktičke radiokirurgije

Izvor: <https://www.elekta.com>

2. CILJ RADA

Cilj ovog rada je opisati tehnologiju "gama noža"; te prikazati bolesti i stanja kod kojih se uspješno primjenjuje stereotaktična radiokirurgija gama nožem.

Pored toga biti će napravljena epidemiološka analiza bolesnika liječenih u Gamma Knife Centru Zagreb, Klinike za neurokirurgiju Kliničkog bolničkog centra Zagreb, uz prikaz kompletne skrbi za bolesnike u perioperacijskom periodu uz poseban osvrt na ulogu medicinske sestre.

3. POVIJESNI RAZVOJ STEREOTAKTIČKE RADIOKIRURGIJE

U nešto više od stoljeća, od otkrića ionizirajućeg zračenja ono je postalo nezamjenjiv alat u neurokirurškoj praksi. U to vrijeme došlo je do značajnog razumijevanja i korištenja ionizirajućeg zračenja u liječenju neurokirurške patologije. Ionizirajuće zračenje interferira s celularnim komponentama na subatomskej razini i uzrokuje oštećenje DNK, bilo direktno ili indirektno putem formiranja slobodnih radikala. Danas je fracionirana radioterapija najčešća metoda uporabe ionizirajućeg zračenja, gdje se male doze zračenja apliciraju na dnevnoj bazi kroz nekoliko tjedana. Kod stereotaktičke radiokirurgije se koriste puno veće doze ionizirajućeg zračenja u jednoj ili eventualno nekoliko frakcija, s visokom preciznošću.

Radioterapija dokazano produžuje život bolesnika oboljelih od malignih glioma te metastatskih procesa u području mozga i kralježnice kako su do sada pokazale prospektivne randomizirane studije. Također, primjenom radioterapije može se postići kontrola benignih tumorskih procesa, kao što su meningeomi, adenomi hipofize, neurinomi, kraniofaringeomi itd.

Stereotaktička radiokirurgija, tehnika osmišljena i razvijena od strane neurokirurga, postala je moćan alat u neurokirurškoj praksi. Sam koncept, prva primjena i ime, definirani su od strane švedskog neurokirurga Larsa Leksella, 1951. godine (1). Njegov prvotni cilj bio je isporuka ionizirajućeg zračenja u duboko smještena tkiva, za precizno i kontrolirano liječenje patoloških supstrata, a bez potrebe za klasičnom neurokirurškom operacijom. Preciznost je osigurana stereotaktičkim navođenjem uz pomoć stereotaktičkog okvira koji je Leksell razvio 1948. godine.

Profesor Lars Leksell i suradnici su izabrali kobalt 60 kao idealan izvor zračenja te su postavili 179 izvora zračenja u hemisferalni oblik s fokusom u jednoj točki producirajući time kumulativne izocentre radijacije varijabilnog volumena, ovisno o promjeru zraka. Prvi gama nož je zbog svog dizajna producirao leziju oblika diska i upotrebljavao se u liječenju poremećaja pokreta i neuralgije trigeminusa. Prvi put je korišten u kliničkoj praksi 1967. godine u Švedskoj, u Karolinska institutu. Slika 3.1. prikazuje prvi prototip gama nož uređaja. Uviđajući potencijal stereotaktičke radiokirurgije u liječenju tumorskih intrakranijskih procesa Leksell i suradnici su 1975. godine razvili novi uređaj koji je također instaliran u Karolinska institutu u Stockholmu, model A koji je imao 201 izvor zračenja.

Prvi komercijalni gama nož uređaji instalirani su 1984. godine u Buenos Airesu, a 1987. godine u Pittsburgu.



Slika 3.1. Prvi prototip gama nož uređaja u Karolinska institutu u Stockholmu, 1968.

Izvor: <https://www.elekta.com>

Tijekom daljnjeg razvoja hemisferalni oblik je zamijenjen cirkularnim (O prsten), modeli B, C i 4C. Gama nož koristi multiple izocentre s različitim dijametrima zraka (4, 8, 14 i 18 mm) što omogućava precizno opisivanje nepravilnih trodimenzionalnih oblika. Broj izocentara koji se koriste ovisi o veličini, obliku i lokaciji procesa. Svaki izocentar određen je s tri osi, x, y i z koje su definirane rigidnim stereotaktičkim okvirom.

Osim samog uređaja, preduvjeti za razvoj stereotaktičke radiokirurgije bili su i razvoj adekvatnih metoda radiološkog oslikavanja te kompjuterskih programa za planiranje liječenja. Kompjutorizirana tomografija (CT) nije udovoljavala uvjetima precizne lokalizacije i tek su magnetna rezonancija (MR) učinjena u stereotaktičkim uvjetima početkom devedesetih godina i razvoj kompjuterskih programa učinili proboj potreban za razvoj radiokirurgije.

4. INDIKACIJE ZA PRIMJENU STEREOTAKTIČKE RADIOKIRURGIJE

Stereotaktička radiokirurgija je metoda koja se sve više koristi u svakodnevnoj neurokirurškoj praksi. Cilj ove metode liječenja je zaustavljanje rasta tumora. Postupak je jednostavan i bezbolan jer se ne režu koža i tkiva kao kod klasičnog neurokirurškog zahvata

4.1. Stereotaktička radiokirurgija malignih intrakranijskih tumora

Terapija malignih tumora mozga je multidisciplinarna. Ovisno o vrsti tumora ona uključuje kiruršku resekciju, radioterapiju, kemoterapiju ili kombinaciju navedenih metoda. Stereotaktička radiokirurgija je jedna u nizu terapijskih mogućnosti.

4.1.1. Metastatski intrakranijski tumori

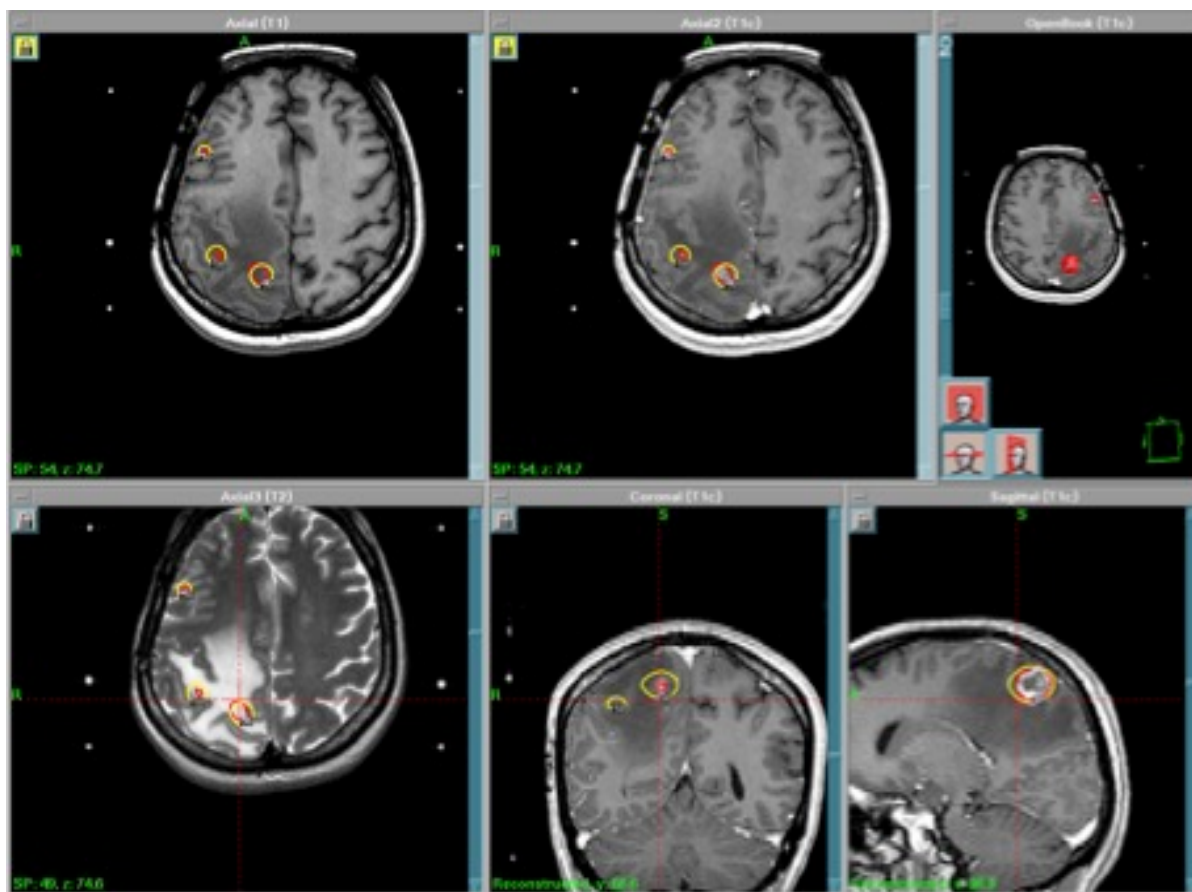
Konzervativne procjene govore da se svake godine javlja oko 170000 novootrivenih slučajeva metastatske bolesti mozga, a taj broj je vjerojatno i značajno veći, do 500000. To znači da su metastatski procesi mozga najčešći intrakranijski tumori. 20 – 40% bolesnika koji boluju od sistemske maligne bolesti razvit će sekundarne procese u mozgu, a trećina njih se manifestira solitarnom metastazom u mozgu (1). Ostale dvije trećine manifestirati će se pojavom multiplih metastatskih procesa mozga. Također, incidencija mozgovnih metastaza raste, uglavnom zbog bolje dijagnostike i učinkovitijeg liječenja primarnih procesa. Najčešće su intrakranijske metastaze plućnih malignih tumora.

Primarni cilj liječenja metastatske bolesti mozga je palijacija, odnosno olakšavanje ili uklanjanje neuroloških simptoma te produženje i poboljšanje kvalitete života takvih bolesnika. Kortikosteroidna terapija pruža brzo olakšanje simptoma međutim s kratkotrajnim učinkom na medijan preživljenja (2 mjeseca). Primjena frakcionirane radioterapije, obično u ukupnoj dozi od 30 Gy u deset frakcija po 3Gy produžuje medijan preživljenja na 4-6 mjeseci. Kombinacija kirurške resekcije dostupnih tumorskih procesa uz postoperacijsku frakcioniranu radioterapiju je također često primjenjivana opcija. Primjena stereotaktičke radioterapije u liječenju metastatskih procesa mozga počela je 1980-ih godina. Ona je pogodna za liječenje metastatskih procesa mozga jer je minimalno invazivna, ne primjenjuje se u frakcijama već jednokratno te zbog svojih fizikalnih karakteristika koje omogućuju depoziciju visoke doze zračenja u sam

tumorski proces uz minimalno ozračivanje zdravog okolnog tkiva. Može se primjeniti u liječenju tumorskih procesa bilo koje intrakranijske lokacije, duboko smještene procese ili one smještene u elokventnim regijama mozga koji nisu dostupni kirurškoj resekciji. Također, može se primjenjivati kao adjuvantna terapija nakon kirurške resekcije, u kombinaciji s frakcioniranom radioterapijom, a može se i ponavljati. Nedostatak ove metode je što nije u mogućnosti brzo ukloniti simptome koje stvara intrakranijska tumorska masa i limitirana je veličinom odnosno volumenom tumorskog procesa ili ako su tumorski procesi smješteni uz tkiva niske tolerancije na zračenje kao što je optički živac.

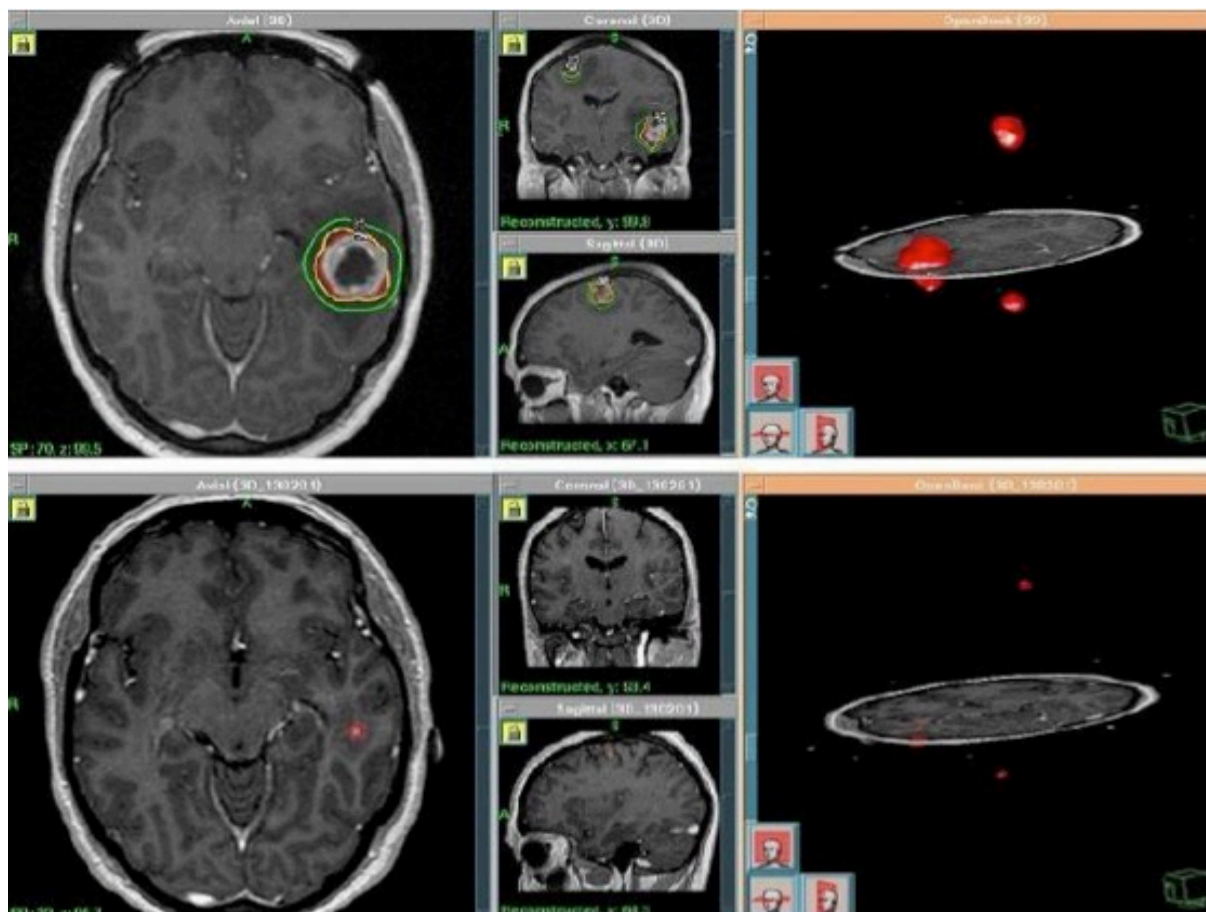
Dosad su napravljena mnoga klinička istraživanja primjene stereotaktičke radiokirurgije u liječenju metastatskih procesa mozga s medijanom preživljenja između 7 i 13 mjeseci. Lokalna kontrola bolesti varira između 82 i 96% a vjerojatnost kontrole bolesti tijekom perioda praćenja od 2 godine iznosi između 64 i 91% (2, 3). Čimbenici koji govore u prilog većoj uspješnosti liječenja su mlađa životna dob, više vrijednosti Karnofsky Performance ljestvice, kontrolirana primarna bolest. Slika 4.1. prikazuje plan radiokirurškog liječenja multiplih metastatskih procesa mozga a slika 4.2. plan radiokirurškog liječenja solitarnog metastatskog procesa mozga te kontrolni aksijalni presjek magnetske rezonance mozga 18 mjeseci nakon provedenog radiokirurškog liječenja te smanjenje procesa u kontrolnom intervalu.

Podaci dostupni u literaturi sugeriraju da je stereotaktička radiokirurgija siguran i učinkovit način liječenja bolesnika s metastatskom bolešću mozga, pogotovo u slučaju solitarnih metastaza. Bolesnici s metastatskim intrakranijskim tumorskim procesima čine 30-50% od ukupnog broja radiokirurški liječenih bolesnika.



Slika 4.1. Plan radiokirurškog liječenja multiplih metastatskih procesa mozga

Izvor: arhiva Klinike za neurokirurgiju Kliničkog bolničkog centra Zagreb



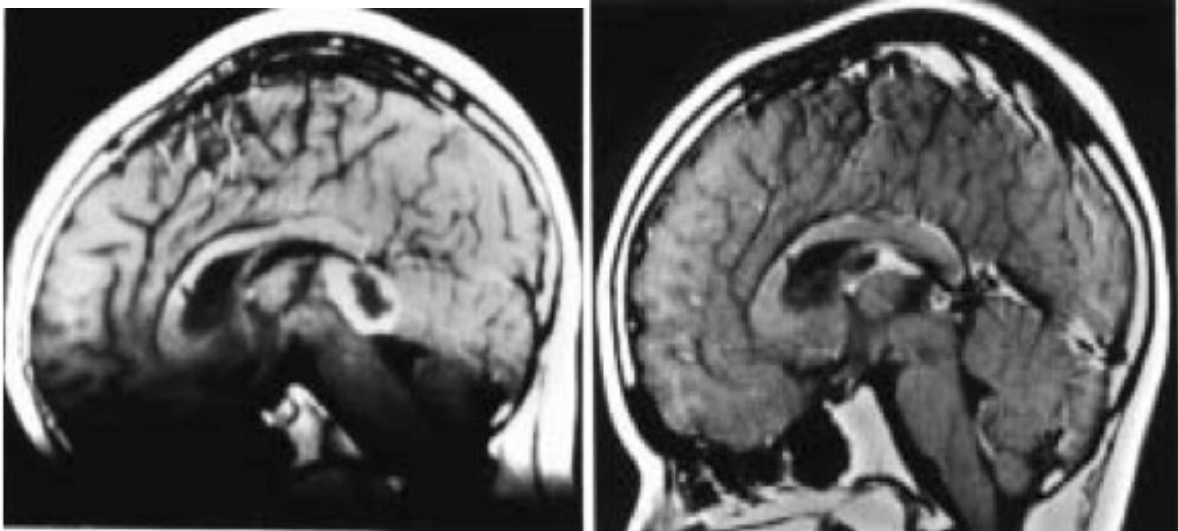
Slika 2.2. Plan radiokirurškog liječenja solitarnog metastatskog procesa mozga i kontrolni aksijalni presjek magnetske rezonance endokranija 18 mjeseci nakon provedenog radiokirurškog liječenja.

Izvor: arhiva Klinike za neurokirurgiju Kliničkog bolničkog centra Zagreb

4.1.2. Anaplastični astrocitomi i glioblastomi

Primarni tumori mozga višeg stupnja malignosti odnosno maligni gliomi također su supstrat stereotaktičke radiokirurgije (1). Ti tumorski procesi su, za razliku od metastatskih koji su obično dobro ograničeni, infiltrativni te ih je teže diferencirati u rubnim dijelovima od zdravog parenhima mozga. U liječenju bolesnika s malignim gliomima radioterapija se pokazala kao jedna od najučinkovitijih dosad dostupnih terapija. Doza zračenja iznosi i do 60 Gy. Jedna od metoda primjene zračenja je i brahiterapija, metoda gdje se radioaktivni izotopi, najčešće jod 125 plasiraju direktno u područje šupljine nakon resekcije tumora što omogućava maksimalnu dozu zračenja okolnog parenhima. Rane studije pokazale su obećavajuće rezultate primjene ove terapije, međutim recentne studije nisu pokazale adekvatan rezultat, a uz pojačan rizik nuspojava kao što su radionekroza, toksičnost i potreba za ponovnim kirurškim intervencijama. U razdoblju od 1990. godine na dalje stereotaktička radiokirurgija se inicijalno

pokazala kao dobar terapijski izbor u liječenju malignih glioma, kao adjuvantna terapija uz kiruršku resekciju i primjenu kemoterapije, a bez toksičnih komplikacija zračenja ili pojave radionekroze (4). Daljnje i opsežnije studije primjene stereotaktičke radiokirurgije pokazale su da ista nije prvi terapijski izbor za liječenje malignih glioma, a može se koristiti kao adjuvantna terapija. Slika 4.3. prikazuje sagitalni presjek magnetske rezonance anaplastičnog astrocitoma pinealne regije prije i 5 godina nakon provedenog radiokirurškog liječenja te regresiju tumorskog procesa u kontrolnom intervalu.



Slika 4.3. Sagitalni presjek magnetske rezonance astrocitoma prije i 5 godina nakon provedenog radiokirurškog liječenja.

Izvor: arhiva Gamma Knife Center Charlottesville, UVA Charlottesville, USA,

Ljubaznošću: Ladislau Steiner MD, PhD, Christer Lindquist, MD, PhD i Dheerendra Prasad MD

4.1.3. Ependimomi

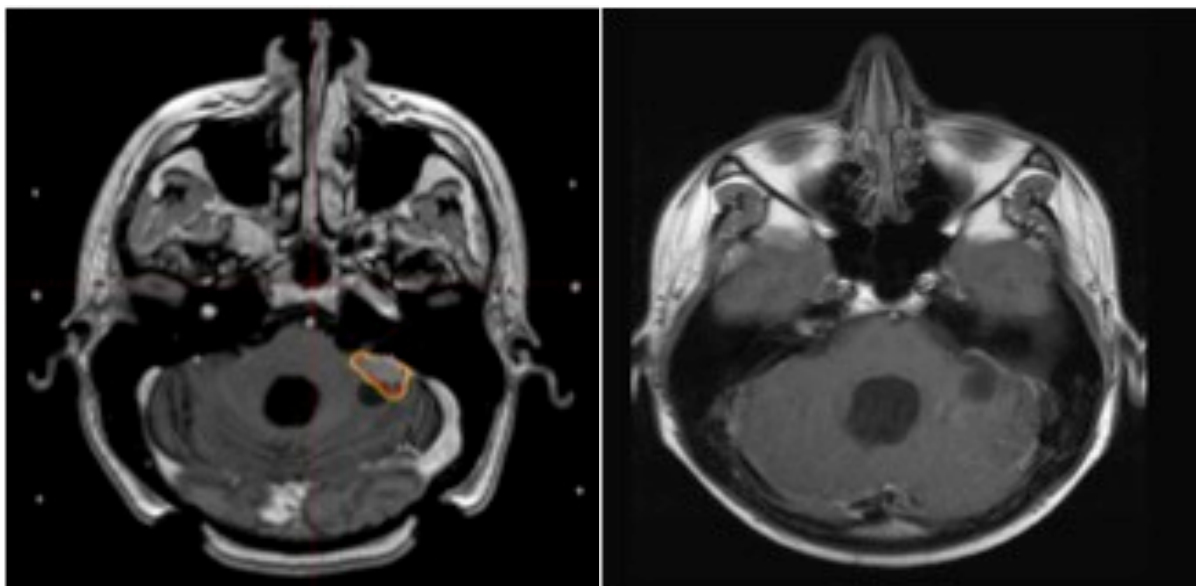
Ependimomi čine mali postotak intrakranijskih gliomskih procesa. Češći su u djece i obično se javljaju u području stražnje lubanjske jame. Metoda izbora u liječenju ovakvih tumora je kirurška resekcija te radioterapija, ukoliko se radi o lokaliziranoj bolesti, a recidivni rast tumora ili likvorsko širenje u područje kralježnične moždine su loši prognostički čimbenici. Dosad nisu objavljene randomizirane studije primjene stereotaktičke terapije u liječenju ependimoma. Postoje objavljene serije manjeg broja bolesnika liječenih ovom metodom koje se pokazale da se stereotaktička radiokirurgija može koristiti kao adjuvantna terapija (5).

4.1.4. Gliomi moždanog debla

Gliomi moždanog debla heterogena su skupina tumora koje se kreću u rasponu od fokalnih indolentnih procesa do visoko malignih i infiltrativnih. Obzirom na lokaciju obično nisu dostupni radikalnom kirurškom liječenju. Stereotaktička radiokirurgija se razmatra kao primarna terapijska linija i kao adjuvantna terapija. U literaturi su dosad objavljene male serije bolesnika liječene ovom metodom te je potrebno daljnje istraživanje primjene stereotaktičke radiokirurgije u terapiji glioma moždanog debla (6).

4.1.5. Meduloblastomi

Meduloblastomi su najčešći maligni tumori u pedijatrijskoj populaciji. Većinom su lokalizirani u području stražnje lubanjske jame i dvostuko su češći kod djevojčica. Nove terapijske opcije koje uključuju kirurško liječenje uz postoperativno zračenje i primjenu kemoterapije dovele su do petogodišnjeg preživljenja od 80% (1). Na slici 4.4. prikazani su aksijalni presjeci magnetske rezonance meduloblastoma prije i 2 godine nakon provedenog radiokirurškog liječenja. Meduloblastomi odrasle dobi su drukčiji patohistološki entitet, iako su terapijski algoritmi isti. Također, meduloblastomi imaju najveću učestalost likvorskog metastaziranja među svim gliomskim tumorima. Primjena stereotaktičke radiokirurgije, prema dosad objavljenim studijama, ima istu učinkovitost kao i kod ostalih gliomskih tumora (7).



Slika 4.4. Aksijalni presjek magnetske rezonance meduloblastoma prije i 2 godine nakon provedenog radiokirurškog liječenja.

Izvor: arhiva Klinike za neurokirurgiju Kliničkog bolničkog centra Zagreb

Stereotaktička radiokirurgija se pokazala sigurnom i učinkovitom metodom u liječenju metastatskih procesa mozga, pogotovo solitarnih procesa. Postoje dosad objavljene nebrojene kliničke studije koje su pokazale da je primjena stereotaktičke radiokirurgije sigurna i učinkovita terapijska opcija. U liječenju malignih glioma i ostalih primarnih malignih tumora mozga stereotaktička radiokirurgija zasad nije dokazano učinkovita. Potrebna su daljnja istraživanja o primjeni ove metode u liječenju primarnih malignih tumora mozga.

4.2. Stereotaktička radiokirurgija benignih intrakranijskih tumora

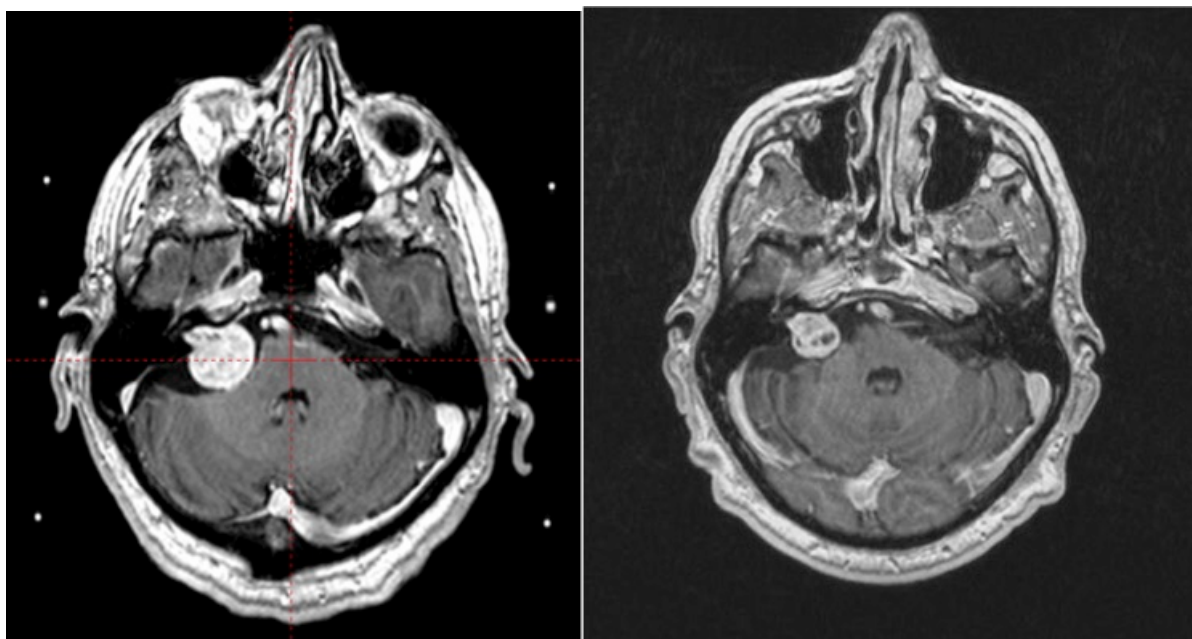
Stereotaktička radiokirurgija benignih intrakranijskih tumora postala je jedan od primarnih modaliteta liječenja, posebno u slučaju manjih, duboko smještenih procesa i omogućila je liječenje u lokalnoj anesteziji te smanjenje mortaliteta i morbiditeta (1). Može se primjenjivati kao primarna metoda liječenja ili u kombinaciji s kirurškim liječenjem.

4.2.1. Vestibularni švanomi

Vestibularni švanomi su dobroćudni, spororastući tumorski procesi osmog mozgovnog živca koji nastaju od Schwanovih stanica i najčešći su tumorski procesi u području pontocerebelarnog kuta. Čine oko 8% svih intrakranijskih tumora s incidencijom 1 na 100000.

Stereotaktička radiokirurgija je prvi put korištena od strane Lexella 1969. godine u liječenju vestibularnih švanoma, a u zadnje tri dekade postala je dokazana metoda liječenja pacijenata s vestibularnim švanomima. Dugoročna kontrola tumorskog procesa postignuta je u 97% slučajeva, incidencija pareze facijalnog živca je niža od 1%, a sluh je očuvan u 50 – 95% slučajeva (8). Na slici 4.5. prikazani su aksijalni presjeci magnetske rezonance vestibularnog švanoma pontocerebelarnog kuta desno prije i 13 mjeseci nakon provedenog radiokirurškog liječenja.

Stereotaktička radiokirurgija se koristi i kao adjuvantna terapija, nakon kirurške redukcije tumorskih procesa koji su inicijalno prevelikog volumena za stereotaktičku radiokirurgiju te u slučajevima kada postoji veliki rizik intraoperacijskog oštećenja facijalnog živca (9, 10).



Slika 4.5. Aksijalni presjek magnetske rezonance vestibularnog švanoma prije i 13 mjeseci nakon provedenog radiokirurškog liječenja

Izvor: arhiva Klinike za neurokirurgiju Kliničkog bolničkog centra Zagreb

4.2.2. Meningeomi

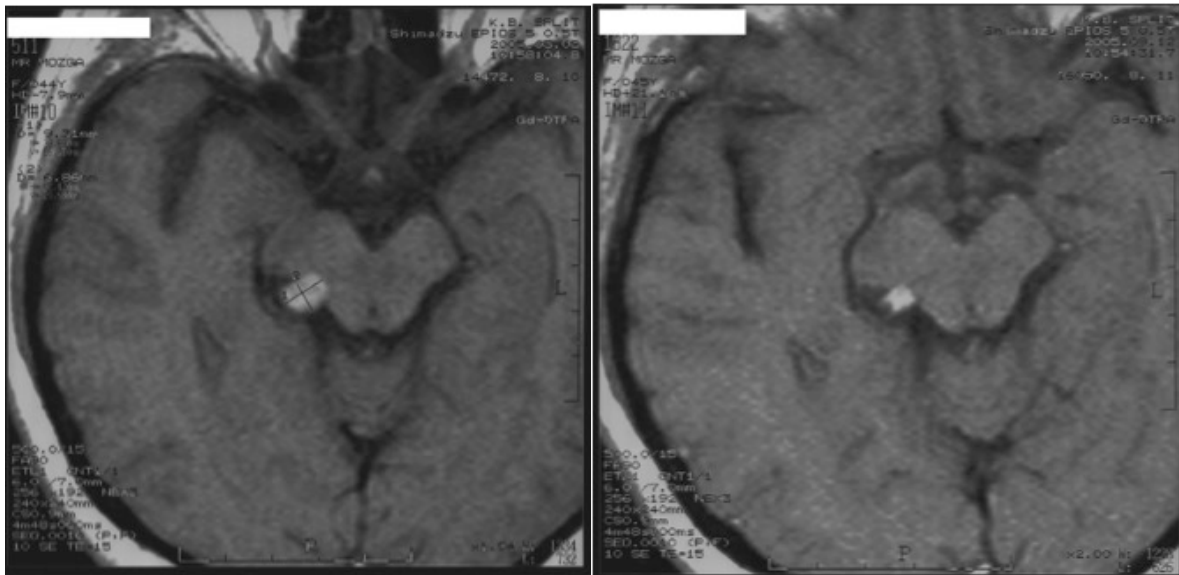
Meningeomi su većinom dobroćudni tumorski procesi koji nastaju od stanica paučinate mozgovne ovojnice i čine oko 20% svih intrakranijskih tumora s incidencijom 1-6 na 100000. Potpuno kirurško odstranjivanje meningeoma smatra se “zlatnim standardom” u liječenju (1). Međutim, u određenom broju slučajeva potpuno kirurško odstranjivanje procesa nije moguće radi velikog rizika morbiditeta obzirom na lokalizaciju procesa, npr. meningeomi u području kavernoznog sinusa ili dob pacijenta. Obzirom da su 90-95% meningeoma potpuno dobroćudni procesi (stupanj I po klasifikaciji svjetske zdravstvene organizacije) cilj radiokirurškog liječenja bolesnika je kontrola tumorskog rasta uz očuvanje kvalitete života. Meningeomi su dobro ograničeni, inkapsulirani tumorski procesi te je stoga moguća precizna definicija i planiranje zračenja uz poštedu okolnog zdravog tkiva što ih čini izvrsnom indikacijom za radiokirurško liječenje.

Veličina tumorskog procesa te neurološki status i dob bolesnika glavni su čimbenici koje treba uzeti u obzir prilikom izbora terapijskih mogućnosti.

Osim kao primarni modalitet liječenja stereotaktička radiokirurgija se koristi kao adjuvantna terapija nakon mikrokirurške redukcije tumorskog procesa.

Prema podacima iz literature stereotaktička radiokirurgija ima petogodišnju stopu kontrole tumorskog procesa u preko 90% slučajeva. U 60 % slučajeva dolazi do smanjenja volumena tumorskog procesa (11, 12). Slika 4.6. prikazuje aksijalne presjeke magnetske rezonance meningeoma prije i 6 mjeseci nakon provedenog radiokirurškog liječenja.

Kod histološki agresivnijih meningeoma (stupanj II i III prema klasifikaciji svjetske zdravstvene organizacije) kontrola bolesti postiže se u 50%, odnosno 17% pacijenata (13).



Slika 4.6. Aksijalni presjek magnetske rezonance meningeoma prije i 6 mjeseci nakon provedenog radiokirurškog liječenja

Izvor: arhiva Klinike za neurokirurgiju Kliničkog bolničkog centra Zagreb

4.2.3. Tumori hipofize

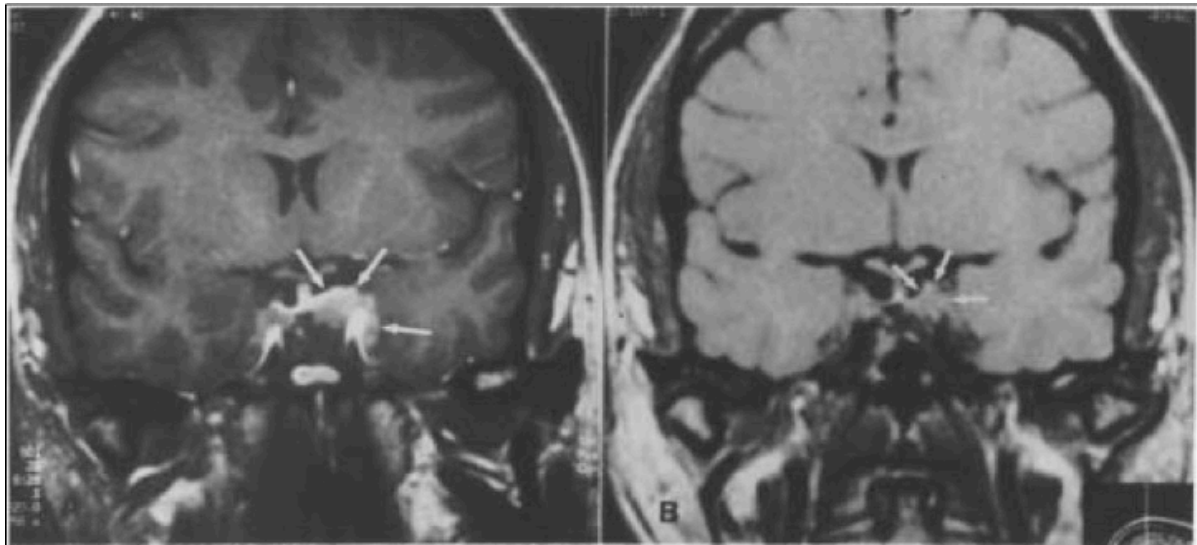
Tumori hipofize su dobroćudni procesi koji se manifestiraju poremećajem sekrecije hormona ili kompresijom na okolne intrakranijske strukture, prvenstveno optički aparat. U većini slučajeva mikrokirurško liječenje transsfenoidnim pristupom je metoda izbora.

Stereotaktička radiokirurgija se koristi i kao primarna i kao adjuvantna terapijska metoda.

Za sve tipove adenoma hipofize stereotaktička radiokirurgija se primjenjuje u bolesnika s malim tumorskim procesima, bez kontakta s optičkim aparatom da bi se izbjeglo radijacijsko oštećenje istog. U slučajevima kada je tumorski proces većeg volumena ili komprimira optički aparat metoda izbora je mikrokirurško liječenje uz eventualno adjuvantnu stereotaktičku radiokirurgiju. Slika 4.7. prikazuje koronarne presjeke magnetske rezonance adenoma hipofize prije i 54 mjeseca nakon provedenog radiokirurškog liječenja.

Primjena stereotaktičke radiokirurgije dovodi do smanjenja volumena tumorskog procesa u 70 – 100% slučajeva, a kontrola bolesti postiže se u preko 90% bolesnika (14).

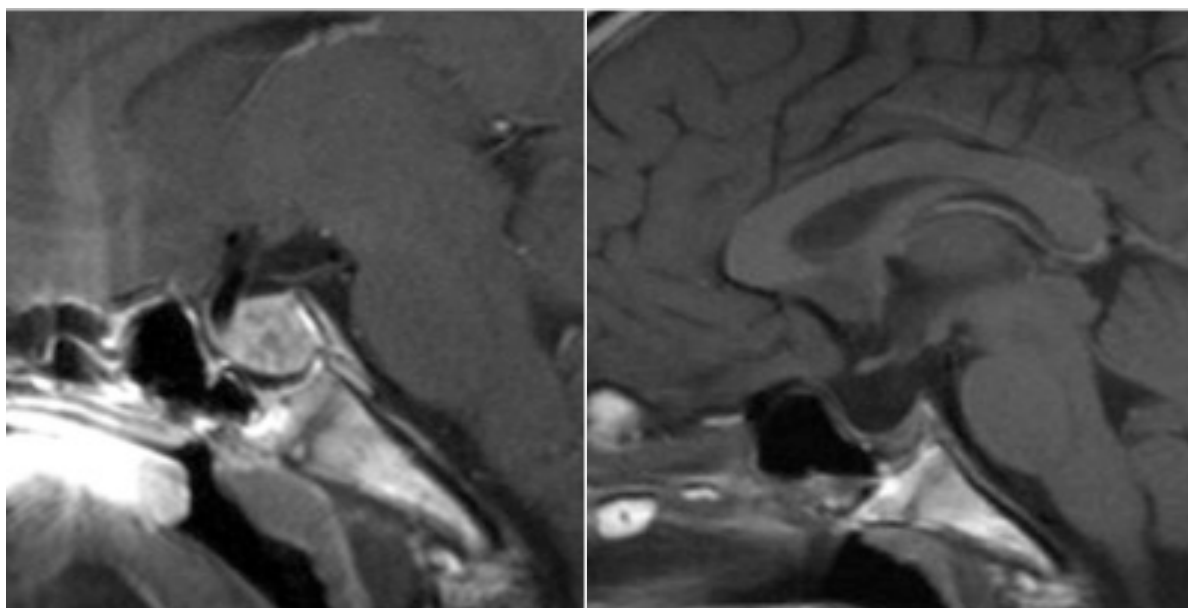
Rizik hipopituitarizma varira između 0 i 60% (15).



Slika 4.7. Koronarni presjek magnetske rezonance adenoma hipofize prije i 54 mjeseca nakon provedenog radiokirurškog liječenja.

Izvor: arhiva Klinike za neurokirurgiju Kliničkog bolničkog centra Zagreb

Stereotaktička radiokirurgija se primjenjuje i u liječenju drugih, rjeđih, dobroćudnih intrakranijskih tumorskih procesa: kraniofaringeomi, pilocitički astrocitomi, hemangioblastomi, glomus jugulare tumori i nevestibularni švanomi. Slika X prikazuje sagitalni presjek magnetske rezonance kraniofaringeoma prije te 18 mjeseci nakon provedenog radiokirurškog liječenja. Slika 4.8. prikazuje sagitalne presjeke magnetske rezonance kraniofaringeoma prije i 18 mjeseci nakon provedenog radiokirurškog liječenja.



Slika 4.8. Sagitalni presjek magnetske rezonance kraniofaringeoma prije i 18 mjeseci nakon provedenog radiokirurškog liječenja.

Izvor: arhiva Klinike za neurokirurgiju Kliničkog bolničkog centra Zagreb

4.3. Stereotaktička radiokirurgija intrakranijskih krvožilnih malformacija

Intrakranijske krvožilne malformacije čine raznoliku grupu kongenitalnih ili stečenih anomalija s varijabilnim rizikom mortaliteta i morbiditeta. One uključuju arteriovenske malformacije, duralne arteriovenske fistule, kavenome, razvojne venske malformacije te kapilarne teleangiektazije.

4.3.1. Arteriovenske malformacije

Arteriovenske malformacije sastoje se od direktne fistulozne veze između arterija i vena, bez prolaska krvi kroz kapilarni sustav. Imaju incidenciju 1.12-1.34 na 100000. U većini slučajeva lokalizirane su supratentorijski i obično su solitarne. Najčešće se manifestiraju intrakranijskim krvarenjem i epilepsijom. Rizik krvarenja je 2-4% godišnje, kumulativno. Veći rizik krvarenja imaju duboko smještene arteriovenske malformacije, one smještene u području stražnje lubanjske jame i arteriovenske malformacije koje su već krvarile. Mortalitet vezan za inicijalno krvarenje iznosi između 4 i 29% (1).

U liječenju arteriovenskih malformacija postoje tri opcije: kirurško liječenje, endovaskularno liječenje i stereotaktička radiokirurgija, te kombinacija navedenih.

U slučaju intrakranijskog krvarenja površno smještene arteriovenske malformacije kirurško liječenje je metoda izbora. Prednost kirurškog liječenja je kompletno odstranjivanje malformacije što otklanja rizik odgođenog krvarenja.

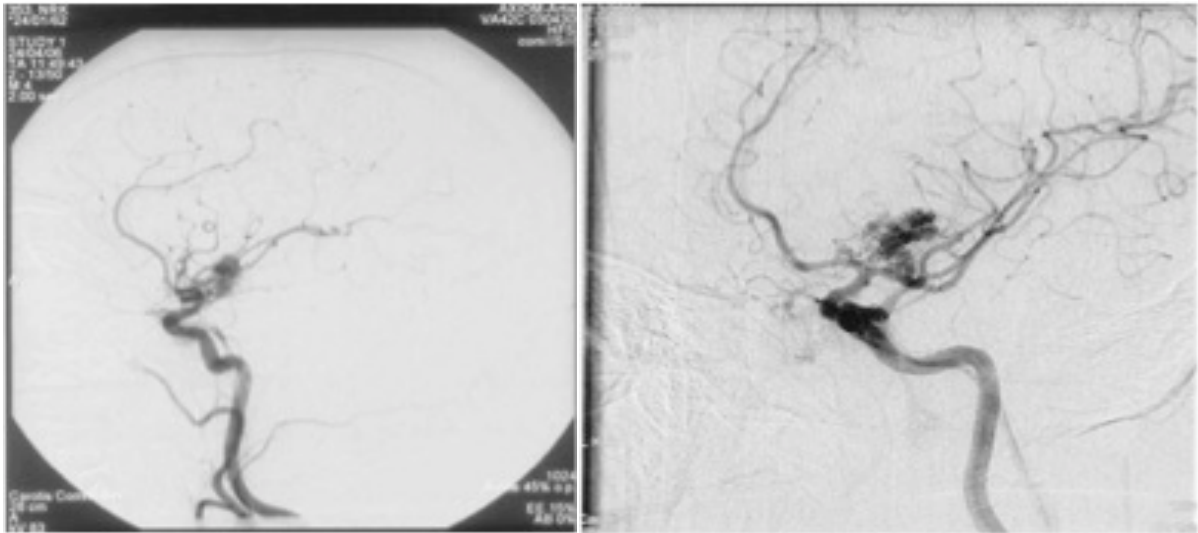
Cilj stereotaktičke radiokirurgije je kompletna obliteracija nidusa arteriovenske malformacije što će za posljedicu imati otklanjanje rizika budućeg krvarenja. Za razliku od kirurškog liječenja, za kompletnu obliteraciju nidusa potreban je vremenski period od jedne do pet godina. Histopatološke primjene nakon stereotaktičke radiokirurgije uključuju oštećenje endotela, progresivno zadebljanje intime krvnih žila te proliferaciju mišićnog sloja što dovodi do obliteracije istih.

Nedostatak stereotaktičke radiokirurgije je što bolesnici imaju rizik krvarenja i nakon zahvata, a sve dok se ne postigne potpuna obliteracija arteriovenske malformacije (16).

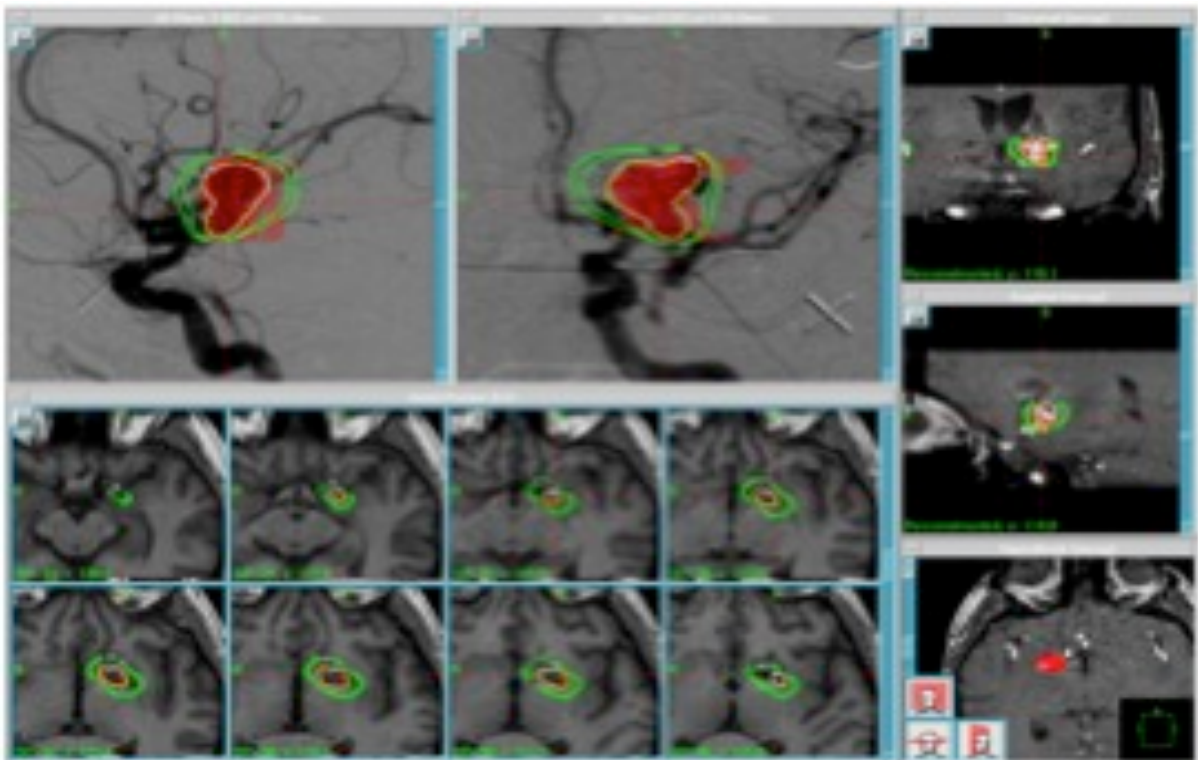
Bolesnici s nepotpunom obliteracijom arteriovenske malformacije i dalje imaju rizik krvarenja, i u takvih bolesnika indicirana je ponovna stereotaktička radiokirurgija (17).

Prema dostupnoj literaturi potpuna obliteracija arteriovenskih malformacija liječenih stereotaktičkom radiokirurgijom se postiže u oko 60 – 70% slučajeva u periodu praćenja od 5 godina (18). Na slici 4.9. prikazana je digitalna subtrakcijska angiografija arteriovenske malformacije. Slika 4.10. prikazuje radiokirurški plan liječenja arteriovenske malformacije, a slika 4.11. kontrolnu digitalnu subtrakcijsku angiografiju gdje se vidi potpuna obliteracija nidusa arteriovenske malformacije 3 godine nakon radiokirurškog zahvata.

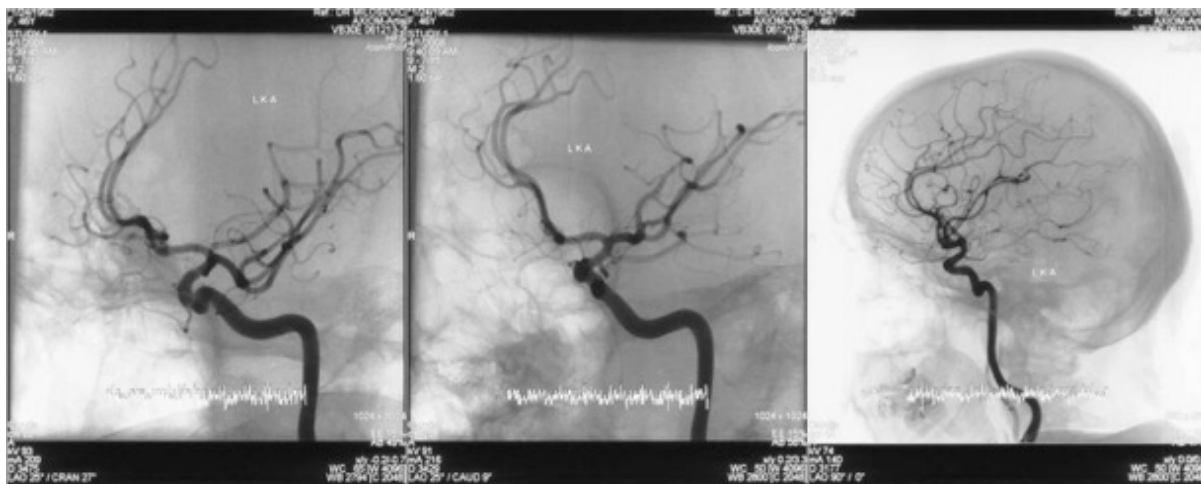
Osim kao primarni modalitet liječenja, stereotaktička radiokirurgija se koristi kao adjuvantna terapija nakon endovaskularnog liječenja.



Slika 4.9. Digitalna subtrakcijska angiografija arteriovenske malformacije
Izvor: arhiva Klinike za neurokirurgiju Kliničkog bolničkog centra Zagreb



Slika 4.10. Plan radiokirurškog liječenja arteriovenske malformacije
Izvor: arhiva Klinike za neurokirurgiju Kliničkog bolničkog centra Zagreb



Slika 4.11. Kontrolna digitalna subtrakcijska angiografija 36 mjeseci nakon provedenog radiokirurškog liječenja koja pokazuje potpunu obliteraciju arteriovenske malformacije.

Izvor: arhiva Klinike za neurokirurgiju Kliničkog bolničkog centra Zagreb

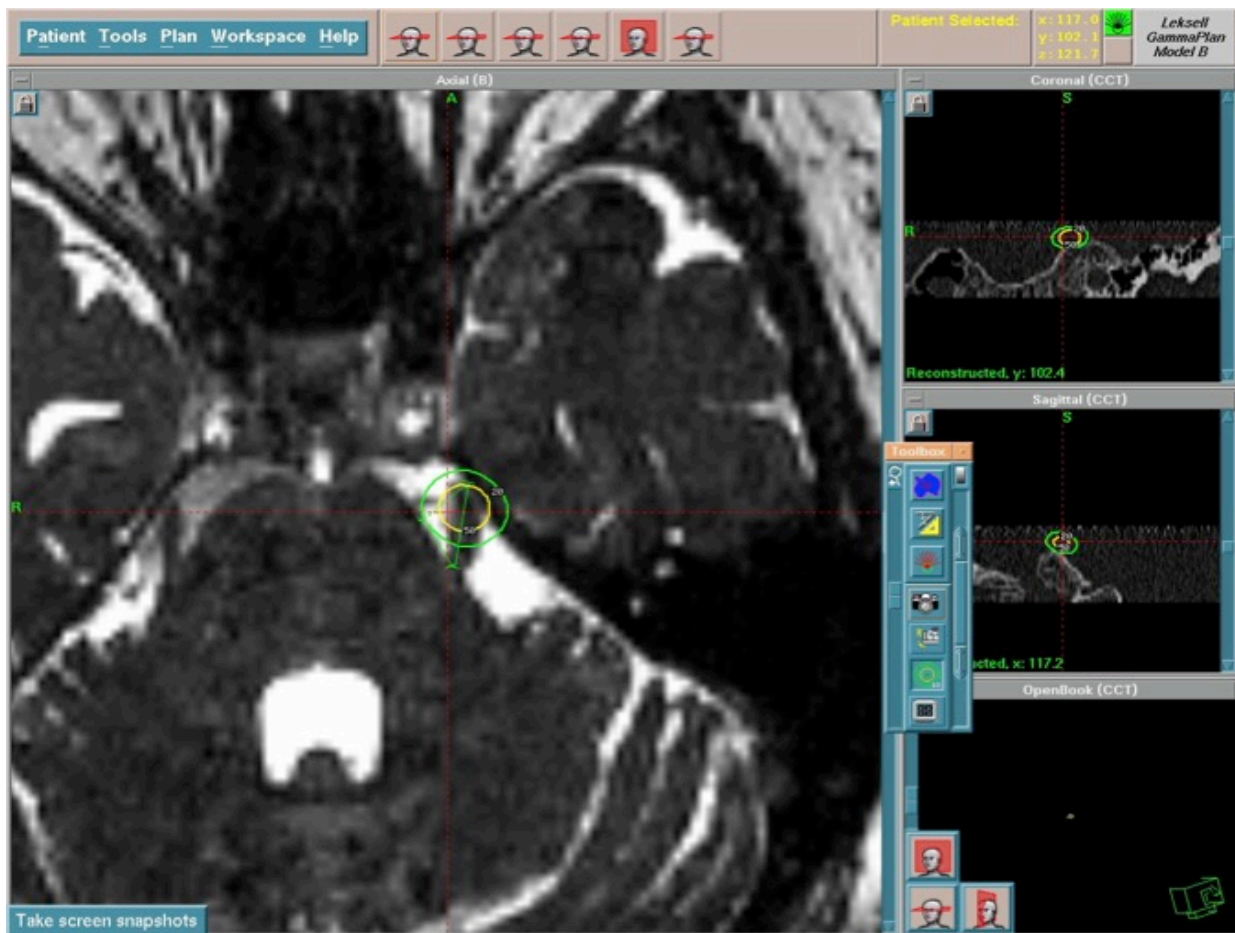
U terapiji ostalih krvožilnih malformacija stereotaktička kirurgija se koristi kao adjuvantna terapija nakon endovaskularnog ili kirurškog liječenja, i to duralnih arteriovenskih fistula i duboko smještenih kavernoma koji nisu dostupni kirurškom liječenju.

4.4. Stereotaktička radiokirurgija funkcijskih poremećaja

Stereotaktička radiokirurgija koristi se u liječenju neuralgije petog mozgovnog živca bolesnika kod kojih nije moguće medikamentozno postići adekvatnu kontrolu bolesti (19, 20).

Slika 4.12. prikazuje plan radiokirurškog liječenja neuralgije trigeminusa s lijeve strane.

Istražuje se primjena stereotaktičke radiokirurgije u liječenju fokalnih epilepsija (21), te u bolesnika s medikamentozno refraktornim opsesivno-kompulzivnim poremećajem.



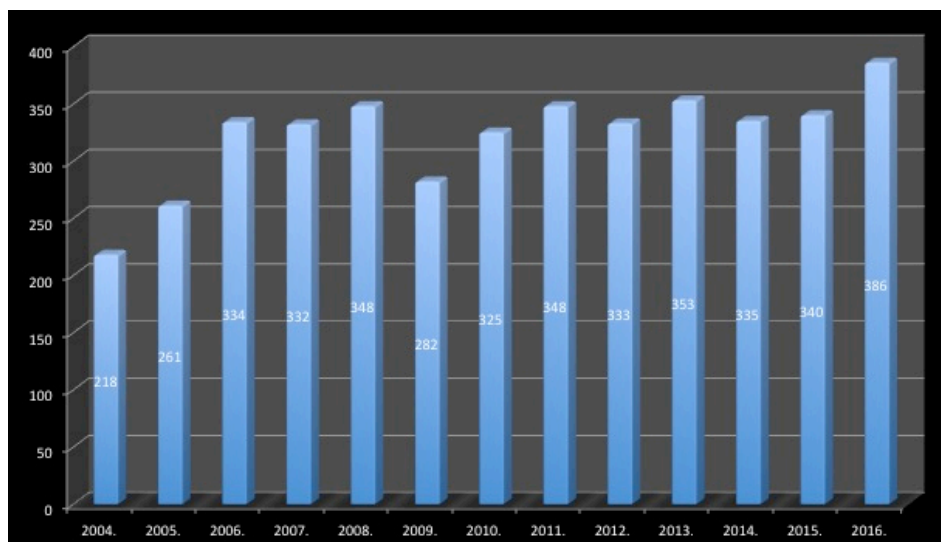
Slika 4.12. Plan radiokirurškog liječenja trigeminalne neuralgije
Izvor: arhiva Klinike za neurokirurgiju Kliničkog bolničkog centra Zagreb.

5. GAMMA KNIFE CENTAR ZAGREB

Gamma Knife Centar Zagreb otvoren je 2004. godine i sastavni je dio Klinike za neurokirurgiju Kliničkog bolničkog centra Zagreb, a pod vodstvom prim. dr. Z. Heinricha. Od početka rada, 2004. godine do danas radiokirurški je liječeno preko četiri tisuće bolesnika. Na slici 5.1. prikazan je gama nož uređaj Gamma Knife Centra Zagreb (model C) a slika 5.2 prikazuje broj radiokirurški liječenih bolesnika, po godinama, u periodu od 2004. do 2016. godine.



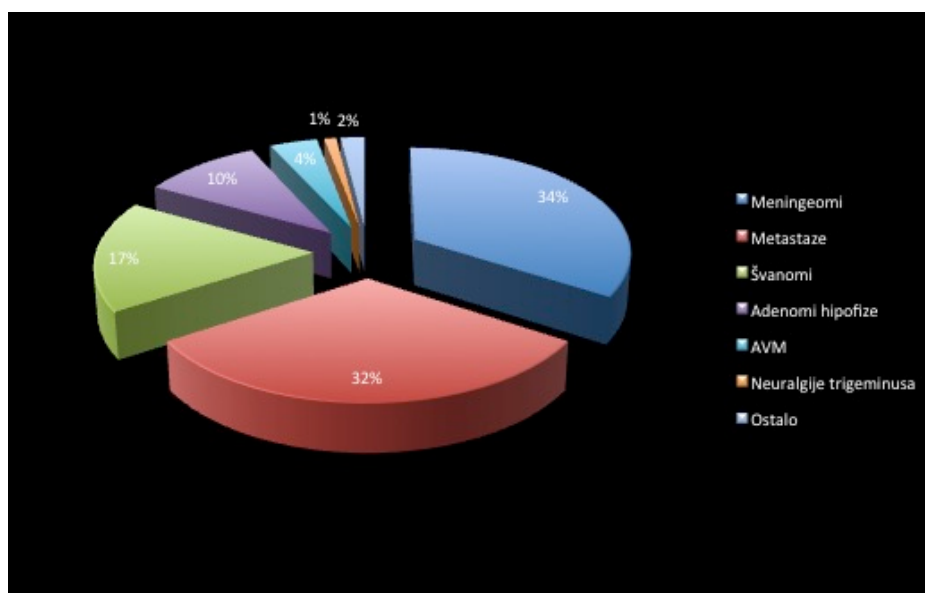
Slika 5.1. Gamma Knife uređaj (model C) u Gamma Knife Centru Zagreb
Izvor: arhiva Klinike za neurokirurgiju Kliničkog bolničkog centra Zagreb.



Slika 5.2. Grafički prikaz broja radiokirurških zahvata u Gamma Knife Centru Zagreb (2004.–2016.)

Izvor: arhiva Klinike za neurokirurgiju Kliničkog bolničkog centra Zagreb.

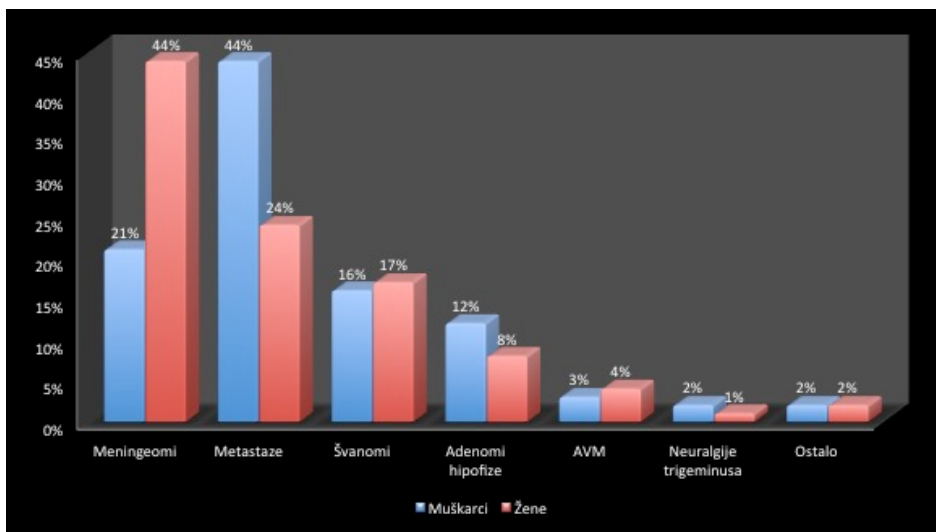
Na slici 5.3. prikazane su najčešće dijagnoze radiokirurški liječenih bolesnika u Gamma Knife Centru Zagreb 2016. godine, gdje je vidljivo da su dvije trećine bolesnika liječene radi meningeoma i metastatskih procesa mozga, nešto rjeđi su bolesnici sa vestibularnim švanomima (17%) te adenomima hipofize (10%), a svi ostali patološki intrakranijski procesi sudjeluju sa ukupno 7%.



Slika 5.3. Najčešće dijagnoze i njihov udio u ukupnom broju radiokirurških bolesnika (2016. godina)

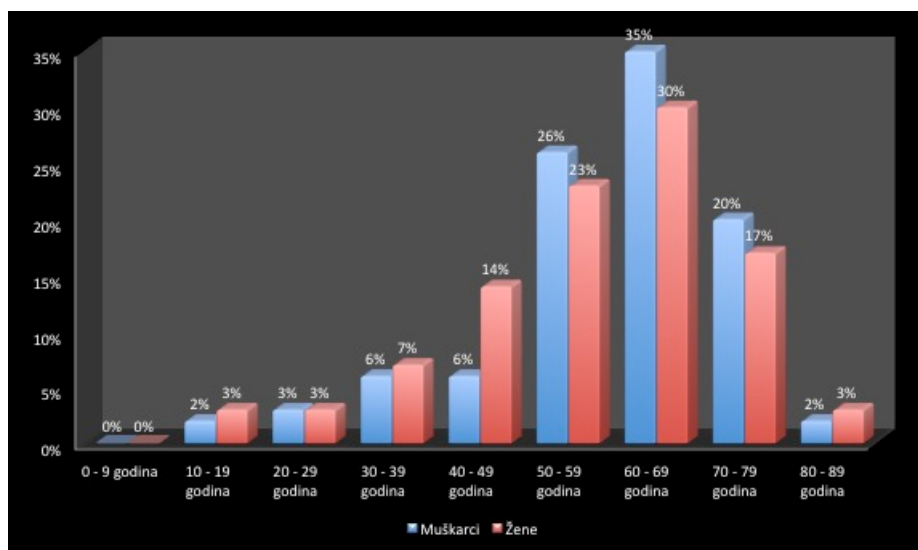
Izvor: arhiva Klinike za neurokirurgiju Kliničkog bolničkog centra Zagreb.

Na slici 5.4. vidljiv je grafički prikaz raspodjele radiokirurški liječenih bolesnika u Gamma Knife Centru Zagreb tijekom 2016. godine prema dijagnozi u odnosu na spol koji pokazuje da su najčešće radiokirurški liječeni intrakranijski patološki procesi u muškoj populaciji metastaze (44%), a u ženskoj meningeomi (44%). Kod ostalih patoloških procesa nema značajne razlike između spolova. Na slici 5.5. vidljiv je grafički prikaz radiokirurški liječenih bolesnika po dobnim skupinama u odnosu na spol, u istom periodu, koji pokazuje da kod oba spola dobne skupine između 50. i 79. godine čine većinu radiokirurški liječenih bolesnika, a posebno se izdvaja skupina između 60. i 69. godine života.



Slika 5.4. Grafički prikaz raspodjele radiokirurški liječenih bolesnika prema dijagnozi u odnosu na spol (2016. godina)

Izvor: arhiva Klinike za neurokirurgiju Kliničkog bolničkog centra Zagreb.



Slika 5.5. Grafički prikaz radiokirurški liječenih bolesnika po dobnim skupinama u odnosu na spol (2016. godina)

Izvor: arhiva Klinike za neurokirurgiju Kliničkog bolničkog centra Zagreb.

6. PROCES ZDRAVSTVENE SKRBI U BOLESNIKA KOD KOJIH SE PRIMJENJUJE STEREOTAKTIČKA RADIOKIRURGIJA GAMA NOŽEM

Proces zdravstvene skrbi u bolesnika kod kojih se primjenjuje stereotaktička radiokirurgija gama nožem sastoji se od:

1. Pripreme bolesnika za zahvat
2. Provođenja zahvata
3. Praćenja i skrbi o bolesniku nakon radiokirurškog zahvata

6.1. Priprema bolesnika za zahvat

Priprema bolesnika za stereotaktičku radiokirurgiju sastoji se od informativnog razgovora liječnika s bolesnikom i njegovom obitelji, stvaranju opuštene atmosfere, ublažavanju stresa te psihološke i fizičke pripreme za sam zahvat. Obzirom da psihofizička sposobnost bolesnika može, zbog same prirode bolesti biti umanjena te nije u stanju u potpunosti razumjeti plan i postupak liječenja, preporuča se da član obitelji bude prisutan prilikom informiranja o planiranom zahvatu.

6.1.1. Psihološka priprema

Komunikacija predstavlja interpersonalni odnos između bolesnika i medicinske sestre, a ujedno i omogućava nadoknadu svega onog što suvremena medicina nije u mogućnosti (22). Komunikacija pomaže u stabiliziranju bolesnikovih emocija, osigurava primjereno razumijevanje medicinske informacije te omogućava prepoznavanje i poštivanje bolesnikovih gledišta i očekivanja. Najvažnija zadaća medicinske sestre je dobra psihološka priprema bolesnika. Ona pomaže bolesniku u prihvaćanju i razumijevanju dobivenih informacija te ga aktivno uključuje u proces liječenja. Uspostava dobre komunikacije i stvaranje pozitivne atmosfere koja je građena na uzajamnom povjerenju smanjuje strah i stres od samog zahvata. Bolesnika je potrebno educirati o potencijalnim poteškoćama i komplikacijama te načinima prevencije istih.

U procesu zdravstvene skrbi razgovor je važan za planiranje i provedbu liječenja. Razlikujemo dvije vrste razgovora; informativni, usmjeren davanju i prikupljanju informacija te terapijski, usmjeren postizanju promjena u znanju, stavovima i ponašanju bolesnika.

Medicinska sestra u prvoj fazi koristi informativni razgovor koji prerasta u informativno-terapijski razgovor. Cilj je postići pozitivan odnos, informirati bolesnika o nepoznanicama te ga tim putem približiti utvrđivanju problema i planu zdravstvene skrbi (23).

Nakon informativnog razgovora, daljnji tijek komunikacije potrebno je nadograditi uzevši u obzir prikupljene podatke o bolesniku, stupnju obrazovanja, vjerskim i svjetovnim nazorima, običajima sredine, jeziku, društvenom položaju i dobi. Ugodnoj psihološkoj klimi doprinijet će pristojno i ljubazno ponašanje koje bolesnik obično reflektira. Razgovorom medicinska sestra prikuplja potrebne informacije, a istovremeno promatra i neverbalno ponašanje pacijenta dok ga svojim verbalnim i neverbalnim ponašanjem potiče na održavanje komunikacije.

Dobrim poznavanjem komunikacijskih vještina medicinska sestra će osigurati kvalitetniji razgovor. Kontakt očima je znak sugovorniku da ga slušamo i pratimo dok se dogovaramo oko željenog cilja. Izraz lica nijansirano prati emocionalna stanja (ljutnja, strah, dosada, iznenađenje i dr.). Na osnovu toga možemo zaključivati o stanjima u kojima se naš sugovornik nalazi, a sve u cilju nastojanja da uspostavimo adekvatnu komunikaciju i postignemo željeni cilj. Pokreti nam služe za istraživanje emocionalnog stanja, osobnih stavova i nekih karakteristika ličnosti, a uvijek kao podrška verbalnoj komunikaciji. Francuski filozof M. de Montaigne (1533-1592) u svojim je „Esejima“ napisao „Svaki naš pokret otkriva“ (24). Kontekst razgovora usmjerava potrebu odabira određene kvalitete glasa. Uspješnost komunikacije uvelike ovisi o sposobnosti medicinske sestre kao komunikatora.

Ovladavanje metodama koje omogućuju kvalitetnu komunikaciju, preduvjet je za provođenje sigurne i učinkovite zdravstvene skrbi. Za postizanje uspješne komunikacije potrebno je ovladati komunikacijskim vještinama, uz dobro poznavanje procesa rada te specifičnosti provođenja određene vrste zdravstvene skrbi.

6.1.2. Fizička priprema

Prije zahvata potrebno je fizički pripremiti bolesnika:

1. Skinuti sav nakit

2. Skinuti kozmetiku s lica (puder, maskara, sijenilo, ruž za usne i slično) - kozmetički proizvodi čine distorziju magnetskog polja
3. Odjenuti odjeću koja je udobna i ne sadrži metalne dijelove
4. Postaviti intravensku kanilu
5. Kod već poznatih alergijskih reakcija na kontrastno sredstvo potrebno je primijeniti propisanu premedikaciju po protokolu.

Prema protokolu "Gama knife" centra Rebro jedan sat prije pretrage daje se:

Ranitidin 50 mg i.v.

Methylprednisolon 125/250 mg i.v.

Kloropiraminklorid 20 mg i.v.

6.2. Provođenje zahvata

Na dan zahvata medicinska sestra provjerava potrebnu dokumentaciju (potpisane potrebne suglasnosti, kompletna krvna slika, koagulogram, krvna grupa, vrijednost kreatinina u krvi, EKG te RTG-srca i pluća), dali je bolesnik uzeo redovnu terapiju te mjeri vitalne funkcije.

Zahvat se izvodi ambulantno i može trajati do nekoliko sati. Kod djece i bolesnika s arteriovenskim malformacijama potrebna je hospitalizacija prije i poslije zahvata.

Stereotaktička radiokirurgija gama nožem zahtjeva timski rad u kojem sudjeluju medicinska sestra, neurokirurg, inženjer radiologije i radiološki tehničar.

Zahvat se sastoji od 5 međusobno povezanih dijelova:

1. Postavljanje stereotaktičkog okvira
2. Neuroradiološko oslikavanje
3. Planiranje radiokirurškog zahvata
4. Provođenje pripremljenog plana radiokirurškog zahvata
5. Skidanje okvira i praćenje bolesnika po završetku radiokirurškog zahvata

6.2.1. Postavljanje stereotaktičkog okvira

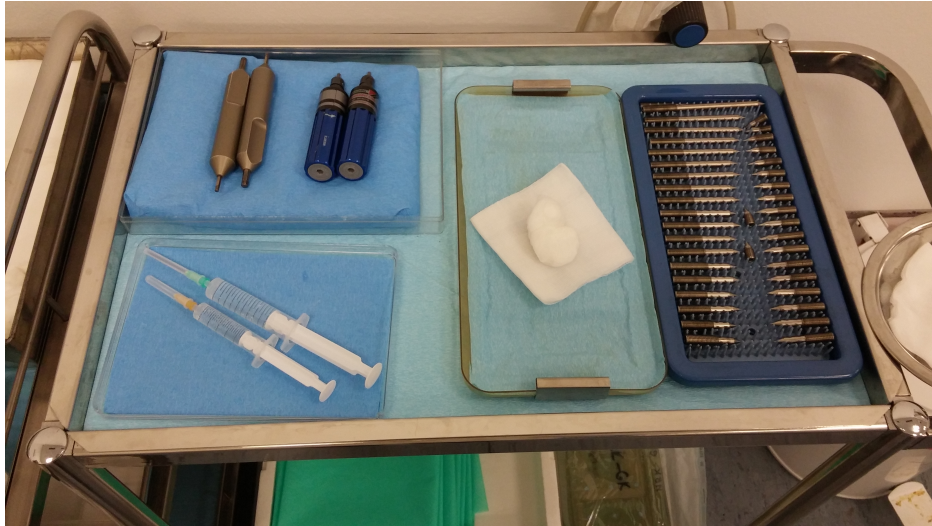Temelj cijelog postupka je postavljanje stereotaktičkog okvira. Postavljanje okvira je minimalno invazivno. Provodi se u lokalnoj anesteziji, i aseptičkim uvjetima. Zadaće medicinske sestre su:

1. Priprema instrumenata na točno zadan način
2. Osiguravanje rada u aseptičkim uvjetima
3. Postavljanje intravenske kanile
4. Primjena potrebne terapije

Pribor i materijal potrebni za postavljanje stereotaktičkog okvira, a kako je prikazano na slici

6.1. sastoje se od:

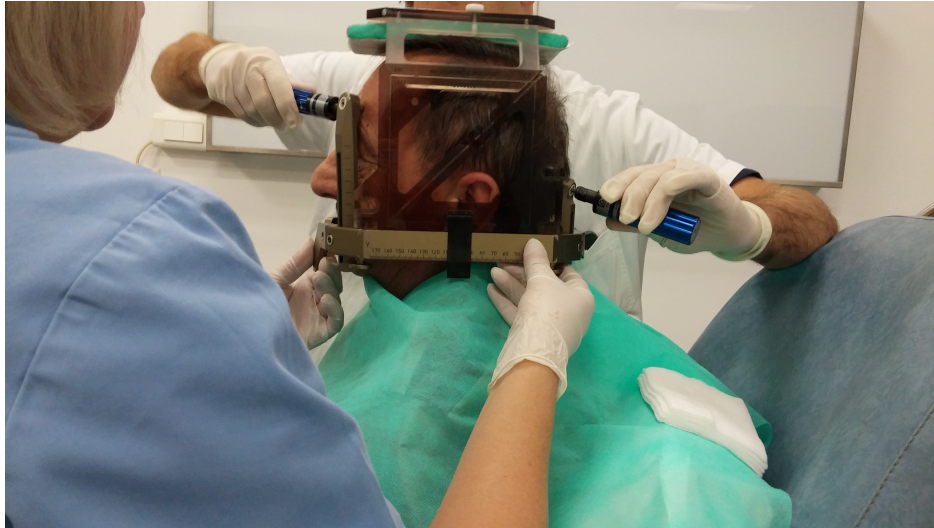1. Dva odvijača – obični imbus i kilo (plavi)
Imbus odvijač služi postavljanju vijaka tj. pinova, a plavi kilo ključ odnosno moment ključ služi za provjeru kojom je jačinom vijak stegnut, jer nedovoljno stegnuti vijci neće osigurati nepomičnost okvira tijekom zahvata, a prejako stegnuti vijci mogu dovesti do deformacije stereotaktičkog okvira.
2. 2% Lidokain
Prednja regija - 5 ml 2% Lidokaina
Stražnja regija - 10 ml 2% Lidokaina
3. Sterilne rukavice
4. Set sterilnih pinova (vijaka)
5. Set sa rezervnim dijelovima okvira (postovi)
6. Sterilne gaze
7. Sterilne igle
8. Sterilne šprice
9. Stereotaktički okvir
10. Steristrip



Slika 6.1. Materijali i pribor potrebni za postavljanje stereotaktičkog okvira
Izvor: arhiva Klinike za neurokirurgiju Kliničkog bolničkog centra Zagreb.

Sestra priprema materijal i potrebne instrumente te pomaže neurokirurgu osiguravajući adekvatan položaj okvira, kako je to prikazano na slici 6.2. Ovisno o intrakranijskoj lokalizaciji procesa potrebno je prilagoditi položaj stereotaktičkog okvira. Radi procjenu vanjskog izgleda, boje kože i prati moguće promjene stanja svijesti (malaksalost, nesvjestica). Tijekom cijelog postupka sestra ostvaruje verbalni kontakt s ciljem utvrđivanja bolesnikovog općeg stanja, prepoznavanju mogućih komplikacija i negativnih tjelesnih simptoma.

Bolesnik sjedi u stolcu posebno namjenjenom i prilagođenom za postavljanje okvira. U kožu i potkožje glave infiltrira se lokalni anestetik na 4 mjesta gdje se okvir pinovima fiksira za kost lubanje. Navedeni postupak omogućuje izostanak osjeta boli u tom području. Prilikom fiksiranja stereotaktičkog okvira bolesnik ima osjećaj stezanja glave koji prolazi kroz nekoliko minuta.



Slika 6.2. Postavljanje stereotaktičkog okvira

Izvor: arhiva Klinike za neurokirurgiju Kliničkog bolničkog centra Zagreb.

Nakon postavljanja okvira pristupa se neuroradiološkom oslikavanju.

6.2.2. Neuroradiološko oslikavanje

Nakon postavljanja stereotaktičkog okvira bolesnik se u pratnji medicinske sestre vodi na neuroradiološko oslikavanje.

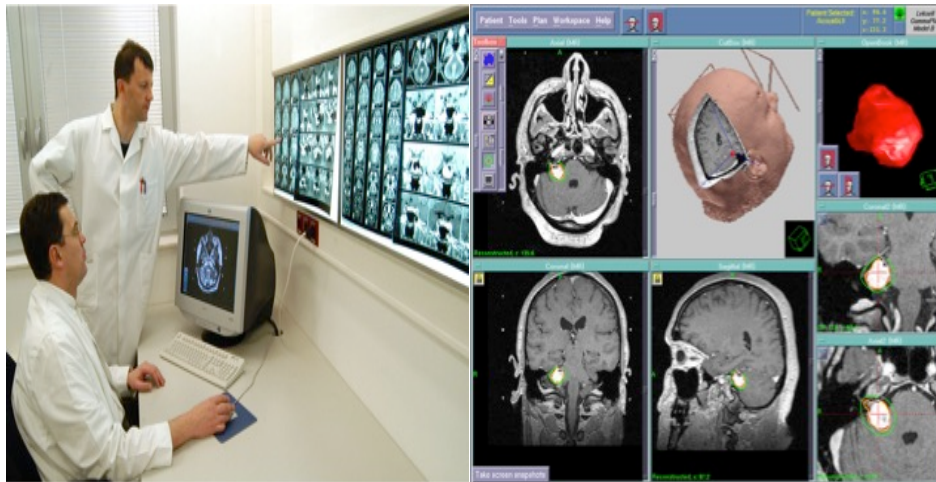Neuroradiološko oslikavanje zadano je vrstom intrakranijske lezije, a koristi se:

- Stereotaktička magnetska rezonanca mozga
- Stereotaktička kompjutorizirana tomografija mozga
- Stereotaktička digitalna subtraksijska angiografija

Tijekom postupka medicinska sestra pomaže smjestiti i pozicionirati bolesnika u dijagnostički uređaj. Objasnjava tijek neuroradiološkog oslikavanja i prati bolesnikovo stanje i reakcije.

6.2.3. Planiranje radiokirurškog zahvata

Planiranje radiokirurškog zahvata može trajati od pola do 3 sata. Slika 6.3. prikazuje postupak planiranja radiokirurškog zahvata. Za to vrijeme medicinska sestra vrši nadzor nad bolesnikom u za to predviđenom prostoru.



Slika 6.3. Planiranje radiokirurškog zahvata

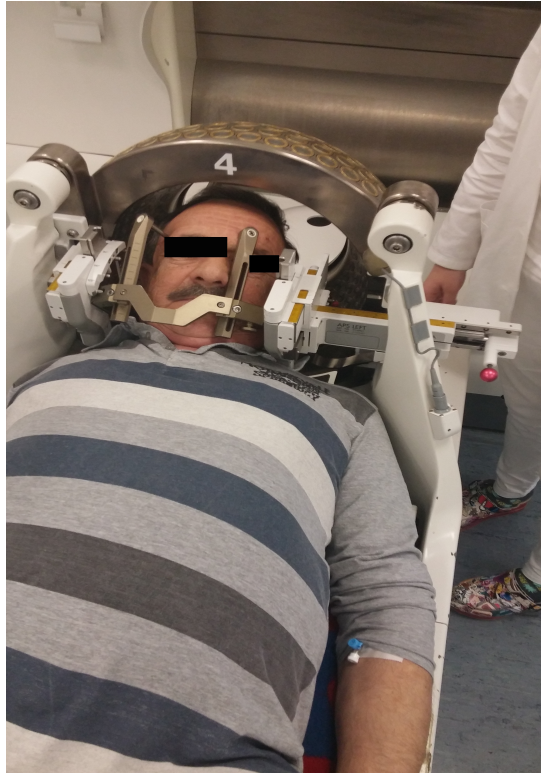Izvor: arhiva Klinike za neurokirurgiju Kliničkog bolničkog centra Zagreb.

Nadzor bolesnika podrazumijeva:

- Kontrolu vitalnih parametara
- Kontrolu glukoze u krvi (dijabetičari)
- osiguravanje obavljanja fizioloških potreba
- Primjena terapije
- Praćenje neurološkog statusa
- Praćenje emocionalnog stanja bolesnika

6.2.4. Provođenje pripremljenog plana radiokirurškog zahvata

Ukoliko je kod bolesnika prisutan neurološki deficit to iziskuje povećan angažman medicinske sestre u provođenju zahvata.



Slika 6.4. Postavljanje bolesnika u radiokirurški uređaj

Izvor: arhiva Klinike za neurokirurgiju Kliničkog bolničkog centra Zagreb.

Zadaća medicinske sestre kod bilo kojeg bolesnika je:

- Postavljanje bolesnika u Gamma knife uređaj kako je prikazano na slici 6.4. (inženjer radiologije nema potrebna znanja i vještine u skrbi za bolesnika s neurološkim deficitom)
- Osiguravanje ugodnog položaja za bolesnika
- Kontroliranje simulacije zahvata
- Asistiranje pri izvođenju zahvata
- Praćenje ponašanje bolesnika tijekom zahvata koristeći audio-vizalni nadzor, kako je prikazano na slici 6.5.



Slika 6.5. Praćenje bolesnika tijekom samog postupka

Izvor: arhiva Klinike za neurokirurgiju Kliničkog bolničkog centra Zagreb.

Bolesnik je za vrijeme zahvata u budnom stanju. Putem mikrofona i zvučnika se održava komunikacija s cjelokupnim timom ili se može pustiti glazba po bolesnikovom izboru. Sam zahvat je automatiziran, bezbolan i siguran. Ukoliko bolesnik za vrijeme zahvata osjeti anksioznost ili potrebu za predahom, zahvat se bez ikakvih posljedica može prekinuti i kasnije nastaviti.

Pravovremenim uočavanjem neželjenih događanja (nemir bolesnika, nepravilan rad gama nož uređaja itd.) medicinska sestra odmah obavještava neurokirurga kako bi se poduzeli primjereni postupci. Bitno je bolesniku osigurati postupak koji je za njega najmanje neugodan.

6.2.5. Skidanje okvira i praćenje bolesnika po završetku radiokirurškog zahvata

Po završetku radiokirurškog zahvata, medicinska sestra skida stereotaktički okvir. Prati ubodna mjesta pinova te asistira liječniku prilikom postavljanja sekundarnog šava ukoliko je to potrebno (veća krvarenja). Prati se kliničko stanje bolesnika tijekom dva sata, a izostankom komplikacija bolesnik se otpušta na kućnu njegu.

Medicinska sestra daje daljnje upute:

- Njega ubodnih mjesta

- Primjena analgetske terapije
- Edukacija o mogućim novonastalim tegobama
- Upute o pranju kose
- Upute za daljnje konzultacije
- Kontakt broj i e-mail za sva pitanja

6.2.6. Sestrinske dijagnoze

Sestrinske dijagnoze (25) u bolesnika kod kojih se izvodi radiokirurški zahvat su:

1. Glavobolja u/s postavljanjem stereotaktičkog okvira

Cilj:

1. Smanjiti osjećaj boli kod bolesnika

Sestrinske intervencije:

1. Prepoznati znakove boli (izgled kože, ekspresija lica, vitalni znakovi)
2. Procijeniti intenzitet, lokalizaciju, trajanje, širenje i kvalitetu boli
3. Mjeriti vitalne funkcije
4. Osigurati bolesnikovu udobnost
5. Ohrabriti bolesnika
6. Razgovarati sa bolesnikom o njegovim strahovima
7. Obavijestiti liječnika o bolesnikovoj boli
8. Primijeniti farmakološku terapiju po pisanoj odredbi liječnika
9. Odvrćati pažnju od boli
10. Podučiti bolesnika tehnikama relaksacije
11. Ponovno procijenjivati bol
12. Omogućiti bolesniku potreban odmor

Evaluacija:

1. Bolesnik neće osjećati bol
2. Bolesnik će znati načine ublažavanja boli

2. Strah u/s radiokirurškim zahvatom

Cilj:

1. Bolesnika ne osjeća strah

2. Bolesnik će znati verbalizirati činitelje koje dovode do pojave osjećaja straha

Setrinske intervencije:

1. Stvoriti profesionalni empatijski odnos
2. Dopustiti bolesniku da izrazi svoje osjećaje i strahove
3. Pogrešna tumačenja i zablude ispraviti
4. Primjereno reagirati na bolesnikove izjave i ponašanje
5. Educirati i pružiti emocionalnu i psihološku potporu
6. Koristiti razumljiv jezik pri podučavanju
7. Bolesniku omogućiti sudjelovanje u donošenju odluka
8. Biti strpljiv u razgovoru i osigurati dovoljno vremena
9. Poštivati i prihvatiti pacijentove kulturološke razlike pri zadovoljavanju njegovih potreba
10. Usmjeravati bolesnika prema pozitivnom razmišljanju

Evaluacija:

1. Bolesnika nije strah
2. Bolesnik verbalizira smanjenu razinu straha

6.3. Praćenje i skrb o bolesniku nakon radiokirurškog zahvata

Komplikacije nakon radiokirurškog zahvata su rijetke. Incidencija permanentnog neurološkog deficita ili pogoršanje već prisutnog neurološkog deficita, nakon radiokirurškog zahvata iznosi oko 1%, a pripisuje se povećanom edemu okolnog mozgovnog parenhima. Također radi povećanja edema može doći do pojave epileptičkih napada, s incidencijom oko 1.4% te prolazne disfunkcije patološkom procesu priležećih kranijalnih živaca (26).

Kod bolesnika u kojih već prije zahvata postoji izražen edem okolnog parenhima ili se razvije novi neurološki deficit primjenjuje se antiedemska terapija. Ako je u bolesnika već prisutan značajni edem primjenjuje se 16mg Dexametasona intravenozno, prije samog zahvata te se dalje nastavlja antiedemska terapija peroralnom primjenom Medrola u dozi od 32mg dnevno kroz 14 dana. U slučaju razvoja novog postproceduralnog neurološkog deficita također se primjenjuje antiedemska terapija Medrolom 32mg dnevno kroz isti period.

Od ostalih komplikacija važno je napomenuti moguće lokalne infekcije na ubodnim mjestima pinova za fiksaciju stereotaktičkog okvira u 4% bolesnika te protražiranu glavobolju,

praćenu mučninom ili pojačanim umorom koja se javlja u do 20% bolesnika, obično u onih koji su imali veći tumorski proces te dobili shodno tome veću dozu zračenja. Rezolucija glavobolja dešava se spontano, obično unutar jednog tjedna nakon zahvata (27).

Kod bolesnika s razvojem lokalne infekcije na ubodnim mjestima pinova za fiksaciju stereotaktičkog okvira primjenjuje se lokalno antibiotska mast u blažim slučajevima, a kod izraženijih se uz lokalnu primjenjuje i peroralna antibiotska terapija u trajanju od 10 dana.

Odgovornost prema bolesniku nastavlja se i nakon njegovog odlaska kući. Završetkom radiokirurškog zahvata ne prestaje skrb medicinske sestre za bolesnika već se nastavlja, najčešće stalnim kontaktom putem telefona. Bolesnici putem telefona ili e-maila mogu dobiti odgovore na sva svoja pitanja nakon zahvata i naručiti se na kontrolni pregled. Medicinska sestra ovim putem vrši edukaciju bolesnika u vezi daljnjeg ponašanja, nastalih nejasnoća nakon zahvata, odgovara na pitanja te omogućuje komunikaciju između liječnika i bolesnika.

Skrb nakon odlaska kući je proces tijekom kojeg medicinska sestra organizirano pomaže bolesniku i njegovoj obitelji da uspješno savladaju nastale poteškoće, spriječe moguće komplikacije te smanje stres i strah. Savjetodavna uloga i edukacija bolesnika i njegove obitelji nakon otpusta kući najčešći je način zbrinjavanja koji provodi medicinska sestra s ciljem promocije zdravstvene skrbi. Tijekom ovog procesa moramo biti strpljivi, ljubazni, profesionalni, pozitivno usmjereni i stručni. Date upute moramo ponavljati i opetovano provjeravati njihovo usvajanje. Prednost ovog načina su minimalni ekonomski troškovi, brza i dobra prohodnost informacija u oba smjera te opterećenje bolničkog sustava.

Ovakav pristup omogućuje bolesniku da na brz i lak način, a bez potrebe učestalih dolazaka u bolnicu dobije sve potrebne upute i savjete. Probuđenom svijesti i odgovornosti bolesnika prema vlastitom zdravlju te ishodu liječenja smanjit će se i troškovi zdravstvene skrbi.

7. ZAKLJUČAK

Razvojem suvremenih oblika liječenja u medicini došlo je i do razvoja novog načina skrbi za pacijenta koja se temelji na tehnološkom razvoju, a okrenuta je prema prevenciji, edukaciji te praćenju bolesnika i nakon njegovog otpusta kući. Sveobuhvatnim i cjelovitim pristupom, brzom i lako dostupnom informacijom unaprjeđuje se svjesnost o vlastitom zdravlju i potiče pojedinca na preuzimanje odgovornosti za isto.

Gama nož je neurokirurški uređaj kojim se uz primjenu ionizirajućeg zračenja, a bez kirurškog otvaranja glave pokušava zaustaviti rast tumora u kojih je klasična operacija visoko rizična jer se promjene nalaze na kritičnom ili teško dostupnom mjestu. Cilj ove metode liječenja je zaustavljanje rasta tumora.

Postupak je jednostavan i bezbolan jer se ne režu koža i tkiva kao kod klasičnog neurokirurškog zahvata. Na dan zahvata bolesnik se otpušta na kućnu njegu.

Program zdravstvene njege u sklopu skrbi za bolesnika koji se podvrgavaju zahvatu uključuje pripremu bolesnika da u potpunosti razumije i prihvati sve potrebne postupke u procesu liječenja. Planiranje liječenja obuhvaća, uz multidisciplinarni pristup, filozofiju, ciljeve i specifične protokole razvijene za provedbu procesa zdravstvene skrbi. Proces liječenja sastoji se od slijeda logičnih, koordiniranih odluka i aktivnosti koje uključuju bolesnika, njegovu obitelj i tim zdravstvenih stručnjaka, iz različitih područja, kako bi mu se isti olakšao, a ne prestaje otpustom bolesnika na kućnu njegu nego se nastavlja i tijekom cijelog perioda praćenja. Briga za bolesnika zahtjeva veliku moralnu odgovornost i visoku razinu pronicljivosti u donošenju odluka za rješavanje problema. Svako svoje djelovanje odgovorna medicinska sestra usmjerava na dobrobit bolesnika, pa tako i na smanjenje rizika od nepovoljnog ishoda. Partnerski odnos osvještava i motivira bolesnika na aktivnu ulogu te preuzimanje odgovornosti za vlastito zdravlje, što proizlazi iz dobre informiranosti samog bolesnika. Dva glavna načela za omogućavanje edukacije bolesnika su jednostavnost i ponavljanje činjenica. Jednostavnost znači da edukacijske poruke moraju biti prenesene tako da ih bolesnik može lako razumjeti, izbjegavajući nerazumljivu medicinsku terminologiju. Medicinske sestre sve češće mijenjaju svoj dosadašnji način komunikacije s bolesnicima i prilagođavaju svoju komunikaciju te način edukacije tehnološkom napretku i različitim stilovima života bolesnika pri čemu komunikacija suvremene tehnologije postaje sve zastupljenija. Integracijska prožetost znanstveno-profesionalne nadležnosti i empatijskog stava, utemeljenog na humanističkom pristupu bolesniku, u kojem se uvažavaju njegova temeljna prava i dostojanstvo, omogućiti će ostvarenje sveobuhvatne sestrinske skrbi.

8. LITERATURA

1. Youmans – Neurological Surgery 6th edition, Elsevier Inc., 2011, ISBN: 978-1-4160-5316-3
2. Aoyama H, Shirato H, Tago M, et al. Stereotactic radiosurgery plus whole-brain radiation therapy vs stereotactic radiosurgery alone for treatment of brain metastases: a randomized controlled trial. *JAMA*. 2006;295:2483.
3. Bhatnagar AK, Flickinger JC, Kondziolka D, et al. Stereotactic radiosurgery for four or more intracranial metastases. *Int J Radiat Oncol Biol Phys*. 2006;64:898.
4. Tsao MN, Mehta MP, Whelan TJ, et al. The American Society for Therapeutic Radiology and Oncology (ASTRO) evidence-based review of the role of radiosurgery for malignant glioma. *Int J Radiat Oncol Biol Phys*. 2005;63:47.
5. Mansur DB, Drzymala RE, Rich KM, et al. The efficacy of stereotactic radiosurgery in the management of intracranial ependymoma. *J Neurooncol*. 2004;66:187.
6. Yen CP, Sheehan J, Steiner M, et al. Gamma Knife surgery for focal brainstem gliomas. *J Neurosurg*. 2007;106:8.
7. Woo C, Stea B, Lulu B, et al. The use of stereotactic radiosurgical boost in the treatment of medulloblastomas. *Int J Radiat Oncol Biol Phys*. 1997;37:761.
8. Myrseth E, Moller P, Pedersen PH, et al. Vestibular schwannomas: clinical results and quality of life after microsurgery or gamma knife radiosurgery. *Neurosurgery*. 2005;56:927-935; discussion 927-935.
9. Iwai Y, Yamanaka K, Ishiguro T. Surgery combined with radiosurgery of large acoustic neuromas. *Surg Neurol*. 2003;59:283-289; discussion 289-291.
10. Regis J, Delsanti C, Roche PH, et al. [Functional outcomes of radiosurgical treatment of vestibular schwannomas: 1000 successive cases and review of the literature.] *Neurochirurgie*. 2004;50:301-311.
11. Flickinger JC, Kondziolka D, Maitz AH, et al. Gamma knife radiosurgery of imaging-diagnosed intracranial meningioma. *Int J Radiat Oncol Biol Phys*. 2003;56:801-806.
12. Stafford SL, Pollock BE, Foote RL, et al. Meningioma radiosurgery: tumor control, outcomes, and complications among 190 consecutive patients. *Neurosurgery*. 2001;49:1029-1037; discussion 1037-1038.

13. Kondziolka D, Mathieu D, Lunsford LD, et al. Radiosurgery as definitive management of intracranial meningiomas. *Neurosurgery*. 2008;62:53-58; discussion 58-60.
14. Sheehan JP, Jagannathan J, Pouratian N, et al. Stereotactic radiosurgery for pituitary adenomas: a review of the literature and our experience. *Front Horm Res*. 2006;34:185-205.
15. Pollock BE, Jacob JT, Brown PD, et al. Radiosurgery of growth hormone-producing pituitary adenomas: factors associated with biochemical remission. *J Neurosurg*. 2007;106:833-838.
16. Maruyama K, Kawahara N, Shin M, et al. The risk of hemorrhage after radiosurgery for cerebral arteriovenous malformations. *N Engl J Med*. 2005;352:146-153.
17. Maesawa S, Flickinger JC, Kondziolka D, et al. Repeated radiosurgery for incompletely obliterated arteriovenous malformations. *J Neurosurg*. 2000;92:961-970.
18. Liscak R, Vladyka V, Simonova G, et al. Arteriovenous malformations after Leksell gamma knife radiosurgery: rate of obliteration and complications. *Neurosurgery*. 2007;60:1005-1016.
19. Régis J, Metellus P, Hayashi M, et al. Prospective controlled trial of Gamma Knife surgery for essential trigeminal neuralgia. *J Neurosurg*. 2006;104:913-924.
20. Sheehan J, Pan HC, Stroila M, et al. Gamma Knife surgery for trigeminal neuralgia: outcomes and prognostic factors. *J Neurosurg*. 2005;102:434-441.
21. Régis J, Rey M, Bartolomei F, et al. Gamma knife surgery in mesial temporal lobe epilepsy: a prospective multicenter study. *Epilepsia*. 2004;45:504-515.
22. Kičić M., E-zdravlje – savjetodavna uloga medicinskih sestara, *Acta Med Croatica*. 2014; 68:65-69.
23. Popović B., Uspostavljanje odnosa u komunikaciji I dio, Vaše zdravlje broj 24, str 47, 2002./5 godina.
24. Sabrana djela Michela de Montaignea I-IV, Disput d.o.o. 2007, ISBN 978-953-260-040-7
25. Sestrinske dijagnoze II, Hrvatska Komora Medicinskih Sestara, Zagreb, 2013.
26. Lawrence S Chin, Barbara E Lazio, Terri Biggins. Acute complications following gamma knife radiosurgery are rare. *Surgical Neurology*. 2000;53(5):498-502

27. Chao ST, Thakkar VV, Barnett GH, Vogelbaum MA, Angelov LWeil RJ et al. Prospective study of the short-term adverse effects of gamma knife radiosurgery. *Technol Cancer Res Treat.* 2012;11(2):117-22.

9. SAŽETAK

U ovom radu prikazan je proces radiokirurškog liječenja bolesnika s intrakranijskom patologijom gama nožem. Radiokirurgija je suvremena neurokirurška metoda liječenja, čiji puni razvoj i široku primjenu bilježimo u posljednjem desetljeću. U određenim je indikacijama u potpunosti zamijenila otvorene operacije, a u dijela bolesnika služi kao nadopuna istim.

Liječenje neurokirurških bolesnika zahtjeva multidisciplinarni pristup čiji je medicinska sestra, sa svojim znanjem i vještinama, neizostavan dio. Bolesnik, osim s liječnikom, surađuje s medicinskom sestrom, postavlja pitanja, izražava svoju nesigurnost i strahove, a sve to doprinosi tijeku i ishodu liječenja. Ovladavanje metodama koje omogućuju kvalitetnu komunikaciju, preduvjet je za provođenje sigurne i učinkovite zdravstvene skrbi.

Za postizanje uspješne komunikacije potrebno je ovladati komunikacijskim vještinama, uz dobro poznavanje procesa rada te specifičnosti provođenja određene vrste zdravstvene skrbi.

Ključne riječi: stereotaktička radiokirurgija, gama knife, medicinska sestra, bolesnik

10. SUMMARY

In this paper we showed the whole process of neurosurgical treatment of patients bearing intracranial pathology using Gamma Knife stereotactic radiosurgery. Radiosurgery is a modern neurosurgical treatment method that fully developed and is widely used in the last decade. In certain indications it completely replaced the need for open surgery and in some patients it is used as an adjuvant therapy after the microneurosurgery.

Treatment of the neurosurgical patients demands multidisciplinary approach in which nurse, with her skills and knowledge plays very important role. Patient cooperates not only with the surgeon but also with the nurse; he has questions, doubts, and fears. Mastering methods of communication is a vital part of every medical treatment.

In order to appropriately communicate with the patient and provide the best care, nurse needs to master the communication skills as well as the whole process of medical treatment and patient care.

Keywords: stereotactic radiosurgery, gamma knife, nurse, patient

11. PRILOZI

Prilog 1: Vodič za bolesnike



Klinički bolnički centar Zagreb
Klinika za neurokirurgiju
Medicinskoga fakulteta Sveučilišta u Zagrebu

Gamma Knife



Vodič za bolesnike

Dobro došli u Gamma Knife Zagrebi!

Gamma Knife je neinvazivni neurokirurški uređaj s pomoću kojega se u odabranim mozgovnim područjima liječe tumori ili druge promjene tkiva, koje zbog dubokoga smještaja u mozgu prije nije bilo moguće operirati. Zahvati **Gamma Knife-om** u svijetu se obavljaju već tri desetljeća, omogućuju sigurno i učinkovito liječenje desecima tisuća bolesnika godišnje, a odlikuju ih jednostavnošću, brzinom i bezbolnošću.

Leksell Gamma Knife® model C u Kliničkome bolničkom centru Zagreb najnovija je inačica uređaja i jedini je takav uređaj na prostoru jugoistočne Europe.

Vaš liječnički tim

Što je zahvat Gamma Knife uređajem?

Gamma Knife (knife - nož, engl.) primjenjuje jednokratnu dozu zračenja uspješno razarajući duboko smještene patološke promjene bez ugroze krvarenja, infekcije i bez značajnijeg oštećenja okolnih zdravih mozgovnih tkiva. To nije nož u uobičajenom smislu riječi i liječnik njime ne obavlja kirurški zahvat. Umjesto toga, uređaj precizno usmjerava zos radioaktivnu zraku u određeno žarište u mozgu koje treba ozračiti. Postupak je jednostavan i bezbolan jer se ne reže koža i druga tkiva a lubanju ne treba otvarati, kao pri uobičajenim neurokirurškim zahvatima.

Izvor radioaktivnih zraka je kobalt koji je smješten u hemisferi uređaja tako da se zrake koncentriraju u žarištu. Oblik i doza radijacije su točno odmjereni i djeluju isključivo na ciljno područje u mozgu, a pritom ne oštećuju okolna zdrava tkiva.

Zahvat uključuje četiri postupka:

- ▶ pričvršćivanje okvira
- ▶ radiološko snimanje poput CT, MRI ili angiografije
- ▶ točno planiranje zahvata
- ▶ obavljanje zahvata

Prije zahvata

Prije zahvata liječnik će vam objasniti cjelokupni postupak. Naglašavamo da operacija **Gamma Knife** uređajem ne zahtijeva šišanje ili brijanje glave. Liječnik će vam također reći da biste već sljedećeg dana trebali biti sposobni vratiti se svome svakodnevnu životu.



Okvir za glavu

Stereotaktički okvir za glavu omogućuje liječniku da precizno odredi ciljno područje u kojem je potrebno načiniti zahvat. On također sprječava pomicanje glave tijekom snimanja i zahvata.

Okvir se za glavu pričvršćuje s pomoću četiri vijka, a na mjesto gdje se oni pričvršćuju primjenjuje se lokalna anestezija tako da je cijeli postupak potpuno bezbolan.

Radiološko snimanje

Nakon što se okvir pričvrsti, potrebno je obaviti snimanje lubanjske šupljine i mozga kompjutoriziranim tomografijom (CT), magnetskom rezonancom (MRI) ili angiografijom. Snimanje je potrebno radi određivanja točne veličine, oblika i položaja ciljnog područja u mozgu. Za vrijeme snimanja se na okvir za glavu postavlja kutija s koordinatama kako bi se na snimkama odredile točke potrebne za planiranje zahvata. Nakon snimanja se kutija s koordinatama uklanja.

Planiranje zahvata

Poslije snimanja se možete odmoriti dok vaš liječnik načini točan plan zahvata. Plan se mora zasebno izraditi za svakog bolesnika, jer ne postoje dva jednaka zahvata, kao što ne postoje dva bolesnika potpuno jednakoga zdravstvenoga stanja. To obično traje nekoliko sati, jer liječnik, kadšto zajedno s drugim specijalistima razrađuje plan u posebno načinjenom kompjutorskom programu, te točno izračunava kako zahvat treba obaviti.



Zahvat

Nakon što je načinjn plan, zahvat može započeti. Poleći ćete na poseban ležaj, a okvir za glavu bit će pričvršćen na kacigu. Za vrijeme zahvata bit ćete budni i moći ćete razgovarati s liječnikom ili s medicinskom sestrom putem audio i video veze.

Kada zahvat započne, ležaj će se pomaknuti u kupolu uređaja. Zahvat je potpuno bezbolan i nečujan pa ćete tijekom njega moći slušati glazbu.

Liječnik i ostalo medicinsko osoblje ojele će vrijeme zahvata nadzirati postupak. Zahvat može završiti za nekoliko minuta ali kadšto traje i više od sat vremena, ovisno o veličini i obliku ciljnog područja, te promjena koje valja liječiti.



Nakon zahvata



Nakon što je zahvat obavljen, uklonit će se okvir za glavu. Ako ste bili podvrgnuti angiografskom snimanju, možda ćete morati mirno ležati još nekoliko sati.

Većina bolesnika uopće nema tegobe, ali se u pojedinaca mogu pojaviti blaga glavobolja ili mala oteklina na mjestu gdje je bio pričvršćen okvir za glavu.

Vaš će vam liječnik kazati trebate li ostati u bolnici tijekom noći radi promatranja, ili možete odmah poći kući. Već sljedećeg dana trebali biste biti sposobni vratiti se svome svakodnevnu životu.

Rezultati zahvata

Učinci zahvata očitovat će se s vremenom. Svrha zahvata radioaktivnim zrakama jest spriječiti rast tumora ili drugih promjena, što znači da će učinci biti vidljivi tijekom nekoliko tjedana ili mjeseci. Vaš će liječnik ostati u vezi s vama kako bi mogao procijeniti poboljšanje vašega stanja, što može uključivati dodatna radiološka snimanja.



Gamma Knife



Kontakt:

Klinički bolnički centar Zagreb
Klinika za neurokirurgiju
Medicinskoga fakulteta Sveučilišta u Zagrebu
Jedinica za radiokirurško liječenje
Gamma Knife Zagreb

Kšpatičeva 12
10 000 Zagreb – Hrvatska
tel. +385 1 23 88 775
+385 98 319 099
fax +385 1 23 63 531
e-mail: zdravko.heinicich@zg.htnet.hr
nrk-kbc@zg.htnet.hr



www.kbc-zagreb.hr



GAMMA – KNIFE ZAGREB

Klinika za neurokirurgiju
Medicinskog fakulteta Sveučilišta u Zagrebu
Jedinica za radiokirurško liječenje
Klinički bolnički centar Zagreb
Kišpatićeva 12
10000 Zagreb

Tel: +385-(0)1-2388-775
Fax: +385-(0)1-2388-779

UPUTE ZA GAMMA KNIFE RADIOKIRURŠKO LIJEČENJE

1. od svojeg liječnika opće prakse zatražite **uputnicu za BOLNIČKO LIJEČENJE** naslovljenu na: **NEUROKIRURGIJU**. Uputnica mora biti ispravna i **ne starija od mjesec dana**. **Ukoliko uputnica nije odgovarajuća, liječenje će biti odgođeno.**
2. donesite sve slike (MR i/ili CT mozga) i svu ostalu medicinsku dokumentaciju koja se odnosi na bolest radi koje dolazite na liječenje te **nalaz vrijednosti kreatinina u serumu**
3. lijekove koje redovito uzimate uzmite i na dan dolaska na liječenje
4. ne morate biti natašte – ukoliko ste dijabetičar pridržavajte se pravila prehrane i terapije – donesite svoj uređaj za mjerenje razine glukoze u krvi
5. odjenite odjeću bez metalnih dijelova, skinite sav nakit
6. skinite kozmetiku s lica (puder, maskara, sjenilo, ruž za usne i slično) – kozmetički proizvodi čine distorziju magnetskog polja
7. ukoliko imate ugrađena metalna strana tijela u organizmu, donesite o tome medicinsku dokumentaciju
8. o terminu liječenja ćete biti izvješteni telefonom nekoliko dana ranije
9. neka netko dođe u vašoj pratnji
10. u prostorije Gamma Knife-a se trebate javiti u **7.30 ujutro, a ukoliko ste naručeni utorkom u 7 sati ujutro**
11. ukoliko imate pitanja u vezi s liječenjem, nazovite nas na **01/23 88 775**



GAMMA – KNIFE ZAGREB

Klinika za neurokirurgiju
Medicinskog fakulteta Sveučilišta u Zagrebu
Jedinica za radiokirurško liječenje
Klinički bolnički centar Zagreb
Kišpatićeva 12
10000 Zagreb

Tel: +385-(0)1-2388-775
Fax: +385-(0)1-2388-779

UPUTE ZA GAMMA KNIFE RADIOKIRURŠKO LIJEČENJE ARTERIOVENSKIH MALFORMACIJA MOZGA

1. od svojeg liječnika opće prakse zatražite **uputnicu za BOLNIČKO LIJEČENJE**, naslovljenu na: **KLINIKA ZA NEUROKIRURGIJU**.
Uputnica mora biti ispravna i ne starija od mjesec dana.
Ukoliko uputnica nije odgovarajuća, liječenje će biti odgođeno.
2. Vaš boravak u Klinici će trajati tri dana; na dan prijema će Vas pregledati anesteziolog, idućeg dana ćemo izvršiti planirano liječenje, a treći dan ćete biti otpušteni iz Klinike za neurokirurgiju
3. Gamma Knife postupak uključuje i digitalnu subtrakcijsku angiografiju krvnih žila mozga. Stoga Vas molimo da vodite računa o danima menstrualnog ciklusa – **postupak za vrijeme menstruacije nije moguć.**
4. donesite sve slike (MR i/ili CT mozga, angiografske snimke) i svu ostalu medicinsku dokumentaciju koja se odnosi na bolest radi koje dolazite na liječenje
5. **prije dolaska u bolnicu izvršite sljedeće pretrage: KKS, koagulogram, krvna grupa, EKG, RTG srca i pluća**
6. molim Vas da za potrebe angiografije obrijete međunožje i prepone
7. ukoliko uzimate **lijekove protiv zgrušavanja krvi**, molimo da nas o tome izvijestite prigodom dogovaranja termina
8. lijekove koje redovito uzimate uzmite i na dan dolaska na liječenje. Drugi dan boravka (dan radiokirurškog postupka) morate biti natašte, no morate uzeti i lijekove koje redovito uzimate s malo vode
9. ukoliko imate ugrađena metalna strana tijela u organizmu, donesite o tome medicinsku dokumentaciju
10. o terminu hospitalizacije ćete biti izvješteni telefonom nekoliko dana ranije - **u Kliniku za neurokirurgiju trebate se javiti u 7.30 ujutro radi hospitalizacije**
11. neka netko dođe u vašoj pratnji
12. ukoliko imate pitanja u vezi s liječenjem, nazovite nas na **01/23 88 775**

IZJAVA O AUTORSTVU ZAVRŠNOG RADA

Pod punom odgovornošću izjavljujem da sam ovaj rad izradio/la samostalno, poštujući načela akademske čestitosti, pravila struke te pravila i norme standardnog hrvatskog jezika. Rad je moje autorsko djelo i svi su preuzeti citati i parafraze u njemu primjereno označeni.

Mjesto i datum	Ime i prezime studenta/ice	Potpis studenta/ice
U Bjelovaru, 20. 4. 2017.	SLAVICA MUĐENOVIC KARANGIJA	Slavica Muđenović Karangija

Prema Odluci Visoke tehničke škole u Bjelovaru, a u skladu sa Zakonom o znanstvenoj djelatnosti i visokom obrazovanju, elektroničke inačice završnih radova studenata Visoke tehničke škole u Bjelovaru bit će pohranjene i javno dostupne u internetskoj bazi Nacionalne i sveučilišne knjižnice u Zagrebu. Ukoliko ste suglasni da tekst Vašeg završnog rada u cijelosti bude javno objavljen, molimo Vas da to potvrdite potpisom.

Suglasnost za objavljivanje elektroničke inačice završnog rada u javno dostupnom nacionalnom repozitoriju

SLAVICA MLADENOVIC KARANGJA

ime i prezime studenta/ice

Dajem suglasnost da se radi promicanja otvorenog i slobodnog pristupa znanju i informacijama cjeloviti tekst mojeg završnog rada pohrani u repozitorij Nacionalne i sveučilišne knjižnice u Zagrebu i time učini javno dostupnim.

Svojim potpisom potvrđujem istovjetnost tiskane i elektroničke inačice završnog rada.

U Bjelovaru, 20. 4. 2017,

Slavica Mladović Karangja
potpis studenta/ice