

Zbrinjavanje pacijenta s multiplom traumom abdomena

Tomić, Klaudia

Undergraduate thesis / Završni rad

2023

Degree Grantor / Ustanova koja je dodijelila akademski / stručni stupanj: **Bjelovar University of Applied Sciences / Veleučilište u Bjelovaru**

Permanent link / Trajna poveznica: <https://um.nsk.hr/um:nbn:hr:144:415766>

Rights / Prava: [In copyright](#)/[Zaštićeno autorskim pravom.](#)

Download date / Datum preuzimanja: **2024-11-23**



Repository / Repozitorij:

[Repository of Bjelovar University of Applied Sciences - Institutional Repository](#)



VELEUČILIŠTE U BJELOVARU
STRUČNI PRIJEDIPLOMSKI STUDIJ SESTRINSTVO

**ZBRINJAVANJE PACIJENTA S MULTIPLOM
TRAUMOM ABDOMENA**

Završni rad br. 70/SES/2023

Klaudia Tomić

Bjelovar, listopad 2023.



Veleučilište u Bjelovaru
Trg E. Kvaternika 4, Bjelovar

1. DEFINIRANJE TEME ZAVRŠNOG RADA I POVJERENSTVA

Student: **Klaudia Tomić**

JMBAG: **0066308278**

Naslov rada (tema): **Zbrinjavanje pacijenta s multiplom traumom abdomena**

Područje: **Biomedicina i zdravstvo**

Polje: **Kliničke medicinske znanosti**

Grana: **Sestrinstvo**

Mentor: **izv. prof. dr. sc. Domagoj Eljuga**

zvanje: **izvanredni profesor**

Članovi Povjerenstva za ocjenjivanje i obranu završnog rada:

1. **Ksenija Eljuga, mag. med. techn., predsjednik**
2. **izv. prof. dr. sc. Domagoj Eljuga, mentor**
3. **Tamara Salaj, mag. med. techn., član**

2. ZADATAK ZAVRŠNOG RADA BROJ: 70/SES/2023

U sklopu završnog rada potrebno je:

1. objasniti pojam multiple traume općenito
2. definirati protokol zbrinjavanja pacijenta s multiplom traumom abdomena u izvanbolničkim uvjetima
3. definirati protokol zbrinjavanja pacijenta s multiplom traumom abdomena u bolničkim uvjetima
4. napraviti plan sestrinskih intervencija kod zbrinjavanja pacijenta s multiplom traumom abdomena
5. objasniti liječenje i rehabilitaciju kod zbrinjavanja bolesnika s multiplom traumom abdomena

Datum: 05.06.2023. godine

Mentor: **izv. prof. dr. sc. Domagoj Eljuga**



Sadržaj

1. UVOD.....	1
2. CILJ RADA	2
3. METODE	3
4. POLITRAUMA	4
4.1. Skale za procjenu težine ozljede	4
4.1.1. Ocjena ozbiljnosti ozljede (Injury Severity Score – ISS)	4
4.1.2. Skraćena ljestvica ozljeda (Abbreviated Injury Scale – AIS)	6
4.2. Anatomija abdomena	7
4.3. Multipla trauma abdomena – abdominalna politrauma	10
4.4. Ozljede organa abdomena.....	14
4.4.1. Ozljeda jetre	14
4.4.2. Ozljeda gušterače	14
4.4.3. Ozljede gastrointestinalnog trakta.....	15
4.4.4. Ozljeda slezene	16
4.4.5. Ozljeda mokraćnog mjehura	17
4.4.6. Ozljeda žučnog mjehura.....	18
4.4.7. Ozljeda bubrega	18
4.5. Zbrinjavanje abdominalne traume u izvanbolničkim uvjetima.....	19
4.6. Zbrinjavanje abdominalne traume u objedinjenom hitnom bolničkom prijemu.....	21
4.7. Komplikacije.....	23
4.8. Liječenje.....	25
4.8.1. Liječenje otvorenim abdomenom.....	26
4.9. Uloga medicinske sestre u izvanbolničkom i bolničkom zbrinjavanju.....	27
4.9.1. Sestrinske dijagnoze.....	27
6. ZAKLJUČAK.....	30
7. LITERATURA	31
8. POPIS SLIKA I TABLICA	34
9. OZNAKE I KRATICE.....	35
10. SAŽETAK	36
11. SUMMARY	37

1. UVOD

U zapadnim zemljama u novije vrijeme, multipla trauma, odnosno politrauma vodeći je uzrok smrti kod ljudi mlađih od 45 godina te peti vodeći uzrok ukupno, kojemu se dodaje visoka stopa morbiditeta i invaliditeta s vrlo značajnim socioekonomskim troškovima (1). U pacijenata koji dožive politraumu, zahvaćenost abdomena posebno je važan obrazac ozljede. Ovisno o načinu i intenzitetu ozljede nastaju određene organske manifestacije. Kako bi dijagnostika i liječenje bili uspješni, neophodno je poznavanje ovih obrazaca ozljede (2). Zbrinjavanje politraumatiziranog pacijenta počinje dolaskom tima HMP na mjesto nesreće. Tada se obavlja brzi trauma pregled, anamneza/heteroanamneza, hitni postupci u cilju spašavanja života i nakon toga hitni transport u bolnicu (trauma centar) gdje se provodi daljnja dijagnostika i odlučuje se o vrsti liječenja (3).

Abdominalne ozljede treće su po učestalosti kod politraume. Kod terenskog zbrinjavanja, najvažnije je procijeniti postoji li mogućnost intraabdominalnih ozljeda. Važno je brzo pregledati ozljeđenika jer se minimalizacijom vremena na terenu i što bržim transportom povećavaju izgledi za preživljenje. Traume trbuha su često opasne po život jer ih se teško detektira, a povezane su s teškim komplikacijama kao što su krvarenje i infekcije koje mogu biti životno ugrožavajuće. Upravo iz ovih razloga se intraabdominalne ozljede ne smiju isključiti čak iako je prvi pregled bio uredan (4).

Liječenje i rehabilitacija nakon politraume počinje još za vrijeme hospitalnog razdoblja. Obavezna medicinska rehabilitacija nadovezuje se na fizikalne terapije koje uključuju i psihoterapiju koja je vrlo bitan čimbenik u rehabilitaciji pacijenta koji su doživjeli politraumu budući da se može javiti posttraumatski stresni poremećaj. Ranom i uspješnom rehabilitacijom sprječava se nastanak daljnjih komplikacija kao što su dekubitusi, venska tromboza, kontrakture ili razvoj respiratornih infekcija (5).

2. CILJ RADA

Ciljevi ovog završnog rada su:

- objasniti pojam multiple traume općenito
- definirati protokol zbrinjavanja pacijenta s multiplom traumom u izvanbolničkim uvjetima
- definirati protokol zbrinjavanja pacijenata s multiplom traumom abdomena u bolničkim uvjetima
- napraviti plan sestrinskih intervencija kod zbrinjavanja pacijenata s multiplom traumom abdomena
- objasniti liječenje i rehabilitaciju kod zbrinjavanja pacijenata s multiplom traumom abdomena

3. METODE

Tijekom pisanja ovog završnog rada, korištena je metoda pregleda literature i sažimanje iste. Pretraživanjem baza PubMed, Hrčak i ostalih internetskih izvora pronađeni su radovi u znanstvenim časopisima. Korišteni su diplomski radovi na temu politraume.

4. POLITRAUMA

Kroz povijest mnogi su pokušavali definirati pojam politraume, a danas je najpriznatija definicija prema Tschernu 1984. godine koja glasi da je politrauma istovremeno postojanje teške ozljede najmanje dviju tjelesnih regija, pri čemu najmanje jedna ozljeda ili kombinacija više njih izravno ugrožavaju život ozlijeđenoga. Najnovija definicija, Berlinska definicija iz 2014. godine politraumu definira kao ozljedu najmanje dvije tjelesne regije s težinom ozljede na Abbreviated Injury Scale 3 ili više od 3 uz postojanje bar jednog od sljedećih poremećaja: hipotenzija, poremećaja stanja svijesti, acidoze, koagulopatije ili starije životne dobi (5).

4.1. Skale za procjenu težine ozljede

Skale za procjenu težine ozljede koriste se za procjenjivanje težine ozljeda u politraumatiziranih pacijenata zbrajanjem bodova (numerički sustav), činjenice ozljede kao i na temelju iskustva u procjeni težine ozljeda (6).

4.1.1. Ocjena ozbiljnosti ozljede (Injury Severity Score – ISS)

Ova skala za procjenu težine ozljede u politraumatiziranih pacijenata predstavljena je prvi put 1974. godine, a kasnije je revidirana jer su se u statističkim analizama politraume kod različitih ozljeda javljali isti rezultati. Od šest regija tijela biraju se tri koje su najviše povrijeđene, zbroj njihovih ozljeda se kvadrira i zatim se dobije rezultat: $ISS = (AIS1 \times AIS1) + (AIS2 \times AIS2) + (AIS3 \times AIS3)$. Težina politraume može biti podijeljena na četiri razine:

1. <19 bodova
2. Od 24 do 34 boda
3. Od 35 do 48 bodova
4. >49 bodova

ISS predstavlja procjenu anatomskog sustava čiji je ukupni rezultat dobiven temeljem skraćenih skala ozljeda za svaku regiju tijela. ISS veći od 16 govori da se radi o politraumi. Što je veći ISS govori o težoj ozljedi i većoj mogućnosti za smrtni ishod, a ljestvica je prikazana u tablici 4.1. (6). Za procjenu pomoću ISS skale uzimaju se tri najugroženija područja tijela, nakon čega se najozbiljnije ozljede na tim područjima dijele i procjene se kvadriraju (kontuzija mozga $3 \times 3 = 9$), a ukupni rezultat ISS skale jednak je zbroju kvadrata procjene najteže tri ozljede. Maksimalni rezultat iznosi 75 bodova, a minimalni 0 bodova.

Tablica 4.1. ISS skala – Injury Severity Score

Ocjena ozbiljnosti ozljede – Injury Severity Score - ISS			
Tjelesna regija	Opis ozljede	AIS	Kvadrat vodeće tri ozljede
Glava i vrat	Kontuzija mozga	3	9
Lice	Bez ozljede	0	
Prsni koš	Flail chest	4	16
Trbuh	Kontuzije jetre, ruptura slezene	25	25
Ekstremiteti	Fraktura femura	3	
Vanjske ozljede	Bez ozljeda	0	
Stupanj ozbiljnosti ozljede prema ISS score:			50

Izvor: vlastita izrada autora

4.1.2. Skraćena ljestvica ozljeda (Abbreviated Injury Scale – AIS)

Od 1990. godine koristi se revidirana skala – skraćena skala ozljeda (eng. Abbreviated Injury Scale) koja je prvi put predstavljena 1969. godine. (6). Ova ljestvica precizno određuje ozbiljnost ozljede koje su na tablici rangirane brojevima od 1 do 6, gdje broj 1 predstavlja minimalnu ozljedu, 5 tešku ozljedu, a 6 smrtonosnu ozljedu što je prikazano u tablici 4.2.

Tablica 4.2. AIS skala – Abbreviated Injury Scale

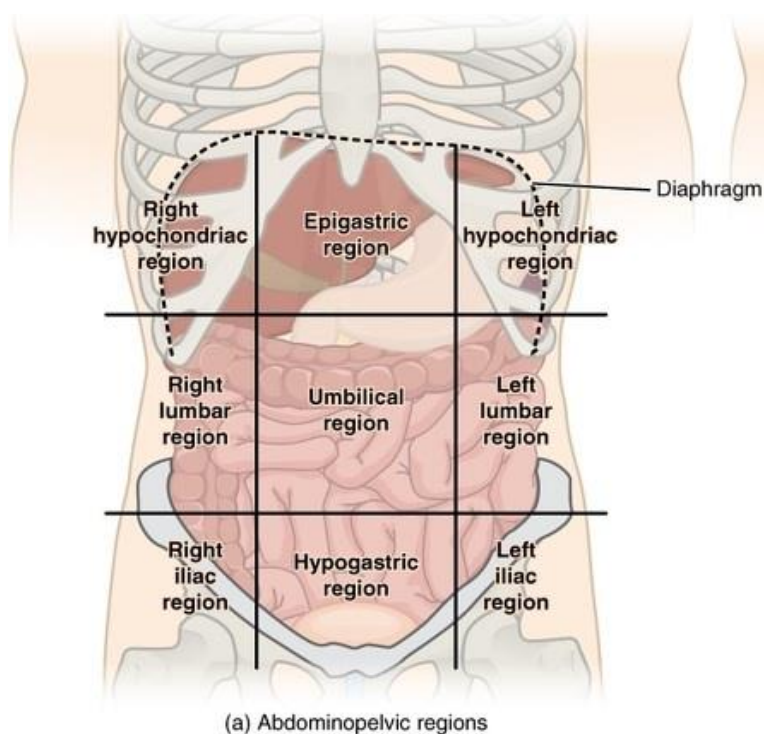
Skraćena skala ozljede AIS	
AIS score	Kvalifikacija ozljede
1	Laka ozljeda
2	Umjereno teška ozljeda
3	Srednje teška ozljeda
4	Teško ozbiljna ozljeda
5	Kritično teška ozljeda
6	Smrtonosna ozljeda

Izvor: vlastita izrada autora

Rad obrađuje specifično područje politraume abdomena koristeći aktualne ljestvice za procjenu težine ozljede.

4.2. Anatomija abdomena

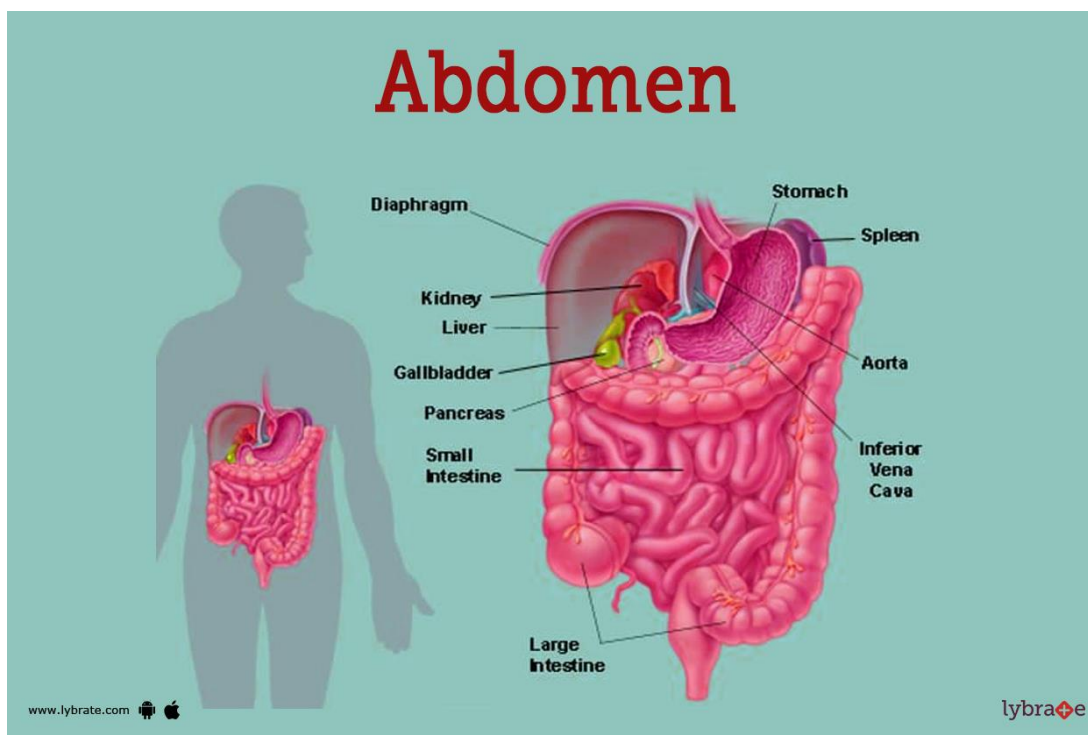
Abdomen je prednji dio trupa između torakalne dijafragme gore i ruba zdjelice dolje. U abdomenu se nalaze svi vitalni organi probavnog, urinarnog, endokrinog, egzokrinog i cirkulacijskog dijelova reproduktivnog sustava. Unutar trbušne šupljine nalaze se želudac, dvanaesnik (prvi dio), jejunum, ileum, jetra, žučni mjehur, rep gušterače, slezena i poprečno debelo crijevo. U stražnjem dijelu trbušne šupljine nalaze se suprarenalne žlijezde, aorta, donja šuplja vena, dvanaesnik (2,4), gušterača (glava i tijelo), mokraćovodi, debelo crijevo (silazni i uzlazni dio), bubrezi i rektum. Klinički gledano, abdomen je podijeljen na devet regija s dvije sagitalne ravnine od srednjeklavikularnih linija do srednjih ingvinalnih linija i dvije poprečne ravnine, jedna na subkostalnoj liniji i jedna na ilijačnim tuberkulama. Pupak se gleda kao središte između ovih devet regija. U svakoj regiji se nalaze sljedeći organi:



Slika 4.1. Regije abdomena

Izvor: https://accessdl.state.al.us/AventaCourses/access_courses/anatomy_ua_v17/01_unit/01-05/01-05_learn_text.htm (datum pristupa 12. 09. 2023.)

Na slici 4.1. prikazana je podjela 9 anatomskih regija abdomena pri čemu je slikovno prikazan smještaj organa abdomena unutar samih regija. Abdomen je dio tijela koji se nalazi između pluća i zdjelice. S lijeva na desno se nalaze desna hipohondrična regija (jetra, žučni mjehur), epigastrična regija (želudac, jetra, gušterača, dvanaesnik, nadbubrežne žlijezde) te lijeva hipohondrična regija (slezina, debelo crijevo, gušterača). Ispod njih s lijeva na desno se nalaze desna lumbalna regija (uzlazno debelo crijevo, desni bubreg), umbilikalna regija (pupak, tanko crijevo) te lijeva lumbalna regija (silazno debelo crijevo, lijevi bubreg). Najinferiornije regije s lijeva na desno su desna ilijačna regija (slijepo crijevo, cekum), hipogastrična regija (mokraćni mjehur, sigmoidni kolon, ženski reproduktivni organi) i lijeva ilijačna regija (silazno debelo crijevo, sigmoidno debelo crijevo) (7).



Slika 4.2. Prikaz organa u abdomenu

Izvor: <https://www.lybrate.com/topic/abdomen-image> (datum pristupa 12. 09. 2023.)

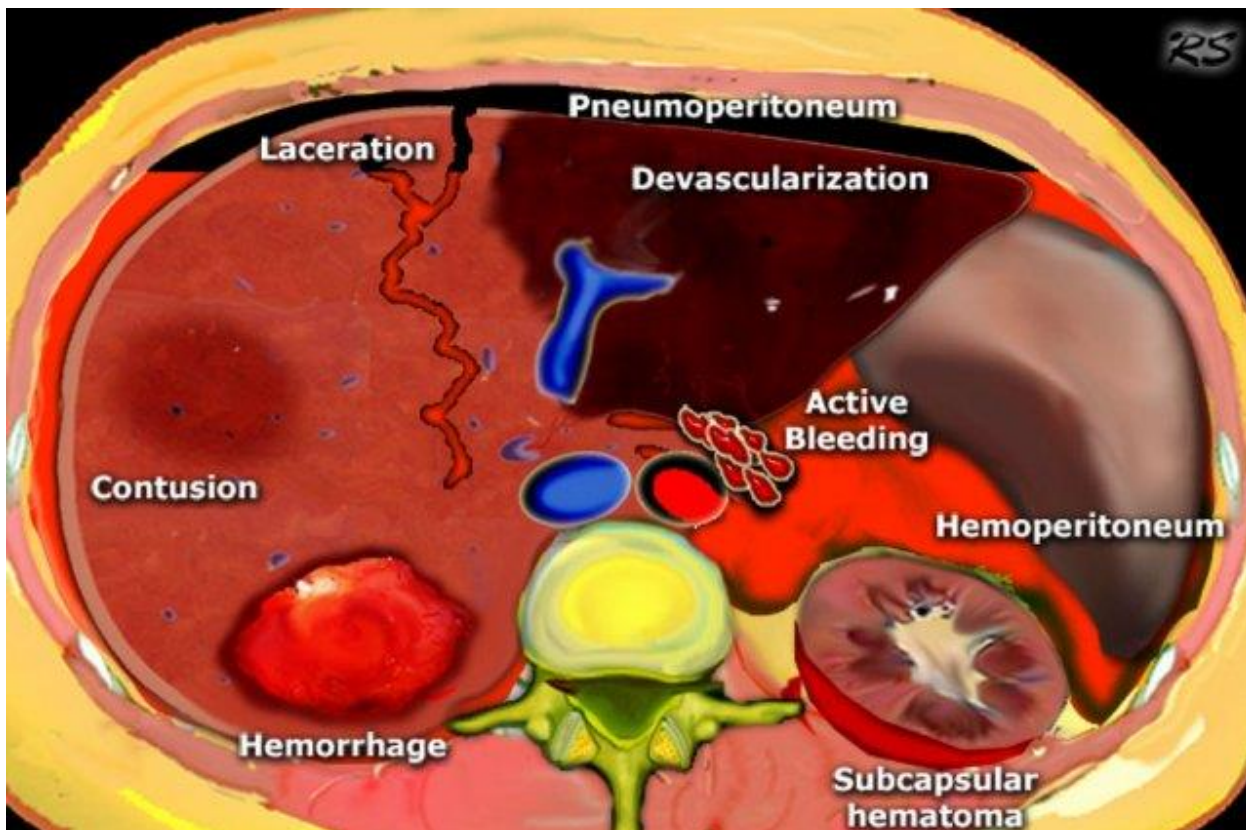
Slika 4.2. pokazuje smještaj anatomskih struktura abdomena (jetra, bubrezi, mokraćni mjehur, gušterača, tanko i debelo crijevo, želudac, slezena, dijafragma i donja šuplja vena). Želudac se nalazi u prednjem dijelu trbušne šupljine, između jednjaka i tankog crijeva. Ispod želuca se nalazi žlijezda gušterača. Debelo crijevo dio je probavnog sustava koji se nastavlja na tanko crijevo i završava analnim otvorom. Slezena se nalazi s lijeve strane trbuha, ispod donjih lijevih rebara. Jetra se nalazi u desnom dijelu trbušne šupljine, neposredno ispod dijafragme, mišića koji odvaja grudnu šupljinu od trbušne. Bubrezi, koji su dio mokraćnog sustava, nalaze se retroperitonealno (smješteni iza peritoneuma).

4.3. Multipla trauma abdomena – abdominalna politrauma

Uzrok abdominalne traume možemo podijeliti na tupu traumu i penetrirajuće ozljede. Tupa trauma nastaje prilikom izravnog udarca, sudara s objektom ili naglog usporavanja. Kod tupe traume najčešće ozlijeđeni organ je slezena, a nakon nje jetra te šuplji visceralni organi – obično tanko crijevo. Ukoliko dođe do penetracije peritoneuma prilikom penetrirajućih ozljeda ne mora nužno doći do ozljede organa. Prostrijelne rane češće su uzrok oštećenja intraabdominalnih struktura od ubodnih rana. Velik je rizik za presijecanje dijafragme i oštećenje abdominalne strukture ukoliko dođe do penetrirajućih rana donjeg prsišta. (8)

Penetrirajuća trauma abdomena nastaje najčešće kao posljedica uboda nožem ili ozljeđivanja vatrenim oružjem. Najčešće ozlijeđeni organi su tanko crijevo (50% slučajeva), debelo crijevo (40% slučajeva), jetra (30% slučajeva). Kod ozljeda nanesenih iz blizine postoji više kinetičke energije nego kod ozljeda nanesenih iz daljine. Prostrijelne rane često su povezane s nepredvidivim ozljedama gdje mogu postojati i sekundarne ozljede od projektila od kosti ili fragmenata metka, dok je ubodne rane koje prodiru kroz trbušnu stijenku teško procijeniti. Moguće je propuštanje okultnih ozljeda što može rezultirati odgođenim komplikacijama koje mogu povećati morbiditet. Najniža smrtnost je u pacijenata koji su zadobili samo površinsku ozljedu trbušne stijenke, ali ako je ozljeda prodrla u peritoneum i povezana je s hipotenzijom, acidozom i hipotermijom, stopa smrtnosti veća je od 50%. Smrtnost je najveća upravo u pacijenata s multiplom traumom, gdje postoje i pridružene vaskularne ozljede trbušnih žila. Prostrijelne rane povezuju se s većim morbiditetom i smrtnošću u usporedbi s ranama od noža (9).

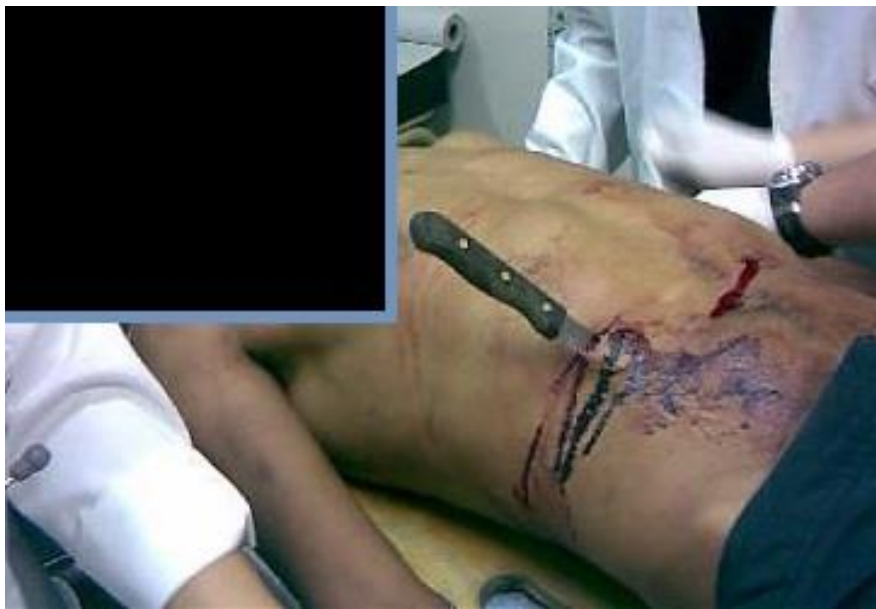Tupa trauma abdomena nastaje uslijed sudara motornih vozila, pada s visine ili fizičkog napada. Ova vrsta ozljede obično se propusti tijekom početnog primarnog pregleda, osim ako se ne traži više puta. Nakon nekog vremena, kašnjenje s dijagnozom i neadekvatan pristup liječenju mogu imati kobne posljedice. Prioritetno je da se osim kliničkog pregleda izvrše radiološke pretrage kao što su fokusirana procjena sa sonografijom u traumi (FAST) kako bi se dijagnosticirala slobodna tekućina u peritonealnoj ili perikardijalnoj šupljini te kompjuterizirana tomografija torza s pojačanim kontrastom (CECT) za otkrivanje visceralnih ozljeda abdomena i prsnog koša. Ozljede slezene, jetre i bubrega klasificiraju se kao čvrste visceralne ozljede i manifestiraju se znakovima šoka. Crijevne ozljede manifestiraju se kroz peritonitis i sepsu (10).



1. Slika 4.3. Prikaz mogućih ozljeda kod traume abdomena

Izvor: <https://radiologyassistant.nl/abdomen/acute-abdomen/ct-in-trauma> (datum pristupa 14. 09. 2023.)

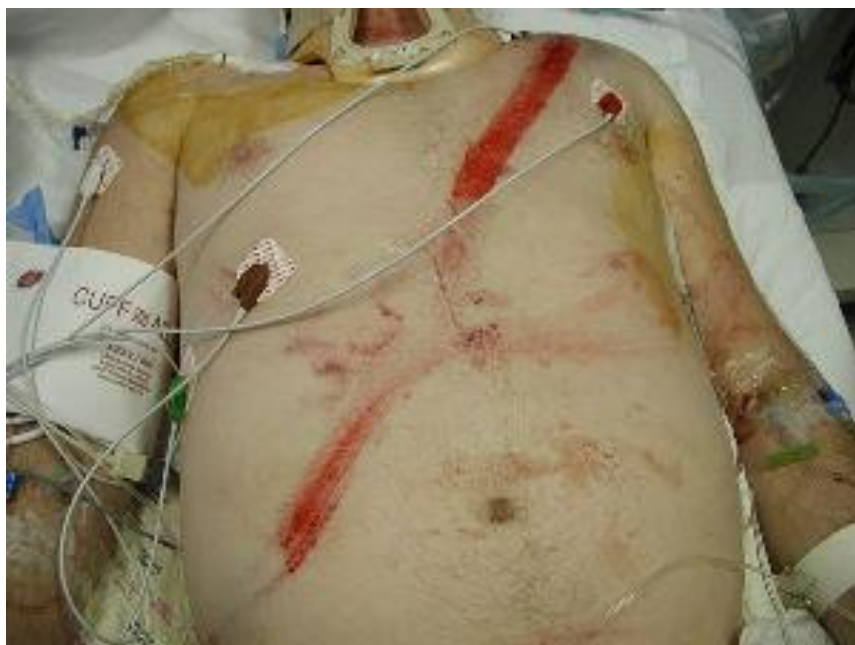Na slici 4.3. nalazi se prikaz abdominalnih ozljeda koje nastaju pri traumi abdomena. Prikazane su laceracija (razderotina kože ili sluznice na jednoj strani organa ili dijela organa), devaskularizacija (prekid dotoka krvi u organ), pneumoperitoneum (pojava ili prisustvo zraka između dvaju listova potrbušnice, odnosno u peritonealnoj šupljini), kontuzija (nakupljanje krvi izvan krvne žile), hemoragija (krvarenje iz krvožilnog sustava), hemoperitoneum (unutarnje krvarenje pri kojem se krv nakuplja u peritonealnoj šupljini), subkapsularni hematoma (spontano krvarenje između Glissonove kapsule i parenhima jetre) te krvarenje koje se ne zaustavlja i ne usporava s pritiskom.



1. Slika 4.4. Penetrirajuća ozljeda abdomena

Izvor: <https://trauma.reach.vic.gov.au/guidelines/abdominal-trauma/introduction> (datum pristupa 18. 09. 2023.)

Slika 4.4. prikaz je ubodne penetrirajuće ozljede abdomena nastale kao posljedica uboda nožem gdje je oštećen integritet kože trbušne stijenke. Iako je ubodne rane teže inicijalno procijeniti, smrtnost kod ubodnih ozljeda manja je nego u prostrijelnih kada se radi o penetrirajućoj ozljedi abdomena.



Slika 4.5. Tupa ozljeda abdomena

Izvor: <https://step2.medbullets.com/gastrointestinal/120639/abdominal-trauma> (datum pristupa 18. 09.2023.)

Slika 4.5. prikazuje tupu ozljedu abdomena koja se razvila uslijed djelovanja sigurnosnog pojasa u prometnom vozilu na tijelo, odnosno posljedica je nagnječenja u prometnoj nesreći. Nakon ovakve ozljede važno je napraviti radiološke pretrage kako bi se provjerilo postoje li unutarnje ozljede organa ili se radi o nagnječenju i hematomima.

4.4. Ozljede organa abdomena

4.4.1. Ozljeda jetre

Ozljede jetre jedne su od najčešćih po život opasnih ozljeda kod traumatoloških pacijenata. Kod određivanja najboljeg pristupa za liječenje treba uzeti u obzir anatomske ozljede, hemodinamski status pacijenta te kod multiple traume, pridružene ozljede. Pristup može zahtijevati operativno ili neoperativno liječenje s ciljem uspostavljanja homeostaze i normalne fiziologije. Kad god je to moguće, treba provesti neoperativno liječenje (češće kod tupih ozljeda nego kod penetracijskih). Liječenje je najčešće multidisciplinarno te zahtijeva kirurge specijaliste traumatologije, interventne radiologe te specijaliste hitne i intenzivne medicine. (11). U situacijama kada su ozljedi jetre pridružene ozljede drugih organa abdomena (ozljede mokraćnog mjehura ili gušterače), one imaju prioritet nad ozljedom jetre i zahtijevaju operativnu intervenciju (12). Kod pacijenata koji su doživjeli penetracijsku ozljedu jetre, učestala je pojava hemodinamske nestabilnosti i zbog toga se često koristi operativni pristup. Kod takvih pacijenata visoka je stopa smrtnosti zbog kontinuiranog krvarenja. U ovakvim situacijama važan je multidisciplinarni pristup liječenju ovakvih pacijenata. Važno je provesti odgovarajuću trijažu, što raniji početak protokola masivne transfuzije i rana kontrola krvarenja. Kod hemodinamski stabilnih pacijenata korištenje odmah dostupne kompjutorizirane tomografije za procjenu traume jetre značajno je povećalo učestalost konzervativnog neoperativnog načina liječenja žrtava s traumom jetre (13).

4.4.2. Ozljeda gušterače

Trauma gušterače je rijetka, ali potencijalno katastrofalna ozljeda koju je teško dijagnosticirati. Za razliku od ostalih organa abdomena, često korištene radiološke dijagnostike propuštaju nalaze povezane s ozljedom gušterače. Od radioloških metoda za dijagnosticiranje posttraumatskog pankreatitisa koriste se kolangiopankreatografija magnetskom rezonancijom (MRCP) ili endoskopska retrogradna kolangiopankreatografija (ERCP), a promjene u krvi mogu se dogoditi čak i nakon nekoliko sati. Zakašnjela dijagnoza uzrokuje razne komplikacije kao što su infekcija, pseudocista, apsces, peritonitis i endokrina ili egzokrina insuficijencija koje

su povezane s visokim mortalitetom. Penetracijska ozljeda zahtijevat će eksplorativnu laparatomiju. Čak i u slučaju tupe ozljede gušterače, ako u prvih 24 sata od nastanka ozljede izostane kirurška intervencija, velika je incidencija smrtnosti. Kirurške intervencije kreću se od jednostavne drenaže, isključenja pilorusa, duodenalne diverzije te u teškim slučajevima i Whippleovog postupka. Kod hemodinamski stabilnih pacijenata Whippleov postupak se dijeli na dvije zasebne operacije, operaciju kontrole oštećenja te anastomoze. Najčešće je trauma gušterače udružena s nekom od ozljeda ostalih organa te zahtijeva multidisciplinarni tim i potrebna je temeljita obrada. Kod blage ozljede gušterače može se primijeniti konzervativno liječenje, ali teže ozljede obično zahtijevaju operativno liječenje. Sam ishod liječenja ovisi o dobi, pridruženim ozljedama, samoj težini ozljede te odgovoru pacijenta na liječenje (14).

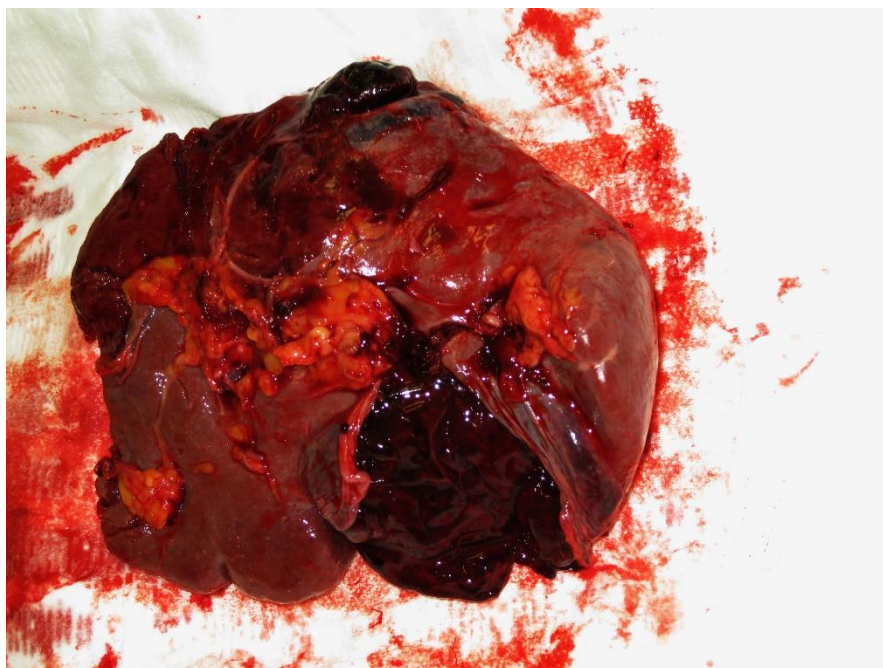4.4.3. Ozljede gastrointestinalnog trakta

U ozljede gastrointestinalnog trakta ubrajamo ozljede želuca, tankog i debelog crijeva te ozljede rektuma. Ozljede GI trakta rjeđe su od ozljeda čvrstih organa kao što su jetra ili slezena i češće se susreću kod penetrantnih trauma abdomena. Kod hemodinamski stabilnih pacijenata koristi se laparoskopija za procjenu stupnja oštećenja kod tupe ozljede ili stupnja peritonealne penetracije kod penetrantnih ozljeda. Tupe ozljede GI trakta najčešće nastaju u prometnim nesrećama te tada dolazi do gnječenja i potiskivanja organa prema stražnjem dijelu zida trbušne šupljine. Ozljede se mogu manifestirati u širokom rasponu simptoma i kliničkih znakova, od blagih modrica do težih oblika razderotina, rupture organa te hemodinamske nestabilnosti. Kod fizikalnog pregleda pacijenta koji ima ozljede organa GI trakta prisutni su bol, osjetljivost trbuha, nadutost, hematomi stijenke trbuha i drugi simptomi koji ukazuju na to da je peritoneum zahvaćen. Kod hemodinamski nestabilnih pacijenata s ozljedom GI trakta potrebno je učiniti hitnu eksplorativnu laparatomiju s ciljem zaustavljanja krvarenja i izlivanja sadržaja iz GI trakta u trbušnu šupljinu. Nakon što je spriječena daljnja kontaminacija, završnu resekciju i obnovu kontinuiteta crijeva moguće je odgoditi za 24 sata ako je pacijent dovoljno stabilan. Ruptura želuca je rijetka zbog njegova anatomskeg položaja. Kod ozljeda rektuma, liječenje ovisi o tome koji je dio zahvaćen, intraperitonealni ili ekstraperitonealni. Najčešće se učini primarna rekonstrukcija ili resekcija te anastomoza kod intraperitonealne zahvaćenosti, dok se kod ekstraperitonealne zahvaćenosti učini drenaža, ispiranje te se postavi primarna bipolarna

„loop“ kolostoma. Kod ozljede crijeva potrebno je napraviti primarnu rekonstrukciju ukoliko je pacijent stabilan, a daljnja kontaminacija trbušne šupljine je zaustavljena. Ako je došlo do veće traume može se postaviti ileostoma ili kolostoma. Komplikacije koje se javljaju kod ovakvih ozljeda uključuju sepsu, apsces, dehiscenciju, fistule, inkontinenciju stolice, seksualnu disfunkciju i sindrom kratkog crijeva. (8)

4.4.4. Ozljeda slezene

Ozljeda slezene se najčešće događa kao posljedica tupe traume abdomena , a rjeđe kao posljedica penetracijske traume. Kod pacijenata su prisutni simptomi osjetljivost i bolovi u trbuhu koji se mogu širiti u ramena. Najvažnija posljedica ozljede slezene jest krvarenje u peritonealnu šupljinu koje može biti manje ili masivno, ovisi o vrsti ozljede. Veća krvarenja mogu prouzročiti hemoragijski šok. Manje krvarenje uzrokuje bol u lijevom gornjem kvadrantu abdomena koje se može proširiti na lijevo rame. Ozljeda slezene je česta kod pacijenata koji su imali prijelom rebra s lijeve strane te takve pacijente koji osjećaju bol u gornjem lijevom kvadrantu abdomena treba ispitati o nedavnim ozljedama, osobito ako su prisutni hipovolemija ili šok. Ukoliko je pacijent stabilan, dijagnoza se postavlja CT-om i ultrazvukom, a kod nestabilnih pacijenata učini se eksplorativna laparotomija, koja se i preporuča ako su pridružene ozljede drugih organa. Kod hemodinamski stabilnih pacijenata savjetuje se klinička opservacija, a splenektomija se izbjegava kad god je to moguće kako bi se izbjegla posljedična povećana osjetljivost na bakterijske infekcije (čime se povećava rizik od sepse). U slučaju pridružene ozljede slezene i drugih organa potrebno je provesti transfuziju krvi (9).



Slika 4.6. Ruptura slezene kao posljedica traume

Izvor: https://en.wikipedia.org/wiki/Splenic_injury#/media/File:Milzruptur_THWZ.JPG (datum pristupa 19. 09. 2023.)

Na slici 4.6. prikazana je ruptura slezene koja je nastala kao posljedica traumatskog djelovanja. Uzrok nastanku ruptore slezene najčešće jesu tupe traume abdomena koje nastaju kao posljedica najčešće prometnih nesreća ili pri sportskim ozljedama. Ozljeda slezene pri penetrirajućoj traumi abdomena je rijetka.

4.4.5. Ozljeda mokraćnog mjehura

Ozljede mokraćnog mjehura su rijetke i najčešće se javljaju nakon tupe, penetracijske ili jatrogene ozljede. Mogu se propustiti jer često javljaju upravo tijekom multiple abdominalne traume pridružene s drugim ozljedama. Rano otkrivanje je ključno jer mortalitet može biti značajan. Ozljeda se potvrđuje cistografijom na temelju čega se odlučuje o daljnjem tijeku liječenja, a na samu ozljedu može ukazivati obilna hematurija (pogotovo kod prijeloma zdjelice). Ostali simptomi uključuju mikroskopsku hematuriju, suprapubičnu osjetljivost,

hematome te slabo izlučivanje urina. Ekstraperitonealne ozljede obično se liječe konzervativno postavljanjem urinarnog katetera kako bi se izvršila drenaža urina. Operativno liječenje indicirano je kod intraperitonealnih ozljeda i nekih specifičnijih slučajeva ekstraperitonealnih ozljeda. Ne treba zaboraviti da kod ozljeda mokraćnog mjehura često mogu biti pridružene i ozljede uretre ili uretre te stoga se pri određivanju načina liječenja treba uzeti u obzir cjelokupnost i proširenost genitourinarnog trakta (15).

4.4.6. Ozljeda žučnog mjehura

Ozljeda žučnog mjehura rijetka je pojava i nastaje kao posljedica tupe traume abdomena. Najčešće je dio multiple abdominalne traume i povezana je s drugim intraabdominalnim ozljedama. Najčešće nastaje uslijed prometne nesreće. Dijagnoza se postavlja radiološkom dijagnostikom budući da klinička slika može varirati od nepostojanja simptoma do peritonitisa zbog ekstravazacije žuči u trbušnu šupljinu. Najčešći pristup u liječenju je kolecistektomija, a minimalno invazivni pristup se uzima u obzir kod hemodinamski stabilnih pacijenata (16).

4.4.7. Ozljeda bubrega

Ozljeda bubrega u pacijenata s traumom abdomena je česta, pojavljuje se u 10% pacijenata. Većina bubrežnih trauma nastaje tupom ozljedom kao rezultat izravnog udarca ili naglog usporavanja. Dijagnoza se postavlja urogramom kompjutorizirane tomografije, a na temelju dobivene slike ozljede bubrega se mogu klasificirati u pet stupnjeva rastuće težine prema Američkoj udruzi za kirurgiju traume. Liječenje je u većini slučajeva konzervativno i uvelike je pojednostavljeno u nekoliko proteklih godina te se temelji uglavnom na promatranju. Endoskopski postupci koriste se u odabranim slučajevima, a kirurška eksploracija postala je vrlo rijedak slučaj. Traume bubrega danas rijetko rezultiraju smrću ili gubitkom bubrega (17).

4.5. Zbrinjavanje abdominalne traume u izvanbolničkim uvjetima

U izvanbolničkom zbrinjavanju najvažnije je utvrditi prisutnost abdominalne traume te je važno utvrditi znakove i simptome koji ukazuju na trbušne ozljede, a manje je važno pri izvanbolničkom zbrinjavanju utvrđivanje izvora abdominalnog krvarenja (slezena, jetra ili neki drugi organ). Ovisno u situaciji u kojoj dolazi do ozljede abdomena treba utvrditi okolnosti, npr. ako se radi o sudaru vozila treba procijeniti brzinu prilikom koje je došlo do sudara, je li pacijent bio vezan ili u situaciji uboda ili ozljede vatrenim oružjem treba utvrditi vrstu oružja.

Pri dolasku na mjesto nesreće treba osigurati prostor, pacijenta te primijeniti mjere za osobnu sigurnost. Nakon toga se primjenjuje ABCDE protokol (procjena dišnog puta, disanja, krvotoka, neurološkog stanja i razotkrivanje pacijenta). Osim navedenoga, treba odrediti saturaciju krvi pulsним oksimetrom (1).

Istraživanja koja su do sada provedena (Claude Martin i sur: Choice of fluids in critically ill patients, BMC Anesthesiology, 2018.) pokazuju kako rutinska primjena intravenozne tekućine smanjuje stopu preživljavanja kod odraslih koji imaju probojnu ozljedu prsnog koša ili traumu u predjelu trbuha. Tekućine treba primijeniti u situaciji kada je poremećena prokrvljenost vitalnih organa jer one mogu povisiti krvni tlak, rashladiti krv i razrijediti faktore zgrušavanja i tako još povećati krvarenje (4). U situaciji kada je:

- centralni puls odsutan, a radijalni puls prisutan apsolutno je indicirano hitno nadomještanje tekućine
- centralni puls prisutan, a radijalni puls odsutan relativno je indicirano hitno nadomještanje tekućine (ovisno o prokrvljenosti tkiva i gubitku krvi)
- ako su prisutni i centralni puls i radijalni puls ne treba započinjati nadomještanje tekućine osim ako nije kontraindicirano zbog poremećaja funkcije vitalnih organa

Nakon svakog bolusa tekućine treba napraviti procjenu vitalnih znakova te onda po potrebi nastaviti s primjenom tekućine. Ukoliko je moguće za vrijeme brzog prvog pregleda treba otvoriti intravenozni put, a ako to nije moguće potrebno ga je otvoriti na putu do bolnice. U slučaju nekontroliranog unutarnjeg krvarenja kada je potrebna hitna kirurška intervencija nije

primarno otvaranje intravenoznog puta na mjestu nesreće već samo obavljanje brzog prvog pregleda (18).

U situaciji razdora kože kada su organi ispali van trbušne šupljine, ispale organe treba pokriti toplim oblogama natopljenim kristaloidnom otopinom, ni u kojem slučaju ne treba pokušavati gurnuti ispale organe u trbušnu šupljinu. Ubodne predmete ne smije se vaditi van kako ne bi došlo do daljnjeg krvarenja te ih treba primjereno osigurati za prijevoz do bolnice. Ako su prisutni jaki bolovi, treba primijeniti analgeziju kako bi naknadno liječenje bilo što uspješnije. Sve što je učinjeno treba se i dokumentirati (18).

4.6. Zbrinjavanje abdominalne traume u objedinjenom hitnom bolničkom prijemu

Nakon što izvanbolnička hitna medicinska služba dovede pacijenta s teškom traumom potrebno je učiniti brzi trauma pregled koji počinje nakon završene početne procjene. Potrebna oprema za brzi trauma pregled uključuje fonendoskop, džepnu baterijsku svjetiljku, škare te zavoje i sanitetski materijal. Ukoliko izvanbolnička služba nije bila u mogućnosti imobilizirati ozlijeđenog pacijenta potrebno je to napraviti pri obavljanju brzog trauma pregleda. Potrebno je pregledati svaki dio tijela (glavu, vrat, prsni koš, trbuh i ekstremitete) koristeći inspekciju, palpaciju, auskultaciju i perkusiju.

Pri pregledu trbuha potrebno je otkriti i pogledati trbuh kako bi se uočile masnice, rane ili strani predmeti u trbušnoj stijenci. Trbuh je potrebno nježno palpirati, svaki od četiri kvadranta zasebno kako bi se lokalizirala bolna osjetljivost, napetost ili distenzija trbušne stjenke. Ukoliko je u trbuhu zabodeno strano tijelo, ne smije se palpirati niti izravnati noge ozlijeđenoga jer će to uzrokovati povećanje krvarenja. Strano tijelo ili otvorene rane treba zbrinuti zamatanjem te stabilizacijom (18).

U slučaju traume trbuha, laboratorijske pretrage koje je potrebno učiniti su kompletna krvna slika, krvna grupa, acidobazni status, biokemijski nalazi, glukoza u serumu, testovi koagulacije, analiza mokraće i koncentracija etanola u serumu. Uslijed traume, najbolji pokazatelj stanja oksigenacije organizma te potencijalnog šoka jesu acidobazni status zajedno sa serumskom razinom laktata. Analizom mokraće može se ukazati na moguću ozljedu mokraćnog sustava (mikro ili makrohematurija). Laboratorijski nalazi jesu važni pri obradi traumatskog pacijenta, ali nisu dovoljno specifični za uspostavljanje dijagnoze te se u traumi trbuha više koristi radiološka dijagnostika kojom se potvrđuje ili eliminira oštećenje određenih organa i tkiva. (8)

Dijagnostika kod traume trbuha uključuje ultrazvuk abdomena, radiološke snimke prema protokolu, kompjutoriziranu tomografiju i po potrebi pretrage s kontrastom.

- RTG snimkom trebao bi se obuhvatiti trbuh i pluća kako bi se mogao identificirati mjehurić slobodnog zraka ispod dijafragme ili podignuće same dijafragme što može biti znak perforacije šupljeg organa ili ruptуре ošita

- UZV se primarno koristi za otkrivanje slobodne tekućine, a njegova važnost je u tome što se može dijagnosticirati trauma te identificirati moguća ozljeda u hemodinamskih nestabilnih pacijenata jer se može u vrlo kratkom vremenskom razdoblju detektirati prisutnost slobodne tekućine u trbušnoj šupljini. Fokus traumatskog ultrazvuka jest na područja sklona nakupljanju slobodne krvi: hepatorenalni prostor, splenorenalni prostor, zdjelični te perikardijalni prostor (19).
- CT s kontrastom godinama je primarni način identificiranja intraabdominalnih ozljeda kod hemodinamski stabilnih pacijenata. Višeslojna kompjutorizirana tomografija (MSCT) zlatni je standard u dijagnozi tupe traume abdomena zbog svoje visoke osjetljivosti i specifičnosti u otkrivanju relevantnih intraabdominalnih ozljeda (20).

Odgovarajuća procjena pacijentovih ozljeda dobiva se kombinacijom kliničkog pregleda, laboratorijskih pretraga i nalaza radiološke dijagnostike budući da se ti podaci nadopunjuju (20).

4.7. Komplikacije

Komplikacije koje mogu nastupiti nakon traume abdomena uključuju rupturu hematoma, intraabdominalni apsces, opstrukciju crijeva (ileus), istjecanje žuči, abdominalni kompartment sindrom te krvarenje i infekciju.

Kada je riječ o **rupturi hematoma**, najčešće se radi o hematomima slezene, a rjeđe i o hematomima jetre. Ovisno o lokaciji i veličini, hematomi uobičajeno prolaze kroz nekoliko dana ili tjedana. Ukoliko dođe do rupture hematoma slezene ili jetre može doći do obilnog krvarenja. Posljedica ruptore hematoma crijevne stijenke jest izlivanje crijevnog sadržaja, ali ova ruptura nije uzrok značajnijim krvarenjima te može biti uzrok peritonitisu. (9)

Intraabdominalni apsces je nakupina gnojne tekućine okružene fibrinskim matriksom. Može biti dodatno odvojena priraslicama, crijevima ili omentumom. Budući da abdomen izolira infekciju u obliku šupljine za apsces, stvara se hipoksična, acidozna, stacionarna okolina što stvara probleme u liječenju apscesa unatoč uvođenju odgovarajuće sustavne antimikrobne terapije (21).

Opstrukcija crijeva nastaje kada je protok crijevnog sadržaja prekinut ili poremećen mehaničkim uzrokom. Znakovi i simptomi koji ukazuju na ovu komplikaciju jesu mučnina, povraćanje, grčeviti bolovi u trbuhu, izostanak plinova i stolice, iako ozbiljnost simptoma može varirati ovisno o anatomskej razini opstrukcije. Dijagnoza se potvrđuje fizikalnim pregledom te CT nalazom. Neoperativno liječenje uključuje intravenoznu reanimaciju tekućinom s korekcijom metaboličkih poremećaja, nazogastričnu dekompresiju i mirovanje crijeva te ukoliko ono nema učinka, pristupa se kirurškoj intervenciji (22).

Istjecanje žuči se može pojaviti nakon tupe ozljede jetre, ali nije česta komplikacija. Samo liječenje je komplicirano zbog složene vaskulobilijarne i jetrene parenhimske ozljede. Najprije se pristupa konzervativnom liječenju, a ukoliko ono ne uspije treba se učiniti endoskopska retrogradna kolangiopankreatografija (ERCP) i kirurška intervencija kako bi se spriječilo istjecanje žučnog sadržaja u duodenum i nastanak infekcije (23).

Abdominalni kompartment sindrom se javlja u situaciji kada dva ili više abdominalnih odjeljaka imaju trajno povišeni intraabdominalni tlak (>20 mmHg, intraabdominalna hipertenzija nastupa kada je vrijednost intraabdominalnog tlaka veća od 12 mmHg) čija je posljedica zatajenje organa. Metoda kojom se dijagnosticira AKS jest mjerenje intravezikalnog tlaka. Temelj liječenja je evakuacija intraluminalnog sadržaja, identifikacija i liječenje intraabdominalnih lezija, poboljšanje popustljivosti trbušne stijenke te optimalna primjena tekućina. Ukoliko se pristupi laparotomiji, provodi se odgođeno zatvaranje trbušne stijenke 5 do 7 dana nakon operacije (24).

Krvarenje se kao moguća komplikacija javlja u do trećine ili četvrtine pacijenata kod kojih je potrebno učiniti laparatomiju. Prioritet u laparatomiji kod pacijenata s traumom abdomena jest upravo kontrola krvarenja. Nakon što se postigne kontrola nad krvarenjem potrebno je identificirati ugroženu vaskularnu strukturu prema položaju hematoma. U ovoj situaciji liječenje treba biti usmjereno na kontrolu krvarenja i kontaminacije uz odgodu konačnog liječenja. Nakon liječenja ozlijeđenih vaskularnih struktura trbušna šupljina se privremeno zatvara, a operativno liječenje s ciljem konačnog liječenja provodi se kada se isprave hemodinamske promjene i koagulopatija (25).

Infekcija ostaje najveći rizik za žrtve penetrirajuće ozljede abdomena, pri čemu se velike infekcije javljaju u 10 do 15% slučajeva. Smrtnost koja se može pripisati je otprilike 30% onih koji razviju velike abdominalne infekcije. Rana debelog crijeva nosi najveću učestalost infekcije u odnosu na ozlijeđene intraabdominalne organe. Infekcija se liječi primjenom antibiotika te je važno odrediti odgovarajući antibiotik, trajanje primjene i odgovarajuću dozu (26).

4.8. Liječenje

Liječenje pacijenata s multiplom traumom abdomena se razlikuje kod pacijenata ovisno tome kakva im je hemodinamska stabilnost. Najčešće se započinje s nadoknadom tekućina kristaloidnih otopina (0,9% NaCl ili Ringer laktat). Kod pacijenata u kojih je prisutan hemoragijski šok koristi se nadoknada krvnim derivatima plazme, trombocita i eritrocita (omjer 1:1:1) kako bi se smanjila što je više moguće nadoknada kristaloidnim otopinama. Hemodinamski nestabilni pacijenti se odmah podvrgavaju eksplorativnoj laparotomiji nakon što su prethodno učinjene hitne laboratorijske i dijagnostičke pretrage, određena je krvna grupa i Rh faktor te se prema odredbi liječnika treba naručiti krv. U većine pacijenata kod kojih su utvrđene intraabdominalne ozljede tijekom radiološkog snimanja koristi se pristup opservacije i angiografske embolizacije, a rjeđe se pristupa operativnom liječenju (9). Opservacija uključuje pregledavanje pacijenta nekoliko puta dnevno, obično svakih četiri do šest sati. Sam cilj opservacije je primijetiti prisutnost mogućeg peritonitisa ili krvarenja budući da pacijenti u kojih nije primarno dijagnosticiran peritonitis imaju visok rizik za razvoj sepse, pogotovo u pacijenata koji imaju perforaciju šupljeg organa te je tada potrebna i kirurška eksploracija. Znakovi koji upućuju na moguće krvarenje jesu pogoršanje hemodinamskog statusa, povećana potreba za nadoknadom krvnih derivata, veliki pad hematokrita. U pacijenata kod kojih postoji sumnja na veće krvarenje treba uzeti u obzir angiografiju s embolizacijom ili hitnu laparotomiju. Peritonitis zahtijeva daljnju dijagnostiku poput CT-a ili eksplorativne laparotomije. Eksplorativnoj laparotomiji se pristupa sve rjeđe budući da je nakon takvog zahvata pacijentu potrebno više vremena za oporavak, a preporuča se prvo učiniti eksplorativnu laparoskopiju koja je povezana s kraćom hospitalizacijom i manjim troškovima liječenja (8). Angiografska embolizacija metoda je koja se primjenjuje u pacijenata kod kojih je uslijed traume došlo do velikog krvarenja. Kateterom se uz pomoć rendgena ulazi u krvnu žilu te se uz pomoć kontrastnog sredstva prikažu arterije i vene kako bi se dopremilo sredstvo za zgrušavanje izravno do mjesta krvarenja. Koriste se zavojnice, plastični partikli, gelfoam itd. (27).

4.8.1. Liječenje otvorenim abdomenom

Otvoreni abdomen je potvrđen i široko prihvaćen pristup u liječenju kirurških i traumatskih patologija. Traumatski otvoreni abdomen uključuje ostavljanje fascijalnog sloja abdomena otvorenim nakon laparotomije za tupu ili prodornu traumu s namjerom da se kasnije vrati radi konačnog popravka i zatvaranja. Može se koristiti za kontrolu oštećenja s kasnijim zatvaranjem, za olakšavanje ponovne eksploracije ili omogućavanje dodatnog kirurškog debridmana ili za pružanje konačne operacije nakon što se pacijent stabilizira. Laparotomija kontrole oštećenja daje prioritet kontroli krvarenja i kontaminacije kao i očuvanju fizioloških rezervi. Koristan je kod pacijenata koji ne podnose dugotrajnu operaciju. Pacijentov abdomen ostaje otvoren uz odgodu zatvaranja fascije sve dok se visceralne ozljede ne mogu konačno riješiti. Ovo je najvažnija prednost traumatičnog otvorenog abdomena.

Nakon inicijalnog zahvata, pacijent se zbrinjava u jedinici intenzivne njege. Pacijenti se procjenjuju u ciklusima od 24 do 48 sati radi spremnosti za povratak u operacijsku salu. Ispiranje se provodi prema potrebi tijekom ovog intervala. Znakovi da je pacijent spreman za povratak u operacijsku salu uključuju stabilizaciju vitalnih znakova, izlučivanje urina, tlak u mokraćnom mjehuru, fiziološku stabilizaciju i odsustvo znakova abdominalne infekcije. Pacijenti koji se podvrgnu primarnom zatvaranju tijekom indeksne hospitalizacije imaju kraće boravke na jedinici intenzivne njege, kraću hospitalizaciju i bolju kvalitetu života (28).

4.9. Uloga medicinske sestre u izvanbolničkom i bolničkom zbrinjavanju

Sestrinska skrb ima važnu ulogu u zbrinjavanju politraumatiziranog pacijenta od izvanbolničkog zbrinjavanja gdje medicinska sestra uspostavlja venski put, primjenjuje analgeziju te asistira pri inicijalnom zbrinjavanju traumatskih ozljeda. Pri izvanbolničkom zbrinjavanju pacijenta medicinska sestra treba uvesti kanilu po mogućnosti prije samog transporta, nadzirati vitalne funkcije, a jedna od zadataka je i pravilna primjena terapijom kisika te imobilizacija ozlijeđenih dijelova tijela. Medicinska sestra mora biti spretna, vješta, brza, spremno reagirati na kritične situacije obzirom da su panika, publika i brzina čimbenici s kojima se često susreću. Osim brige za fizičko zdravlje pacijenta, medicinska sestra treba pokazati empatiju te pružiti moralnu i psihološku podršku pacijentu. Sestrinska skrb nastavlja se u hitnoj ambulanti gdje medicinska sestra treba najprije uspostaviti venski put (ukoliko venski put nije uspostavljen prije ili tijekom transporta), priprema i primjenjuje lijekove prema odredbi liječnika te asistira prilikom inicijalnog zbrinjavanja traumatskih ozljeda. Nakon primarnog zbrinjavanja u hitnoj ambulanti, medicinska sestra nastavlja skrbiti za pacijenta u jedinici intenzivnog liječenja gdje su njezine zadaće održavanje prohodnosti dišnih puteva (ukoliko pacijent diše pomoću mehaničke ventilacije), održavanje prohodnosti centralnih i arterijskih linija, provođenje mjera kako bi se spriječio nastanak infekcija. Na bolničkom odjelu medicinska sestra pomaže pacijentu u obavljanju svakodnevnih aktivnosti kao što su kupanje, odijevanje i hranjenje, educira ga o daljnjem liječenju i rehabilitaciji (29).

4.9.1. Sestrinske dijagnoze

- **Mogućnost komplikacije (MK): krvarenje**
- Intervencije:
 - Ciljano i savjesno promatrati bolesnika
 - Pravodobno prepoznati komplikaciju i uočiti pogoršanje stanja
 - Provoditi postupke koje propiše liječnik
 - Propisati i provoditi primjerene sestrinske intervencije

- **Smanjena prohodnost dišnih puteva**
- Intervencije:
 - Namjestiti pacijenta u visoki Fowlerov položaj u krevetu
 - Mjeriti vitalne funkcije svaka 2 sata
 - Nadzirati respiratorni status
 - Dogovoriti fizioterapiju grudnog koša
 - Proučavati promjene u stanju svijesti pratiti i evidentirati izgled, količinu i miris iskašljaja
- **Visok rizik za infekciju**
- Intervencije:
 - Mjeriti vitalne znakove (tjelesnu temperaturu dva puta dnevno)
 - Pratiti izgled izlučevina
 - Uzeti bris rane
 - Održavanje higijene prema standardu
 - Previjati ranu u aseptičnim uvjetima
 - Primijeniti antibiotsku terapiju prema odredbi liječnika
 - Pratiti pojavu simptoma i znakova infekcije

5. KVALITETA ZBRINJAVANJA POLITRAUME

Politrauma se smatra jednim od dijagnostički i terapijski najzahtjevnijih stanja u kliničkoj medicini te prema tome kvaliteta i ishod liječenja može biti pokazatelj učinkovitosti i kvalitete zdravstvene skrbi medicinskih centara. Liječenje politraumatiziranih pacijenata odvija se prema određenim smjernicama – algoritmima, čija je svrha postizanje boljih rezultata liječenja uz smanjenje mogućnosti životno ugrožavajućih ozljeda koje mogu završiti smrtnim ishodom ili invaliditetom. Politrauma ne utječe samo na smanjenje funkcionalne sposobnosti, već i na socijalnu, psihološku i radnu sposobnost. Upravo je zbog ovih čimbenika zbrinjavanje politraumatiziranih pacijenata izazovan proces koji zahtijeva velike financijske resurse uz multidisciplinarni i timski pristup visoko educiranog medicinskog osoblja. Kontinuirani rad na unaprjeđenju kvalitete zbrinjavanja politraumatiziranih pacijenata osigurava veću mogućnost preživljavanja te smanjenje invalidnosti koja se odražava na kvalitetu života pacijenta, njegove obitelji, ali i na čitav zdravstveni i socijalni sustav (5). U Republici Hrvatskoj ne postoji sustav razrađene strategije zbrinjavanja ozljeda. Čak ni kod teško ozlijeđenih pacijenata ne postoje elementarni protokoli po kojima se trebaju provoditi hitne dijagnostičke pretrage, a težina ozljede procjenjuje se uz pomoć ocjenskih ljestvica u traumatologiji (tablica 4.1. i tablica 4.2.) koje se u svijetu koriste duže od 20 godina. Zdravstveni radnici koji sudjeluju u ozlijeđenih u Republici Hrvatskoj nemaju zakonsku obvezu posebne edukacije koja osigurava kvalitetu cjelovitog zbrinjavanja teško ozlijeđenih pacijenata kao što je to standard u zapadnim zemljama svijeta. Kako bi se poboljšala kvaliteta zbrinjavanja politraumatiziranih pacijenata, potrebno je rezultate liječenja stalno uspoređivati s prijašnjima te uspoređivati rezultate centara traume s preduvjetom da postoji registar politraumatiziranih pacijenata koji treba biti baziran upravo na primjeni ocjenskih ljestvica (30).

6. ZAKLJUČAK

Multipla trauma abdomena nastaje istovremenom ozljedom nekoliko organa abdomena, što je česta pojava kod tupe ili penetrirajuće ozljede abdomena jer u većini slučajeva kod traume abdomena nije zahvaćen samo jedan organ, već nekoliko organa ili okolnih tkiva. Najčešće pogođeni organi su jetra ili slezena kojima se pridružuju ozljede ostalih organa abdomena kao što su organi gastrointestinalnog trakta (debelo i tanko crijevo te želudac), mokraćni mjehur, bubrezi, žučni mjehur i gušterača. Veliku zadaću i odgovornost ima tim hitne medicinske pomoći koji prvi obavlja brzi pregled i ustanovljuje stanje pacijenta te odlučuje o daljnjem načinu pristupa. Ovisno o stanju pacijenta i vrsti ozljede potrebno je zaštititi ranu (ako je penetrirajuća), otvoriti venski put i dati potrebnu analgeziju. Nakon dolaska u OHBP ili trauma centar, treba, ukoliko to stanje pacijenta dozvoljava potrebno je učiniti detaljni pregled abdomena. Problem kod traume abdomena je taj što ju je teško dijagnosticirati budući da znakovi i simptomi mogu kasnije nastupiti, odnosno ne moraju nastupiti neposredno nakon ozljede. Važno je odabrati odgovarajuću radiološku dijagnostiku i obaviti laboratorijske pretrage kako bi se utvrdila bilo kakva odstupanja, a čak iako ne postoje, pacijenta treba opservirati kako bi se na vrijeme spriječile komplikacije koje uključuju krvarenje, infekciju, rupturu hematoma, intraabdominalni apsces, opstrukciju crijeva (ileus), istjecanje žuči te abdominalni kompartment sindrom. Odabir načina liječenja ovisi o tome kakva je hemodinamska stabilnost pacijenta. Ukoliko je pacijent hemodinamski nestabilan, potrebno je što prije otkriti izvor krvarenja kako bi se ono zaustavilo. U novije vrijeme sve se više pristupa laparoskopskim metodama, dok se ranije više koristio pristup eksplorativne laparotomije. Danas se više koristi laparoskopija budući da je vrijeme oporavka pacijenta kraće, hospitalizacija je kraća te su troškovi liječenja manji. Iako je u novije vrijeme postignut napredak kod dijagnostike i liječenja abdominalne traume i multiple traume, ona i dalje ostaje jedan od vodećih uzroka smrti u svih dobnih skupina te je najčešće posljedica komplikacije infekcijom ili hipovolemijskog šoka kod obilnog krvarenja.

7. LITERATURA

2. Martínez Chamorro E, Ibáñez Sanz L, Blanco Barrio A, Chico Fernández M, Borruecl Nacenta S. Patients with severe polytrauma: management and imaging protocols. *Radiologia*. 2023;65 (Suppl 1): 11-20. (15. 09. 2023.)
3. Gäble A, Mück F, Mühlmann M, Wirth S. Traumatisches akutes Abdomen. *Radiologe*. 2019; 59(2): 139-145. (15. 09.2023.)
4. Bošan – Kilibarda I, Majhen – Ujević R i sur. Smjernice za rad izvanbolničke hitne medicinske službe. 1. izd. Zagreb: Ministarstvo zdravlja RH i Hrvatski zavod za hitnu medicinu; 2012. (10. 08. 2023.)
5. González Posada MA, Biarnés Suñe A, Naya Sieiro JM, Salvadores de Arzuaga CI, Colomina Soler MJ. Damage Control Resuscitation in polytrauma patient. *Rev Esp Anesthesiol Reanim*. 2019; 66(7): 394-404. (31.08. 2023.)
6. Žardin G. Algoritam liječenja politraume (diplomski rad). Zagreb: Medicinski fakultet; 2020.
7. Spahić A, Konjo H. Protokoli bodovanja težine ozljede kao prediktori ishoda za politraumatizirane pacijente. *Nursing Journal*. 2022;27:160-7. (20. 09. 2023.)
8. Wade CI, Streitz MJ. *Anatomy, Abdomen and Pelvis: Abdomen*. 2022
9. Šoljić H. Trauma trbuha (diplomski rad). Zagreb: Medicinski fakultet; 2022.
10. Yuan Van P. Pregled traume abdomena. Hrvatska elektronička medicinska edukacija [Internetski izvor] Dostupno na: <https://www.hemed.hr/Default.aspx?sid=13182> (20. 09. 2023.)
11. Singh A, Prasad G, Mishra P, Vishkarma K, Shamim R. Lessons learned from blunt trauma abdomen: Surgical experience in level 1 trauma centre. 2021;37(3):277-285 (15. 8. 2023.)
12. Coccolini, F, Coimbra, R, Ordonez, C. et al. Liver trauma: WSES 2020 guidelines. 2020;15(1)24. (01. 08. 2023.)
13. Duron V, Stylianos S. Strategies in liver Trauma. *Seminars in Pediatric Surgery*. 2020;29(4):150949. (10. 08. 2023.)
14. Ordoñez CA, Parra MW, Millán M, Caicedo Y, Guzmán-Rodríguez M, Padilla N, Salamea-Molina JC, García A, González-Hadad A, Pino LF, Herrera MA, Rodríguez-

- Holguín F, Serna JJ, Salcedo A, Aristizábal G, Orlas C, Ferrada R, Scalea T, Ivatury R. Damage Control in Penetrating Liver Trauma: Fear of the Unknown. *Colomb Med.* 2020;51(4):4134365 (01. 09. 2023.)
15. Dave S, Toy FK, London S. Pancreatic Trauma. *StatPearls*; 2023. (16. 08. 2023.)
 16. Mahat Y, Leong JY, Chung PH. A contemporary review of adult bladder trauma. *J Inj Violence Res.* 2019;11(2):101-106. (16. 08. 2023.)
 17. Birn J, Jung M, Dearing M. Isolated gallbladder injury in a case of blunt abdominal trauma. *J Radiol Case Rep.* 2012;6(4):25-30. (16. 08. 2023.)
 18. Freton L, Pradere B, Fiard G, Chebbi A, Caes T, Hutin M, Olivier J, Ruggiero M, Dominique I, Millet C, Bergerat S, Panayatopoulos P, Betari R, Patard PM, Szabla N, Brichart N, Sabourin L, Guleryuz K, Dariane C, Lebacle C, Rizk J, Gryn A, Madec FX, Rod X, Nouhaud FX, Matillon X, Peyronnet B. Renal Trauma. *Prog Urol.* 2019;29(15):936-942. (17. 08. 2023.)
 19. Ivanišević, K., Miklić Vitez, L., Mikšaj, M., Nesek-Adam, V. & Pavletić, M. Objedinjeni hitni bolnički prijam. Zagreb: Hrvatski zavod za hitnu medicinu; 2018. (20. 08. 2023.)
 20. Bouzat P, Valdenaire G, Gauss T, Charbit J, Arvieux C, Balandraud P, Bobbia X, David JS, Frandon J, Garrigue D, Long JA, Pottecher J, Prunet B, Simonnet B, Tazarourte K, Trésallet C, Vaux J, Viglino D, Villoing B, Zieleskiewicz L, Gil-Jardiné C, Weiss E. Early management of severe abdominal trauma. *Anaesth Crit Care Pain Med.* 2020;39(2):269-277. (30. 08. 2023.)
 21. Achatz G, Schwabe K, Brill S, Zischek C, Schmidt R, Friemert B, Beltzer C. Diagnostic options for blunt abdominal trauma. *Eur J Trauma Emerg Surg.* 2022;48(5):3575-3589.
 22. Thompson DT, Hrabec JE. Intra-abdominal and Anorectal Abscesses. *Gastroenterol Clin North Am.* 202;50(2):475-488. (17. 08. 2023.)
 23. Jackson P, Vigiola Cruz M. Intestinal Obstruction: Evaluation and Management. *Am Fam Physician.* 2018;98(6):362-367. (17. 08. 2023.)
 24. Oo J, Smith M, Ban EJ, Clements W, Tagkalidis P, Fitzgerald M, Pilgrim CHC. Management of bile leak following blunt liver injury: a proposed guideline. *ANZ J Surg.* 2021;91(6):1164-1169. (17. 08. 2023.)

25. Sosa G, Gandham N, Landeras V, Calimag AP, Lerma E. Abdominal compartment syndrome. *Dis Mon.* 2019;65(1):5-19. (20. 09. 2023.)
26. García A, Millán M, Burbano D, Ordoñez CA, Parra MW, González Hadad A, Herrera MA, Pino LF, Rodríguez-Holguín F, Salcedo A, Franco MJ, Ferrada R, Puyana JC. Damage control in abdominal vascular trauma. *Colomb Med (Cali).* 2021;52(2). (23. 09. 2023.)
27. Fabian TC. Infection in penetrating abdominal trauma: risk factors and preventive antibiotics. *Am Surg.* 2002;68(1):29-35. (24. 09. 2023.)
28. Bunić M. Zavojnica kao embolizacijsko sredstvo (diplomski rad). Zagreb: Medicinski fakultet; 2021.
29. Guillen B, Cassaro S. Traumatic Open Abdomen. *StatPearls*; 2023. (31. 07. 2023.)
30. Janton Đ. Uloga medicinske sestre tijekom zbrinjavanja pacijenta nakon politraume (diplomski rad). Varaždin: Sveučilište Sjever; 2020.
31. N. Gržalja, M. Marinović, D. Štiglić i sur. Zbrinjavanje politraume. *Medicina.* 2013;49:447-453. (01. 10. 2023.)

8. POPIS SLIKA I TABLICA

Tablica 4.1. vlastita izrada

Tablica 4.2. vlastita izrada

Slika 4.1. Regije abdomena (Izvor www.accessdl.state.al.us/) Dostupno na: https://accessdl.state.al.us/AventaCourses/access_courses/anatomy_ua_v17/01_unit/01-05/01-05_learn_text.htm

Slika 4.2. Prikaz organa u abdomenu (Izvor www.lybrate.com) Dostupno na: <https://www.lybrate.com/topic/abdomen-image>

Slika 4.3. Prikaz mogućih ozljeda kod traume abdomena (Izvor www.radiologyassistant.nl/) Dostupno na: <https://radiologyassistant.nl/abdomen/acute-abdomen/ct-in-trauma>

Slika 4.4. Penetrirajuća ozljeda abdomena (Izvor <https://trauma.reach.vic.gov.au/>) Dostupno na: <https://trauma.reach.vic.gov.au/guidelines/abdominal-trauma/introduction>

Slika 4.5. Tupa ozljeda abdomena (Izvor <https://step2.medbullets.com/>) Dostupno na: <https://step2.medbullets.com/gastrointestinal/120639/abdominal-trauma>

Slika 4.6. Ruptura slezene kao posljedica traume (Izvor https://en.wikipedia.org/wiki/Splenic_injury) Dostupno na: https://en.wikipedia.org/wiki/Splenic_injury#/media/File:Milzruptur_THWZ.JPG

9. OZNAKE I KRATICE

AIS – Abbreviated Injury Score

CECT – kompjutorizirana tomografija torza s pojačanim kontrastom

CT – kompjutorizirana tomografija

ERCP – endoskopska retrogradna kolangiopankreatografija

FAST – fokusirana procjena sa sonografijom u traumi

GI – gastrointestinalni

HMP – hitna medicinska pomoć

ISS – Injury Severity Score

MK – mogućnost komplikacije

mmHg – milimetara žive

MRCP – kolangiopankreatografija magnetskom rezonancijom

MSCT – višeslojna kompjutorizirana tomografija

NaCl – natrijev klorid

OHBP – objedinjeni hitni bolnički prijam

RTG – rendgen

UZV – ultrazvuk

10. SAŽETAK

Multipla trauma abdomena označava istovremenu ozljeda dva ili više abdominalnih organa, a abdominalne ozljede treće su po učestalosti kod politrauma. Često su opasne po život jer ih je teško prepoznati, a komplikacije mogu biti kobne. Ovisno o vrsti traume provodi se dijagnostika te se odlučuje o daljnjem liječenju. Trauma se dijeli na tupu ili penetrirajuću. Tupa trauma najčešće nastaje kao posljedica udarca ili pada s visine, dok penetrirajuća trauma nastaje kao prostrijelna rana. Pacijente koji su doživjeli bilo tupu ili penetrirajuću traumu abdomena treba detaljno obraditi i opservirati kako bi se moglo pravovremeno reagirati te kako ne bi nastupile komplikacije koje mogu uzrokovati ozbiljne posljedice ili imati čak i smrtni ishod. Abdominalna trauma predstavlja veliki izazov za HMP koja prva pristupa ozlijeđenim pacijentima, ali i za svo ostalo medicinsko osoblje koje nastavlja s daljnjom obradom ovih pacijenata u OHBP-u ili trauma centru. Kao koordinator tima za zdravstvenu njegu, medicinska sestra ima ključnu ulogu u zbrinjavanju politraumatiziranih pacijenata. Od prvog kontakta s pacijentom s izvanbolničkom hitnom službom i inicijalnog zbrinjavanja unesrećenoga (koje uključuje i moralnu i psihološku podršku) do zbrinjavanja u hitnoj ambulanti, provođenja njege u jedinici intenzivnog liječenja i pripreme za rehabilitaciju na bolničkom odjelu.

Ključne riječi: multipla trauma abdomena, politrauma, medicinska sestra, zbrinjavanje

11. SUMMARY

Multiple abdominal traumas mean simultaneous injury to two or more abdominal organs, and abdominal injuries are the third most common in polytrauma. They are often life-threatening because they are difficult to recognize, and the complications can be fatal. Depending on the type of trauma, diagnostics are carried out and further treatment is decided. Trauma is divided into blunt or penetrating. Blunt trauma most often occurs because of a blow or fall from a height, while penetrating trauma occurs as a gunshot wound. Patients who have experienced either blunt or penetrating trauma to the abdomen should be thoroughly processed and observed to be able to react in time and to avoid complications that can cause serious consequences or even have a fatal outcome. Abdominal trauma is a great challenge for the HMP, which is the first to approach injured patients, but also for all other medical personnel who continue with the further treatment of these patients in the OHBP or trauma center. As the coordinator of the health care team, the nurse plays a key role in the care of polytrauma patients. From the first contact with the patient with the outpatient emergency service and the first care of the victim (which includes moral and psychological support) to treatment in the emergency clinic, care in the intensive care unit and preparation for rehabilitation in the hospital ward.

Key words: multiple abdominal trauma, polytrauma, nurse, treatment

IZJAVA O AUTORSTVU ZAVRŠNOG RADA

Pod punom odgovornošću izjavljujem da sam ovaj rad izradio/la samostalno, poštujući načela akademske čestitosti, pravila struke te pravila i norme standardnog hrvatskog jezika. Rad je moje autorsko djelo i svi su preuzeti citati i parafraze u njemu primjereno označeni.

Mjesto i datum	Ime i prezime studenta/ice	Potpis studenta/ice
U Bjelovaru, <u>15.09.2023</u>	KLAUDIA TOMIĆ	Klaudia Tomić

U skladu s čl. 58, st. 5 Zakona o visokom obrazovanju i znanstvenoj djelatnosti, Veleučilište u Bjelovaru dužno je u roku od 30 dana od dana obrane završnog rada objaviti elektroničke inačice završnih radova studenata Veleučilišta u Bjelovaru u nacionalnom repozitoriju.

Suglasnost za pravo pristupa elektroničkoj inačici završnog rada u nacionalnom repozitoriju

KLAUDIA TOMIĆ

ime i prezime studenta/ice

Dajem suglasnost da tekst mojeg završnog rada u repozitorij Nacionalne i sveučilišne knjižnice u Zagrebu bude pohranjen s pravom pristupa (zaokružiti jedno od ponuđenog):

- a) Rad javno dostupan
- b) Rad javno dostupan nakon _____ (upisati datum)
- c) Rad dostupan svim korisnicima iz sustava znanosti i visokog obrazovanja RH
- d) Rad dostupan samo korisnicima matične ustanove (Veleučilište u Bjelovaru)
- e) Rad nije dostupan

Svojim potpisom potvrđujem istovjetnost tiskane i elektroničke inačice završnog rada.

U Bjelovaru, 15.09.2023.

Klaudia Tomić

potpis studenta/ice