

Zdravstvena njega pacijenata nakon rekonstrukcije prednjeg križnog ligamenta

Tomić, Ante

Undergraduate thesis / Završni rad

2022

Degree Grantor / Ustanova koja je dodijelila akademski / stručni stupanj: **Bjelovar University of Applied Sciences / Veleučilište u Bjelovaru**

Permanent link / Trajna poveznica: <https://um.nsk.hr/um:nbn:hr:144:948142>

Rights / Prava: [In copyright](#) / [Zaštićeno autorskim pravom.](#)

Download date / Datum preuzimanja: **2025-02-02**



Repository / Repozitorij:

[Digital Repository of Bjelovar University of Applied Sciences](#)



VELEUČILIŠTE U BJELOVARU
PREDDIPLOMSKI STRUČNI STUDIJ SESTRINSTVO

**ZDRAVSTVENA NJEGA PACIJENATA
NAKON REKONSTRUKCIJE PREDNJEG
KRIŽNOG LIGAMENTA**

Završni rad br.73/SES/2022

Ante Tomić

Bjelovar, listopad 2022.



Veleučilište u Bjelovaru
Trg E. Kvaternika 4, Bjelovar

1. DEFINIRANJE TEME ZAVRŠNOG RADA I POVJERENSTVA

Student: **Ante Tomić**

JMBAG: **0314022204**

Naslov rada (tema): **Zdravstvena njega pacijenata nakon rekonstrukcije prednjeg križnog ligamenta**

Područje: **Biomedicina i zdravstvo**

Polje: **Kliničke medicinske znanosti**

Grana: **Sestrinstvo**

Mentor: **Ružica Mrkonjić, mag.med.techn.**

zvanje: **viši predavač**

Komentor: **Melita Mesar, dipl.med.techn.**

Članovi Povjerenstva za ocjenjivanje i obranu završnog rada:

1. **Melita Mesar, dipl.med.techn., predsjednik**
2. **Ružica Mrkonjić, mag.med.techn., mentor**
3. **mr.sc. Tatjana Badrov, član**

2. ZADATAK ZAVRŠNOG RADA BROJ: 73/SES/2022

U sklopu završnog rada potrebno je:

1. Opisati anatomiju koljena i funkciju prednjeg križnog ligamenta
2. Opisati mehanizme ozljede prednjeg križnog ligamenta
3. Navesti i opisati simptome ozljede prednjeg križnog ligamenta
4. Prikazati metode dijagnostike ozljede prednjeg križnog ligamenta
5. Analizom dostupne literature prikazati najnovije metode zbrinjavanja ozljeda prednjeg križnog ligamenta
6. Opisati kirurško liječenje ozljeda prednjeg križnog ligamenta: indikacije i postupci
7. Opisati postupak rehabilitacije nakon kirurške intervencije kod ozljede prednjeg križnog ligamenta
8. Objasniti ulogu medicinske sestre u perioperacijskom razdoblju kod kirurškog zbrinjavanja prednjeg križnog ligamenta

Datum: 20.07.2022. godine

Mentor: **Ružica Mrkonjić, mag.med.techn.**



SADRŽAJ

SADRŽAJ	3
1. UVOD	1
2. CILJ.....	2
3. METODE	3
4. REZULTATI	4
5.1. Anatomija koljena i funkcija prednjeg križnog ligamenta	6
5.1.1. Anatomija koljena	6
5.1.2. Meniskusi koljena	7
5.1.3. Ligamenti koljena	8
5.1.4. Burza koljena	10
5.1.5. Tetive i mišići koljena	10
5.3. Simptomi ozljede prednjeg križnog ligamenta	13
5.4. Metode dijagnostike ozljede prednjeg križnog ligamenta	13
5.5. Metode zbrinjavanja ozljede prednjeg križnog ligamenta.....	16
5.6. Kirurško liječenje ozljede prednjeg križnog ligamenta	17
5.7. Postupak rehabilitacije nakon kirurške intervencije kod ozljede prednjeg križnog ligamenta	21
5.8. Uloga medicinske sestre/tehničara kod ozljede prednjeg križnog ligamenta	27
5.9. Cilj liječenja.....	32
6. ZAKLJUČAK.....	33
7. LITERATURA	34
8. OZNAKE I KRATICE	37
9. SAŽETAK.....	38
10. SUMMARY.....	39
11. POPIS PRILOGA	40

1. UVOD

Uloga križnog ligamenta očituje se u povezivanju bedrene kosti (femura) s potkoljениčnom kosti (tibijom) (1). Kako osigurava stabilnost koljena, s disfunkcijom ovog ligamenta koljeno je izloženo povećanom riziku od oštećenja zglobne hrskavice, degeneracije meniskusa i funkcionalne nestabilnosti (1-2). Ozljeda prednjeg križnog ligamenta definira se kao puknuće ili istegnuće, a vrlo često nastaje kao rezultat sportskih aktivnosti koje uključuju nagla zaustavljanja ili promjene smjera, skakanje i doskok — poput nogometa, košarke, nogometa i skijanja (1-3).

Ozlijeđene osobe kao prvi znak moguće ozljede čuju ili osjete određeno „pucketanje“ u području koljena. Ostali simptomi su bol, otekline, nestabilnost i nemogućnost podnošenja tereta. Ovisno o težini ozljede, primjenjuju se različite metode liječenja.

Istraživanja pokazuju kako je prednji križni ligament najčešće ozlijeđeni ligament u koljenu (3). Godišnja prijavljena incidencija ozljede prednjeg križnog ligamenta u Sjedinjenim Američkim Državama iznosi otprilike 1 na 3500 ljudi, odnosno 200 000 ozljeda na razini jedne godine (2). Od ukupnog broja ozljeda oko polovice slučajeva se zbrinjava kirurški nakon čega slijedi rehabilitacija.

Rekonstrukcija prednjeg križnog ligamenta postala je standardna kirurška praksa kojom se pokušava spriječiti razvoj neželjenih mišićno-koštanih posljedica koje su neminovne kod disfunkcije ligamenata (2,3). Posljednjih dvadesetak godina unaprijeđene su kirurške tehnike rekonstrukcije i rehabilitacije, što je omogućuje funkcionalnost koljena pa i nastavak sportskih aktivnosti na istoj razini kako su se provodile prije ozljede. Međutim, za potpun oporavak i povratak ozlijeđene osobe na razinu prije nastale ozljede potrebno je dosta vremena .

2. CILJ

Osnovni cilj rada je prikaz osnovnih teoretskih znanja o anatomiji koljena i funkciji prednjeg križnog ligamenta, mehanizmima ozljede ligamenata, simptomima ozljede, metodama dijagnostike ozljede te najnovijim metodama zbrinjavanja ozlijeđenih ligamenata.

Specifični cilj rada je prikaz kirurškog liječenja ozljeda prednjeg križnog ligamenta, opis rehabilitacije nakon kirurške intervencije te prikaz uloge medicinske sestre u perioperacijskom razdoblju.

3. METODE

Za potrebe ovog rada korištena je stručna literatura iz knjižnice Veleučilišta u Bjelovaru, kao i knjižnice grada Zagreba i Bjelovara. Dalje, korištene su internetske baze podataka kao što su portal znanstvenih časopisa, stranice repozitorija viših učilišta u Hrvatskoj, Hrčak, Dabar i PubMed.

Ključni pojmovi koji su korišteni tijekom pretraživanja su anatomija koljena, koljeno, ozljede koljena, ozljede prednjeg križnog ligamenta, križni ligament, ortopedija, kirurgija, uloga medicinske sestre, proces zdravstvene njege, ortopedski pacijent i sestrinske dijagnoze.

4. REZULTATI

Zglob koljena je najveći zglob u ljudskom tijelu, najsloženije je građe i najčešće ozljeđivan (2). Anatomski se sastoji od kostiju, meniskusa, ligamenata i tetiva (4-6). Ligamenti koljena djeluju poput snažnih užadi usmjerenih prema povezivanju kostiju s drugim kostima. Prednji i stražnji križni ligament djeluju zajedno kako bi se koljeno stabiliziralo s prednje i straga, štite koljeno od hiperekstenzije i ključni su u centriranju težine tijela na zglobu koljena, štiteći ostale ligamente od oštećenja (5-6). Prednji križni ligament osigurava približno 85% ukupne sile ograničenja prednje translacije, sprječava pretjeranu medijalnu i lateralnu rotaciju tibije (5).

Ozljede prednjeg križnog ligamenta često se događaju tijekom sportskih aktivnosti koje opterećuju koljeno, a uključuju iznenadno usporavanje i promjenu smjera, okretanje s čvrsto postavljenom nogom, nespretan doskok, iznenadno zaustavljanje i primanje izravnog udarca u koljeno ili sudar (1-3). Glavni simptomi ozljede su bol, otečenost, toplina i osjetljivost.

Postavljanje dijagnoze ozljede prednjeg križnog ligamenta temelji se na detaljnom uzimanju anamnestičkih podataka, provođenju fizikalnog pregleda, provedbi određenih fizikalnih testova, radiografiji, magnetnoj rezonanciji, kompjuteriziranoj tomografiji i artroskopiji (1).

Zbrinjavanje ozljede prednjeg križnog ligamenta uključuje konzervativne i kirurške metode (3). Konzervativne metode podrazumijevaju nošenje steznika i usmjerene su prema jačanju čvrstoće i stabilizacije koljena, dok je kirurško liječenje usmjereno na rekonstrukciju prednjeg križnog ligamenta (3). Kirurško liječenje uključuje rekonstrukciju ozlijeđenog ligamenta uz implantaciju presatka ili grafta.

Odabir načina liječenja kod ozlijeđene osobe ovisi o opsežnosti ozljede, popratnim ozljedama (ozljeda meniskusa, kolateralnog ligamenta i ostalih struktura), dobi i sportskoj aktivnosti (3).

5. RASPRAVA

Prednji križni ligament jedan je od dvaju križnih ligamenata koji pomažu u stabilizaciji zgloba koljena. Najčešći je ozlijeđeni ligament u koljenu, a ozljeda se često javlja kod sportaša.

Akutna ozljeda zbrinjava se po protokolu "RICE" koji uključuje mirovanje, led, kompresiju zahvaćenog koljena i elevaciju zahvaćenog donjeg ekstremiteta. Pacijenti ne bi trebali trpjeti bol pri kretanjama i mogu koristiti štike ili invalidska kolica ako je potrebno. Ublažavanje boli može se postići lijekovima koji se izdaju bez recepta, kao što su nesteroidni protuupalni lijekovi, ali obično o tome odlučuje liječnik.

Pacijenta s ozljedom treba uputiti ortopedu koji upućuje pacijenta u mogućnosti liječenja.

Ozljede se ovisno o težini, tretiraju konzervativno ili operativno.

Odluka o operativnom liječenju temelji se na brojnim čimbenicima kao što su pacijentova osnovna razina tjelesne aktivnosti, funkcionalni zahtjevi, dob, zanimanje i postojanje i vrsta drugih povezanih ozljeda ligamenata, koljena ili noge.

Neoperativno liječenje obično se provodi kod pacijenata s niskim funkcionalnim zahtjevima.

Sportaši i pojedinci koji su mlađi i aktivniji skloni su odlučiti se za kiruršku rekonstrukciju. Drugi kandidati za kirurški popravak/rekonstrukciju su pacijenti sa značajnom nestabilnošću koljena te pacijenti s višestrukim ozljedama struktura koljena.

Izrada planova zdravstvene njege za pacijente nakon prijeloma prednjeg križnog ligamenta, temelji se na sprječavanju mogućih komplikacija koje mogu nastati u razdoblju oporavka ili u perioperacijskom razdoblju.

U hitnoj traumatološkoj pomoći ozlijeđeniku osnove zdravstvene njege uključuju trijažu, procjenu i održavanje dišnih putova, disanja i cirkulacije, zaštitu vratne kralježnice i procjenu razine svijesti, a u postoperativnoj fazi fokus je na ostale aktualne sestrinske probleme pri čemu medicinska sestre/ tehničari provode pripadajuće intervencije kako bi poboljšali zdravstveno stanje, prevenirali mogućnost komplikacija i poboljšali kvalitetu života pacijenta nakon ozljede.

5.1. Anatomija koljena i funkcija prednjeg križnog ligamenta

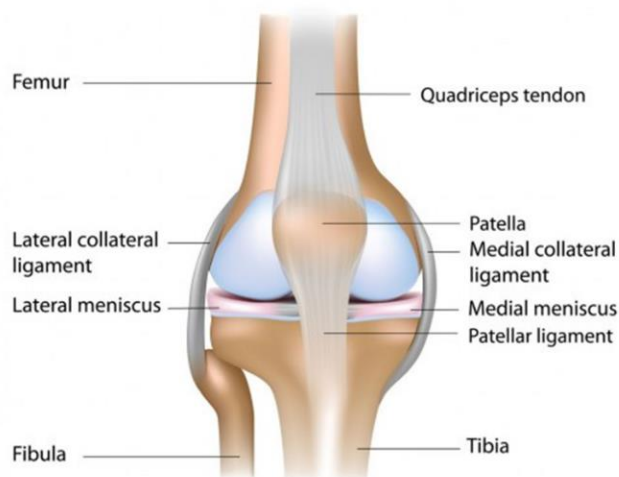
5.1.1. Anatomija koljena

Zglob koljena je najveći zglob u tijelu, najsloženije je građe i najčešće ozljeđivan (4-5). Anatomski se sastoji od kostiju, meniskusa, ligamenata i tetiva. Riječ je o zglobu koji se savija, izdužuje i blago uvija s jedne na drugu stranu. Odgovoran je za podnošenje težine i kretanje.

Sastoji se od donjeg dijela bedrene kosti (femur), te gornjeg dijela unutarnje potkoljenične kosti (tibia) i vanjske potkoljenične kosti (fibula) (4-6). Na prednjoj strani nalazi se čašica koljena. Dio koljena između kraja bedrene kosti i vrha potkoljenice naziva se tibiofemoralni zglob. Patelofemoralni zglob nalazi se između kraja bedrene kosti i čašice koljena.

Koljeni zglob je okružen sinovijalnom tekućinom koja ga ujedno i podmazuje (4-6). Kosti su prekrivene glatkom zglobnom hrskavicom koja im omogućuje glatko klizanje bez trenja. Zglob je vrlo pokretljiv, moguća je fleksija, ekstenzija, vanjska i unutarnja rotacija (Slika 1).

Pokrete u koljenom zglobu uvjetuju meka tkiva, aktivni i pasivni stabilizatori (4-6). Aktivni stabilizatori su mišići od kojih je najvažniji i najsnažniji mišić kvadriceps koji se nalazi sprijeda, a ostali aktivni stabilizatori su skupina mišića sa stražnje i skupina aduktora s unutarnje strane. Pasivni stabilizatori su ligamenti. Najvažniji su prednji i stražnji križni te unutarnji i vanjski kolateralni ligament. Pasivni stabilizatori čašice koljena su ligament patele, te medijalni i lateralni retinakulum.



Slika 5.1. Anatomija koljena (7)

5.1.2. Meniskusi koljena

Meniskusi koljena su dvije elastične, polumjesečaste, vezivno-hrskavične strukture kojima se postiže poravnanje zglobnih ploha bedrene kosti i tibije (4-6). Sastoje se od 70 % vode i 30 % organske tvari, koja se većinom sastoji od vezivnih kolagenih vlakana (75%) (6). U površinskim slojevima kolagena vlakna su postavljena radijalno, u dubinskom sloju uzdužno ili kružno, a u perifernim strukturama tvore mrežu (4-6). Takav raspored kolagenih vlakana, valovitost i umreženost pruža čvrstoću i elastičnost. Pri rođenju vlakna su potpuno vaskularizirana, a do desete godine vaskularizacija se smanjuje na 10-30 % periferije oba meniskusa (4-6).

Meniskusi ispunjavaju prostor između dva konveksna zgloba, povećavaju površinu pod opterećenjem i oslobađaju zglob (4-6). Zahvaljujući obliku i građi, imaju važne funkcije u koljenom zglobo. Raspršuju opterećenje cijele zglobne plohe koljenog zgloba, amortiziraju udarce, stabiliziraju gležanj, olakšavaju klizanje i kretanje zgloba, poboljšavaju podmazivanje zglobova a time i prehranu hrskavice, sprječavaju prekomjernu protruziju i imaju proprioceptivnu ulogu (šalju povratnu informaciju mozgu). Meniskusi preuzimaju oko 50 % opterećenja koje se prenosi preko koljenskog zgloba u ekstenziji i oko 85 % u fleksiji koljena. Ponekad se nazivaju hrskavicom. Zglob koljena čine dva meniskusa - medijalni (unutarnji) i lateralni (vanjski). Ovi diskovi su čvrsti i gumeni i djeluju kao jastuk ili amortizer između bedrene kosti i tibije tako da se kosti koljena mogu pomicati kroz svoj raspon pokreta bez trljanja jedna o drugu.

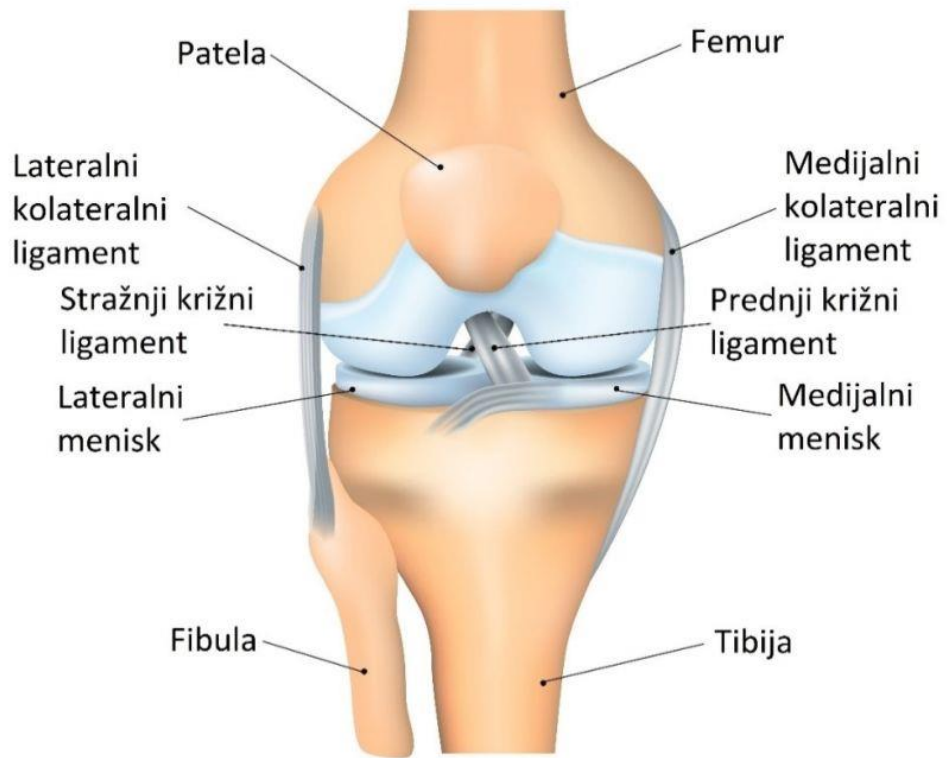
5.1.3. Ligamenti koljena

Ligamenti koljena djeluju poput snažnih užadi koja povezuju kosti (4-6). Stabilnost zgloba koljena ovisi o četiri ligamenta, prednji križni ligament, stražnji križni ligament, medijalni kolateralni ligament i lateralni kolateralni ligament.

Kolateralni ligamenti nalaze se s lateralne strane koljena (4-6). Medijalni kolateralni ligament je s unutarnje, a lateralni kolateralni ligament s vanjske strane. Ovi ligamenti kontroliraju bočno kretanje koljena i štite ga od neobičnih pokreta. Križni ligamenti nalaze se unutar zgloba koljena. Međusobno se križaju i tvore "X" s prednjim križnim ligamentom ispred i sa stražnjim križnim ligamentom straga. Križni ligamenti kontroliraju kretanje koljena naprijed i natrag.

Prednji i stražnji križni ligament surađuju kako bi se koljeno stabiliziralo sprijeda i straga, štite od hiperekstenzije i ključni su u centriranju težine tijela na zglobu koljena, štiteći ostale ligamente od oštećenja (4-6). Stražnji ligament je odgovoran za posteriornu stabilizaciju koljena i sprječavanje hiperekstenzije izvan normalnog opsega pokreta u zglobu koljena, dok je prednji ligament ključan za sprječavanje klizanja koljena prema naprijed, stabilizaciju tijekom savijanja i rotacije.

Prednji križni ligament osigurava približno 85% ukupne sile ograničenja prednje translacije, sprječava pretjeranu medijalnu i lateralnu rotaciju tibije, kao i varus i valgus stresove (4-6). Sastoji se od dva različita snopa koji su nazvani u odnosu na svoje umetanje na tibiji: anteriorno-medijalni (AM) i posteriorno-lateralni (PL) snop. Oba snopa se nalaze u interkondilarnom području koljena. Ligament potječe iz medijalnog aspekta lateralnog femoralnog kondila i umeće se između tibijalnih nastavaka proksimalne tibije.



Slika 5.2. Ligamenti koljena (8)

5.1.4. Burza koljena

Burze su vrećice ispunjene sinovijalnom tekućinom koje obuhvaćaju koštani zglob (4-6). Smještene su po cijelom tijelu između mišića i kostiju i djeluju tako da smanjuju trenje i djeluju poput jastuka koji omogućuje glatko kretanje.

U tijelu čovjeka postoji 150 burzi. U koljenom zglobu postoji četrnaest burzi, pet glavnih i nazivaju se ovisno o lokaciji :

1. Prepatelarna burza: prednja burza smještena iznad čašice koljena.
2. Infrapatelarna burza: čine ju dvije prednje burze, duboka i površinska infrapatelarna burza koje se nalaze ispod čašice koljena a štite patelarnu tetivu.
3. Suprapatelarna burza: prednja burza smještena iznad čašice koljena a ispod tetive kvadricepsa na dnu bedra. Sprječava trenje od bedrene kosti.
4. *Pes Anserine Bursa*: prednja burza na unutarnjoj strani smještena ispod zgloba između medijalnog kolateralnog ligamenta i tetiva mišića *sartorius*, *gracilis* i *semitendinosus*.
5. *Pes Anserine Semimembranosus Bursa*: burza koja se nalazi na stražnjoj strani koljena između mišića koljena i unutarnjih mišića potkoljenice (4-6) .

5.1.5. Tetive i mišići koljena

Tetive su čvrste trake vezivnog tkiva koje povezuju mišić s kostima (4-6). Poput ligamenata, i tetive su izgrađene od kolagena i mogu izdržati povećanu napetost. Tetive omogućavaju pomicanje kostiju u ljudskom tijelu kada se mišići kontrahiraju. Tetive u području koljena uključuju tetivu kvadricepsa, tetivu patele, tetive koljena i iliotibijalni pojas.

Kvadricepsi su mišići koji jačaju nogu i pomažu u savijanju koljena (4-6). Skupina mišića *kvadricepsa femorisa* (*rectus femoris*, *vastus lateralis*, *vastus medius* i *vastus intermedius*) prelazi preko koljena tj. preko patele i omogućava ispružanje nogu. Mišići koljena (*semitendinosus*, *semimembranosus* i *biceps femoris*) savijaju koljeno i ispružaju kuk (osim kratke glave bicepsa femorisa). *Popliteus musculus* ili poplitealni mišić se nalazi na stražnjoj strani noge u poplitealnoj jami i omogućuje rotaciju femura na tibiji, dopuštajući fleksiju koljena.

5.2. Mehanizmiozljede prednjeg križnog ligamenta

Ozljeda prednjeg križnog ligamenta može se dogoditi na više različitih načina (9). Većina ozljeda nastaje kao rezultat sportskih aktivnosti. Sportaši često zadobiju ozljede prednjeg križnog ligamenta kada se zaustave i brzo mijenjaju smjer dok trče. Sportaši koji igraju nogomet, tenis, košarku ili odbojku ili koji se bave gimnastikom imaju veću vjerojatnost da će greškom izvrnuti koljeno dok se natječu nego, recimo, trkači u krosu, koji jednostavno idu naprijed ujednačenim tempom (9). Brzina u kombinaciji s načinom na koji se savija ili okreće koljeno povećava rizik ozljede.

Najčešći mehanizam ozljede je iznenadni manevar zakretanja tijekom sportske aktivnosti, a ligament može puknuti i zbog ozljeda na radu ili uslijed automobilskih nesreća (9). Ozljede se mogu dogoditi kada je stopalo čvrsto postavljeno, koljeno se blokira i uvija ili okreće u isto vrijeme što je tipično kod brze promjene smjera. Ova iznenadna promjena snažno opterećuje ligament i može dovesti do ozljede. Ozljeda može nastati i kada se tibija rotira i gura prema naprijed u odnosu na femur. Spomenuti mehanizam može nastati uslijed dva događaja. Prvi događaj je ozljeda kontaktom koja nastaje udarcem u koljeno iz bočnog ili prednjeg smjera, a druga mogućnost ozljede je bez kontakna ozljeda kada sportaš usporava, skače ili doskače, što gura koljeno u položaj s dovoljno sile da uzrokuje pucanje ligamenta. Položaj tijela pri kojem najčešće nastaju ozljede su stopalo ukošeno, koljeno udubljeno (valgus), kuk rotiran prema unutra, a koljeno flektirano.

Prijelomi prednjih križnih ligamenata mogu biti izolirani ili mogu nastati u kombinaciji s ozljedama drugih struktura koljena. Mehanizam izolirane rupture prednjeg križnog ligamenta je naglo usporavanje tj. kontrakcija kvadricepsa pri doskoku ili skijanju (9,10). Kombinirana ozljeda prednjeg križnog ligamenta nastaje abdukcijom i vanjskom rotacijom potkoljenice, i često je udružena s rupturom medijalnog kolateralnog ligamenta i rupturom medijalnog meniska. Prijelom može nastati bilo gdje duž točke od ishodišta do umetanja. Vlakna se lome kada primijenjeno opterećenje premaši krajnje vlačno opterećenje od oko 2100 Newton-a (N). Sile u intaktnom ligamentu se kreću od 100 N tijekom pasivne ekstenzije koljena do 400 N pri hodanju i do 1700 N kod ubrzanja-usporavanja. Neuobičajeni obrasci opterećenja i vektori prenose opterećenja prelazeći kapacitet što dovodi do ozljede. Ligament može puknuti u cijelosti ili na snopovima. Ruptura AM snopa može rezultirati povećanjem prednje translacije

u fleksiji, povećanjem hiperekstenzije, i klinički evidentnim povećanjem rotacijske nestabilnosti. Napuknuti prednji križni ligament nema sposobnost samostalnog zacjeljivanja i ponovnog uspostavljanja odgovarajuće funkcije. Za oporavak je potrebna dovoljna opskrba krvlju (9,10). Pukotina ne može sama zacijeliti jer je opskrba krvlju ugrožena.

U trenutku ozljede ponekad se može osjetiti ili čuti zvuk pucanja (9,10). Razina boli u vrijeme ozljede je promjenjiva, a može biti prilično jaka. Osoba nije u stanju nastaviti aktivnost. Trenutačno oticanje koljena razvija se unutar prvih nekoliko sati, ali opseg otekline može se ograničiti ako se na koljeno stavi led ili udloga.

Čimbenici koji povećavaju rizik nastanka ozljede prednjeg križnog ligamenta su izvođenje pogrešnih obrazaca kretanja kao što je pomicanje koljena prema unutra tijekom čučnja, bavljenje određenom vrsta sporta kao što su nogomet, košarka, gimnastika, tenis, lacrosse, odbojka i skijanje, korištenje loše održavane sportske opreme (neispravno podešeni skijaški vezovi), povijest recentne ozljede ili prijeloma prednjeg križnog ligamenta, nošenje neodgovarajuće obuće, sportska aktivnost na umjetnoj travi, loša kondicija, ženski spol i mlađa životna dob (11-13).

Kod ženskog spola je ozljeda prednjeg križnog ligamenta tri puta češća nego kod muškaraca (14). Većoj učestalosti pridonose genetika, hormonalni čimbenici, hod, mehanika skoka i doskoka, kondicija mišića, i mišićno-koštane razlike. Prema Hewett i sur.(2006.) s ozljedama ligamenata povezan je i tipično ženski obrazac skakanja i doskoka (14). Posebno ranjiv položaj za pucanje ligamenata pri doskoku uključuje koljeno i kuk u ispruženom položaju kada sportaš snažno djeluje prema unutra ili valgusnom silom na koljeno.

Istraživanja sugeriraju da žene imaju slabije tetive koljena zbog čega koriste skupinu mišića kvadricepsa tijekom usporavanja (14). Angažiranjem muskulature kvadricepsa tijekom usporavanja dolazi do povećanog stresa na prednji križni ligament. Drugi čimbenik je povećana valgusna angulacija koljena. Studija koja je koristila video analizu zaključila je da je veća vjerojatnost da će sportašice postaviti svoja koljena u povećane valgus angulacije pri nagloj promjeni smjera, što povećava stres na prednji križni ligament (14). Postoje sugestije da na snagu i fleksibilnost tkiva kao što su ligamenti utječe i estrogen što može predisponirati žene za ozljede, ali ne postoje studije s čvrstim dokazima, tako da je ta tvrdnja kontroverzna i tek treba biti dokazana.

5.3. Simptomi ozljede prednjeg križnog ligamenta

U trenutku ozljede ponekad se može osjetiti ili čuti zvuk pucanja (9,10). Razina boli u vrijeme ozljede je promjenjiva, a može biti prilično jaka. Osoba nije u stanju nastaviti aktivnost. Trenutačno oticanje koljena razvija se unutar prvih nekoliko sati, ali opseg otekline može se ograničiti ako se na koljeno stavi led ili udloga.

Klinička slika uključuje oštru bol, bol duž zgloba koljena, problem sa stajanjem ili pritiskom na ozlijeđenu nogu, oteklinu koljena, primjetnu neobičnu „labilnost“ zgloba koljena, osjećaj da koljeno „izdaje“, manji raspon pokreta, toplinu koljena na dodir, nemogućnost podnošenja težine, pojačanu osjetljivost, podljev krvni, te gubitak osjećaja niz nogu, odnosno utrnulost (15).

5.4. Metode dijagnostike ozljede prednjeg križnog ligamenta

Postavljanje dijagnoze ozljede prednjeg križnog ligamenta temelji se na detaljnom uzimanju anamnestičkih podataka, provođenju fizikalnog pregleda, provedbi fizikalnih testova, radiografiji, magnetnoj rezonanciji, kompjuteriziranoj tomografiji i artroskopiji (1, 3, 15).

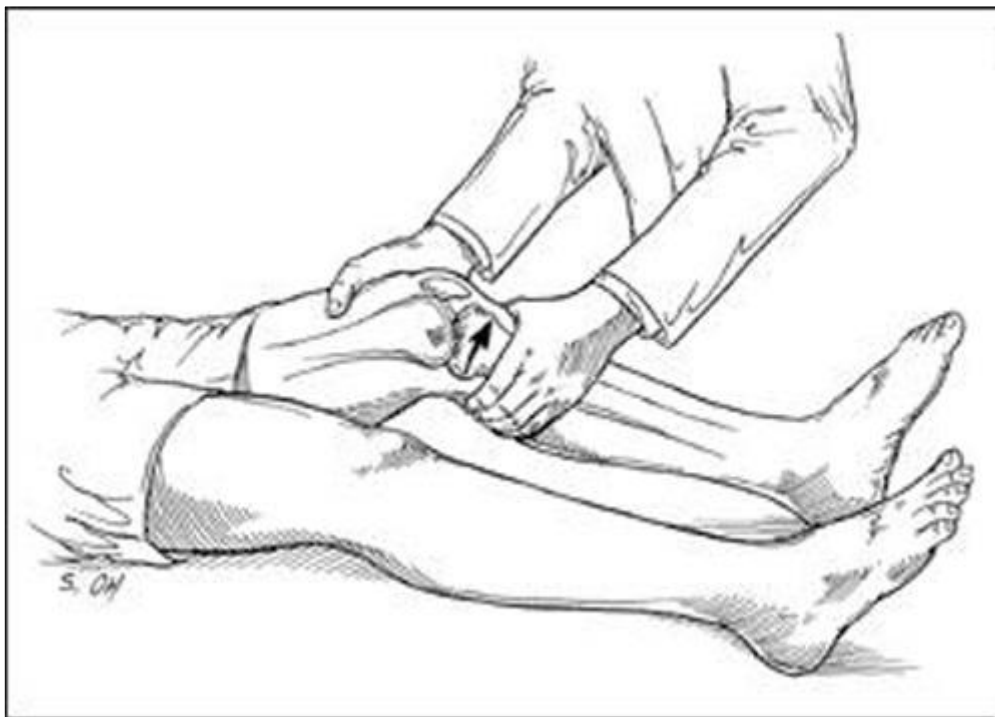
Anamneza i nalazi fizikalnog pregleda utječu na odabir odluke o daljnjem dijagnostičkom testiranju, stoga trebaju biti sustavni, potpuni i fokusirani, a dijagnostičar stručan, temeljit i dostupan, te upućen u opravdanost izvođenja dodatnih specifičnih testova dijagnostike (16). Prikupljanje podataka temelji se na razgovoru tijekom kojeg ozlijeđena osoba odgovara na pitanja o svojoj povijesti bolesti i načinu života. Osim toga, osoba treba biti odgovoriti kada i kako je došlo do ozljede, je li trauma bila popraćena "pucketanjem" ili osjećajem trganja, je li koljeno već bilo ozlijeđeno, gdje je lokalizirana bol, kada je počelo oticanje koljena ili osjećaj boli, da li je smanjeno podnošenje težine na nozi i da li je prisutna nestabilnosti tijekom hoda.

Fizikalni pregled provodi se s ciljem ranog uočavanja oticanja, osjetljivosti, bolne točke i raspona pokreta (15,16). Pregled uključuje procjenu statusa pokretljivosti, procjenu snage i stabilnosti zgloba, i procjenu mogućih povezanih ozljeda. Prvo se promatra kontralateralno koljeno kako bi se osoba opustila i steklo povjerenje. Potrebno je primijetiti oticanje, poremećaje raspona pokreta, prisustvo abrazija i učiniti neurovaskularni pregled.

Važno je isključiti dijagnoze kao što su ozljeda patele, puknuće meniska, ozljeda medijalnog kolateralnog i lateralnog kolateralnog ligamenta, ozljedu kapsule, epifizni prijelom femura ili tibije, ozljedu stražnjeg križnog ligamenta, osteohondralni prijelom ili iščašenje patele (17).

Provode se i određeni fizički testovi kao što su pomicanje zahvaćenog koljena, daje se uputa ozlijeđenoj osobi da pomakne zahvaćeno koljeno, s ili bez težine (16). Liječnik provodi Lachmanov test (Slika 5.3) koji se izvodi u ležećem položaju i s opuštenom nogom (18). Jedna se noga drži uz podupiranje rukom donjeg dijela bedra, a drugom rukom se drži gornji dio lista.

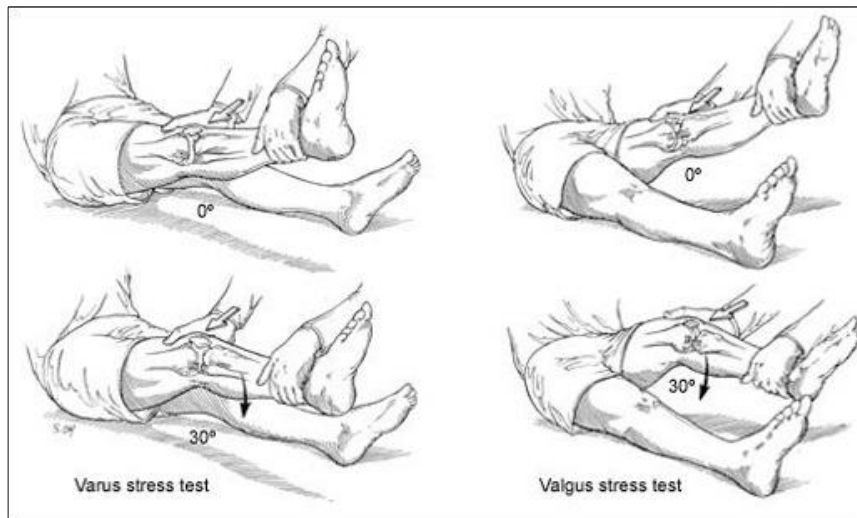
Liječnik savija koljeno do 30° a zatim povlači list pokretom naprijed, prema gore (18). Test se provodi i na nezahvaćenom koljenu. Ukoliko zahvaćeno koljeno pokazuje povećan opseg pokreta, u usporedbi s drugim koljenom, prednji križni ligament je vjerojatno puknut.



Slika 5.3. Lachmanov test (19)

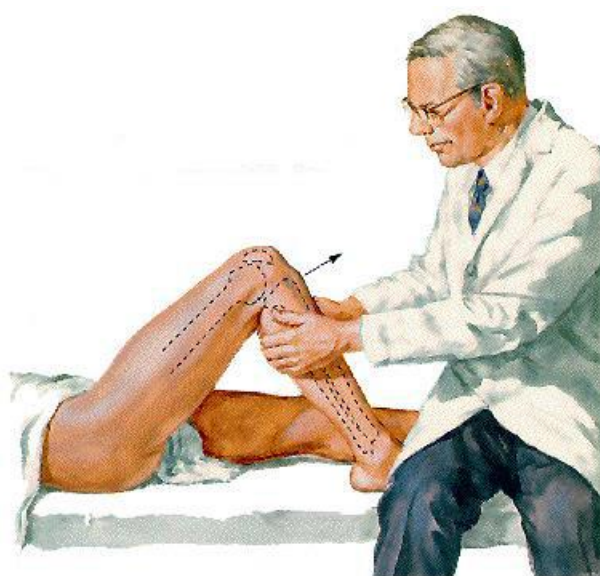Za procjenu postojanja ozljede kolateralnih ligamenata provode se Valgus i Varus stres test. Test (Slika 5.4) se izvodi u ležećem položaju (18). Liječnik drži potkoljenicu i započinje test s koljenom u ekstenziji uz fleksiju kuka za $20-30^\circ$. Zatim se jednom rukom tibija dovodi u unutarnju rotaciju, a drugom rukom se stavlja valgus stres na koljeno. Dok se drži ovaj položaj, koljeno treba biti savinjeno. Ukoliko zahvaćeno koljeno pokazuje stres, nestabilnost i

subluksaciju, prednji križni ligament je vjerojatno puknut. S fleksijom koljena, ako tibija postane subluksirana prema stražnjoj strani i osjeti se "zveckanje", test je pozitivan.



Slika 5. 4. Test pomaka stožera (19)

Test prednje ladice (Slika 5.5) se izvodi u ležećem položaju sa koljenom savijenim do 90° i stopalom u položajnom položaju (18). Dijagnostičar s obje ruke obuhvati proksimalno tibiju i povuče prema naprijed. Ako je primjetno prekomjerno kretanje naprijed i nestabilnost, test je pozitivan.



Slika 5.5. Test prednje ladice (19)

Radiografija omogućuje uvid u evaluaciju puknuća prednjeg križnog ligamenta jer rendgen može pokazati prisutnost prijeloma, dislokacije, nepravilni položaj ili degenerativne promjene

(16). Rendgenska snimka omogućuje procjenu zrelosti kostura i položaja patele sa sumnjom na puknuće. Kod osoba mlađe životne dobi može se vidjeti avulzija tibijalnog pripoja, a druge nespecifične značajke na radiografiji mogu upućivati na ostale prijelome, avulzijski prijelom na mjestu umetanja lateralnih kapsularnih ligamenata/IT trake na tibiji, avulzijski prijelom proksimalne fibule na mjestu bočnog kolateralnog ligamenta i/ili tetive bicepsa femorisa, izljev u zglobu i znak dubokog bočnog sulkusa, zarez na bočnom femoralnom kondilu dubine oko 1,5 mm vidljiv na bočnoj snimci (20).

Magnetna rezonancija predstavlja primarni način dijagnosticiranja patologije prednjeg križnog ligamenta s osjetljivošću od 86% i specifičnošću od 95% (20). Omogućuje prikaz ligamenata, a puknuće prednjeg križnog ligamenta se jasno prepoznaje (16, 20). Često služi za potvrdu dijagnoze. Ovom metodom moguć je uvid u primarne i sekundarne znakove. Primarni znakovi ukazuju na promjene na ligamentima, dok sekundarni znakovi upućuju na promjene okolnih struktura povezane s ozljedom ligamenata. Primarni znakovi su edem, pojačani signal prednjeg križnog ligamenta na T2 ponderiranim slikama ili slikama protonske gustoće, diskontinuitet vlakana i promjenu Blumensaatove linije. Pukotine se obično javljaju unutar srednjeg dijela ligamenta, a promjene signala izgledaju hiperintenzivno. Sekundarni znakovi uključuju edem koštane srži zbog kontuzije kosti, drugi prijelom, povezanu ozljedu medijalnog kolateralnog ligamenta ili prednju tibijalnu translaciju veću od 7 mm tibije u odnosu na bedrenu kost. Snimanje magnetskom rezonancijom bez kontrasta preporučuje se nakon rutinskih rendgenskih snimaka, ako anamneza i pregled pružaju sumnju na puknuće prednjeg križnog ligamenta.

Kompjuterizirana tomografija pomaže u otkrivanju netaktnog prednjeg križnog ligamenta (20).

Artroskopija je dijagnostička metoda koja omogućuje "pogled unutar zgloba" (16, 20). Tijekom provedbe artroskopije, ortoped napravi mali rez na koži kroz koji umeće alat veličine olovke koji sadrži sustav osvjetljenja i leću (artroskop) u zglob. Kamera projicira sliku zgloba na ekran pri čemu liječnik može vidjeti vrstu ozljede i popraviti je ili ispraviti ako je potrebno. Omogućuje razlikovanje potpune od djelomičnih i kroničnih pukotina. Arthrografija se smatra zlatnim standardom jer je 92% do 100% osjetljiva i 95% do 100% specifična, međutim, rijetko se koristi kao početni korak u dijagnozi jer kao invazivan postupak zahtijeva anesteziju.

5.5. Metode zbrinjavanja ozljede prednjeg križnog ligamenta

Zbrinjavanje ozljede prednjeg križnog ligamenta uključuje konzervativne i kirurške metode (3, 21). Konzervativne metode usmjerene su prema jačanju struktura koljena što doprinosi aktivnoj stabilizaciji koljena, dok je kirurško liječenje usmjereno na rekonstrukciju prednjeg križnog ligamenta.

Odabir načina liječenja kod ozlijeđene osobe ovisi o opsežnosti ozljede, postojanju popratnih ozljeda (ozljeda meniskusa, kolateralnog ligamenta i ostalih struktura), dobi ozlijeđenika i sportskoj aktivnosti (3).

Nekirurške ili konzervativne metode preporučuje se provesti odmah po nastanku ozljede, a podrazumijeva zbrinjavanje po RICE protokolu (3, 21). Prema RICE protokolu zbrinjavanje obuhvaća mirovanje, izbjegavanje svih aktivnosti koje potiču bolnost u koljenima, stavljanje leda iznad ozljede kako bi se smanjila bolnost i oteklina, kompresiju čvrstim elastičnim zavojem oko zahvaćenog koljena i elevaciju zahvaćenog donjeg ekstremiteta. Za suzbijanje boli daju se nesteroidni protuupalni lijekovi. Konzervativne metode kao nastavak liječenja ili trajna terapija indicirane su za osobe s niskim funkcionalnim zahtjevima, kod težih puknuća ligamenata te kod dugotrajnih ozljeda. Nekirurško liječenje se može provoditi i kod aktivnih pojedinaca koji se planiraju baviti aktivnostima ili sportovima koji ne uključuju nagla zaustavljanja ili skretanja, poput vožnje bicikla i plivanja, te kod onih koji nemaju nestabilnost koljena koja utječe na njihov svakodnevni život.

Kontinuirano praćenje i liječenje ortopeda i fizioterapeuta neophodno je i može poboljšati funkcionalni status i stabilnost nakon ozljede (3, 21). Oko polovice ozlijeđenih osoba koje su u početku odabrale neoperativno liječenje, kasnije se odluči podvrgnuti kirurškom zahvatu.

5.6. Kirurško liječenje ozljede prednjeg križnog ligamenta

Unatoč stalnom poboljšanju rehabilitacijskih protokola vezanih uz konzervativno liječenje, gotovo 2/3 pacijenata koji su prvobitno liječeni konzervativnim metodama ne osjećaju se dovoljno zadovoljnima te se u konačnici odlučuju na kirurško liječenje (3). Nestabilnost i česta sekundarna uganuća smatraju se uzrokom preuranjenih degenerativnih promjena koje se mogu izbjeći podvrgavanjem kirurškom rekonstrukcijom prednjeg križnog ligamenta (24). Rekonstrukcijom prednjeg križnog ligamenta uspostavlja se stabilnost zgloba koljena,

sprječava nepravilan raspored sila koje djeluju na zglobne površine tibije i bedrene kosti te smanjuje rizik od sekundarnih uganuća.

Rekonstrukcija križnog ligamenta trenutno je prepoznata kao zlatni standard liječenja i preporučuje se svim pacijentima, pod uvjetom da za nju nema kontraindikacija.

Nije svaki pacijent kandidat za kirurški zahvat (23). Na donošenje odluke utječu dob, osnovna razina tjelesne aktivnosti, fizički zahtjevi, prisutni simptomi, ostale povezane ozljede i želja pacijenta. Premda ne postoji dobna granica za izvođenje kirurškog zahvata, isti se rijetko izvodi kod osoba starijih od 55 godina. Kirurški zahvat se ne provodi kod teškog oticanja, inhibicije kvadricepsa i gubitka pokreta zbog lošijeg ishoda. Zahvat se planira tek kada pacijent postigne punu ekstenziju do 120° fleksije, smanji se oticanje mekog tkiva, uspostavi kontrola kvadricepsa i smanji bol. Pacijenti s višestrukim ozljedama koljena (ozljeda prednjeg križnog ligamenta i meniskusa, prijelom ili medijalni kolateralni ligament) imaju koristi od operacije kako bi se spriječila značajna ograničenja i smanjio rizik od razvoja osteoartritisa koljena.

Što su osobe mlađe dobi i aktivnije, sklonije su odlučiti se za kirurški popravak i rekonstrukciju (3). Drugi kandidati za kirurški popravak/rekonstrukciju su osobe sa značajnom nestabilnošću koljena i/ili višestrukim ozlijeđenim strukturama koljena (22).

Operacija prednjeg križnog ligamenta je najprikladniji tretman za liječenje puknuća za koja se ne očekuje da će same zacijeliti (22). Cilj operacije je vratiti stabilnost ozlijeđenom koljenu. Kirurg uklanja oštećeni ligament i zamjenjuje ga tkivom kako bi na njegovom mjestu izrastao novi ligament. Nakon tretmana a uz fizikalnu terapiju, moguće je postići puno opterećenje koljena za 6 mjeseci nakon operacije a u potpunosti vratiti poremećenu funkciju i baviti se sportom za 12 mjeseci.

Otpribliže 90% osoba koje se podvrgnu kirurškom zahvatu vrati se gotovo normalnom funkcioniranju

U nedavnom sustavnom pregledu, 81% uključenih liječenih rekonstrukcijom ozlijeđenog ligamenta vratilo se atletskoj aktivnosti, 65% se vratilo na razinu natjecanja prije ozljede, a 55% vrhunskih sportaša vratilo se normalnoj igri i natjecanju (22). Čimbenici koji mogu pridonijeti nižem postotku povratka sportu mogu biti sekundarni u odnosu na vanjske čimbenike kao što je strah od ponovne ozljede.

Trenutno postoje dvije operativne metode (22, 23). Jedna uključuje rekonstrukciju srednje trećine ligamenta patele, a druga podrazumijeva rekonstrukciju tetive mišića koljena. Kirurški postupak se izvodi uz minimalnu razinu invazivnosti, artroskopski.

Ozlijeđeni ligamenti rekonstruiraju se uz pomoć grafta. Rekonstrukcija se izvodi tako da posebni kirurški alati i kamera umeću kroz male rezove u zglobu, posebnom operativnom tehnikom kirurg pričvrsti presadak za potkoljenu i bedrenu kost pomoću šavova.

Graft ili presadak može biti autotransplantat (vlastito tkivo) ili alograft (tkivo donora) (3, 22, 23). Materijal za presađivanje djeluje kao podloga za rast novog tkiva ligamenta, a najčešće se u tu svrhu koriste:

- Tetiva patele - autotransplantat tetive patele kao presadak za ozlijeđeni ligament često se koristi jer je dokazano da tetiva patele brzo zacjeljuje, što je čini popularnim izborom za presađivanje.
- Tetiva koljena– autotransplantati tetive koljena se sve češći primjenjuju u kliničkoj praksi zbog uočene smanjene postoperativne boli i bržeg oporavka u usporedbi s transplantatima tetive patele.
- Tetiva kvadricepsa- autotransplantati kvadricepsa se često koriste kod pacijenata koji su prethodno imali rekonstrukciju prednjeg križnog ligamenta.
- Kadaverična tetiva- neki kirurzi preferiraju alograft, tj. korištenje tetiva kadavera jer ne zahtijevaju uklanjanje vlastitih tetiva pacijenta.

Svaki od presadaka ima prednosti i nedostatke s obzirom na ozljedu, snagu, vrstu fiksacije, donorsko mjesto i komplikacije. Prednosti autotransplantata su smanjen rizik imunološkog odbacivanja ili prijenosa bolesti, očuvanje biomehaničke čvrstoće tkiva i smanjene troškova jer nije potrebno skladištenje ili sterilizacija. Nedostatak je produljeno vrijeme kirurškog zahvata.

Kost-čaušica-kost, četverostruka tetiva koljena ili tetiva kvadricepsa se autotransplantati koji se preferiraju u kliničkoj praksi u novije vrijeme. Svaki od njih ima i loše strane. Bol u prednjem dijelu koljena i utrnulost prednjeg dijela koljena veći su kod autotransplantata kost-čaušica-kost, stopa neuspjeha je nešto veća kod četverostruke tetive koljena, stezanje koljena je veće kod kost-čaušica-kost i tetive kvadricepsa, a zadovoljstvo pacijenata je podjednako visoko zastupljeno u svim autotransplantatima. Roe i suradnici su u istraživanju iz 2005. godine (33) pokazali veću prevalenciju nastanka radiografskog osteoartrisa nakon 7 godina praćenja

autotransplantanta kost-čaušica-kost u odnosu na četverostruku tetivu koljena, iako istraživanja pokazuju izvrsne subjektivne rezultate što je dokazano procjenom Međunarodnog odbora za dokumentaciju koljena i Lysholmovim rezultatima. Tkivo alotransplantata obično se može koristiti u revizijskim slučajevima i kod pacijenata s malim funkcionalnim zahtjevima, kojima je potrebna stabilnost i manje intenzivna postoperativna rehabilitacija.

Prednosti alografta su smanjen rizik komplikacija, očuvanje ekstenzornih ili fleksornih mehanizama, smanjeno operativno vrijeme, smanjena incidencija artrofibroze i poboljšanu kozmetiku (23). Prijenos bolesti, imunološko odbacivanje, troškovi, skladištenje i sterilizacija su problemi povezani s upotrebom alografta.

Aseptičko uzimanje i čišćenje koji se sastoji od namakanja antibioticima, višestrukih kontrolnih antimikrobnih kultura i sterilizacija niskim dozama zračenja se najčešće korištene metode za pripremu sterilnog grafta za prednji križni ligament.

Tkivo alografta mora se sterilizirati, i postoji više metoda sterilizacije. Tijekom vremena uočene su prednosti i nedostaci pojedinih metoda. Macaulay i suradnici izvijestili su da alografti sterilizirani osmotskim tretmanom, oksidacijom, sušenjem acetonskim otapalom i gama zračenjem imaju nižu stopu rupture za 45% nakon 6 godina praćenja (34). Pri odabiru alograftnog tkiva za rekonstrukcije prednjeg križnog ligamenta, neozračeni graftovi su se studiji pokazali boljim od ozračenih.

Sterilizacija zračenjem smanjuje biomehanička svojstva ovisno o dozi zračenja, pri čemu se početna biomehanička čvrstoća alografta smanjuje za 15% nakon 2 Mrad zračenja (22). Sterilizacija etilen povećava rizik razvoja trajnog sinovitisa, stoga se ne preporučuje. U novije vrijeme su krioprezervacija i gama zračenje (niska doza < 3,0 Mrad) preporučene tehnike sterilizacije.

Nedavne studije otkrile su povećane stope neuspjeha presatka kod onih koji su primili alograft i imali visoku razinu aktivnosti što indicira kako alograft nije najbolja opcija kod mladog aktivnog pacijenta (22,23).

Provedena su istraživanja o primjeni sintetičkih graftova ili presadaka, ali dosadašnje spoznaje navode kako se isti nisu pokazali dovoljno učinkovitima (22, 23).

Važna karika u rekonstrukciji ligamenata je fiksacija, na komercijalnom tržištu je dostupan velik broj uređaja za fiksiranje (22, 23). U ranom postoperativnom oporavku, fiksacija je slaba karika zbog čega kirurzi nastoje odabrati onu fiksaciju koja će omogućiti transplantatu da izdrži sile nastale postoperativnom rehabilitacijom. Nadomjesci ligamenta koji se koriste za izvođenje rekonstrukcije zahtijevaju fiksiranje koštane ili meko-tkivne komponente unutar koštanog tunela ili na periostumu na udaljenosti od nativnog mjesta pričvršćivanja ligamenta. Interferentni vijci (metalni i bioupijajući), uređaji za ovjes i križne igle ortopedskim kirurzima pružaju stabilnu platformu za fiksiranje kako bi omogućili postoperativnu rehabilitaciju. Izbor fiksacije je individualna želja ortopedskog kirurga.

Provedba kirurškog zahvata povećava rizik od nastanka određenih komplikacija (22). Pojava infekcije rizik je prisutan nakon svakog kirurškog zahvata. Ukočenost nije tako rijetka pojava nakon operacije, ali navedeno se može izbjeći provođenjem rehabilitacije kako bi se povratili pokreti kao prije kirurškog zahvata. Virusna transmisija HIV-a i hepatitisa C je moguć rizik, a šanse su manje od jedan prema milijun da osoba dobije inficiran transplantat. Tromboembolija može biti opasna po život i uzrokovati plućnu emboliju u plućima ili moždani udar u mozgu zbog čega je važna profilaksa antikoagulantnim sredstvima. Vrlo česta komplikacija kod korištenja transplantata tetive kost-čaušica-kost je bol u čaušici koljena. Rana rekonstrukcija prednjeg križnog ligamenta kod djeteta ili adolescenata predstavlja rizik za poremećaj rasta ploče. Ako je moguće, kirurg odgađa kirurški zahvat dok kostur potpuno ne izraste ili koristi posebne tehnike kako bi izbjegao ozljeđivanje ploče. Rizici kirurškog zahvata za rekonstrukciju mogu uključivati i otkazivanje presatka/implantata, artrofibrozu koljena i razvoj složenog regionalnog bolnog sindroma. Neoperativni pristup, odnosno konzervativno liječenje ozljede može dovesti do rekurentne nestabilnosti koljena, pucanja meniska i ubrzanog razvoja artroze.

5.7. Postupak rehabilitacije nakon kirurške intervencije kod ozljede prednjeg križnog ligamenta

Unatoč stalnom poboljšanju rehabilitacijskih protokola vezanih uz konzervativno liječenje, gotovo 2/3 pacijenata koji su prvobitno liječeni konzervativnim metodama ne osjećaju se dovoljno zadovoljnima te se u konačnici odlučuju na kirurško liječenje (3). Rekonstrukcijom prednjeg križnog ligamenta uspostavlja se stabilnost zgloba koljena, sprječava nepravilan

raspored sila koje djeluju na zglobne površine tibije i bedrene kosti te smanjuje rizik od sekundarnih uganuća.

Nestabilnost i česta sekundarna uganuća smatraju se uzrokom preuranjenih degenerativnih promjena koje se mogu izbjeći podvrgavanjem kirurškom rekonstrukcijom prednjeg križnog ligamenta (24). Rekonstrukcija križnog ligamenta trenutno je prepoznata kao zlatni standard liječenja i preporučuje se svim pacijentima, pod uvjetom da za nju nema kontraindikacija.

Važan dio liječenja je fizikalna terapija (3, 21). U prosjeku je potrebno fizikalnu terapiju provoditi nekoliko dana u tjednu kako bi se koljeno vratilo u radno stanje. Tijekom treninga rade se vježbe za jačanje mišića što pomaže povratku punog opsega pokreta. Često osobe dobiju popis vježbi koje trebaju samostalno koje raditi u vlastitom domu. Vježbe koje se preporučuju su izometrička vježba za kvadriceps, izometrička vježba za *biceps femoris* (stražnju ložu), klizanje petom za puni opseg pokreta koljena, fleksija kuka, ekstenzija kuka u potrbušnom položaju i vožnja sobnog bicikla.

Nakon kirurškog zahvata kod svakog se pacijenta provodi fizikalna terapija usmjerena jačanju koljena i mišića oko njega (25). Prvih nekoliko dana nakon operacije izvode se laganije vježbe raspona pokreta, vježbe jačanja i vježbe s utezima. Fizikalna terapija obično započinje unutar prvog tjedna od kirurškog zahvata, uključujući aktivnosti jačanja i ravnoteže.

Otpriblike 6-9 mjeseci je potrebno za oporavak od operacije prednjeg križnog ligamenta, a vrijeme potrebno za integraciju, proliferaciju i remodeliranje presatka traje najmanje 12 mjeseci. Vaskularizacija ligamenta vraća se u normalu nakon 6-12 mjeseci (25).

Postoperativna rehabilitacija nakon rekonstrukcije prednjeg križnog ligamenta je dugotrajan proces (26). Može trajati od 6 mjeseci do 1 godine. Vrijeme potrebno za rehabilitaciju varira na temelju intrinzičnih čimbenika kao što su razina kondicije ozlijeđene osobe prije nastanka ozljede, koordinacija, genetika i motivacija. Utjecaj imaju i vanjski čimbenici kao što su strukturirani program rehabilitacije, profesionalni zahtjevi i socioekonomska razina.

Pacijentova suradljivost i predanost postoperativnom rehabilitacijskom procesu nakon rekonstrukcije ligamenta su ključni faktori uspostave funkcionalnosti.

Vježbe započinju što je prije moguće nakon ozljede i kirurške rekonstrukcije.

Rehabilitacija obično započinje vraćanjem pokreta unutar koljena i drugih povezanih tkiva što uključuje vježbe istezanja koljena uz moguću pomoć strojeva za istezanje koljena (26). Nakon povratka opsega pokreta obično dolazi jačanje mišića. Rehabilitacija za oporavak može uključivati izokinetičke vježbe, vježbe jačanja noge, vježbe jačanja tetive koljena kao i ispravljanje pogrešaka u treningu kroz proprioceptivne i pliometrijske vježbe za okretanje, skakanje i doskok. U početku je važno često odmoriti nogu, staviti led oko zgloba, stisnuti zglob i elevirati nogu.

Nakon otprilike 12 do 16 tjedana, ako pacijent nije sportaš, rehabilitacijskom programu se dodaju aktivnosti specifične za sport, kao što su skokovi, skakanja i vježbe agilnosti (26). Sportaš se treba moći vratiti normalnim aktivnostima oko šest do devet mjeseci nakon operacije. Prerani povratak sportu povećava rizik od ponovne ozljede. Profesionalni sportaši mogu ciljati na siguran povratak u igru unutar 6 do 9 mjeseci premda protokoli često navode da je potrebno razdoblje rehabilitacije od 12 mjeseci kako bi se smanjio rizik od ponovne ozljede.

Postoperativna rehabilitacija nakon rekonstrukcije prednjeg križnog ligamenta može se podijeliti u četiri faze (25). Prva faza aktivnosti uključuje prva 4 tjedna nakon operacije, druga faza počinje na kraju četvrtog postoperativnog tjedna, treća faza uključuje uvođenje aktivnosti opterećenja udarom, a četvrta faza se sastoji od potpunog povratka na aktivnost (26).

Učinkovitost provedbe rehabilitacije ovisi o izboru vježbi i doziranju, a prijelaz iz jedne faze u drugu ovisit će o funkcionalnom statusu, a ne o tjednima koji su protekli od rekonstrukcije.

U tijeku rehabilitacijskog procesa treba voditi računa da je potrebno određeno vrijeme da graft/presadak čvrsto prione uz podlogu bez dodatnih komplikacija i fokus se stavlja na zaštitu presatka od potencijalnih sila koje mogu negativno utjecati na stabilnost i revaskularizaciju presatka. Postoji mogućnost puknuća zbog čega se pacijentu preporučuje nošenje ortoze koja omogućuje kontrolu pokreta koljenog zgloba.

U samom startu započinje se s fleksijom unutar ortoze do 50°, postupno povećavajući za 5-10° svakog dana ovisno o podnošenju boli (26). Skidanje ortoze dopušteno je tijekom nadzora nad vježbom ili provedbi vježbe u kućnim uvjetima. Preporučuje se odmah prvi dan poslije kirurškog zahvata postaviti nogu u povišen položaj kako bi se smanjila otečenost i imobilizirala patela u svim smjerovima. Nadalje, provode se izometrične vježbe usmjerene osnaživanju kvadricepsa te se provodi krioterapija (26, 27). Mobilizacija patele vrlo je važna zbog

rehabilitacije prednjeg križnog ligamenta i treba se provoditi u svim fazama rehabilitacije. Ukoliko patela nije pokretljiva u svim smjerovima, nije moguće niti saviti ili ispružiti koljeno. Vježba usmjerena ka mobilizaciji patele je vrlo jednostavna za primjenu, kažiprstom i palcom obuhvati se patelu i pomiče s lijeva na desno, gore-dolje. Hiperekstenzija koljena nije dopuštena. Pacijent uz ortoza hoda uz pomoć štaka. Glavni cilj ove faze jest postizanje fleksije koljena do 70°.

Druga faza rehabilitacijskog procesa traje od četvrtog do šestog tjedna (26). Kada se postigne puna ekstenzija koljena fokus se postavlja na mobilnost patele i postupno se odbacuju ortoza i štake. Kao glavni cilj navodi se osnaživanje okolne muskulature i povećanje opsega pokreta koljenog zgloba. Vježbe koje se preporučuju u ovoj fazi su vožnja sobnog bicikla, vježbe u vodi i aerobne vježbe, a postepeno se započinje i s provođenjem vježbi ravnoteže i hoda, hodanja uz stube i niz njih. Vježbe su usmjerene na postizanje normalnog hoda, kao prije ozljede.

Treća faza rehabilitacijskog procesa traje od šestog do dvanaestog tjedna (26). U ovoj fazi fokus je na održavanju dosadašnjeg rehabilitacijskog programa vježbi s ciljem osnaživanja, povećanja fleksibilnosti i raspona pokreta. U startu važno je postizanje hoda bez boli u trajanju 20 minuta.

Četvrta faza rehabilitacijskog procesa traje od dvanaestog do dvadeset i četvrtog tjedna (26). Vježbe koje se provode usmjerene su prema osnaživanju kvadricepsa, podizanju snage noge s otporom i provode se vježbe s elastičnom trakom s otporom

Jedna od klasifikacija rehabilitacije nakon kirurške intervencije kod ozljede prednjeg križnog ligamenta tijekom rehabilitacije dijeli na aktivnosti rane faze, međufaze i kasne faze rehabilitacijskog procesa (27).

Rana faza traje do devet tjedana nakon provedenog kirurškog zahvata, a glavni ciljevi rehabilitacije u toj fazi su :

1. Smanjenje boli
2. Smanjenje otekline
3. Aktivacija mišića kvadricepsa
4. Povećanje raspona pokreta koljena
5. Održavanje kardiovaskularne kondicije
6. Održavanje raspona pokreta kuka i gležnja (27).

U ovoj je fazi vrlo važno povratiti i održati opseg pokreta (27). Vježbe se provode tako da se transplantat ne dovodi u opasnost. Tijekom ovog razdoblja važno je provoditi edukaciju pacijenta o prognozama, mogućim kliničkim ishodima i promjenama načina života. Značajan dio rehabilitacije fokusira se na održavanje stabilnosti psihičkog zdravlja, prilagodbu na ograničenje fizičke aktivnosti i razumijevanje što znači i kako živjeti s ozljedom u nadolazećim mjesecima rehabilitacije.

Neophodno je u ovoj fazi posebnim vježbama poticati pravilno opterećenje grafta ili presatka jer ako se previše optereti graft može ponovno rupturirati, i propada uspjeh kirurške intervencije (27).

Cilj fizioterapije je započeti aktivaciju mišića kvadricepsa što se može olakšati korištenjem različitih tehnologija kao što su neuromuskularna električna stimulacija koja osnažuje kontrakcije mišića. Ozljede prednjeg križnog ligamenta imaju nuspojavu poremećaja u osjetu položaja zgloba, odnosno proprioceptiji u ozlijeđenom ekstremitetu. Stoga u rehabilitaciji treba provoditi programe proprioceptije koji uključuju treninge agilnosti, ravnoteže i koordinacije.

Međufaza traje od devet do šesnaest tjedana nakon kirurškog zahvata, a glavni ciljevi rehabilitacije u toj fazi su :

1. Povećanje snage kvadricepsa
2. Osnaživanje donjeg ekstremiteta
3. Ostvarivanje punog raspona pokreta koljena
4. Početak specifičnog sportskog treninga ravnoteže
5. Početak kardiovaskularnog treninga specifičnog za sport (27).

Transplantat ligamenta dostiže dostatnu snagu u osmom do dvanaestog tjedna, i tada se može povećavati opterećenje (27). U ovoj fazi većinu aktivnosti treba izvoditi uz puni opseg pokreta. Iskorak naprijed predstavlja vrlo učinkovitu i klasičnu vježbu koja pomaže u uspostavi održavanja ravnoteže, vraćanju snage u tetivama koljena, gluteusa i kvadricepsa i ispravljanju nedostatka koordinacije pokreta.

Kasna faza traje od šesnaestog do dvadeset i četvrtog tjedna nakon kirurškog zahvata, a ciljevi rehabilitacije u ovoj fazi su :

1. Osnaživanje donjeg ekstremiteta

2. Početak pliometrijske aktivnosti
3. Početak osnaživanja kvadricepsa specifično za sport
4. Poboljšanje funkcionalne koordinacije donjeg ekstremiteta
5. Početak manjih udarnih i beskontaktnih vježbi specifično za sport (27).

U kasnim fazama rehabilitacije, ciljevi su ponovno uvesti trening specifičan za sport/punu fizičku aktivnost (27). U ovoj fazi potiče se nastavak povećavanja snage i počinje se pripremati pacijenta za izvođenje dinamičnijih i pliometrijskih aktivnosti što znači da aktivnosti kao što su skakanje, trčanje i drugi specifični dinamički pokreti postaju dio rehabilitacijskog programa. Vježbe poput bočnog preskakanja na jednoj nozi i skakanje na jednoj nozi mogu pomoći u neuromuskularnoj kontroli i samopouzdanju kod specifičnih sportskih aktivnosti. Ukupno vrijeme rehabilitacije uz stručnu pomoć može premašiti i 24 tjedna, no i nakon kasne faze pacijenti bi trebali samostalno nastaviti s rehabilitacijom.

5.8. Uloga medicinske sestre/tehničara kod ozljede prednjeg križnog ligamenta

Zdravstvena njega kod pacijenata s ozljedom križnih ligamenata koji se zbrinjavaju kirurškim intervencijama započinje uzimanjem sestrinske anamneze u programu pripreme za kirurški zahvat. Prije planiranog kirurškog zahvata važno je pripremiti svu medicinsku dokumentaciju kako bi se moglo utvrditi posjeduje li pacijent određene čimbenike rizika koji bi mogli uzrokovati ili pridonijeti lošem ishodu zahvata, kao što su alergija, starost, pretilost i emocionalni status (28). Važno je identificirati kronične nezarazne bolesti i moguća zarazna stanja te evidentirati medikamentoznu terapiju koju pacijent uzima (28, 29). Ako pacijent ima neku infekciju kože ili kronični edem donjih ekstremiteta to zahtijeva odgodu zahvata.

Poželjno je provjeriti da li je pacijent nedavno imao stomatološke ili oralne zahvate jer se aktivna oralna ili dentalna infekcija može proširiti na ostale organske sustave i pridonijeti nastanku infekcije operativnog polja (28). Ambulantna prijeoperacijska obrada uključuje konzultaciju s anesteziologom kako bi se utvrdilo koju će vrstu anestezije koristiti tijekom zahvata i postoje li određene kontraindikacije za kirurški zahvat.

Dalje, snima se elektrokardiogram srca, obavlja radiološka snimka srca i pluća, te ovisno o nalazima provodi se internistički pregled (28). Potrebno je prikupiti i u dokumentaciju unijeti vrijednosti vitalnih znakova prije zahvata uključujući i razinu svijesti, pokretljivosti i boli. Potrebno je informirati pacijente da prestanu uzimati aspirin i druge antitrombocitne lijekove i do tjedan dana prije zahvata jer ti lijekovi povećavaju rizik krvarenja. Pacijente je potrebno savjetovati da ne uzimaju niti nesteroidne protuupalne lijekove zbog antikoagulantnog učinka. Najčešće se savjetuje prestanak uzimanja tih lijekova tjedan prije operacije.

Medicinska sestra treba odvojiti dovoljno vremena kako bi mogla razgovarati s pacijentom, saslušati njegove strahove i brige, te pružiti podršku i umiriti ga kako bi uz fizičku pripremu bio i psihički spreman za operativni zahvat.

Uloga kirurga je objasniti koje su prednosti i nedostaci ponuđenih presadaka i pružiti mogućnost donošenja odluka koja vrsta presatka bi bila najprikkladnija.

Neposredna preoperativna priprema uključuje uzimanja uzoraka krvi i urina za provedbu laboratorijskih pretraga (28). Ukoliko analiza urina pokazuje infekciju mokraćnog sustava, prije

zahvata treba započeti s antibiotskom terapijom jer postojeća infekcija povećava rizik infekcije kirurške incizije. Osim vađenja krvi za laboratorijske analize, važno je uzeti uzorak i za krvnu grupu i Rh faktor.

Večer prije planiranog operativnog zahvata pacijent mora dobiti dozu niskomolekularnog heparina po odredbi vodećeg liječnika, te ne smije jesti poslije 18 sati i piti tekućinu nakon ponoći.

Perioperativna skrb na dan kirurškog zahvata uključuje uzimanje uzorka krvi za laboratorijsku analizu prema odredbi anesteziologa (28). Ukoliko je pacijent dijabetičar, potrebno je provjeriti razinu glukoze u krvi i primijeniti terapiju. Ostala terapija se primjenjuje kako je propisano.

Na dan operacije pacijent se tušira u otopini dezinficijensa, najčešće se koristi otopina clorhexidina. Potrebno je oprati operativno polje u pjenušavoj otopini clorhexidina, ako je potrebno operativno polje se ošiša električnom šišalicom i nakon toga ponovno opere (28). Nakon toga pacijent oblači odjeću predviđenu za operativnu zahvat, najčešće jednokratni mantil i gaćice. Medicinska sestra mjeri vitalne znakove, prema odredbi liječnika primjenjuje lijekove i intravensku antibiotsku profilaksu. Zajedno sa svom medicinskom dokumentacijom (CD RTG-a i MR koljena), pripremljeni pacijent se prevozi u kiruršku dvoranu. Uz pacijenta se šalje i ortoza koju nakon operacije postavlja kirurg. Rekonstrukcija prednjeg križnog ligamenta obično traje oko dva sata. Pacijent se na kirurškom stolu postavlja u ležeći položaj s blago savijenim koljenima.

Po završetku kirurškog zahvata postoji pacijentima se obično postavlja dren koji omogućuje evakuaciju sadržaja iz operativnog polja što je nužno jer sakupljanje sadržaja u operativnom polju povećava rizik nastanka i razvoja infekcije (28). Drenažna cijev se obično uklanja dan nakon operacije. Na kraju operacije kirurški rez se zatvori kožnim spajalicama i pokrije zavojem.

Nakon završetka operacije pacijent se premješta u jedinicu za buđenje gdje ima intenzivni nadzor (30). Medicinska sestra/ tehničar procjenjuje razinu svijesti i vrijednosti vitalnih znakova i dokumentira ih svakih pet do deset minuta tijekom prvog sata ili dok se ne stabiliziraju, a zatim svakih petnaest minuta sve do premještanja bolesnika na matični odjel. Po

primitku na matični odjel provodi se usporedba trenutnih vrijednosti s onima prije zahvata, a svaku vrijednost tjelesne temperature iznad 38° C potrebno je prijaviti nadležnom liječniku.

Važno je poticati pacijenta na vježbe dubokog disanja i kašlja kako bi st prevenirao nastanak komplikacije dugotrajnog mirovanja – respiratornih komplikacija (28). Fokus treba biti i na cirkulaciju stopala, a medicinska sestra/tehničar trebaju procjenjivati toplinu, boju, puls, vrijeme punjenja kapilara i motoriku donjih ekstremiteta. Neurološke ispade moguće je jednostavno otkriti procjenom dorzalne fleksije, plantarne fleksije i pomicanja nožnih prstiju. Moguće su postoperativne poteškoće kao što su mučnina i povraćanje i zahtijevaju provođenje intervencija kao što su pozicioniranje bolesnika, osiguravanje posude za povraćanje, osiguravanje pribora za higijenu usta te primjenu medikamentozne terapije kako je propisano.

Posebnu pozornost potrebno je obratiti na diurezu i na kiruršku ranu (28). Medicinska sestra/tehničar promatra izgled rane, okolno područje drena, izgled okolne kože, te analizira prisutnost hematoma, crvenila, topline ili otekline. Potrebno je praćenje količine drenaže. Abnormalne količine drenaže potrebno je prijaviti operateru jer može upućivati na krvarenje u zglobu što zahtijeva reviziju operativnog polja. Na prvom previjanju koje se obično provodi drugi dan postoperativno, ukoliko je količina drenaže ispod 100ml dren se vadi u dogovoru s vodećim liječnikom. Mnogi se pacijenti žale na bol, obamrlost ili ukočenost i oteklinu na mjestu reza zbog čega je potrebno primijeniti analgetike prema odredbi liječnika.

Pozicioniranje ekstremiteta provodimo po odredbi vodećeg liječnika koji određuje pomagala i poziciju ekstremiteta (jastuk i/ili ortoza). Operiranu nogu treba držati podignutu kako bi se smanjili edemi na mjestu kirurške incizije (28). Neki kirurzi indiciraju stroj za kontinuirano pasivno kretanje, tj. terapiju u kojoj se stroj koristi za pomicanje zgloba pri čemu pacijent ne mora uložiti nikakav napor. Uređaj savija zglob naprijed-natrag do određenog broja stupnjeva uz mogućnost individualne prilagodbe brzine. Svrha ove terapije je pružanje potpore koljenu uz smanjenje edema i poboljšanje cirkulacije. Ovisno o odredbi liječnika operatera, moguće je korištenje pneumatske kompresije kako bi se potaknuo protok krvi kroz žile nogu i spriječio nastanak duboke venske tromboze i plućne embolije. Kod svakog pacijenta treba provjeravati prisutnost znakova i simptoma plućne embolije. Pritužbe na bol ili oticanje potkoljenice može ukazivati na duboku vensku trombozu a bol u prsima ili otežano disanje su mogući simptomi plućne embolije.

Aktivno kretanje počinje prvog postoperativnog dana, kada se provodi fizikalni pregled i procjena za rehabilitacijski proces (28). Savjetuje se postupno ustajanje iz kreveta, učenje hoda

uz štake ili hodalicu uz pomoć fizioterapeuta. Počinje se s korištenjem kinetickih uređaja, kako bi se postepeno osnažilo nogu i povećao venski povrat. Preporučuju se vježbe pumpanja gležnja gdje se polako pomiču nožni prsti prema stropu, a zatim i prema dolje, 15 do 20 sekundi.

Nastavak njege i rehabilitacije koji se provode ambulantno i/ili stacionarno (toplice) nakon otpusta iz bolnice ključni su za pomoć pacijentu da povрати i održi mobilnost i funkciju (28). Medicinska sestra treba educirati pacijenta o važnosti nastavka rehabilitacije za održavanje fizičke funkcije kondicije te za sprječavanje nastanka ožiljaka i kontraktura novog zgloba koljena. Pacijenta je potrebno upozoriti na rizik od pada koji bi mogao oštetiti koljeno. Savjetovati izbjegavanje penjanja stepenicama sve dok pacijent ne postane u stanju samostalno održati čvrstu i pokretljivu ravnotežu. Potrebno je poticati pacijente da nose čvrstu i stabilnu obuću. Korištenje štapova, štaka, hodalice i rukohvata su važan dio rehabilitacije.

Infekcija operativnog polja je jedna je od najvažnijih komplikacija kirurškog zahvata, i javlja vrlo rijetko kod operiranih bolničkih pacijenata.

Infekcija rane uzrokuje usporeno i loše cijeljenje rane, što produljuje vrijeme oporavka, utječe na funkcionalni oporavak noge i povećava ekonomsko i psihičko opterećenje pacijenta (31). Infekcija može toliko uznapredovati da može dovesti i do amputacije noge. Teška infekcija rane može uzrokovati sustavnu infekciju i višestruke disfunkcije organa, što rezultira septičnim šokom, s potencijalno smrtnim ishodom.

Kod svake kirurške incizije treba pretpostaviti da može doći do infekcije, a rizik povećavaju i pojedini faktori od strane pacijenta

Kako bi se učinkovito smanjila učestalost infekcije kirurške rane, važno je obratiti pozornost na prevenciju i kontrolu povezanih infekcija (31, 32).

Najčešća sestrinska dijagnoza u ovih pacijenata je „Visok rizik za infekciju“

Sestrinski ciljevi

- Tijekom hospitalizacije neće biti simptoma niti znakova
- Pacijent će usvojiti znanja o načinu prijenosa i postupcima sprečavanja infekcije, demonstrirati će pravilnu tehniku pranja ruku
- Pacijent će znati prepoznati znakove i simptome infekcije

Sestrinske intervencije

- Mjeriti vitalne znakove (tjelesnu temperaturu afebrilnim pacijentima mjeriti dva puta dnevno, te izvijestiti o svakom porastu)
- Pratiti promjene vrijednosti laboratorijskih nalaza
- Održavati higijenu ruku prema standardu
- Obući zaštitne rukavice prema standardu
- Obući zaštitnu odjeću prema standardu
- Održavati higijenu prostora prema standardnoj operativnoj proceduri
- Ograničiti širenje mikroorganizama u okolinu zrakom (prašina, rastresanje posteljnog rublja, održavanje filtera klima-uređaja)
- Podučiti pacijenta važnosti održavanja higijene ruku
- Uvoditi i održavati intravenozne/arterijske katetere prema standardu
- Održavati drenažne katetere prema standardu
- Aseptično previjanje rana
- Zbrinuti infektivni i oštri materijal prema standardnoj operativnoj proceduri
- Pratiti pojavu simptoma i znakova infekcije
- Održavati setove i instrumente prema standardnoj operativnoj proceduri
- Održavati optimalne mikroklimatske uvjete
- Primijeniti antibiotsku profilaksu prema pisanoj odredbi liječnika
- Educirati pacijenta i obitelj (32).

Sestrinska evaluacija

- Tijekom hospitalizacije nije došlo do pojave infekcije
- Pacijent demonstrira pravilnu tehniku pranja ruku
- Pacijent nabraja simptome infekcije
- Pacijent nabraja čimbenike rizika za nastanak infekcije
- Došlo je do pojave infekcije

U ovakvih pacijenata vrlo su rijetke infekcije.

5.9. Cilj liječenja

Postoperativno najvažnije nam je rano ustajanje pacijenta iz kreveta uz pomoć sestre/tehničara i ortopedskih pomagala (potpazušne ili podlakatne štake). Smanjivanje komplikacija dugotrajnog ležanja kao što su duboka venska tromboza. Uloga medicinske sestre/tehničara je veoma važna. Provodi se edukacija oko svakodnevnih aktivnosti. Važna je daljnja edukacija o trenutnom režimu svakodnevnog funkcioniranja do povratka funkcije, te važnosti odlaska na kontrolne preglede. Medicinska sestra/tehničar mora doprinijeti povećanju stupnja kvalitete i sigurnosti života pacijenta nakon operativnog zahvata.

6. ZAKLJUČAK

Križni ligamenti koljena imaju jako bitnu ulogu u kretanju i pokretljivosti a u isto vrijeme su vrlo podložni ozljedama. Ozljede se zbrinjavaju konzervativno tj, samo uz akutno zbrinjavanje otoka tkiva i suzbijanje boli nakon čega se provodi rehabilitacija. Uz ovakav tretman moguće je postići ograničenu funkcionalnost. Puni potencijal ozlijeđenog koljena postiže se uz kirurško liječenje ozlijeđenih ligamenata.

U zbrinjavanju ozljede prednjeg križnog ligamenta sudjeluje multidisciplinarni tim, a posebno je značajna uloga medicinske sestre/tehničara tijekom preoperativne, operativne i postoperativne faze. Izrada planova zdravstvene njege za pacijente nakon prijeloma prednjeg križnog ligamenta temelji se na sprječavanju komplikacija koje mogu nastati u razdoblju oporavka.

Redovito provođenje adekvatne sestrinske procjene omogućuje kontrolu boli kod pacijenta i sprječava dodatne komplikacije. U postoperativnoj fazi oporavka pacijenta fokus je na ostale aktualne sestrinske probleme kao što su bol, visok rizik oštećenja integriteta kože, neupućenost u tijek liječenja, visok rizik za nastanak infekcije pri čemu medicinska sestra/tehničar provodi odgovarajuće intervencije s ciljem poboljšanja zdravstvenog stanja, prevencije komplikacija, i poboljšanja kvalitete života.

U postoperativnoj zdravstvenoj njezi posebno treba istaknuti važnost prevencije infekcije rane. Infekcija postoperativne rane uzrokuje usporeno cijeljenje reza i loše cijeljenje rane, što produljuje vrijeme oporavka, utječe na funkcionalni oporavak noge i povećava ekonomsko i psihičko opterećenje pacijenta. Nepovoljno utječe na kvalitetu života jer je proces liječenja infekcije dugotrajan a u najgorem slučaju može rezultirati amputacijom zahvaćene noge. Teška infekcija rane može uzrokovati sustavnu infekciju i višestruke disfunkcije organa, septički šok, i može rezultirati i smrtnim ishodom.

Uspješan oporavak kirurške incizije povećava povjerenje pacijenata u postoperativnu rehabilitaciju, promiče postoperativno samozbrinjavanje i brzi povratak u društveni život..

7. LITERATURA

1. Kiapour AM, Murray MM. Basic science of anterior cruciate ligament injury and repair. *Bone Joint Res.* 2014;3(2):20-31.
2. Evans J, Nielson JI. *Anterior Cruciate Ligament Knee Injuries.* StatPearls Publishing; Treasure Island: 2022.
3. Smith MA, Smith WT, Kosko P. Anterior cruciate ligament tears: reconstruction and rehabilitation. *Orthop Nurs.* 2014;33(1):14-24.
4. Petersen W, Tillmann B. Anatomy and function of the anterior cruciate ligament. *Der Orthopade.* 2002;31(8):710-718.
5. Duthon VB, Barea C, Abrassart S, Fasel JH, Fritschy D, Ménétrey J. Anatomy of the anterior cruciate ligament. *Knee Surg Sports Traumatol Arthrosc.* 2006;14(3):204-13.
6. Flandry F, Hommel G. Normal anatomy and biomechanics of the knee. *Sports Med Arthrosc Rev.* 2011;19(2):82-92.
7. Orthopedics Today Urgent Care. Knee Anatomy (Online). 2020. Dostupno na adresi: <https://www.osmifw.com/orthopedic-diseases-disorders/knee-injuries-disorders/knee-anatomy/> Zadnji pristup stranici: 15.8.2022.
8. Specijalna bolnica Sv.Katarina. Operativni zahvati drugih ligamenata koljena (Online). 2020. Dostupno na adresi: <https://www.svkatarina.hr/ortopedija-i-sportska-medicina/operativni-zahvati-drugih-ligamenata-koljena> Zadnji pristup stranici: 15.8.2022.
9. Kobayashi H, Kanamura T, Koshida S i suradnici. Mechanisms of the anterior cruciate ligament injury in sports activities. *J Sports Sci Med.* 2010;9(4):669-75.
10. Wetters N, Weber AE, Wuerz TH i suradnici. Mechanism of Injury and Risk Factors for Anterior Cruciate Ligament Injury. *Operative Techniques in Sports Medicine.* 2016;24:1:2-6.
11. Boden BP, Sheehan FT, Torg JS, Hewett TE. Noncontact anterior cruciate ligament injuries: mechanisms and risk factors. *J Am Acad Orthop Surg.* 2010;18(9):520-7.
12. Acevedo RJ, Rivera-Vega A, Miranda G i suradnici. Anterior cruciate ligament injury: identification of risk factors and prevention strategies. *Curr Sports Med Rep.* 2014;13(3):186-91.

13. Rafeeuiddin R, Sharir R, Dingenen B i suradnici. Mapping current research trends on neuromuscular risk factors of non-contact ACL injury. *Phys Ther Sport*. 2016;22:101-113.
14. Hewett TE, Myer GD, Ford KR. Anterior cruciate ligament injuries in female athletes: Part 1, mechanisms and risk factors. *Am J Sports Med*. 2006;34:299–311.
15. Kohn L, Rembeck E, Rauch A. Verletzung des vorderen Kreuzbandes beim Erwachsenen: Diagnostik und Therapie [Anterior cruciate ligament injury in adults : Diagnostics and treatment]. *Orthopade*. 2020;49(11):1013-1028.
16. LaBella CR, Henrikus W, Hewett TE; Council on Sports Medicine and Fitness, and Section on Orthopaedics. Anterior cruciate ligament injuries: diagnosis, treatment, and prevention. *Pediatrics*. 2014;133(5):e1437-50.
17. Parwaiz H, Teo AQ, Servant C. Anterior cruciate ligament injury: A persistently difficult diagnosis. *Knee*. 2016;23(1):116-20.
18. Sobrado MF, Bonadio MB, Ribeiro GF i suradnici. LEVER SIGN TEST FOR CHRONIC ACL INJURY: A COMPARISON WITH LACHMAN AND ANTERIOR DRAWER TESTS. *Acta Ortop Bras*. 2021;29(3):132-136.
19. Body Building. Ozljedna prednjeg križnog ligamenta (Online). 2020. Dostupno na adresi: <https://www.building-body.com/ozljeda-prednjeg-kriznog-ligamenta/> Zadnji pristup stranici: 15.8.2022.
20. Kalke RJ, Di Primio GA, Schweitzer ME. MR and CT arthrography of the knee. *Semin Musculoskelet Radiol*. 2012 Feb;16(1):57-68.
21. Diermeier T, Rothrauff BB, Engebretsen L i suradnici. Symposium ACL Treatment Consensus Group. Treatment after anterior cruciate ligament injury: Panther Symposium ACL Treatment Consensus Group. *Knee Surg Sports Traumatol Arthrosc*. 2020;28(8):2390-2402.
22. Stone AV, Marx S, Conley CW. Management of Partial Tears of the Anterior Cruciate Ligament: A Review of the Anatomy, Diagnosis, and Treatment. *J Am Acad Orthop Surg*. 2021;15;29(2):60-70.
23. Xerogeanes JW. Quadriceps Tendon Graft for Anterior Cruciate Ligament Reconstruction: THE GRAFT OF THE FUTURE! *Arthroscopy*. 2019;35(3):696-697.
24. Raines BT, Naclerio E, Sherman SL. Management of Anterior Cruciate Ligament Injury: What's In and What's Out? *Indian J Orthop*. 2017 Sep-Oct;51(5):563-575.

25. Babić-Naglić Đ i suradnici. Fizikalna i rehabilitacijska medicina. Medicinska naklada; Zagreb: 2013.
26. Grle I, Grle M. Rehabilitacija pacijenata nakon rekonstrukcije prednje križne sveze. Zdravstveni glasnik. 2019;5.1.
27. Moguš D. Rehabilitacijske metode i fizikalna terapija koljena nakon ozljede prednjeg križnog ligamenta. Fakultet za dentalnu medicinu i zdravstvo; Osijek: 2021.
28. Straw R, Colclough K, Geutjens GG. Arthroscopically assisted ACL reconstruction. Is a drain necessary? Knee. 2003;10(3):283-5.
29. Visanboon ๑, Seemarak ๒, Tamsat ๓ i suradnici. Nursing Care for Patients Underwent Anterior Cruciate Ligament Reconstruction. Kuakarun Journal of Nursing. 2021; 28(1), 108–119.
30. Dai J, Li J. Effect of Nursing in Operating Room Combined with Intraoperative Heat Preservation Intervention on Prevention of Incision Infection and Improvement of Hemodynamics in Patients with Anterior Cruciate Ligament Injury and Reconstruction under Knee Arthroscopy. Computational and Mathematical Methods in Medicine. 2022;2022:8.
31. Myrick K. Orthopedic and Sports Medicine Case Studies for Advanced Practice Nurses. Springer Publishing Company; New York: 2016.
32. Myers JL. Nursing Care Plans - E-Book: Nursing Diagnosis and Intervention 10th Edition, Kindle Edition. Mosby; Maryland Heights: 2021.
33. Roe J, Pinczewski LA, Russell VJ, Salmon LJ, Kawamata T, Chew M. A 7-year follow-up of patellar tendon and hamstring tendon grafts for arthroscopic anterior cruciate ligament reconstruction: differences and similarities. Am J Sports Med. 2005; 33(9):1337-45.
34. Macaulay A A, Perfetti, DC, Levine, WN. Anterior cruciate ligament graft choices. Sports health. 2012; 4: 63–68.

8. OZNAKE I KRATICE

RICE- rest, ice, compression and elevation

AMP- anteromedijalni pristup

AM- anteriorno-medijalni

PL- posteriorno-lateralni

AP- anteriorno-posteriorni

ML- medijalno - lateralno

AM- anteriorno-medijalni

N- Newton

Mrad- mjerna jedinica ionizirajućeg zračenja

9. SAŽETAK

Sportske ozljede su problem koji se često susreće tijekom vježbanja. Ozljeda prednjeg križnog ligamenta jedna je od ozbiljnih sportskih ozljeda čestih tijekom sportske aktivnosti koji može ozbiljno utjecati na kvalitetu života ozlijeđene osobe. Zbrinjavanje ozljede prednjeg križnog ligamenta uključuje konzervativne i kirurške metode. Konzervativne metode usmjerene su prema jačanju što doprinosi aktivnoj stabilizaciji koljena, dok je kirurško liječenje usmjereno na rekonstrukciju prednjeg križnog ligamenta. Odabir načina liječenja ovisi o opsežnosti ozljede, popratnim ozljedama, dobi i sportskoj aktivnosti. U zbrinjavanju ozljede prednjeg križnog ligamenta sudjeluje multidisciplinarni tim, a posebno je značajna uloga medicinske sestre i tehničara tijekom preoperativne, operativne i postoperativne faze.

Ključne riječi: sportske ozljede, ligament, ozljeda prednjeg križnog ligamenta, sestринство

10. SUMMARY

Sports injuries are a problem that is often encountered during exercise. An anterior cruciate ligament injury is one of the serious sports injuries common during sports activities that can seriously affect the quality of life of the injured person. Management of anterior cruciate ligament injuries includes conservative and surgical methods. Conservative methods are aimed at strengthening, which contributes to active stabilization of the knee, while surgical treatment is aimed at reconstruction of the anterior cruciate ligament. The choice of treatment method depends on the extent of injuries, accompanying injuries, age, and sports activity. A multidisciplinary team takes part in the treatment of anterior cruciate ligament injuries, and the role of nurses and technicians during the preoperative, operative, and postoperative phases is particularly important.


Key words: sports injuries, ligament, anterior cruciate ligament injury, nursing

11. POPIS PRILOGA

Slika 5.1. Anatomija koljena.....	6
Slika 5. 2. Ligamenti koljena.....	8
Slika 5.3.Lachmanov test.....	13
Slika 5.4. Test pomaka stožera.....	14
Slika 5.5. Test prednje latice.....	14

IZJAVA O AUTORSTVU ZAVRŠNOG RADA

Pod punom odgovornošću izjavljujem da sam ovaj rad izradio/la samostalno, poštujući načela akademske čestitosti, pravila struke te pravila i norme standardnog hrvatskog jezika. Rad je moje autorsko djelo i svi su preuzeti citati i parafraze u njemu primjereno označeni.

Mjesto i datum	Ime i prezime studenta/ice	Potpis studenta/ice
U Bjelovaru, <u>13.10.2022</u>	Ante Tomić	

Prema Odluci Veleučilišta u Bjelovaru, a u skladu sa Zakonom o znanstvenoj djelatnosti i visokom obrazovanju, elektroničke inačice završnih radova studenata Veleučilišta u Bjelovaru bit će pohranjene i javno dostupne u internetskoj bazi Nacionalne i sveučilišne knjižnice u Zagrebu. Ukoliko ste suglasni da tekst Vašeg završnog rada u cijelosti bude javno objavljen, molimo Vas da to potvrdite potpisom.

Suglasnost za objavljivanje elektroničke inačice završnog rada u javno dostupnom nacionalnom repozitoriju

Ante Tomić

ime i prezime studenta/ice

Dajem suglasnost da se radi promicanja otvorenog i slobodnog pristupa znanju i informacijama cjeloviti tekst mojeg završnog rada pohrani u repozitorij Nacionalne i sveučilišne knjižnice u Zagrebu i time učini javno dostupnim.

Svojim potpisom potvrđujem istovjetnost tiskane i elektroničke inačice završnog rada.

U Bjelovaru, 15. 10. 2022



potpis studenta/ice