

# Zdravstvena njega bolesnika sa traheostomom nakon otpusta iz bolnice

---

Grozdanić, Emina

Undergraduate thesis / Završni rad

2021

Degree Grantor / Ustanova koja je dodijelila akademski / stručni stupanj: **Bjelovar University of Applied Sciences / Veleučilište u Bjelovaru**

Permanent link / Trajna poveznica: <https://um.nsk.hr/um:nbn:hr:144:160816>

Rights / Prava: [In copyright](#) / [Zaštićeno autorskim pravom.](#)

Download date / Datum preuzimanja: **2025-02-07**



Repository / Repozitorij:

[Digital Repository of Bjelovar University of Applied Sciences](#)



VELEUČILIŠTE U BJELOVARU  
PREDDIPLOMSKI STRUČNI STUDIJ SESTRINSTVO

**ZDRAVSTVENA NJEGA BOLESNIKA SA  
TRAHEOSTOMOM NAKON OTPUSTA IZ BOLNICE**

Završni rad br. 03/SES/2021

Emina Grozdanić

Bjelovar, rujan 2021.



Veleučilište u Bjelovaru  
Trg E. Kvaternika 4, Bjelovar

## 1. DEFINIRANJE TEME ZAVRŠNOG RADA I POVJERENSTVA

Kandidat: **Grozdanić Emina** Datum: 13.01.2021. Matični broj: 001916

JMBAG: 0314018470

Kolegij: **OTORINOLARINGOLOGIJA**

Naslov rada (tema): **Zdravstvena njega bolesnika sa traheostomom nakon otpusta iz bolnice**

Područje: **Biomedicina i zdravstvo** Polje: **Kliničke medicinske znanosti**

Grana: **Otorinolaringologija**

Mentor: **dr.sc. Stjepan Grabovac** zvanje: **viši predavač**

Članovi Povjerenstva za ocjenjivanje i obranu završnog rada:

1. **Goranka Rafaj, mag.med.techn., predsjednik**
2. **dr. sc. Stjepan Grabovac, mentor**
3. **Živko Stojčić, dipl.med.techn., član**

## 2. ZADATAK ZAVRŠNOG RADA BROJ: 03/SES/2021

Traheostome vrši medicinsko osoblje, medicinske sestre, tehničari i liječnici najčešće na Odjelima otorinolaringologije, maksilofacijalne kirurgije ili u jedinicama intenzivnog liječenja, kojima je skrb o traheostomi svakodnevni posao. Problem nastaje kada bolesnik sa traheostomom koji nije u stanju sam voditi brigu o njezi stome biva otpušten kući ili odlazi u smještaj u neku od ustanova gdje skrb o traheostomi preuzima osoblje koje nije dovoljno educirano. Svjedoci smo često bespotrebnog prevoženja traheotomiranog bolesnika natrag u bolnicu samo radi promjene kanile i čišćenja sekreta iz traheobronhalnog stabla što osim štete samom bolesniku iziskuje angažman dodatnog osoblja i sanitetskog prijevoza sa dodatnim bespotrebnim troškovima. U preglednom radu želimo prikazati ulogu medicinske sestre prvostupnice kod bolesnika sa traheostomom.

Zadatak uručen: 13.01.2021.

Mentor: **dr.sc. Stjepan Grabovac**

## **Zahvala**

Zahvaljujem se svom mentoru i svima koji su mi pomogli u ovom periodu profesionalnog usavršavanja.

## Sadržaj

1. Uvod .....	1
2. Cilj rada .....	2
3. Metode .....	3
4. Rasprava .....	4
4.1. Definicija .....	4
4.2. Povijesni pregled .....	4
4.2.1. Period legende .....	4
4.2.2. Period straha .....	5
4.2.3. Period dramatizacije .....	5
4.2.4. Period entuzijazma .....	7
4.2.5. Period racionalizacije .....	7
4.3. Anatomija vrata i dišnog sustava .....	8
4.4. Zahvat traheotomije .....	11
4.4.1. Otvorena kirurška traheotomija (OKT) .....	11
4.4.2. Krikotiroidotomija (konikotomija) .....	12
4.4.3. Perkutana dilatacijska traheotomija (PDT) .....	12
4.5. Indikacije za traheotomiju .....	14
4.6. Vrste trahealnih kanila .....	16
4.7. Njega bolesnika s traheostomom .....	19
4.7.1. Učvršćivanje trahealne kanile .....	19
4.7.2. Njega traheostome i usne šupljine .....	20
4.7.3. Sekrecije .....	21
4.7.4. Vlaženje i grijanje udahnutog zraka .....	21
4.7.5. Toaleta trahealne kanile .....	22
4.7.6. Govor .....	22

4.7.7. Hranjenje .....	23
4.7.8. Komplikacije u traheotomiranog bolesnika .....	23
4.7.9. Prava traheotomiranog bolesnika .....	24
5. Zaključak .....	25
6. Literatura .....	26
7. Oznake i kratice .....	28
8. Sažetak .....	29
9. Summary .....	30

## 1. Uvod

Disanje je jedan od osnovnih životnih uvjeta svih bića, a tako i čovjeka. Disanjem se izmjenjuju plinovi, ponajprije kisik i ugljikov dioksid, između atmosferskog zraka i stanica čovjekova organizma potrebni za normalno funkcioniranje i preživljavanje čovjeka. Samo disanje se sastoji od procesa ventilacije i respiracije. Ventilacija je proces u kojem zrak kroz sustav dišnih organa ulazi u pluća te izlazi iz njih, dok je respiracija proces u kojem plinovi prelaze iz atmosferskog zraka u plućima u krv, a potom i u svaku stanicu u tijelu te obrnuto. Stoga je jasno da je nesmetana ventilacija ili održavanje dišnog sustava ili dišnog puta prohodnim jedan od najvažnijih preuvjeta disanja. Dišni sustav posebni je sustav organa u organizmu čovjeka specijaliziran za provođenje zraka do mjesta prve izmjene plinova, tj. pluća(1,2). U slučaju kada niz bolesti ili stanja čovjeka onemogućavaju normalnu ventilaciju kompromitirajući dišni put potrebno je isti osigurati. Osim liječenja podležeće bolesti i drugih tehnika liječenja ugroženog dišnog puta, veliku ulogu u neodgođenom osiguravanju dišnog puta ima i traheotomija. Traheotomija je naziv za operativni zahvat stvaranja umjetnog otvora na prednjoj stijenci vratnog dijela dušnika ili traheje. Navedenim zahvatom zaobilaze se strukture gornjeg dišnog puta i omogućava nesmetan prolaz zraku do pluća(3). Jedan je od najstarijih kirurških zahvata u povijesti medicine i čovječanstva. Uz stoljeća usavršavanja do danas ima nezaobilazno mjesto kao način liječenja nekih stanja u bolesnika(4,5). Posebnost je također i u načinu skrbi i njezi bolesnika kojem je učinjena traheotomija. Samim zahvatom bolesniku je omogućeno disanje, ali uz navedeno stanje postoje i određena pravila ponašanja i njege takvog bolesnika uz koje je moguće izbjeći neke novonastale prepreke i bolesniku omogućiti lakšu prilagodbu na svoje novo stanje(6).

## 2. Cilj rada

Traheostoma je otvor na vratu koji se radi zbog različitih stanja i indikacija. Za vrijeme boravka traheotomiranog bolesnika u bolnici njegu traheostome vrši bolničko osoblje, medicinske sestre, tehničari i liječnici najčešće na odjelima otorinolaringologije, maksilofacijalne kirurgije ili u jedinicama intenzivnog liječenja, koje je dobro educirano i iskusno te im je skrb o traheostomi svakodnevni posao. Kada bolesnik s traheostomom, koji nije u mogućnosti sam se brinuti o traheostomi, biva otpušten kući ili odlazi na smještaj u neku od ustanova, skrb preuzima osoblje koje često nema dovoljno znanja o traheostomi. Svjedoci smo često bespotrebnog prevoženja traheotomiranog bolesnika natrag u bolnice kako bi im se samo promijenila kanila ili aspirirao sekret iz traheobronhalnog stabla. Ovakav postupak može štetiti i bolesniku, angažira se dodatno osoblje i prijevoz, a niti financijske posljedice se ne bi smjele zanemariti. Cilj ovog rada je prikazati koja je uloga medicinske sestre prvostupnice kod postupka s traheostomom, indikacije za njeno izvođenje, njegu i održavanje, uključujući vrste trahealnih kanila te koja prava traheotomirani pacijent ostvaruje preko Hrvatskog zavoda za zdravstveno osiguranje.



### **3. Metode**

Tijekom pisanja završnog rada korištena je raspoloživa literaturna (studentski radovi, znanstveni časopisi, stručni internetski članci) povezana uz temu o traheostomi. Literaturni izvori su preuzeti s odgovarajućih platformi, kao što su Science Direct, Pub Med, Portal hrvatskih znanstvenih i stručnih časopisa - Hrčak i ostale relevantne platforme. Pregledni rad je pisan induktivnom metodom; analizom pojedinačnih činjenica donosio se zaključak o općem sudu.

## 4. Rasprava

### 4.1. Definicija

Traheotomija je kirurški zahvat kojim se stvara umjetni otvor (traheostoma) na prednjoj stijenci vratnog dijela dušnika (traheje). U navedeni otvor postavlja se trahealna kanila, pomagalo nalik na zavijenu cjevčicu, koja osigurava umjetni otvor i čuva ga od tendencije zatvaranja. Velik je broj kanila, različitih materijala i primjena (3). Naziv traheotomija dolazi od latinske riječi *trachea* i grčke riječi *trakheia* koje znače tvrd, a polaze od naziva *tracheaarteria* što znači tvrda arterija te od grčke riječi *tomia* što znači rezanje. Naziv traheostoma dolazi od grčke i latinske riječi *stoma* što znači otvor, usta(7). Nazivi traheotomija i traheostomija (formiranje traheostome) često se upotrebljavaju kao istoznačnice i u modernom medicinskom rječniku, međutim postoji razlika u značenju tih dviju riječi. Naziv traheotomija se koristi kad se želi opisati postupak stvaranja otvora na traheji, dok se naziv formiranje traheostome koristi kada se želi naglasiti kako se prilikom postupka stvoreni otvor eksternalizirao šivanjem rubova otvora traheje za kožu pri čemu se stvara dugotrajniji otvor ili traheostoma(4,8).

### 4.2. Povijesni pregled

Drevna povijest traheotomije dobro je dokumentirana u medicinskoj literaturi. Kao jedan od najstarijih kirurških zahvata prošao je dugi period od početaka izvođenja i sumnji u opravdanost zahvata sve do uspostavljanja svog mjesta u modernoj medicini. Zahvat je imao nekoliko različitih naziva uključujući faringotomiju, laringotomiju, bronhotomiju, traheostomiju i traheotomiju. Neki povjesničari medicine razdoblja razvoja traheotomije dijele u 5 dijelova i nazivaju imenima period legende, period straha, period dramtizacije, period entuzijazma i period racionalizacije(5).

#### 4.2.1. Period legende

Prvi slučajevi traheotomije prikazani su davne 3600. godine prije Krista (pr. Kr.) na egipatskim artefaktima s gravurama u dvama odvojenim regijama Abid i Sakkara u Egiptu koje prikazuju osobu u poluležećem položaju kojoj druga osoba operira donji dio vrata držeći šiljasti instrument. Sveta hinduistička knjiga, RigVeda, negdje između 2000. i 1000. godine pr. Kr. spominje otvaranje dišnog puta i cijeljenje otvora na traheji. U Ebersovom papirusu o egipatskom medicinskom znanju, nastalom oko 1550. god. pr. Kr., postoje zapisi o otvaranju traheje kroz rez na vratu. Grčki pjesnik Homer opisao je u 8. st. pr. Kr. liječenje gušenja rezanjem traheje, te je pisao o događaju kada je Aleksandar Veliki spasio život vojnika od gušenja kada je vrhom svog mača napravio otvor u vojnikovoj traheji. Asklepijad iz Bitinije prvi je zabilježeni kirurg koji je

učinio elektivnu traheotomiju u Rimu oko 1. st. pr. Kr. Iako su Galen, Aretaj i Hipokrat izviještali o korisnosti traheotomije u hitnim stanjima čini se da niti jedan od njih nije izveo postupak zbog straha od postoperativne infekcije i od toga da jednom presječeni trahealni prstenovi neće ponovno zarasti. Slično je i Avicena ovaj postupak rezervirao samo za beznadne slučajeve. U arapskoj medicini traheotomija je imala važno mjesto u teoriji, ali vjerojatno nije nikada provedena u praksi na ljudima(4,5).


#### 4.2.2. Period straha

Do 1000. godine nove ere i srednjeg vijeka nema puno podataka o traheotomiji. Zapisi iz tog doba pokazuju kako se tada mislilo da je postupak barbarski i da ga nijedan odgovorni liječnik ne bi izveo. U 11. st. sluškinja liječnika Albucasisa pokušala je samoubojstvo presijecanjem grla. Liječnik je tada sašio ranu traheje i tako uočio kako prstenovi traheje mogu zacijeliti kada se jednom presijeku. Ovo je bilo važno otkriće jer se do tada traheotomija izbjegavala zbog mišljenja da hrskavični prstenovi traheje ne mogu zacijeliti(9). IbnZuhr, arapski liječnik u 12. st. uspješno je izveo zahvat na kozi. U 13. st. postupak je nazivan „poluklanjem“ te je čak i Dante govorio kako je to primjerena kazna za ljude u paklu. Takvo mišljenje se može donekle i shvatiti, budući da se postupak izvodio bez anestezije na pacijentu koji se već sam po sebi bori za zrak s kompromitiranim dišnim putem (4,5).

#### 4.2.3. Period dramatizacije

Andrija Vezal, poznati renesansni flamanski liječnik i anatom, u svom djelu „*De humani corporis fabrica*“ dao je detaljan opis s prvim ilustracijama primjene traheotomije na svinji. U djelu je napisao: „(...)Da bi životinja ostala na životu, mora se napraviti rez na glavnom dijelu dušnika kroz koji se može umetnuti trska. Kroz trsku se upuhuje zrak i time se životinja vrati u život. (...)“ Antonio Musa Brasavola, talijanski liječnik, izveo je prvu dokumentiranu uspješnu traheotomiju zabilježenu 1546. godine kod pacijenta koji je bio blizu smrti zbog apscesa tonzile. Sanctorius je prvi u nekoliko navrata opisao novu metodu izvođenja traheotomije pomoću troakara i ravne kanile koju je ostavljao u traheostomi do 3 dana. Tijekom godina razvijala se tehnika, indikacije, kao i kanile koje su postale zavinate i najčešće metalne (**Slika 4.1.**) Godine 1620. Nicolas Habicot iz Pariza izvijestio je o četiri uspješne traheotomije od kojih je jednu izveo na šesnaestogodišnjem dječaku koji je progutao vrećicu zlatnika kako mu ih ne bi ukrali. Zlatnici su zapeli u jednjaku i pritiskom opstruirali traheju izvana. Kroz traheostomu je progurao zlatnike do želudca te su kasnije izbačeni stolicom. George Martin(1702-1743) iz Londona uveo je u upotrebu trahealnu kanilu s dvostrukim lumenom te time olakšao postoperativnu njegu jer se unutarnja kanila mogla lako

izvaditi i čistiti. Također se počela upotrebljavati i kanila s pelotom (pločicom) pomoću koje se kanila mogla pričvrstiti za vrat trakama. Američki predsjednik George Washington preminuo je od posljedica akutnog epiglotitisa te postoje mišljenja da ga je zahvat traheotomije mogao spasiti od takve smrti. Početkom 19.st. Pierre Bretonneau, koji je i dao ime difteriji, opisao je prvi uspješan način liječenja opstrukcije dišnog puta traheotomijom u petogodišnjeg djeteta oboljelog od difterije. Nakon njega je Armand Trousseau izvijestio da je izveo traheotomije na više od 200 djece oboljele od difterije, iako je preživjelo samo 50 pacijenata, što je učinilo traheotomiju legitimnim postupkom. Naglasio je i važnost postoperativne njege. Tijekom 1800-ih traheotomije postaju sve popularnije, ali smrtnost i morbiditet postupka ostaju visoki(4,5,10).



**Slika 4.1.** Povijesni set za traheotomiju s metalnim kanilama; prilagođeno prema „Tracheotomy set, England, 1870-1901“ – preuzeto s WellcomeCollection (<https://wellcomecollection.org/works/v6ggx8fr>)

#### **4.2.4. Period entuzijazma**

Početak 1900-ih američki liječnik Chevalier Jackson, poznat i kao „otac laringologije“, standardizirao je postupak i pokazao da se stopa smrtnosti značajno smanjuje ako se postupak provede pravilno i pažnja se posveti postoperativnoj njezi. Njegovim marljivim podučavanjem traheotomija je postala standard pravilne skrbi za bolesnike s difterijom i drugim zaraznim bolestima larinksa i ždrijela sa znatno smanjenim komplikacijama zahvata. Zalagao se i za nisku traheotomiju nasuprot visoke traheotomije (konikotomije) te ligaciju i presijecanje istmusa štitnjače, sve kako bi se pristupilo na 2. i 3. trahealni prsten(5).

Godine 1932., u doba pojave epidemije poliomijelitisa Wilson je predložio provođenje traheotomije za prevenciju upale pluća kod pacijenata koji nisu bili u stanju kašljati i izbacivati sekret. Uz korištenje negativnog tlaka i takozvanih „željeznih pluća“ traheotomija je imala ulogu u osiguravanju dišnog puta i lakše toaleta istoga. Traheotomija je otvoreno zagovarana kod tetanusa, ozljeda glave, vrata i prsnog koša, predoziranja drogama i kod velikih drugih operativnih zahvata radi očuvanja dišnog puta. Tijekom Španjolskog građanskog rata i Drugog svjetskog rata traheotomija je često izvođena kod pacijenata s maksilofacijalnim ozljedama, jer je uočeno da su pacijenti umirali od gušenja i aspiracije krvi u slučaju kada zahvat nije bio učinjen. Traheotomija je postala raširenija kako su nastajale jedinice intenzivnog liječenja i postanestezijske skrbi 1950-ih godina. Indikacije za traheotomiju počele su se mijenjati. Mnoge zarazne bolesti koje su ranije uzrokovale opstrukciju gornjih dišnih puteva sada su bile kontrolirane cijepljenjem i antibiotskim liječenjem. Godine 1961. Meade je objavio istraživanje po kojem je 41% traheotomija provedeno zbog opstrukcije dišnog puta tumorom, upalom ili traumom, dok ih je 55% izvedeno kao pomoć u mehaničkoj ventilaciji(10).

#### **4.2.5. Period racionalizacije**

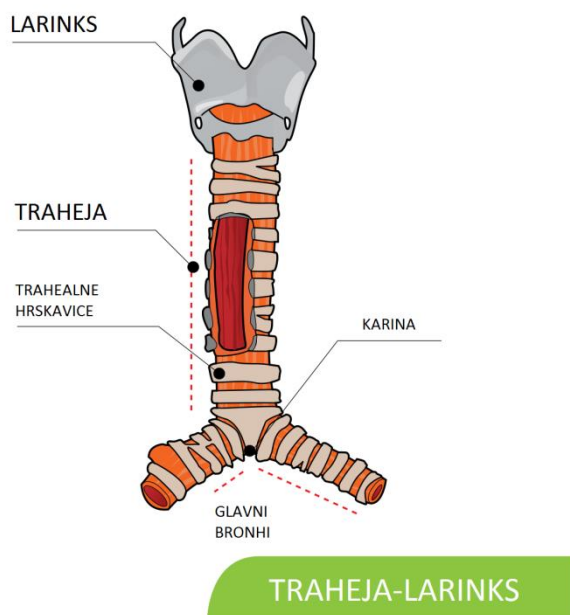
Od godine 1965. postalo je jasno da je endotrahealna intubacija brži i sigurniji način osiguravanja dišnog puta. U nekim slučajevima kada je intubacija nemoguća traheotomija je i dalje važan instrument u skrbi za bolesnika. U doba produljene mehaničke ventilacije traheotomija ima ulogu u olakšavanju skrbi ventiliranog bolesnika. Od pojave Seldingerove metode kateteriziranja pojavila se i nova metoda traheotomije, perkutana dilatacijska traheotomija, koja se danas i češće koristi od otvorene kirurške traheotomije kod pacijenata koji ovise o mehaničkoj ventilaciji (10).

### 4.3. Anatomija vrata i dišnog sustava

Organi dišnog sustava mogu se opisno podijeliti u dva dijela, gornji i donji dišni put. U organe gornjeg dišnog puta ubrajamo nos, nosne šupljine, usta, paranasalne sinuse, ždrijelo (farinks) i grkljan (larinks). Donji dišni put čine dušnik (traheja), bronhalno stablo i pluća. Gornji dišni put, osim što pruža prirodni kanal za provođenje zraka, ima dodatne važne funkcije kao što su vlaženje zraka, zaštita donjeg dišnog puta, degluticija i fonacija.(11)

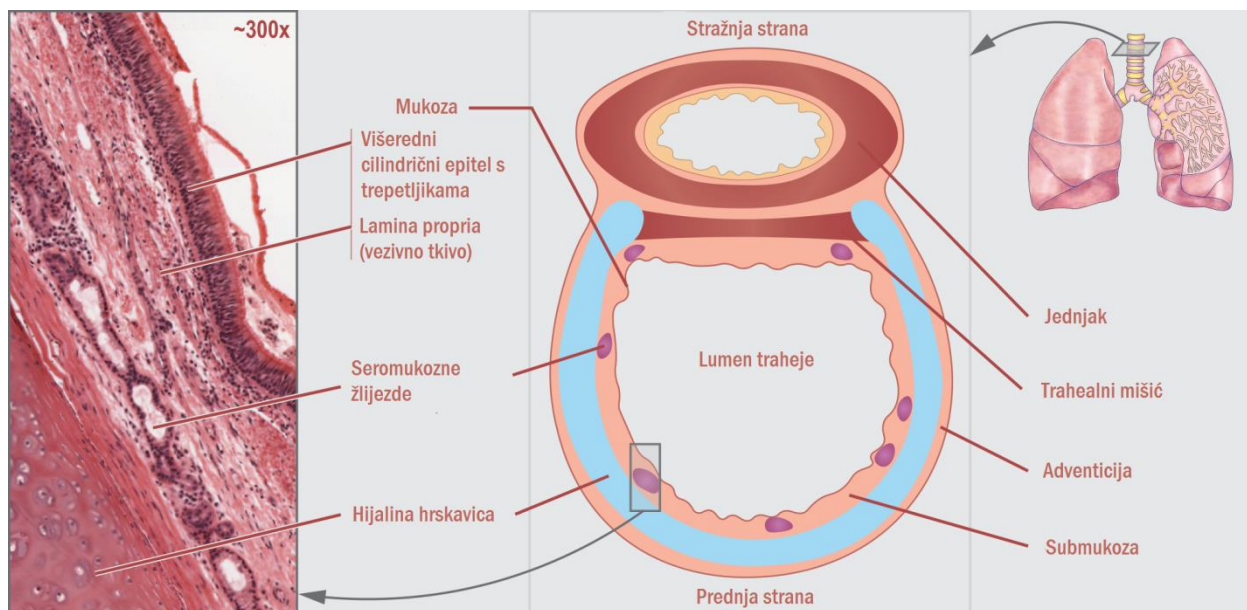
Nos je vanjski, početni dio dišnog sustava i sastoji se od kosti, hrskavice i mišića prekrivenih kožom. U početnom dijelu nosa nalaze se dlačice koje zadržavaju veće čestice koje se nalaze u zraku kojeg udišemo. Nosne šupljine, prazni prostori iza nosa, imaju ulogu u vlaženju udahnutog zraka preko sekreta koji se nalazi na površini sluznice. Također, olfaktorni epitel sluznice nosa omogućava osjet njuha. Kapilare smještene u sluznici nosa omogućavaju grijanje udahnutog zraka. Usta, ždrijelo i grkljan sudjeluju u procesu gutanja u kojem se prožvakani bolus hrane prenosi do jednjaka i naposljetku drugih dijelova probavnog sustava. Složenim interakcijama ovih struktura, te voljnom i autonomnom kontrolom, omogućeno je da se akt gutanja i disanja odvijaju neometano u istom prostoru. Postojanjem mukocilijarnog epitela i njegovim normalnim funkcioniranjem, manje se čestice kao i patogeni iz zraka zaustavljaju i uklanjaju prije nego što dođu do pluća.(11,12)

Grkljan je cjevasto proširenje gornjeg dišnog puta, služi i kao organ fonacije, prolaz zraku te kao sfinkter. Nalazi se u srednjoj liniji vrata između velikih krvnih žila u razini od 3. do 6. vratnog kralješka. Gornjom stranom se otvara u ždrijelo i povezuje s jezičnom kosti, a prema dolje se nastavlja u traheju. Sastoji se od hrskavičnih struktura povezanih ligamentima i fibrozim membranama, koje se pomiču djelovanjem brojnih mišića. Glavni hrskavični dijelovi larinksa su tireoidna, krikoidna hrskavica i epiglotis te parne aritenoidne, kuneiformne, kornikulatne hrskavice. Tireoidna i krikoidna hrskavica se spajaju i tvore okvir larinksa. Unutar lumena larinksa koji je prekriven sluznicom nalaze se glasnice. Glasnice su mišićno – ligamentozne tvorbe prekrivene sluznicom koje sudjeluju u proizvodnji glasa i predstavljaju najuži dio dišnog puta u odraslog čovjeka. Postavljene su u horizontalnoj ravnini i prilikom dodirivanja te pri izlasku zraka iz pluća proizvodi se zvuk (glas). S tako nastalim glasom se događa u ždrijelu, ustima i nosu rezonancija i artikulacija da bi se proizveo govor. U djeteta je zbog takve anatomske strukture najuži dio dišnog puta u razini krikoidne hrskavice. Krikoidna hrskavica nastavlja se neprekinuto u traheju i povezana je fibroelastičnim ligamentom s prvim trahealnim prstenom (**Slika 4.2**). (1,12)



**Slika 4.2.** Anatomija larinksa i traheje; prilagođeno prema „Tracheasvghariadhi“ autora Hariadhi – preuzeto s WikimediaCommonsa ([https://commons.wikimedia.org/wiki/File:Trachea\\_svg\\_hariadhi.svg](https://commons.wikimedia.org/wiki/File:Trachea_svg_hariadhi.svg))

Dušnik ili traheja je tubularni organ duljine oko 10 – 11 cm građen od hrskavičnih prstenovai fibromuskularnih membrana. Izravno se nastavlja na krikoidnu hrskavicu larinksa superiorno, te se prema dolje dijeli u desni i lijevi glavni bronh. Nalazi se u razini od 6. vratnog do 6. prsnog kralješka u medijalnoj liniji tijela, tako da započinje u vratu, a završava u prsnom košu. Sprijeda i lateralno sastoji se od 16 – 22 nepotpuna vodoravno položena hrskavična prstena povezana međusobno prstenastim fibroelastičnim tkivom. Stražnji dio traheje ne sastoji se od hrskavice, čini ga ravan, fibromuskularni zid (**Slika 4.3**). Na tom mjestu traheja je u bliskom odnosu s prednjom stijenkom jednjaka(11,12). Traheja se u donjem dijelu dijeli u glavne bronhe, a prosječan promjer joj je od 13 do 25 mm u muškaraca te od 10 do 21 mm u žena(13).Vratni dio traheje dugačak je otprilike 4 cm. U djece je traheja koničnog oblika s širim gornjim dijelom, ali pri rastu djeteta dobiva cilindričan oblik(11).Hrskavični lukovi su izvana prekriveni slojem *tunica adventitia*, a lumen traheje iznutra obložen sluznicom s višerednim cilindričnim epitelom. Ovaj epitel sadrži i stanice s trepetljikama, vrčaste stanice, bazalne stanice i neuroendokrine stanice. Kod pušača ili osoba s kroničnom iritacijom pojavljuje se pločasta metaplazija epitela i gubitak stanica s trepetljikama. Submukozni sloj sastoji se od mreže rahlog vezivnog tkiva i sadrži živce, krvne žile i žlijezde koje proizvode sluz. U traheji se zrak dodatno zagrijava na oko 37 °C i i vlaži do 100% zasićenja. U slučaju skraćenja dišnog puta, kao u traheotomiranih pacijenata, zrak koji dolazi do pluća neće biti odgovarajuće topao i vlažan(10,12).



**Slika 4.3.** Presjek kroz lumen traheje; prilagođeno prema „Crosssection of a trachea and esophagus“ autora PBrieux – preuzeto s

WikimediaCommonsa ([https://commons.wikimedia.org/wiki/File:Cross\\_section\\_of\\_a\\_trachea\\_and\\_esophagus.svg](https://commons.wikimedia.org/wiki/File:Cross_section_of_a_trachea_and_esophagus.svg))

U bliskom odnosu s trahejom na vratu se nalazi niz važnih anatomskih struktura na koje se mora obratiti pozornost pri izvođenju traheotomije ili bilo kojeg drugog operativnog zahvata. S prednje strane vrata u trokutu omeđenom mandibulom prema gore, jugularnom incizijom prema dolje te lateralno sternokleidomastoidnim mišićima, može se preko kože palpirati prominencija tireoidne hrskavice (tzv. Adamova jabučica). Ispod nje palpira se krikoidna hrskavica te između njih krikotireoidna membrana (lat. *ligamentum conicum*). Ispod krikoidne hrskavice palpira se štitnjača i trahealni prstenovi. Ispod kože u razini traheje nalazi se masno tkivo i infrahioidna muskulatura (*m. sternohyoideus*, *m. sternothyroideus*). Infrahioidni mišići u medijanoj liniji spojeni su rahlim vezivnim tkivom. Ispod mišića nalazi se štitnjača s istmusom koja leži na traheji u razini od otprilike 2. do 4. trahealnog prstena. Inferiorno se nalaze donje tireoidne vene i ponekad anomalna *a. thyroidea ima*. Još niže prema torakalnoj aperturi nalaze se velike krvne žile i *truncus brachiocephalicus* (ponekad nazvan i *a. innominata*). Lateralno od traheje i larinksa nalaze režnjevi štitnjače, velike krvne žile (*a. carotis communis*, *a. carotis interna*, *v. jugularis interna*) te živci (*n. laryngeus recurrens*, *n. vagus*). Iza traheje nalazi se jednjak i vratna kralježnica (10,12).



## 4.4. Zahvat traheotomije

U osnovi postoje dva načela izvođenja traheotomije. Prvi i stariji način je tehnika otvorene kirurške traheotomije, dok je nešto novija tehnika perkutana dilatacijska traheotomija. Obje tehnike imaju svoje prednosti i nedostatke te se u nekim situacijama izvodi isključivo jedna od tehnika, a u drugim ipak postoji mogućnost izbora tehnike koji naposljetku ovisi o više čimbenika. U principu svaki liječnik može izvesti postupak, bilo kliničar ili kirurg ukoliko je prošao odgovarajuću obuku. U praksi zahvat najčešće izvode specijalisti opće kirurgije, otorinolaringologije i kirurgije glave i vrata, maksilofacijalne kirurgije, onkološke kirurgije, dječje kirurgije, torakalne kirurgije i anesteziologije tj. intenzivne medicine(14).

### 4.4.1. Otvorena kirurška traheotomija (OKT)

Kirurška tehnika traheotomije nije se puno mijenjala od početka 20. stoljeća. Iako je postupak ustaljen i ima prilično precizne indikacije, činjenica je da postoje određene komplikacije te se iste moraju razjasniti pacijentu, obitelji i medicinskom djelatniku koji za bolesnika skrbi (14). Elektivna kirurška traheotomija izvodi se u operacijskoj sali u općoj anesteziji. U slučajevima kada se očekuje otežana intubacija ili kada je ona nemoguća traheotomija se izvodi u lokalnoj anesteziji ili lokalno potenciranoj anesteziji u budnog pacijenta (10). Pacijent je pozicioniran na operacijskom stolu tako da leži na leđima s vratom u hiperekstenziji koja se postiže tako da se pod pacijentova ramena postavi podupirač (smotani ručnik ili plahta) te se pod glavu također stavi podupirač kako se glava ne bi micala prilikom izvođenja zahvata. Potrebno je obratiti pozornost na to da se vrat ne ekstendira previše da se ne bi suzio dišni put i traheotomija izvela prenisko na traheji. Postupak započinje palpacijom orijentacijskih točaka uključujući štitnu hrskavicu, krikoidnu hrskavicu i jugularnu incizuru. Ponekad se može koristiti marker za označavanje relativnog položaja svakog od ovih orijentira na koži vrata u ekstenziji. Nakon pranja operacijskog polja i pokrivanja sterilnim pokrivačima, u područje reza u kožu i potkožno tkivo infiltrira se lokalni anestetik s vazokonstriktorom. Potom se učini horizontalni rez na polovici udaljenosti između krikoidne hrskavice i jugularne incizure. Obično je dovoljan rez od 2 – 3 cm. U nekim slučajevima može se učiniti i vertikalni rez. Horizontalni rez pruža bolji estetski učinak jer se uklapa u prirodne bore vrata, dok je vertikalni rez pogodniji jer postoji manja mogućnost ozljede vaskularnih struktura. Nakon što se učini rez kroz kožu i potkožno tkivo, pristupi se na infrahioidnu muskulaturu. Treba obratiti pozornost na prednje jugularne vene koje se nalaze iznad mišića. Muskulatura se razmakne u medijanoj liniji u području rahlog vezivnog tkiva koje spaja lijevu i desnu stranu (*raphe*). Nakon razmicanja mišića pristupa se na istmus štitnjače. U slučaju kada se istmus nalazi na traheji u razini 2. i 3. prstena moguće je ga je pomaknuti prema superiorno,

inferiorno ili presjeći kako bi se pristupilo na traheju. Kada se pristupi na traheju napravi se otvor na prednjoj stijenci. Postoje različite tehnike formacije otvora na traheji. Može se učiniti horizontalni rez, vertikalni rez, četvrtasti ili ovalni prozor, režanj po Björk-u. Prema istraživanjima, nije utvrđeno da način otvaranja traheje utječe na kasniji razvoj trahealne stenozе postoperativno. Traheotomija s režanjem po Björk-u nastaje kada se napravi četvrtasti režanj na traheji s bazom na donjem trahealnom prstenu te se potom gornji dio reznja zašije za donji dio kožnog reza. Time se traheostoma učini trajnijom. Ovaj način traheotomije također olakšava promjenu i ponovno umetanje trahealne kanile kod slučajne dekanilacije, posebno u pretelih bolesnika ili onih s promijenjenom anatomijom. Kada se traheotomija izvodi kod bolesnika u općoj anesteziji nakon otvaranja traheje, anesteziolog povuče endotrahealni tubus prema van tako da je vrh tubusa vidljiv kroz traheostomu. Razlog tomu je mogućnost ponovnog postavljanja tubusa ukoliko dođe do otežanog postavljanja trahealne kanile. Potom slijedi umetanje trahealne kanile u učinjeni otvor na traheji. Obično se inicijalno postavlja trahealna kanila s balonom, koji se po umetanju napuše zrakom kako ne bi došlo do aspiracije sekreta. Tada se endotrahealni tubus može potpuno ukloniti, trahealna kanila se trakama učvrsti oko vrata i postupak je time završen(10,11,14).

#### **4.4.2. Krikotiroidotomija (konikotomija)**

U hitnim slučajevima kada je pacijentu potrebno osigurati dišni put i omogućiti disanje, a obična ventilacija putem maske ili endotrahealna intubacija nisu moguće, može se učiniti hitna krikotiroidotomija (konikotomija). Krikotiroidotomija je naziv za osiguravanje dišnog puta u hitnim slučajevima kada se otvor učini na razini grkljana na ligamentu između tireoidne i krikoidne hrskavice(10). Prema jednom istraživanju, krikotiroidotomija se obavlja u do 2,8% bolničkih traumatoloških pacijenata dok se prehospitalna krikoidtiroidotomija obavlja u 2,4% do 14% pokušaja osiguravanja dišnog puta (15). Po pripremi polja učini se vertikalni rez kože u razini tireoidne i krikoidne hrskavice te po pristupanju na krikotiroidnu membranu učini se horizontalni rez te se u otvor postavi endotrahealni tubus ili trahealna kanila. S obzirom da se postupak obavlja u hitnim situacijama, trebao bi što kraće trajati te se nakon osiguranja dišnog puta pristupa na endotrahealnu intubaciju, traheotomiju ili pacijent uredno diše kroz otvoreni dišni put (10).

#### **4.4.3. Perkutana dilatacijska traheotomija (PDT)**

Godine 1985. Ciaglia je sa suradnicima počeo koristiti inovativnu tehniku traheotomije koja se temelji na serijskim dilatacijama otvora na traheji preko žice za vođenje igle. Tehniku je temeljio na načelima Seldingerove tehnike kateteriziranja. Do danas je opisano više tehnika čija

je zajednička vrijednost da su minimalno invazivne, mogu se provesti u jedinicama intenzivnog liječenja uz krevet bolesnika, trajanje im je kraće i manja je cijena zahvata u odnosu na otvorenu kiruršku traheotomiju (10). Perkutana traheotomija elektivni je zahvat i najčešće se obavlja u jedinicama intenzivnog liječenja u bolesnika koji zahtijevaju dugotrajniju mehaničku ventilaciju pomoću komercijalno dostupnih kompleta. Zahvat najčešće izvode specijalisti koji rade u jedinici intenzivnog liječenja ili kirurzi u bolesnika pod općom anestezijom i često pod kontrolom fiberoptičke endoskopije kroz endotrahealni tubus (16). Rezultat zahvata je jednak kao kod otvorene kirurške tehnike. Pacijentu je formirana traheostoma i postavljena trahealna kanila(14).

Metoda koju je opisao Ciaglia trenutno je jedna od najčešće korištenih tehnika perkutane traheotomije. Izvorno je opisana uz korištenje višestrukih serijskih dilatacija s pomoću posebno dizajniranih dilatatora, dok je danas u kompletu za upotrebu dostupan jedan stožasti dilatator. Prije samog zahvata distalni vrh endotrahealnog tubusa premješta se u subglotički prostor kako ne bi bio u prostoru izvođenja traheotomije. Fleksibilna bronhoskopska vizualizacija obično se koristi za pružanje endoskopskog navođenja iz unutrašnjosti dušnika te ultrazvučno navođenje za prikaz mekih struktura vrata, ponajprije štitnjače i velikih krvnih žila. Učini se rez kože nožem na prednjoj strani vrata u projekciji traheje. Pomoću kliješta razmakne se pretrahealno tkivo. Postavi se igla kroz traheju u razini između 2. i 3. trahealnog prstena i pomoću šprice ili endoskopa identificira položaj u traheji. Kroz iglu se postavi žica vodilica koja se postavi distalnije u traheji. Preko žice vodilice uvode se dilatatori ovisno o broju istih u komercijalnom kompletu te zadnji dilatator na kojem je postavljena trahealna kanila. Po postavljanju kanile uklone se dilatator i žica vodilica. Trahealna kanila se učvrsti oko vrata trakama ili šavom(16,17).

Metoda po Griggsu koristi posebnu vrstu kliješta koja ima urez za žicu vodilicu te se pomoću tih kliješta vrši disekcija i razmicanje pretrahealnog tkiva i samog prstenastog ligamenta traheje kako bi se dilatirao otvor na traheji. Postupak je sličan prethodno opisanom(10).

Postoje i metode dilatacije pomoću modificiranog vijka (Percutwist) tepomoću balona. Jedna od metoda perkutane traheotomije koristi i translaringealni pristup. Tom metodom žica i dilatator uvode se orotrahealnim putem te se kroz lumen traheje vrši punkcija i dilatacija otvora i naposljetku uvođenje trahealne kanile kroz lumen traheje prema van(10,11,14,16).

## 4.5. Indikacije za traheotomiju

Razlozi zbog kojih je bolesniku potrebno učiniti traheotomiju mijenjali su se s vremenom, no neke indikacije su kroz povijest ostale iste. Indikacije za traheotomiju u odrasle populacije mogu se grupirati u četiri široke kategorije: osiguranje dišnog puta u slučaju mehaničke opstrukcije gornjih dišnih puteva, olakšavanje aspiracije i toaleta dišnih puteva, omogućavanje produžene mehaničke ventilacije i odvajanja od mehaničke ventilacije te kirurški zahvati u području glave i vrata(11). Američka akademija za otorinolaringologiju i kirurgiju glave i vrata (AAO-HNS) predložila je kliničke indikatore za stanja u kojima je bolesniku potrebna traheotomija (**Tablica 4.1.**) (18). Valja naglasiti da se traheotomija ne izvodi u svrhu liječenja samih bolesti, već zbog komplikacija uzrokovanih patologijom (14).

Kad god je moguće, potrebno je pri akutnoj opstrukciji gornjih dišnih puteva osigurati prohodan dišni put endotrahealnom intubacijom. U slučajevima kada intubacija nije izvediva, potrebno je učiniti traheotomiju. Neka od stanja pri kojima nastaje akutna ili subakutna opstrukcija dišnog puta uključuju tumore gornjeg aerodigestivnog trakta, angioneurotski edem, infekcije dubokih prostora vrata, epiglottitis, bilateralnu paralizu glasnica, traumatske ozljede struktura glave i vrata. Traheotomija je u tim slučajevima privremena ili trajna metoda osiguravanja dišnog puta dok se podležeći proces u bolesnika ne izliječi (11,19).

Jedna od češćih indikacija za traheotomiju je i nemogućnost ekstubacije u bolesnika na mehaničkoj ventilaciji, kao kod pacijenata s neuromuskularnim bolestima, centralnim apnejama itd. Dokazano je da bolesnici s traheostomom trebaju kraće vrijeme mehaničke ventilacije, lakše se odvoje od pomoći mehaničke ventilacije te se izbjegavaju ozljede grkljana i dušnika uzrokovane dugotrajnom intubacijom. S tim u vezi, kod istih pacijenata otežano je odstranjenje sekreta iz donjih dišnih puteva te povećan rizik od aspiracije (19).

**Tablica 4.1.** Kliničke indikacije za traheotomiju, prema Američkoj akademiji za otorinolaringologiju i kirurgiju glave i vrata (AAO-HNS) (18)

<b>Opstrukcija gornjih dišnih puteva s/sa:</b>
Stridorom
hvatanjem zraka
uvlačenjem međurebrenih prostora
opstrukcijskom apnejom u snu
obostranom paralizom glasnica
laringealnom stenozom
trahealnom stenozom
faringealnom stenozom
prethodnom operacijom u području vrata ili traumom vrata, prethodnim zračenjem vrata i/ili upalom larinksa, farinksa ili subglotisa
<b>Produžena ili očekivana produžena oro- ili nazotrahealna intubacija</b>
<b>Nemogućnost uklanjanja sekreta s/sa:</b>
kroničnom aspiracijom
povećanom bronhopulmonalnom sekrecijom
<b>Olakšavanje mehaničke ventilacije</b>
<b>Nemogućnost oro- ili nazotrahealne intubacije</b>
<b>Dodatan postupak tijekom kirurškog zahvata na glavi i vratu</b>
<b>Dodatan postupak tijekom liječenja traumatskih ozljeda glave i vrata</b>

Tijekom kirurškog liječenja u području glave i vrata, ponajprije liječenja tumora glave i vrata, potrebno je osigurati dišni put od ugroze tijekom same operacije, ali i u postoperativnom periodu. Tako formirana traheostoma može biti privremena te se u određenom postoperativnom periodu ona može kirurški zatvoriti. U slučajevima kada se izvodi potpuno odstranjenje grkljana, totalna laringektomija, tijekom operacije formirana traheostoma postaje trajna i dišni put je tako potpuno odvojen od probavnog sustava(11).

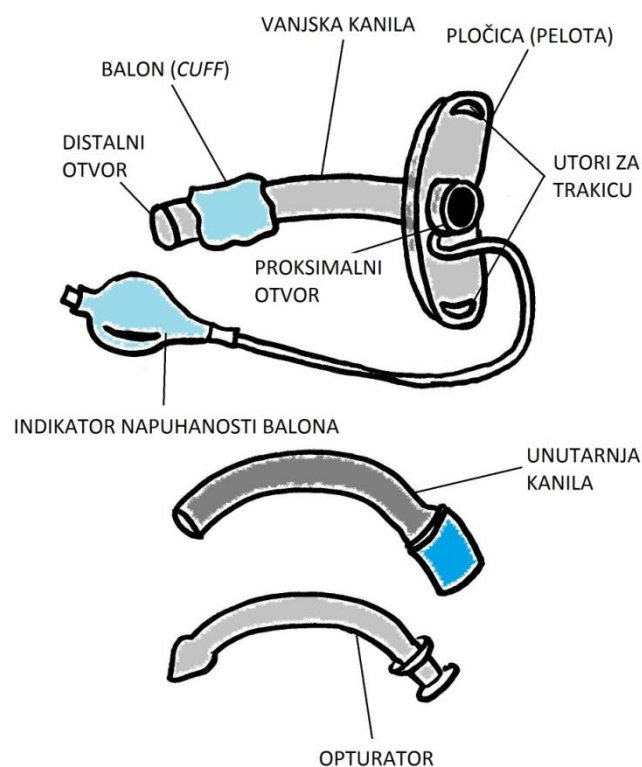
Kod bolesnika s traumatskim ozljedama glave, lica i vrata jedna od primarnih zadaća je uz osiguravanje cirkulacije osigurati dišni put. Kod zatvorenih ozljeda, zbog otekline i hematoma postoji ugroza dišnog puta. Kod otvorenih ozljeda zbog prekida kontinuiteta dijelova aerodigestivnog trakta, izloženosti krvarenju i aspiraciji te također otekline i hematoma potrebno je osigurati dišni put traheotomijom (11).

#### **4.6. Vrste trahealnih kanila**

Trahealne kanile posebna su medicinska pomagala koja koriste bolesnici koji su traheotomirani. Koriste se za osiguravanje otvorenosti dišnog puta, zaštitu dišnog puta te za provođenje ventilacije pozitivnim tlakom. Postoji veliki broj kanila različitih oblika, materijala, duljina i ostalih značajki proizvedene od strane različitih proizvođača. Zdravstveni djelatnici trebaju biti upoznati s njihovim karakteristikama kako bi odabrali pravo pomagalo za svakog bolesnika(20).

Trahealne kanile su nalik na kratke, zavijene cijevi koje se umeću u otvor u traheji, traheostomu. Prvotne trahealne kanile bile su izrađene od metala, najčešće srebra ili nehrđajućeg čelika. Iako su metalne kanile i danas prisutne, većina modernih kanila izrađena je od mekših materijala. Najrasprostranjenije su kanile izrađene od plastike namijenjene medicinskoj primjeni poput polivinil klorida, poliuretana, silikona ili kombinacije istih. Plastične kanile imaju prednost jer su jeftinije, laganije, lakše se mijenjaju i prilagođavaju zbog njihove savitljivosti. Metalne kanile imaju prednost tanjih stijenki, ali nemaju balon te se ne mogu spojiti na mehaničku ventilaciju.(11)

Većina kanila se sastoji od nekoliko osnovnih dijelova (**Slika 4.4.**). Osnovni oblik joj daje tubularno tijelo, zavijena cijev koja se umeće u traheju. Kut zavijenosti može biti različit radi prilagođavanja kanile traheji bolesnika. Na vanjskom kraju cijevi nalazi se pločica ili pelota koja sprječava da kanila sklizne u traheju i s rupicama na krajevima omogućava učvršćivanje kanile oko vrata pacijenta. Kanila se oko vrata može učvrstiti šavovima za kožu ili trakom oko vrata. Na pločici se nalaze i specifikacije kanile. Većina kanila ima uz sebe i obturator koji se postavlja u lumen kanile pri umetanju kanile u traheostomu i ima glatki distalni kraj koji sprječava ozljedu sluznice traheje pri umetanju.(21)



**Slika 4.4.** Osnovni dijelovi trahealne kanile.

Trahealne kanile se proizvode u različitim veličinama. Obično se veličina kanile određuje prema unutarnjem promjeru cijevi kanile, tako se npr. trahealna kanila s unutarnjim promjerom od 8,0 mm označava kao kanila veličine 8. Kod kanila s dvostrukom cijevi mjeri se unutarnji promjer unutarnje kanile. Postoje specifikacije ukupne duljine kanile, vanjskog promjera, promjera balona, kuta zakrivljenja itd. Kod bolesnika s promijenjenom anatomijom vrata moguće je postaviti posebne trahealne kanile koje imaju produljen proksimalni ili distalni kraj za bolju akomodaciju anatomiji bolesnika. Neke kanile imaju i pomičnu pločicu za manualno namještanje duljine

proksimalnog kraja kanile koje se posebno korisne kod pacijenata s velikim obujmom vrata te kod onih pacijenata koji imaju edem vrata.(11,20)

Neke kanile na distalnom dijelu cijevi (dio cijevi u traheji) imaju ugrađen balon koji se napuhuje kako bi zapečatio dišni put i spriječio protok zraka ili sekreta između gornjeg i donjeg dijela traheje i omogućio da se disanje odvija jedino kroz traheostomu. Sličan je balonu koji se nalazi na orotrahealnom tubusu. Kanile s balonom potrebne su najčešće za primjenu mehaničke ventilacije pozitivnim tlakom te u situacijama kada je zaštita dišnog puta bitna za smanjenje rizika od aspiracije oralnog ili želučanog sekreta. S druge strane, kanile bez balona se koriste češće kod bolesnika s dugotrajnijim stanjima i s očuvanim refleksom kašlja kojim se sprječava aspiracija.(11,20)

Postoje kanile s jednom cijevi te kanile s dvostrukom cijevi – unutrašnjom i vanjskom. Kanile s jednostrukom cijevi obično se prve postavljaju nakon zahvata. Jednostavnije su za korištenje od kanila s dvostrukom cijevi te se najčešće koriste kao privremeno rješenje. Nedostatak takvih kanila je u tome što se kod začepjenja kanile često mora mijenjati čitava kanila te bolesnika nakratko dekanilirati, što može biti zahtjevan postupak ovisno o starosti i cijeljenju traheostome. Kanile s dvostrukom cijevi se sastoje od vanjske cijevi koja služi da traheostomu drži otvorenom i unutarnje cijevi koja se može izvaditi iz lumena vanjske cijevi kako bi se očistio lumen kanile od sasušenog sekreta bez straha od gubitka dišnog puta ili zatvaranja traheostome. Unutarnje kanile mogu biti jednokratne ili višekratne. I takve kanile mogu imati balon ili biti bez njega. Pogodnije su za bolesnike koji se otpuštaju na kućnu njegu zbog lakše toaleta kanile i dišnog puta i manjeg rizika slučajne dekanilacije pri čišćenju ili potpunog začepjenja dišnog puta.(11,20–22)

Budući da postoji različit broj indikacija za postavljanje trahealne kanile i veliki broj individualnih razlika među bolesnicima, postoje i različiti oblici kanila. Ukoliko je bolesniku gornji dio dišnog puta prohodan te glasnice funkcionalno uredne, zrak pri izdisaju može prolaziti oko kanile prema glasnicama i omogućiti pacijentu fonaciju i govor pri okluziji proksimalnog dijela kanile (dio cijevi izvan tijela). To je moguće kod bolesnika koji imaju postavljenu kanilu bez balona ili kad je balon ispuhan. Može mu se postaviti i za to posebno konstruirana kanila s fenestracijom. Na gornjem dijelu takve kanile koji gleda prema grkljanu postoji jedan veliki ili više manjih otvora kroz koje zrak može lakše prolaziti pri izdisaju. Takva kanila može imati i napuhan balon koji neće ometati fonaciju. Postoje i kanile s balonom koje imaju poseban nastavak koji služi za usisavanje subglotičkog prostora u kojem se kod napuhanog balona može nakupljati sekret na njegovom gornjem dijelu. (11,22)



U posebnu skupinu pacijenata spadaju pacijenti kojima je učinjena totalna laringektomija i kojima je gornji dio dišnog puta slijepo zatvoren. Ti pacijenti dišu jedino na traheostomu, koja je kod njih trajna. U takvu traheostomu se također može postaviti uobičajena trahealna kanila ili posebne kanile koje su kraće i služe za sprječavanje stenoze traheostome, a nazivaju se laringealne tube.(21)

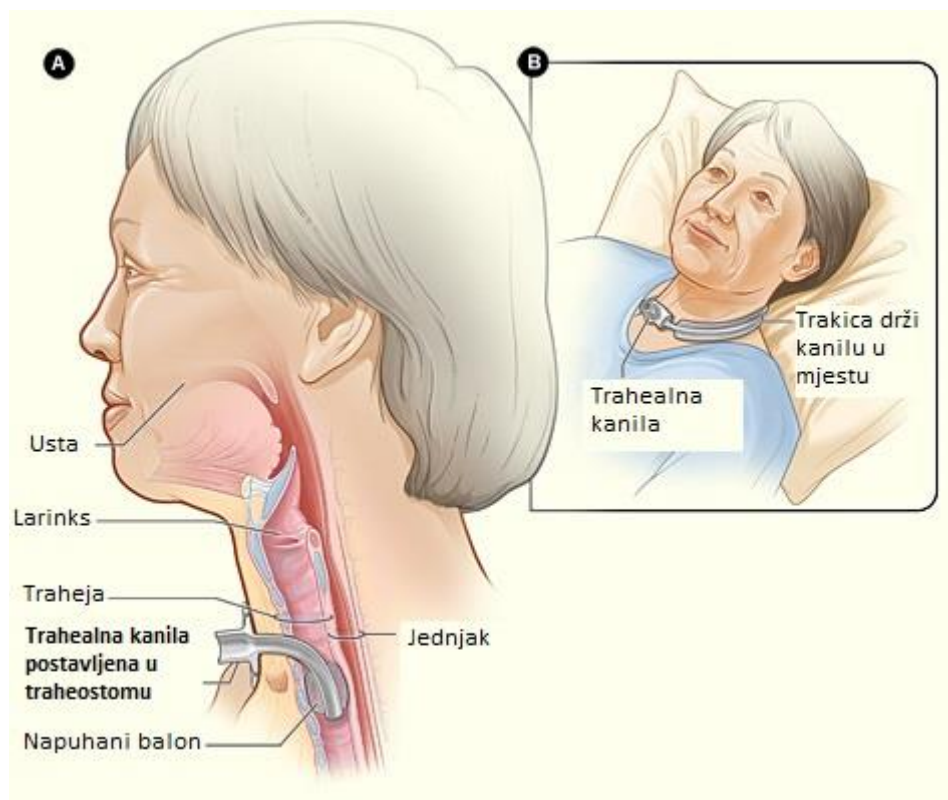
Na proksimalni kraj kanile mogu se učvrstiti posebni nastavci koji služe za opturaciju kanile, s ventilom za fonaciju, izmjenjivači vlage i topline, filteri za kisik i različiti drugi poput nastavka za zaštitu pri tuširanju.(11)

#### **4.7. Njega bolesnika s traheostomom**

Od trenutka formiranja traheostome događa se niz promjena u životu bolesnika. Veliki dio promjena odnosi se na podležeće stanje zbog kojeg je traheotomija učinjena. Bez obzira je li traheostoma privremena ili trajna valja postupati s novim dišnim putem prema već ustaljenim preporukama. Dok je bolesnik u bolnici najveći dio skrbi o njemu vrši medicinsko osoblje na odjelima. U ranom postoperativnom periodu potrebna je detaljna briga o bolesniku. Kako se bolesnik oporavlja njegovo stanje postaje stabilno i u većini slučajeva bolesnik biva otpušten iz specijalističke ustanove na daljnju njegu. Tada se u brigu o bolesniku uključuje njegova bliža i šira okolina, obitelj, služba njege u kući, patronaža sestra, obiteljski liječnik te naposljetku sam bolesnik. (10,21)

##### **4.7.1. Učvršćivanje trahealne kanile**

Prvi korak u dobroj njezi bolesnika s traheostomom je učvršćivanje trahealne kanile u traheostomi i oko vrata. Ponekad kirurg pri operaciji učvrsti kanilu šavovima za vrat. To donekle otežava njegu u prvih nekoliko dana, ali sprječava slučajnu dekanilaciju. Najčešće se ipak rabe trake kojima se pločica kanile učvršćuje oko vrata. Trake mogu biti izrađene od različitih materijala, te se mogu i čistiti. Traka ne bi smjeli biti prejako zategnuta oko vrata, ali niti previše labavo učvršćena. Kao mjera postavljaju se dva prsta između trake i vrata koja označavaju mjeru adekvatne zategnutosti (**Slika 4.5**). (10,14,21)



**Slika 4.5.** Položaj trahealne kanile u traheji i trakice za učvršćivanje oko vrata; prilagođeno prema „Tracheostomy NIH“ autora NIH – preuzeto s WikimediaCommonsa ([https://commons.wikimedia.org/wiki/File:Tracheostomy\\_NIH.jpg](https://commons.wikimedia.org/wiki/File:Tracheostomy_NIH.jpg))

#### 4.7.2. Njega traheostome i usne šupljine

Neposredno nakon operativnog zahvata brigu o rani na vratu preuzima medicinsko osoblje. Po otpustu na kućnu njegu bolesnik ili druga osoba mora vršiti toaletu traheostome. Posebnost traheostome je u tome da je ulaz u dišni put izložen na vratu te je potrebno isti održavati čistim kako bi se spriječila upala dišnih putova ili aspiracija stranog tijela. Također rana nakon traheotomije planirano cijeli sekundarnom intencijom, što je različito od nekih drugih operativnih zahvata. Tijekom postoperativnog perioda traheostoma je u fazi cijeljenja te toaletu treba svakodnevno vršiti u aseptičkim uvjetima kao i kod drugih vrsta rana. Nakon zacjeljivanja rane toaleta se vrši u čistim uvjetima. Pri samom čišćenju treba koristiti rukavice, sterilne gaze, fiziološku otopinu, antiseptička sredstva te neutralne kreme za zaštitu kože vrata. Pojedini bolesnici provode onkološko liječenje u smislu radioterapije te je kod njih koža vrata iritirana i zahtijeva češće čišćenje i primjenu zaštitnih sredstava. Nakon toaleta traheostome postavlja se između pločice kanile i kože vrata gaza koja služi za zaštitu kože oko traheostome te upijanje sekreta kako koža ne bi bila iritirana od strane sekreta iz donjih dišnih putova. Potrebno je vršiti i

toaletu usne šupljine, posebno kod bolesnika koji imaju postavljenu nazogastričnu sondu i druge komorbiditete.(10,14,21)

#### **4.7.3. Aspiracija sekreta iz traheobronhalnog stabla**

Traheotomirani bolesnik suočava se s mnogim izazovima u održavanju privida normalnosti funkcija dišnog puta. U osobe koja diše kroz nos i usta, udahnuti zrak se vlaži, čisti i zagrijava prolazeći kroz navedene prostore. Kod traheotomiranih bolesnika zrak ne prolazi kroz navedene strukture posljedica čega je zadebljanje traheobronhalnog sekreta, začepljenje dišnog puta sluzavim čepom i krvarenje. Još dok je pacijent u bolnici, vrši se edukacija o načinu iskašljavanja prekomjernog sekreta iz dišnih putova. No ponekad je potrebno unatoč dobroj edukaciji, zbog nemogućnosti izbacivanja sluzi i sekreta, višak sekreta aspirirati pomoću katetera spojenog na aspirator. Aspirator je mehanički uređaj kojim se stvara podtlak i omogućuje usisavanje sekreta iz dišnih putova s pomoću katetera u plastičnu posudu. Kateter je plastični nastavak koji se u sterilnim ili češće čistim uvjetima uvodi kroz traheostomu u traheju i dišne putove za usisavanje sekreta. Prije same aspiracije kateter se, dok je još većim dijelom u pakiranju, spoji na cijev aspiratora i potom izvadi iz pakiranja. Nakon što se aspirator uključi, distalni vrh katetera se uvodi kroz traheostomu u traheju. Distalni vrh katetera na sebi ima više otvora kroz koje se sekret aspirira u cijev i potom u posudu aspiratora. Kod katetera s jednim otvorom kružnim se pokretima aspirira sav sekret. Sam proces za bolesnika nije ugodan te aspiracija ne bi smjela trajati više od 10-ak sekundi kontinuirano jer za to vrijeme bolesnik otežano diše zbog opstrukcije dišnog puta. Ukoliko postoji potreba za ponovljenom aspiracijom kateter se pročisti aspiracijom fiziološke otopine te se postupak ponovi. Nakon postupka kateter se odbaci. Preporuča se najveći negativan tlak od 150 mmHg, pojedini aspiratori imaju mogućnost odabira vrijednosti podtlaka. Kod pojačane sekrecije, kao kod upala dišnih puteva, aspiracija se vrši i više puta u jednom satu. U svakodnevnoj praksi često se koristi instilacija nekoliko mililitara (0,5 ml – 5 ml) sterilne fiziološke otopine u traheju neposredno prije aspiracije. Unatoč sumnji na potencijalnu hipoksiju, veću učestalost upale dišnih putova ili druge nuspojave instilacije fiziološke otopine, istraživanja nisu dokazala povezanost između navedenih događaja, ali niti veliku prednost tog postupka. Najveća prednost instilacije fiziološke otopine očituje se u pojačanju refleksa kašljanja u bolesnika kojim se sekret mobilizira iz donjih dišnih putova.(10,11,14,21,23)

#### **4.7.4. Vlaženje i grijanje udahnutog zraka**

Zbog specifičnosti novog dišnog puta udahnuti zrak tijelo bolesnika ne može ugrijati na tjelesnu temperaturu niti ovlažiti. Stoga bolesnici moraju koristiti ovlaživače zraka te posebne

nastavke za trahealne kanile ili traheostomu. Izmjenjivači vlage i topline, tzv. HME (engl. *heat and moisture exchanger*) filteri, posebni su nastavci koji služe kao „umjetni nos“. Pomoću bolesnikova izdahnutog zraka vlaži se i grije filter te se pomoću njega novi udahnuti zrak grije i vlaži. Kod bolesnika s obilnom i gustom sekrecijom HME filteri se ne koriste jer se opstruiraju iskašljanim sekretom. (10)

#### **4.7.5. Toaleta trahealne kanile**

Tijekom njege traheostome pozornost treba usmjeriti i na toaletu trahealne kanile. To se obično odnosi na unutarnju kanilu. Unutarnju kanilu je moguće odvojiti od vanjske te očistiti štapićima i gazom natopljenima u fiziološku otopinu. Samu kanilu je također moguće uroniti u toplu fiziološku otopinu kako bi se naslage mogle lakše očistiti. Po čišćenju i sušenju unutarnje kanile potrebno je istu spojiti natrag u vanjsku kanilu. Sam proces se vrši i do nekoliko puta dnevno. (10)

#### **4.7.6. Govor**

U rehabilitaciji govora i hranjenja bolesnika važnu ulogu ima logoped. Zbog zaobilaženja grkljana kod traheotomiranih bolesnika te zbog potpunog odsustva grkljana kod laringektomiranih bolesnika funkcija govora je znatno poremećena. (10,11,14)

Bolesnici s traheostomom koji nisu laringektomirani funkciju govora mogu ostvariti kratkotrajnom okluzijom proksimalnog dijela trahealne kanile pri čemu izdahnuti zrak prolazi kroz glasnice i time se proizvodi govor. (10,11,14)

Laringektomirani bolesnici imaju tri opcije rehabilitacije govora i produkcije alaringealnog glasa. Prva opcija je učenje tzv. ezofagealnog govora pri kojemu se pomoću progutanog zraka isti eruktira (podriguje) pri čemu dolazi do titranja faringoezofagealnog segmenta i proizvodnje alaringealnog glasa. Druga opcija koja je u posljednje vrijeme postala standard je traheoezofagealni govor pomoću govorne proteze. Govorna proteza je pomagalo koje se umeće u kirurški stvorenu fistulu između stražnje stijenke traheje i prednje stijenke jednjaka. Djeluje kao jednosmjerni ventil koji pri izdisaju i okluziji traheostome propušta zrak kroz traheju u jednjak i neofarinks pri čemu dolazi do vibracije tkiva i proizvodnje glasa. Pri gutanju ne dozvoljava prolazak hrane i tekućine iz jednjaka u traheju. Kao i svako pomagalo ima svoj životni vijek te je potrebno održavanje i redovito mijenjanje od strane otorinolaringologa. Svakodnevno je potrebno čistiti lumen proteze pomoću četkice te barem jednom tjedno nanositi antimikotičku kremu na četkicu kako bi se spriječio nastanak biofilma i rast gljiva u samoj protezi. Treća opcija

rehabilitacije govora uključuje korištenje elektrolarinksa. Elektrolarinks je elektronički uređaj koji vibrira te se prislanjanjem uređaja na vrat prenose vibracije u meka tkiva farinksa i usne šupljine čime se ostvaruje govor. Ova opcija se koristi kod bolesnika koji nisu kandidati za ugradnju govorne proteze ili kao prijelazni period do same ugradnje. (10,11,14)

Neki bolesnici u ranom periodu ne mogu komunicirati pomoću govora te pribjegavaju komunikaciji pisanjem, gestikulacijama ili drugim metodama komunikacije. (14)

#### **4.7.7. Hranjenje**

Funkcija gutanja također je poremećena u bolesnika s traheostomom. U postoperativnom periodu laringektomirani pacijenti imaju postavljenu nazogastričnu sondu za enteralno hranjenje do cijeljenja tkiva u ždrijelu. Gutanje je kompleksni akt koji uključuje voljnu i autonomnu fazu te preciznu koordinaciju između različitih mišića i živaca koji prenose hranu od usta do želudca. Zbog same bolesti koja je zahtijevala traheotomiju, bolesnici često imaju otežano gutanje. No i prisustvo trahealne kanile ima ulogu u otežavanju gutanja i aspiraciji hrane. Zbog tog razloga bolesnici provode rehabilitaciju gutanja, koriste hranu promijenjene konzistencije, enteralno hranjenje pomoću nazogastrične sonde, gastrostome, jejunostome ili parenteralno hranjenje. Svi ove opcije hranjenje iziskuju edukaciju pacijenta ili osobe koja se o pacijentu brine. (14)

#### **4.7.8. Komplikacije u traheotomiranog bolesnika**

Kao i u svakoj bolesti i stanju i kod traheotomiranog bolesnika mogu se javiti komplikacije. Najčešće komplikacije mogu biti riješene sve dok bolesnik, njegovatelj i/ili stručnjaci uključeni u brigu o bolesniku pažljivo identificiraju problem i rješavaju ga mirno.(14)

Slučajna dekanilacija smatra se hitnim stanjem. Bolesnik i njegovatelj trebaju biti svjesni da je rizik od slučajne dekanilacije moguć te imati upute što činiti u takvoj situaciji. Ukoliko dođe do toga trahealnu kanilu treba vratiti kroz traheostomu bez korištenja pretjerane snage. Ukoliko se prošlo duže vrijeme od dekanilacije bit će potrebno postaviti kanilu manje veličine zbog stenoze traheostome. Opstrukcija kanile još je jedno hitno stanje. Trahealnu kanilu treba održavati čistom. Inspiratorni zvukovi znak su poremećenog protoka zraka kroz kanilu najčešće uzrokovani opstrukcijom sasušanim sekretom ili drugim stranim tijelom. Ukoliko dođe do opstrukcije potrebno je pokušati osigurati lumen vađenjem unutarnje kanile ili aspiracijom kateterom kod kanile s jednom cijevi. Ukoliko ove tehnike ne pomognu potrebno je izvaditi i promijeniti cijelu trahealnu kanilu jer se ponekad čepovi sluzi nalaze na distalnom kraju kanile. Pneumotoraks i krvarenje postoperativne su komplikacije koje se obično saniraju u bolnicama. Trahealna stenoza

(suženje lumena dušnika zbog stvaranja ožiljnog tkiva ili malformacije trahealne hrskavice) i problemi sa stomom, kao što su krvarenje, infekcija, celulitis, apsces ili formacija granulacijskog tkiva komplikacije su povezane s dužim trajanjem i sporijim nastankom. (14,24,25)

Kod nekih od navedenih komplikacija dolazi do gubitka dišnog puta te je u slučaju aresta potrebno započeti resuscitaciju. Ipak potrebno je imati na umu da je uobičajen način reanimacije i pružanja prve pomoći kod traheotomiranog bolesnika, a posebno kod laringektomiranog bolesnika, nije adekvatan. Ispravan način umjetnog disanja je usta na stomu jer laringektomirani bolesnik može disati samo na traheostomu. Pri transportu treba paziti da traheostoma ostane otvorena te u slučaju da pacijent samostalno diše ne postavljati ga u bočni položaj već ostaviti na leđima. (26)

#### **4.7.9. Prava traheotomiranog bolesnika**

U sami proces njege bolesnika uključuju se i određena pomagala koja bolesnik ostvaruje na teret Hrvatskog zavoda za zdravstveno osiguranje prema *Pravilniku o ortopedskim i drugim pomagalima*, a prema preporuci specijalista otorinolaringologa koji izdaje doznaku. Specijalist otorinolaringologije predlaže i/ili propisuje doznaku za endotrahealne kanile, fiksacijske trake za kanilu, podloške za kanilu, inhalator, aspirator, ovlaživač zraka i raspršivač za inhalator, aspiracijske katetere, govorno pomagalo, govornu protezu, laringealnu tubu, kazetu za održavanje vlažnosti zraka, samoljepljivi držač kazete, automatski govorni ventil, četkice, zatvarač proteze i traheofix. Traheotomirane i laringektomirane osobe imaju status osoba s invaliditetom te im se treba osigurati posebna skrb u društvu u kojem se nalaze.(27)

## **5. Zaključak**

U modernoj medicini sve više se bolesnici promatraju kao individualne cjeline, svaki sa svojim poteškoćama i potrebama. Svaki traheotomirani bolesnik ima svoje potrebe koje treba uskladiti s posebnim stanjem koje predstavlja traheostoma. Osim fizičkog statusa bolesnika treba imati na umu i psihičke i socijalne potrebe svakog pojedinca. Slijedom navedenog svakog bolesnika s traheostomom bi trebalo proučavati u medicinskom smislu na isti način kao i onoga bez nje, s iznimkom poštivanja njegovog posebnog stanja. Medicinsko osoblje, kao i osobe u bolesnikovoj okolini te društvo u kojem živi, trebalo bi poznavati osnovna pravila ophođenja s bolesnikom i na taj način osigurati normalno funkcioniranje kako u zdravstvenom sustavu tako i izvan njega te olakšati život osobi koja sa sobom nosi teret tog stanja.

## 6. Literatura

1. Shier D., Butler J., Lewis R. Hole's Human Anatomy & Physiology. 11th Ed. New York: McGraw-Hill; 2007.
2. Guyton A.C., Hall J.E. Medicinska fiziologija. Zagreb: Medicinska naklada; 2012.
3. Bumber Ž., Katić V., Nikšić-Ivančić M., Pegan B., Petric V., Šprem N., i sur. Otorinolaringologija. Zagreb: Naklada Ljevak; 2004.
4. Pratt L.W., Ferlito A., Rinaldo A. Tracheotomy: Historical review. *Laryngoscope*. 2008;118: 1597–1606.
5. Rajesh O., Meher R. Historical Review Of Tracheostomy. *The Internet Journal of Otorhinolaryngology*. 2005;4 .
6. Laurović B. Proces zdravstvene njege bolesnika s traheostomom. *Sestrinski glasnik*. 2014;19(1):42–47.
7. Online etymology dictionary. Origin and meaning of trachea by Online Etymology Dictionary [Online]. Dostupno na: [https://www.etymonline.com/word/trachea?ref=etymonline\\_crossreference](https://www.etymonline.com/word/trachea?ref=etymonline_crossreference). (13.04.2021.)
8. Lalwani A. K. *Current Diagnosis & Treatment in Otolaryngology - Head & Neck Surgery*. 3rd ed. New York: McGraw-Hill; 2012.
9. Borman J., Davidson J. T. A HISTORY OF TRACHEOSTOMY: SI SPIRITUM DUCIT VIVIT (CICERO). *Brit J. Anaesth*. 1963;35,388–390.
10. Seidman P. A., Goldenberg D., Sinz E. H. *Tracheotomy Management A Multidisciplinary Approach*. New York: Cambridge University Press; 2011.
11. Morris L., Afifi S. *Tracheostomies: the complete guide*. New York: Springer; 2010.
12. Standring S. *Gray's Anatomy*. 41st ed. London: Elsevier; 2016.
13. Gamsu G., Webb W. R. Computed tomography of the trachea and mainstem bronchi. *Semin Roentgenol*. 1983;18(1):51–60.
14. de Farias T. P. *Tracheostomy A Surgical Guide*. Cham: Springer; 2018.



15. Scrase I., Woollard M. Needle vs surgical cricothyroidotomy: A short cut to effective ventilation. *Anaesthesia*; 2006;61:962–974.
16. Hsia D. W., Ghori U. K., Musani A. I. Percutaneous dilational tracheostomy. *Clin Chest Med*. 2013;34(3):515–526.
17. Yaghoobi S., Kayalha H., Ghafouri R., Yazdi Z., Khezri M. B. Comparison of complications in percutaneous dilatational tracheostomy versus surgical tracheostomy. *Glob J Health Sci*. 2014;6(4):221–225.
18. American Academy of Otolaryngology-Head and Neck Surgery (AAO-HNS). Clinical Indicators: Tracheostomy.[Online]2021. Dostupno na: <https://www.entnet.org/resource/clinical-indicators-tracheostomy/>. (07.08.2021.)
19. Groves D. S., Durbin Jr. C. G. Tracheostomy in the critically ill: indications, timing and techniques. *Curr Opin Crit Care*. 2007;13(1):90–97.
20. Hess D. R., Altobelli N. P. Tracheostomy tubes. *Respir Care*. 2014;59(6):956–973.
21. Hrvatska zajednica laringektomiranih. Traheotomija - larynx [Online]. Dostupno na: <https://hzi.hr/rak-grla/traheotomija/>. (25.08.2021.)
22. National Tracheostomy Safety Project. McGrath B. Different types of tracheostomy tubes.[Online]Dostupno na: <https://www.tracheostomy.org.uk/storage/files/Tube%20types.pdf>. (25.08.2021.)
23. Wang C. H., Tsai J. C., Chen S. F., Su C. L., Chen L., Lin C. C., i sur. Normal saline instillation before suctioning: A meta-analysis of randomized controlled trials. *Aust Crit Care*. 2017;30(5):260–265.
24. Patton J. Tracheostomy care. *Br J Nurs*. 2019;28(16):1060–1062.
25. Serra A.. Tracheostomy care. *Nurs Stand*. 2000;14(42):45–52.
26. Kralj Z., Manestar M., Sučić M. Kako pomoći laringektomiranima. Zagreb: Zagrebacka liga protiv raka u suradnji s Turopoljskim glasnikom d.o.o.; 2004.
27. Hrvatski zavod za zdravstveno osiguranje. Medicinski proizvodi | HZZO, Osnovna lista ortopedskih i drugih pomagala. [Online]. Dostupno na: <https://hzzo.hr/zdravstvena-zastita/medicinski-proizvodi>. (10.10.2021.)

## 7. Oznake i kratice

**a.** – arterija (lat. *arteria*)

**AAO-HNS** – Američka akademija za otorinolaringologiju i kirurgiju glave i vrata (engl. *American Academy of Otolaryngology – Head and Neck Surgery*)

**HME** – izmjenjivač vlage i topline (engl. *heat and moisture exchanger*)

**itd.** – i tako dalje

**lig.** – ligament (lat. *ligamentum*)

**m.** – mišić (lat. *musculus*)

**mmHg** – milimetar žive

**ml** – mililitar

**n.** – živac (lat. *nervus*)

**pr. Kr.** – prije Krista

**st.** – stoljeće

**v.** – vena (lat. *vena*)

## 8. Sažetak

Traheotomija je kirurški zahvat prilikom kojeg se stvara umjetni otvor (traheostoma) na prednjoj stijenci vratnog dijela dušnika. U traheostomu se postavlja trahealna kanila, pomagalo koje štiti dišni put, djeluje kao filter i pomaže u govoru. Traheotomija je jedan od najstarijih kirurški zahvata u povijesti medicine i kroz godine su se mijenjale tehnike izvođenja i indikacije za izvođenje. Traheotomija se može izvesti otvorenom kirurškom tehnikom ili minimalno invazivnom perkutanom tehnikom. U današnje vrijeme najčešće se izvodi radi osiguranja dišnog puta u slučaju mehaničke opstrukcije gornjih dišnih puteva, olakšavanja aspiracije i toaleta dišnih puteva, omogućavanja produžene mehaničke ventilacije i odvajanja od mehaničke ventilacije te zbog kirurških zahvata u području glave i vrata od kojih su najzastupljenije onkološke operacije. Velik je broj trahealnih kanila koje koriste bolesnici s traheostomom. Razlikuju se po materijalu, veličini, prisustvu balona, nastavcima za fonaciju, disanje, primanje oksigenoterapije ili mehaničke ventilacije. Bolesnici s traheostomom zahtijevaju posebnu njegu kako od strane medicinskih djelatnika, tako i od strane osoba u okolini te korištenje posebnih medicinskih pomagala i uređaja u toj njezi. Zbog promijenjenog odnosa novog dišnog puta i okoline potrebno je znati načela čišćenja trahealne kanile, dišnih puteva, brige o dišnom putu, govoru i hranjenju bolesnika. Najveći dio te brige preuzimaju sami bolesnici, no ukoliko su u nemogućnosti tu ulogu preuzimaju njihovi njegovatelji, obitelj pa i zdravstveno osoblje.

**Ključne riječi:** traheostoma, traheotomija, kanila, njega bolesnika

## 9. Summary

Tracheostomy is a surgical procedure in which an artificial opening (stoma) is created on the anterior wall of the cervical part of the trachea. A tracheal tube, a medical device that protects the airway, acts as a filter and helps in producing voice, is placed in the stoma. Tracheostomy is one of the oldest surgical procedures in medical history. Over the years techniques and indications for performing tracheostomy have changed. It can be performed using an open surgical technique or minimally invasive percutaneous technique. Nowadays, it is most often performed in order to secure the airway in case of mechanical obstruction, help in aspiration and cleaning of the upper airways, enable weaning or prolonged mechanical ventilation and aid in surgical procedures of the head and neck, especially in surgical oncology. There is a wide variety of tracheal tubes being used by patients with tracheostomy. They differ from each other in terms of materials, size, presence of cuff and attachments used for speaking, breathing, oxigenotherapy or mechanical ventilation. Patients with tracheostomy require special care provided by both medical professionals and people around them, often using special medical devices. Due to the forming of a new airway environment, it is necessary to know the principles of tracheal tube and airway cleaning and helping the patient in speaking and feeding. The majority of these tasks are performed by the patients themselves, but if they are unable to do so, their caregivers, families and even medical professionals take over.

Keywords: tracheostomy, tracheotomy, tracheal tube, patient care

## IZJAVA O AUTORSTVU ZAVRŠNOG RADA

Pod punom odgovornošću izjavljujem da sam ovaj rad izradio/la samostalno, poštujući načela akademske čestitosti, pravila struke te pravila i norme standardnog hrvatskog jezika. Rad je moje autorsko djelo i svi su preuzeti citati i parafraze u njemu primjereno označeni.

Mjesto i datum	Ime i prezime studenta/ice	Potpis studenta/ice
U Bjelovaru, <u>21. 10. 2021.</u>	EMINA GROZDANIĆ	<i>Emina Grozdanić</i>

Prema Odluci Veleučilišta u Bjelovaru, a u skladu sa Zakonom o znanstvenoj djelatnosti i visokom obrazovanju, elektroničke inačice završnih radova studenata Veleučilišta u Bjelovaru bit će pohranjene i javno dostupne u internetskoj bazi Nacionalne i sveučilišne knjižnice u Zagrebu. Ukoliko ste suglasni da tekst Vašeg završnog rada u cijelosti bude javno objavljen, molimo Vas da to potvrdite potpisom.

Suglasnost za objavljivanje elektroničke inačice završnog rada u javno dostupnom nacionalnom repozitoriju

EMINA GROZDANIĆ

*ime i prezime studenta/ice*

Dajem suglasnost da se radi promicanja otvorenog i slobodnog pristupa znanju i informacijama cjeloviti tekst mojeg završnog rada pohrani u repozitorij Nacionalne i sveučilišne knjižnice u Zagrebu i time učini javno dostupnim.

Svojim potpisom potvrđujem istovjetnost tiskane i elektroničke inačice završnog rada.

U Bjelovaru, 21. 10. 2021.

Emina Grozdanic  
*potpis studenta/ice*