

Prijelom nadlaktične kosti

Samardžić, Jerko

Undergraduate thesis / Završni rad

2021

Degree Grantor / Ustanova koja je dodijelila akademski / stručni stupanj: **Bjelovar University of Applied Sciences / Veleučilište u Bjelovaru**

Permanent link / Trajna poveznica: <https://um.nsk.hr/um:nbn:hr:144:041519>

Rights / Prava: [In copyright](#)/[Zaštićeno autorskim pravom.](#)

Download date / Datum preuzimanja: **2024-12-25**



Repository / Repozitorij:

[Repository of Bjelovar University of Applied Sciences - Institutional Repository](#)



VELEUČILIŠTE U BJELOVARU
PREDDIPLOMSKI STRUČNI STUDIJ SESTRINSTVO

PRIJELOM NADLAKTIČNE KOSTI

Završni rad br. 44/SES/2021

Jerko Samardžić

Bjelovar, listopad 2021.



Veleučilište u Bjelovaru

Trg E. Kvaternika 4, Bjelovar

1. DEFINIRANJE TEME ZAVRŠNOG RADA I POVJERENSTVA

Kandidat: **Samardžić Jerko** Datum: 12.04.2021. Matični broj: 002025
JMBAG: 0314019735

Kolegij: **ZDRAVSTVENA NJEGA ODRASLIH II/V**

Naslov rada (tema): **Prijelom nadlaktične kosti**

Područje: **Biomedicina i zdravstvo** Polje: **Kliničke medicinske znanosti**

Grana: **Sestrinstvo**

Mentor: **Ksenija Eljuga, mag.med.techn.** zvanje: **viši predavač**

Komentor: **doc.dr.sc. Domagoj Eljuga**

Članovi Povjerenstva za ocjenjivanje i obranu završnog rada:

1. **Tamara Salaj, dipl.med.techn., predsjednik**
2. **Ksenija Eljuga, mag.med.techn., mentor**
3. **Melita Mesar, dipl.med.techn., član**

2. ZADATAK ZAVRŠNOG RADA BROJ: 44/SES/2021

Student će u radu prikazati vrste prijeloma nadlaktične kosti, kliničku sliku i dijagnostičku obradu. Obzirom na vrstu prijeloma obraditi će mogućnosti liječenja, moguće komplikacije, rehabilitaciju i zdravstvenu njegu.

Zadatak uručen: 12.04.2021.

Mentor: **Ksenija Eljuga, mag.med.techn.**



Sadržaj

1. UVOD	1
2. CILJ RADA	2
3. ANATOMIJA KOSTI	3
3.1. Anatomija nadlaktične kosti	3
4. PRIJELOMI KOSTIJU	5
5. PRIJELOMI NADLAKTIČNE KOSTI	6
5.1. Prijelom proksimalnog dijela nadlaktične kosti	6
5.2. Prijelom dijafize nadlaktične kosti	8
5.3. Prijelom distalnog dijela nadlaktične kosti	9
6. LIJEČENJE PRIJELOMA NADLAKTIČNE KOSTI	12
6.1. Konzervativno liječenje	12
6.2. Kirurško liječenje	13
6.2.1. Liječenje prijeloma pločicama i vijcima	13
6.2.2. Zatvorena repozicija i perkutana fiksacija	14
6.2.3. Fiksacija intramedularnim čavlima	14
6.2.4. Parcijalna endoproteza humerusa	14
6.2.5. Reverzna totalna artoplastika	15
7. PRIJEOPERACIJSKA PRIPREMA PACIJENTA ZA OPERATIVNI ZAHVAT	16
7.1. Opća priprema bolesnika	16
7.2. Psihološka priprema bolesnika	17
7.3. Fizička priprema bolesnika	17
7.4. Neposredna prijeoperacijska priprema	18
8. INTRAOPERACIJSKA PRIPREMA BOLESNIKA	20
9. POSLIJEOPERACIJSKA SKRB ZA BOLESNIKA	21
10. REHABILITACIJA BOLESNIKA NAKON PRIJELOMA NADLAKTIČNE KOSTI ...22	
11. ZAKLJUČAK	23
12. LITERATURA	24
13. OZNAKE I KRATICE	27
14. SAŽETAK	28
15. SUMMARY	29
16. POPIS SLIKA	30

1. UVOD

Prijelom je prekid kontinuiteta kosti nastao djelovanjem sile koja nadmašuje tvrdoću i elastičnost kože (1). Osim po mehanizmu nastanka razlikujemo i prijelom obzirom na oštećenje okolnog tkiva. Prijelomi također mogu biti poprečni ili kosi, obzirom na kut koji crta prijeloma zatvara s duljom osi kosti. Ponekad na mjestu prijeloma postoji puno koštanih ulomaka, pa tad govorimo o kominutivnom prijelomu (2).

Prijelomi humerusa, odnosno nadlaktične kosti nastaju kao posljedica traume ili patoloških promjena kosti. Traumatski prijelomi nadlaktične kosti mogu nastati pod utjecajem velike, ali i male energije. Prijelome nadlaktične kosti podijelili smo na prijelom proksimalnog dijela nadlaktične kosti, prijelom dijafize i prijelom distalnog dijela kosti (3).

Uspješno liječenje prijeloma nadlaktične kosti predstavlja veliki izazov za liječnike. Postoje dvije vrste liječenja prijeloma, konzervativno (liječenje bez operacije) i kirurško liječenje. Svaka vrsta liječenja ima svoje prednosti i nedostatke. Izbor metode liječenja ovisi o stupnju pomaka prijelomnih ulomaka, dobi pacijenta, mjestu i stabilnosti prijeloma. Konačna prognoza prijeloma ovisi o vaskularnom statusu i broju fragmenata (3).

Intervencije medicinske sestre prisutne su tijekom cjelokupnog perioperativnog perioda. Pružanje adekvatne skrbi zasniva se na multidisciplinarnom pristupu koji je baziran na vještinama i znanju koje se kontinuirano treba obnavljati i pratiti najnovija medicinska saznanja u kliničkoj praksi (4).

2. CILJ RADA

Cilj završnog rada je prikazati vrste prijeloma nadlaktične kosti, kliničku sliku i dijagnostičku obradu prijeloma. Obzirom na vrstu prijeloma obraditi će se mogućnosti liječenja, moguće komplikacije, rehabilitacija i zdravstvena njega.

3. ANATOMIJA KOSTI

Kost je građena od posebne vrste vezivnog tkiva, koštanog tkiva. Zbog svoje tvrdoće kost se doima neživim tkivom, no ona je zapravo vrlo aktivan organ s vlastitim krvnim žilama i živcima. Kost izgrađuju posebne stanice, osteoblasti (4).

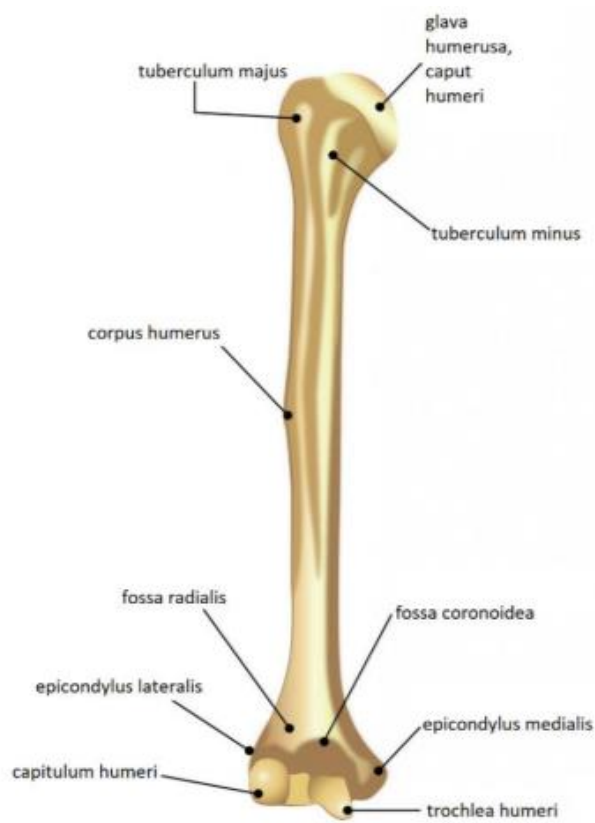Prema obliku kosti možemo podijeliti na duge, kratke, plosnate i nepravilne. Duge kosti imaju izduljeno tijelo i zadebljane su na krajevima kao na primjer nadlaktična kost. Kratke kosti su kosti čija je duljina, širina i debljina podjednaka kao na primjer kosti pešća. Plosnate kosti su tanke kosti, širokih ploha kao na primjer kralješci. U nepravilne kosti ubrajamo kosti lica i kralješke (5).

Uloga kostiju u ljudskom tijelu je (4):

- Kostur je potpora cijelog tijela
- Kostur oblikuje zatvorene šupljine koje štite središnji živčani sustav, prsne i djelom trbušne organe
- Kost skladište kalcij
- Unutar kostiju odvija se važna funkcija, a to je stvaranje krvnih stanica

3.1. Anatomija nadlaktične kosti

Nadlaktična kost (humerus), tipična je duga kost s trupom i dva zadebljana kraja. Na Slici 3.1. prikazana je anatomija nadlaktične kost. Proksimalni kraj naziva se *caput humeri*, odnosno glava nadlaktične kosti koja nosi zglobnu plohu za čašicu lopatice. Uz glavu se nalaze dvije kvržice koje su hvatište mišića ramena. Veća kvržica, *tuberculum majus*, okrenuta je prema lateralno, a manja, *tuberculum minus*, okrenuta je prema naprijed. *Corpus humeri*, tijelo nadlaktične kosti, je izduženo i zaobljeno, a oko sredine na lateralnoj plohi ima hrapavost, *tuberositas deltoidea*, za koju se hvata deltoideus. Distalni dio nosi zglobne plohe za kosti podlaktice. Medijalno je zglobni valjak, *trochlea humeri*, za zglob sa lakatnom kosti, a lateralno *capitulum humeri*, glavica nadlaktične kosti, za zglob s palčanom kosti (3).



Slika 3.1. Anatomija nadlaktične kosti

Izvor: http://repozitorij.fsb.hr/8848/1/Popovi%C4%87_2018_zavr%C5%A1ni_preddiplomski.pdf
(Datum pristupanja 5.6.2021.)

4. PRIJELOMI KOSTIJU

Ozljeda kosti naziva se prijelom, (fractura). Prijelomi obično nastaju zbog djelovanja prevelike sile na zdravu kost. Takvi prijelomi nazivaju se mehaničkim prijelomima. Patološki prijelomi javljaju se sekundarno u odnosu na promijenjenu fiziologiju i mehaniku kostiju u uvjetima benigne ili zloćudne lezije. Pravilna dijagnoza, postavljanje stadija i liječenje patoloških prijeloma ključni su za poboljšanje ishoda pacijenta (4).

Osim po mehanizmu nastanka razlikujemo i prijelom obzirom na oštećenje okolnog tkiva. Ako su koža i meka tkiva u okolini prijeloma neoštećeni, on se naziva zatvorenim prijelomom. Otvoreni prijelom označuje oštećenje kože i mekih tkiva u okolini kosti, pa slomljena kost obično viri kroz oštećenu kožu. Glavna opasnost kod otvorenog prijeloma je infekcija rane (3).

Prijelomi također mogu biti poprečni ili kosi, obzirom na kut koji crta prijeloma zatvara s duljom osi kosti. Ponekad na mjestu prijeloma postoji puno koštanih ulomaka, pa tad govorimo o kominutivnom prijelomu (3).

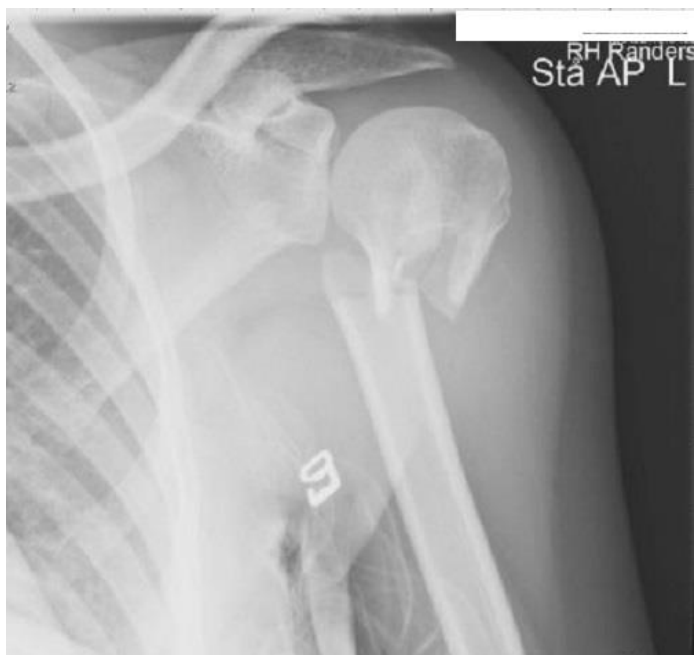5. PRIJELOMI NADLAKTIČNE KOSTI

Prijelomi humerusa, odnosno nadlaktične kosti nastaju kao posljedica traume ili patoloških promjena kosti. Traumatski prijelomi nadlaktične kosti mogu nastati pod utjecajem velike, ali i male energije. Prijelome nadlaktične kosti podijelili smo na prijelom proksimalnog dijela nadlaktične kosti, prijelom dijafize i prijelom distalnog dijela kosti (1).

Proksimalni prijelom humerusa čine 4 – 6 % svih prijeloma kod mladih osoba i 1 – 3 % svih prijeloma kod starijih. Kod mladih osoba ti prijelomi uglavnom su rezultat visokoenergetske traume, dok se kod odraslih primjećuje prijelom nakon pada na tlo. Najčešći rizični faktori za prijelom su učestali padovi i niska gustoća kosti (5). Prijelomi dijafize nadlaktične kosti u bolesnika s politraumom neovisni su prediktori intraabdominalnih ozljeda, prijeloma duge kosti i šake. Ove ozljede obično uzrokuju privremeni invaliditet kod mlađe populacije, dok se trajni invaliditet može primijetiti kod starijih osoba (2). Rizik za novi prijelom najveći je u prvi dvije godine nakon ozljede (5).

5.1. Prijelom proksimalnog dijela nadlaktične kosti

Prijelom proksimalnog dijela humerusa prikazan na Slici 5.1. najčešće je vidljiv kod osoba starijih od 65 godina. Prijelom najčešće nastaje tijekom djelovanja male energije, padom osobe na tlo. U uvjetima osteoporoze ili osteopenije, pod djelovanjem niske energije nastaje takozvani prijelom krhkosti. Stoga se smatra da pacijenti koji su zadobili ovu ozljedu već boluju od osteoporoze. Mlađe osobe javljaju se s proksimalnim prijelomom nadlaktice nakon visokoenergetske traume. Ukupna incidencija prijeloma iznosi 4 do 6% s omjerom 2:1, žena i muškaraca (6).



Slika 5.1. Prijelom proksimalnog dijela humerusa

Izvor: <https://mojamedicina.com/prelom-gornjeg-okrajka-humerusa/>

(Datum pristupanja 5.6.2021.)

Opsežna anamneza i fizikalni pregled trebaju se učiniti kod svih pacijenata.

Prilikom uzimanja anamnestičkih podataka potrebno je da pacijent odgovori na slijedeća pitanja:

- Koji je mehanizam nastanka ozljede ?
- Opisati intenzitet i kvalitetu boli
- Postoji li prisutnost boli na drugim dijelovima tijela ?
- Pružiti informaciju o eventualnim prethodnim ozljedama ramenog pojasa
- Pružiti informaciju o eventualnim prethodnim operacijama ramenog pojasa
- Pružiti informaciju o dominaciji ruke
- Pružiti informaciju o socijalnim / životnim situacijama (7).

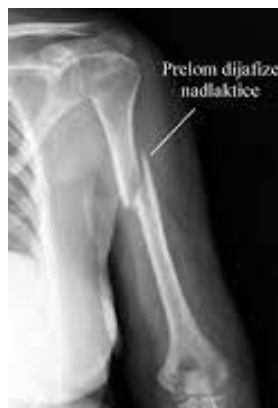Tijekom inspekcije procjenjuju se znakovi otvorenog ili zatvorenog prijeloma. Moguća je prisutnost krepitacije na mjestu prijeloma. Kod mladih osoba gdje je prijelom nastao

djelovanjem velike energije moguća je prisutnost iščašenja ramena. Tijekom inspekcije mora se utvrditi je li prisutna neka neurovaskularne ozljeda. Da bi postavili konačnu dijagnozu, nakon inspekcije uvijek se radi RTG snimka nadlaktice (7).

Početno liječenje uključuje imobilizaciju i kontrolu boli u akutnom okruženju. Tad se može utvrditi potreba za ne kirurškim ili kirurškim liječenjem prijeloma. Pri minimalno pomaknutim kirurškim i anatomskim prijelomima vrata zagovara se imobilizacija nadlaktice i rehabilitacija. Kirurško liječenje sastoji se od nekoliko različitih mogućnosti, uključujući zatvorenu redukciju i perkutanu fiksaciju (Closed Reduction and Percutaneous Pinning - CRPP), otvorenu redukciju i unutarnju fiksaciju (Open Reduction and Internal Fixation - ORIF), intramedularnu fiksaciju (Intramedullary Fixation - IMN), hemiartroplastiku i totalnu artroplastiku ramena (9).

5.2. Prijelom dijafize nadlaktične kosti

Izravni udarac obično uzrokuje prijelome koji se javljaju u području srednje trećine nadlaktične kosti. Ti se prijelomi klasificiraju na temelju njihova mjesta, statusa otvorenog ili zatvorenog prijeloma i vrsti linije prijeloma. Slika 5.1. prikazuje prijelom dijafize nadlaktične kosti. Većina prijeloma dijafize humerusa liječi se imobilizacijom i rehabilitacijom, odnosno nekirurški. Prijelomi su najčešće posljedica traume, poput pada, automobilskih nesreća ili nesreća na motocikla. U starijih osoba može se dogoditi i pri padu na ispruženu ruku, gdje humerus preuzima teret ozljede umjesto zgloba. Vrhunac incidencije javlja se kod muškaraca u dobi od 21 do 30 godina i kod žena u dobi od 60 do 80 godina, iako se prijelom humerusa može dogoditi kod osoba bilo koje dobi ili spola (9).



Slika 5.1. Prijelom dijafize nadlaktične kosti

Izvor: <http://rame.rs/rame/prelomi-regije-ramena/prelom-gornjeg-dela-nadlaktice/>

(Datum pristupanja 5.6.2021.)

Pacijenti kao i kod većine prijeloma osjećaju bol na mjestu traumatske ozljede. Također mogu biti vidljive deformacije nadlaktice, skraćivanje ekstremiteta, oticanje i modrice. Tijekom inspekcije bitno je utvrditi oštećenja kože, motoričku funkciju ekstremiteta, osjet distalno od ozljede i puls odnosno kapilarno punjenje distalno od ozljede. Kao i kod svakog prijeloma mora se utvrditi da li postoji neurovaskularno oštećenje, zbog mogućih ozljeda radijalnog živca i brahijalne arterije (10).

Za postavljanje konačne dijagnoze obavezno je snimanje RTG snimke nadlaktične kosti iz najmanje dvije pozicije. Obzirom na mehanizam ozljede treba sumnjati i na mogući prijelom podlaktice, zapešće i ili ključne kosti. Preporuča se i RTG snimanje navedenih područja (11).

90% prijeloma dijafiznog dijela humerusa liječi se ne kirurški, odnosno repozicijom, imobilizacijom i rehabilitacijom. Repoziciju treba izvršiti što je prije moguće. Prije početka repozicije uvijek se mora kontrolirati bol, odnosno primijeniti sedacija po potrebi. Prije postavljanja imobilizacije moraju se zbrinuti sve ozljede kože, kao što su ogrebotine ili razderotine. Kod prijeloma humerusa imobiliziraju se lakatni i rameni zglob. Nakon 10 do 12 dana od ozljede može se postaviti dugotrajni gips za imobilizaciju slomljenog ekstremiteta ako se ortoped odluči na konzervativno liječenje. Konzervativno liječenje traje 10 do 12 tjedana. Nakon konzervativnog liječenja preporuča se provesti rehabilitaciju zbog vraćanja pokretljivosti ekstremiteta (12).

Kirurško liječenje prijeloma indicirano je kod neurovaskularnih ozljeda, otvorenih prijeloma, ulomljenih prijeloma, nemogućnosti dugotrajnog nošenja udlage / gipsa, traume s više prijeloma ili kod neuspjelog konzervativnog liječenja (13).

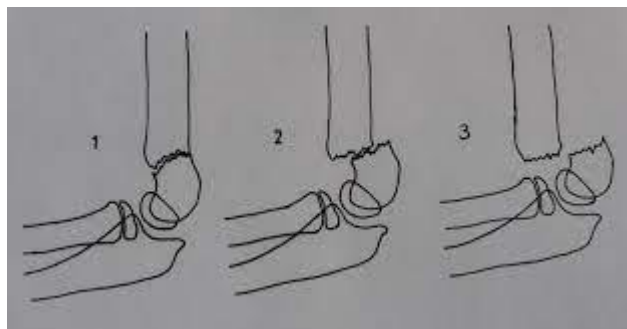
5.3. Prijelom distalnog dijela nadlaktične kosti

Prijelom distalnog dijela humerusa iznosi 18 % pedijatrijskih prijeloma. Djeca prilikom pada često koriste ispruženu ruku kao zaštitni mehanizam, čime dolazi do prijeloma distalnog dijela humerusa. Prijelomi distalnog humerusa dijele se u šest tipova: suprakondilarni prijelomi, transkondilarni prijelomi, interkondilarni prijelomi, prijelomi kondila (lateralnog, medijalnog), prijelomi zglobnih površina (glavica, zglobni valjak), te prijelomi epikondila (14). Najčešći prijelomi u distalnom dijelu su suprakondilarne frakture humerusa, koje su i najčešće frakture djece mlađe od 7 godina (12).

Ovi prijelomi dijele se u dva tipa, ekstenzijski i fleksijski, ovisno o tome je li u trenutku traume lakat bio u položaju hiperekstenzije ili hiperfleksije. Fleksijski tip je rjeđi, čini oko 10 % suprakondilarnih prijeloma, a nastaje kada dijete padne direktno na flektirani lakat. U ovom tipu prijeloma distalni fragment često je pomaknut prema naprijed u odnosu na proksimalni. Ekstenzijski tip prijeloma javlja se u oko 90 % slučajeva, a nastaje padom na ispruženu ruku (15). Prijelom distalnog dijela humerusa možemo klasificirati prema Gartlandovoj klasifikaciji. Razlikujemo tri stupnja prijeloma obzirom na položaj ulomaka:

- 1. stupanj je prijelom bez pomaka ulomaka
- 2. stupanj je s djelomičnim anteroposterioralnim pomakom
- 3. stupanj nema kontakta među ulomcima

Gartlandova klasifikacija prikazana je na Slici 5.3. gdje su vidljiva sva tri stupnja prijeloma (16).



Slika 5.3. Gartlandova klasifikacija

Izvor: <https://repository.medri.uniri.hr/islandora/object/medri%3A3267/datastream/PDF/view>

(Datum pristupanja 5.6.2021.)

Pogođeni ud mora se temeljito procijeniti zbog cjelovitosti ovojnice mekog tkiva i distalnog neurovaskularnog statusa. Sve ostale ozljede također se moraju pažljivo procijeniti i dokumentirati. Ruka može biti natečena i deformirana. Tipična deformacija je u obliku slova S. Mogu biti prisutne i modrice. Obavezna je pažljiva procjena i dokumentiranje funkcija srednjeg, prednjeg međukoštnog, ularnog i radijalnog živca. Kod ovog prijeloma učestalost neurovaskularnih ozljeda čini čak 49% (17).

Za postavljanje dijagnoze potrebne su RTG snimke ekstremiteta. Potrebni su anteroposteriorni i bočni prikazi kako bi se potvrdila vrsta prijeloma (ekstenzijski ili fleksijski), stupanj pomaka, malrotacija i usitnjavanje (17).

Ne kirurško liječenje uključuje imobilizaciju iznad lakta i rehabilitaciju ozlijeđenog ekstremiteta. Uobičajeno uduga u smislu longete prvi put se koristi 3 do 4 tjedna dok oteklina ne nestane. Zatim se koristi zatvoreni gips koji se proteže od približno 2,5 centimetra distalno od pazuha do 2,5 centimetra proksimalno od kondila humerusa (18).

Hitno kirurško liječenje indicirano je za pacijente s neurovaskularnim ozljedama i otvorenim prijelomima. Kod zatvorenih ozljeda kirurško liječenje uključuje zatvoreno reduciranje i perkutano pričvršćivanje. Otvorena redukcija može biti potrebna za neuspjelu zatvorenu redukciju (19).

6. LIJEČENJE PRIJELOMA NADLAKTIČNE KOSTI

Razlikujemo dvije vrste liječenja prijeloma nadlaktične kosti, konzervativno, to jest liječenje bez operacije i kirurško liječenje. Svaka od njih ima svoje prednosti i nedostatke. Kojom metodom će se liječiti prijelom ovisi o stupnju pomaka koštanih ulomaka, dobi pacijenta, mjestu i stabilnosti prijeloma (20).

6.1. Konzervativno liječenje

Konzervativno liječenje odabire se kao metoda liječenja kod prijelom bez pomaka ulomaka ili sa prihvatljivim pomakom. Prihvatljivim pomakom smatramo pomak koje će se ispraviti daljim rastom kosti. Cilj konzervativnog prijeloma je reponirati dislocirane koštane ulomke bez kirurškog pristupa, te ih zadržati u reponiranom položaju raznim metodama imobilizacije (21). Repozicija je postupak namještanja ulomaka u što povoljniji anatomske položaj, koji će omogućiti cijeljenje prijeloma i uspostavu normalne funkcije ekstremiteta. Tijekom liječenja prijeloma koristi se zatvorena repozicija, kojom se mjesto prijelom izlaže silama trakcije, rotacije i bočnim silama. Tijekom repozicije može se primijeniti anestezije, a indicirana je kod djece (22). Smatra se da je repozicija uspješna ako se dodiruju 2/3 cirkumferencije kosti. Nakon repozicije ulomaka, slijedi imobilizacija. Kod prijeloma humerusa koriste se različite ortoze poput rigidne sadrene udlage i semirigidne sintetsko-plastične udlage. Nakon imobilizacije ozlijeđeni ekstremitet mora se pričvrstiti uz prsni koš pomoću običnog zavoja ili trokutaste marame. Ključno je osigurati stabilnost ekstremiteta i pravilan položaj ruke koji podrazumijeva fleksiju lakta od 90°. Kod suprakondilarnih prijeloma fleksija lakta može biti i do 120° (21).

Jedan od načina konzervativnog liječenja prijeloma humerusa je funkcijska imobilizacija po Sarmientu. Ona se sastoji od dobre repozicije, neprekidne imobilizacije, te ranog aktivnog pokreta ozlijeđenog ekstremiteta. Cilj funkcijske imobilizacije je što kraće trajanje potpune imobilizacije. Za provođenje funkcijske imobilizacije postavlja se modelirani sadreni zavoj koji ne zahvaća susjedne zglobove uz dozirano opterećenje mjesta loma do granice boli (22).

6.2. Kirurško liječenje

U kirurško liječenje prijeloma nadlaktične kosti ubrajamo slijedeće metode: liječenje prijeloma pločicama i vijcima, zatvorena repozicija i perkutana fiksacija, fiksacija intramedularnim čavlima, parcijalna endoproteza humerusa i reverzna totalna artoplastika (20).

6.2.1. Liječenje prijeloma pločicama i vijcima

Liječenje prijeloma humerusa pločicama i vijcima najčešće je korištena metoda kirurškog liječenja. Svrha liječenja prijelom ovom metodom je što ranija mobilizacija i funkcija ruke. Unutarnja fiksacija pločicama i vijcima odabire se kod prijeloma s pomakom koje se može dovesti u anatomske položaje korištenjem pločica i vijaka (20). U takve prijelome ubrajamo dvodijelni, trodijelni i četverodijelni prijelom proksimalnog humerusa s pomakom. Dvodijelni prijelom vrata humerusa također se liječi ovom metodom ako je došlo do gubitka kontakta između glave humerusa s tijelom. Kod starijih osoba metoda standardnim pločicama se ne preporuča. Obzirom da većina starijih boluje od osteoporoze preporuča se koristiti pločice sa zaključavanjem. Takve pločice omogućuju veću kutnu stabilnost, te su biomehanički jače i otpornije od standardnih pločica (23).

Stopa postoperativnih komplikacija varira od 9,7% do 39%. Rijetke komplikacije su subakromijalni sindrom sraza zbog krivo postavljene pločice, adhezivni kapsulitis, te površinske i duboke infekcije. Perforacija vijka u glavu humerusa je najčešća komplikacija i upravo zbog toga je važno pratiti postoperativne RTG snimke. Učestalost pojave perforacije vijka je 42%. Vijke treba izvaditi na vrijeme kako bi se smanjilo oštećenje zglobne plohe (24).

Pacijenti se nakon operacijskog zahvata prate nakon 2 tjedna, zatim nakon 6 tjedana i nakon 3 mjeseca. Imobilizacija traje 6 tjedana, ali su dopušteni pokreti u laktu, dlanu i zapešću. S pasivnim vježbama započinje se 2 do 4 tjedna nakon zahvata, a ako rana dobro cijeli nakon 6 tjedana može se početi sa aktivnim vježbama (23).

6.2.2. Zatvorena repozicija i perkutana fiksacija

Zatvorena repozicija i perkutana fiksacija metode su kirurškog liječenja prijeloma nadlaktice s ciljem smanjenja ozljede mekog tkiva. Ovom metodom smanjuje se rizik za nastanak jatrogenih oštećenja krvnih žila, smanjuje se postoperativna bol i skraćuje vrijeme operacijskog zahvata (20). Pomoću ove metode mogu se liječiti dvodijelni, trodijelni i četverodijelni prijelom humerusa. Mogućnost liječenja ovisi o iskustvu kirurga i procjeni radioloških nalaza. Kako bi se izbjegli pomaci koštanih fragmenata usprkos fiksaciji, vrlo je bitna kvaliteta kosti. Obzirom na to kod starijih osoba koje boluju od osteoporoze, nije moguće postići adekvatnu stabilnost. Komplikacija ove metode liječenja je oštećenje aksilarnog živca. Nakon operacije imobilizacija traje 3 do 4 tjedna, međutim dopuštene su aktivne vježbe lakta, zapešća i dlana (24).

6.2.3. Fiksacija intramedularnim čavlima

Liječenje prijeloma humerusa intramedularnim čavlima metoda je izbora kod prijeloma u kojeg je glava humerusa značajno pomaknuta u odnosu prema dijafizi i gdje je potrebna aksilarna stabilizacija. Ovom metodom također se liječe patološki prijelomi humerusa. Intramedularni čavli koji se koriste promjera su 8 do 12 mm. Najčešće komplikacije su smanjena funkcionalnost, potreba za još jednom operacijom kako bi se izvadili implantati, avaskularna nekroza, infekcija, te ukočenost zgloba. Relativno česte komplikacije su poteškoće u vađenju vijaka. Postoperativno se ruka imobilizira. Potiču se aktivni pokreti u laktu, zapešću, dlanu. Pasivne vježbe se većinom koriste do 6 tjedna nakon operacije (25).

6.2.4. Parcijalna endoproteza humerusa

Parcijalna endoproteza humerusa je metoda kojom se glava humerusa koja se ne može rekonstruirati zamijeni sa endoprotezom. Izrazito je važna procjena rizika za nastanak ishemije glave humerusa, obzirom da je ta procjena presudna za odabir metode (20). Fragmentirani prijelomi glave humerusa se u 40% slučajeva ne mogu liječiti niti jednom drugom metodom, te je nužno ugraditi endoprotezu. Indicirana je još i kod četverodijelnih prijeloma, trodijelnih

prijeloma s pomakom, kod kojih nije moguće ostvariti stabilnu osteosintezu. Kompleksni prijelomi humerusa mogu biti praćeni ozljedama mekog tkiva pa se u tom slučaju preporuča odgoda operacije 6 – 10 dana (26).

Komplikacije nakon parcijalne endoproteze humerusa možemo podijeliti u tri skupine. Prva skupina su intraoperativne komplikacije koje uključuju malpoziciju komponente endoproteze, jatrogene prijelome i oštećenje aksilarnog živca. U drugu skupinu ubrajamo rane postoperativne komplikacije poput odvajanja tuberkula, glenohumeralna ukočenost, nestabilnosti i infekcija (27). Kasne komplikacije ubrajamo u treću skupinu a to su neokoštavanje, labavljenje proteze, te prostetska fraktura. S pasivnim pokretima može se započeti već dan nakon operacije. Pacijenti se prate klinički i radiološki svaka 2 tjedna, 6 tjedana i 3 mjeseca nakon zahvata. S aktivnim pokretima počinje se 6 tjedana nakon operacije, te vježbama jačanja miškulature nakon 3 mjeseca. Pacijente treba upozoriti da može proći i do godine dana, prije nego što se postigne maksimalni opseg pokreta (26).

6.2.5. Reverzna totalna artoplastika

Obrnuta totalna artroplastika se koristi za prijelome kod starijih osoba kod kojih dolazi do disfunkcije rotatorne manšete i kada postoji artritis glenohumeralnog zgloba. Koristi se u liječenju akutnih kompleksnih prijeloma proksimalnog humerusa. Najčešće komplikacije su hematoma i nestabilnost ramena. Duljina ruke se u prosjeku povećala za 2.7 cm nakon operacije. Pacijenti ostaju u bolnici minimalno 24 sata nakon operacije, a s rehabilitacija je ista kao kod parcijalne endoproteza humerusa (24).

7. PRIJEOPERACIJSKA PRIPREMA PACIJENTA ZA OPERATIVNI ZAHVAT

Prijeoperacijska priprema bolesnika započinje odlukom za kirurški zahvat, a završava premještanjem bolesnika na operacijski stol. Ona se sastoji od opće pripreme, psihičke pripreme, fizičke pripreme i neposredne prijeoperacijske pripreme bolesnika (3).

7.1. Opća priprema bolesnika

Opća priprema sastoji se od kliničkih pregleda kojima se utvrđuje zdravstveno stanje bolesnika, te eventualne promjene koje mogu utjecati na tijek operacije i kasniji oporavak. Opće stanje bolesnika može se procijeniti na temelju povijesti bolesti i fizičkog pregleda, laboratorijskih pretraga krvi i mokraće, RTG snimkom pluća i EKG-om. Prije same operacije bitno je učiniti i anesteziološki pregled. Tijekom pregleda anesteziolog odlučuje koja vrste anestezije je najoptimalnija za bolesnika. Najčešće se anesteziolog odlučuje na opću anesteziju. Zadatak medicinske sestre je odvesti bolesnika na određene preglede, uzeti uzroke za laboratorijske pretrage, te provesti anamnezu bolesnika (28).

Ako je kod bolesnika prisutna anemija, prije operacije treba poboljšati to stanje. Proljev i povraćanje nerijetke su pojave prije operacijskog zahvata, a za posljedicu imaju gubitak vode i elektrolite, što je važno nadoknaditi prije zahvata. Važno je ocijeniti stanje uhranjenosti bolesnika jer gubitak tjelesne težine veći od 20% zbog bolesti povećava smrtnost poslije operacije, a 3x veći gubitak povećava mogućnost za poslijeoperacijsku infekciju (29).

Pri uzimanju anamneze važno je pitati bolesnika da li je alergičan na neke lijekove. Posebnu pažnju treba obratiti na penicilin kad su u pitanju antibiotici, kodein kod narkotika i novokain kod lokalnih anestetika. Bolesnika nakon opće pripreme treba upoznati s indikacijama za operacijski zahvat, te s eventualnim komplikacijama (3).

7.2. Psihološka priprema bolesnika

Odlazak na kirurški zahvat kod svakog bolesnika može izazvati različite emocionalne reakcije. Kod nekih normalne, a kod nekih abnormalne. Sve osoba različito reagiraju na novonastalu situaciju. Prilikom prijema u bolnicu često je vidljiva zabrinutost kod bolesnika, ali iz različitih razloga. Neki su zabrinuti jer se osjećaju bespomoćno i izgubljeno, kod nekih je prisutan strah od smrti, boli ili anestezije, neki se brinu kako će njihova obitelj funkcionirati tijekom njihova odsustva, a neki pak zbog mogućnosti gubitka posla. Svaka osoba ima svoje razloge i oni su za njih najvažniji. Medicinska sestra treba imati puno razumijevanja i empatije za svakoga od njih (28).

Psihička stanja izazvana hospitalizacijom neki znanstvenici svrstavaju u zajedničku skupinu psihičkih poremećaja, koji se nazivaju institucionalnim neurozama. Medicinska sestra treba uzeti dobru sestrinsku anamnezu iz koje se lako mogu utvrditi potencijalni i aktualni problemi, te uzroci koji su do njih doveli. Postupak započinje vođenjem standardnog intervjua s bolesnikom tijekom kojeg se prikupljaju opći osobni podaci, podaci o bolesnikovoj percepciji boli, bolesnikovom psihofizičkom stanju i bolesnikovom emocionalnom stanju (30).

S psihološkom prijeoperacijskom pripremom započinje se odmah po prijemu bolesnika na odjel, pa sve do odlaska bolesnika u operacijsku salu. Uspostavom pozitivnog odnosa između bolesnika i medicinskog osoblja, poboljšat će se sveukupna međusobna suradnja (3).

7.3. Fizička priprema bolesnika

Prije operativnog zahvata bolesnik mora obaviti niz laboratorijskih, radioloških i drugih pretraga. Uloga medicinske sestre prije provođenja tih postupaka je objasniti bolesniku postupke i njihovu svrhu. Tijekom fizikalnog pregleda treba zabilježiti sljedeće podatke o:

- Nutritivnom statusu
- Respiratornom statusu
- Kardiovaskularnom statusu
- Imunološkom statusu
- Funkciji jetre i slezene
- Funkciji endokrinih žlijezda

- Uzimanju lijekova (3).

Tijekom fizičke pripreme bolesnika bitno je obratiti pozornost na faktore rizika za operativni zahvat. U faktore rizika ubrajamo sistemske faktore, kardiovaskularne, plućne, cerebrovaskularne, bubrežne, endokrinološke i jetrene bolesti i trudnoću (29).

Na dan prije operativnog zahvata bolesnik treba biti na laganoj dijeti. Dehidrirani bolesnici trebaju često uzimati tekućinu na usta, a ako to nije moguće primjenjuje se intravenozna nadoknada tekućine. Ako je bolesnik na programu u poslijepodnevnim satima, a gastrointestinalni trakt će ostati intaktan, preporuča se uzimanje laganog doručka. Najčešće se uzimanje hrane i tekućine treba prekinuti 8 do 10 sati prije operacije. Razlog za to je mogućnost aspiracije želučanog sadržaja, što može dovesti do razvoja upalnih procesa u plućima i otežane izmjene plinova. Aspiracija je vrlo ozbiljan problem sa vrlo visokim mortalitetom od čak 60 do 70% (30).

Priprema operativnog polja iznimno je važna jer za cilj ima smanjivanje bakterijske flore na koži u predjelu budućeg operativnog zahvata. Prije operacije bolesnik se treba istuširati ili okupati u toploj vodi, koristeći sapun s povidon iodidom, odnosno Betadin. Kosmate dijelove ne treba brijati, budući da se tijekom brijanja može ozlijediti koža i na taj način potencirati nastanak infekcije. Mogućnost nastanka infekcije je proporcionalna dužini vremena između brijanja operativnog zahvata, odnosno što je duži vremenski razmak od brijanja do operacije veći je i rizik za nastanak infekcije. Brijanje se odvija pomoću posebnog aparata uz upotrebu antimikrobnih preparata. Nakon brijanja operacijsko polje se premaže dugodjelujućim dezinficijensom i zaštiti sterilnom gazom (29).

7.4. Neposredna prijeoperacijska priprema

Tijekom neposredne prijeoperacijske pripreme bolesnik oblači široku, dugu košulju otvorenih leđa i prekriva kosu kompresom ili jednokratnom kapom. Ako bolesnik ima zubnu protezu ona se ukloni. Važno je napomenuti pacijenta da skine i kontaktne leće ako ih ima. Na noktima ne smije biti lak niti se smije imati šminka na licu. Nakit je također bitno skinuti. Neposredno prije odlaska u salu bolesnik se treba pomokriti. Ako se ne može pomokriti spontano, potrebno je uvesti urinarni kateter. U hitnim slučajevima ponekad je potrebno postaviti trajni urinarni kateter, kada želimo promatrati izgled, količinu te specifičnu težinu urina (31).

Prije primjene premedikacije potrebno je utvrditi koje je lijekove bolesnik primao u posljednja dva mjeseca, kako ne bi došlo do interakcije. Važan zadatak medicinske sestre je upozoriti anesteziologa i kirurga na preosjetljivost bolesnika na lijekove. O stanju bolesnika, njegovoj dobi i dijagnozi ovisit će koji će se lijekovi koristiti u svrhu premedikacije. Učinci lijekova su slijedeći: anksiolitički, antisijaligogni, vagolitički, amnestički i sedativni. Kod djece mlađe od 15 godina dozu lijeka treba povišiti za oko 20% zbog ubrzanog metabolizma (28). Za razliku od dječjeg metabolizam kod starijih osoba je usporen pa ćemo dozu lijeka kod starijih od 60 godina smanjiti, a kod osoba od 85 godina lijekovi se ne primjenjuju. Premedikacija se daje 45 minuta prije početka operativnog zahvata. Nakon primjene premedikacije bolesnik treba ostati ležati u krevete kako bi izbjegli mogućnost pada kao posljedicu djelovanja lijeka. Bolesnike koji su primili atropin ili glikopirolat treba upozoriti na suhoću ustiju kao normalno pojavu nakon primjene tih lijekova. Do početka operativnog zahvata medicinska sestra treba promatrati reakcije bolesnika na premedikaciju (31).

8. INTRAOPERACIJSKA PRIPREMA BOLESNIKA

Intraoperacijska priprema obuhvaća pripremu bolesnika, instrumenata i materijala za operativni zahvat, ta aparat i instrumenata za anesteziju. Tijekom intraoperacijske skrbi o bolesniku se brine sestre instrumentarka. Njeni zadaci su smijesiti bolesnika u odgovarajući položaj na operacijskom stolu, otvoriti intravenski put, pratiti vitalne znakove, pripremiti lijekove, instrumente i aparat za anesteziju, te nakon pripreme potrebnih materijala i početka zahvata asistirati kirurgu tijekom operacije (32).

Medicinske sestre u operacijskoj sali podijeljene su na „sterilnu“ i „nesterilnu“ sestru. „Sterilna“ ili „oprana“ medicinska sestra tijekom operacijskog zahvata instrumentira. Zadaće „sterilne“ sestre su priprema instrumentiranja što podrazumijeva čišćenje, njegovanje, pohranjivanje i sterilizaciju instrumenata (32). Glavna uloga sestre instrumentarke tijekom operacijskog zahvata je dodavanje instrumenata na zahtjev kirurga ili spontano u potrebnom trenutku. Medicinska sestra instrumentarka koja je za vrijeme pripreme operacije i samog trajanja prisutna, te brine o funkcionalnosti operacijske dvorane naziva se „nesterilnom“ ili „slobodnom“. Uloga „nesterilne“ sestre je da prati timski rad, te radi u nesterilnim uvjetima. Njen zadatak je otvaranje kompleta operacijskog rublje, otvaranje setova za instrumentiranje i materijala za šivane. Ona je također zadužena za pripremu fizioloških otopina i drenažu, te da prati broj upotrijebljenih instrumenata, igala, zavojnog materijala i ostalog rublja (33).

9. POSLIJEOPERACIJSKA SKRB ZA BOLESNIKA

Poslijeoperacijska skrb započinje u sobi za „buđenje“. To je prostorije u kojoj bolesnik boravi 2 sata nakon operacije. Soba za „buđenje“ mora biti opremljena sljedećim pomagalima:

- Respirator
- Monitoring
- Defibrilator
- Set za intubaciju
- Sve vrste otopina
- Kateteri
- Setovi za drenažu
- Setovi za traheotomiju (29).

Pri dolasku bolesnika u sobu za buđenje potrebno je utvrditi vitalne znakove. Također se kontroliraju zavoji na operativnoj rani kako bi se uočilo moguće krvarenje. U ranom poslijeoperacijskom periodu vitalne funkcije potrebno je češće kontrolirati. (34). Posebna pažnja usmjerena je respiratornoj funkciji i prevenciji hipoksije i hiperkapnije, te hipoventilacije uslijed opstrukcije dišnih puteva. Ako bolesnik iz operacijske sale dođe sa postavljenim orofaringelnim tubusom potrebno je pri buđenju bolesnika izvaditi tubus iz usta, ali tek kada je utvrđen povratak refleksa. U rijetkim situacijama i zbog različitih razloga može se dogoditi da pacijent ostaje intubiran nakon operacijskog zahvata, no tada se premješta u jedinicu intenzivnog liječenja do stabilizacije stanja (29).

Da bi se bolesnik premjestio na odjel njegovo stanje mora zadovoljiti sljedeće kriterije: dobru respiratornu funkciju, stabilne vitalne znakove, orijentaciju u prostoru i vremenu, satna diureza mora biti veća od 30ml/h, mučnina i povraćanje moraju biti pod kontrolom, te bol treba biti niskog intenziteta (31).

Kada je bolesnikovo stanje zadovoljilo nabrojena kriterije i bolesnik se premjestio na odjel, skrb o njemu preuzima medicinska sestra s odjela. Njeni zadaci su: provjeravati položaj operiranog ekstremiteta, kontrolirati primljenu infuziju, transfuziju, kontrolirati operativnu ranu, vitalne funkcije i diurezu, te primijeniti ordiniranu terapiju (32).

10. REHABILITACIJA BOLESNIKA NAKON PRIJELOMA NADLAKTIČNE KOSTI

Predviđeno vrijeme za cijeljenje humerusa je 6 do 12 tjedana. Period imobilizacije kod drvodjeljinih prijeloma traje od 1 do 7 tjedana, a najčešće 3 tjedna. Rehabilitacija nakon prijeloma humerusa je nezaobilazna, ali njen početak nije jasno definiran. Većina stručnjaka zalaže se za početak vježbi u konzervativnom liječenju 2 tjedna nakon prijeloma, dok neki predlažu i raniji početak (6).

Najvažnije komponente rehabilitacijskog programa su kineziterapija, edukacija i, ako je potrebno, mobilizacija zgloba. U ranoj fazi rehabilitacije, koja traje prva dva tjedna, cilj je educirati bolesnike o koristi ranog pokreta i redovitom provođenju vježbi kod kuće. Rehabilitacija započinje pendularnim vježbama, vježbama „penjanja po zidu“, vježbama opsega pokreta lakta, izometričkim vježbama bicepsa i tricepsa (6). Fokus mora biti eliminacija boli i oporavak funkcije kroz dinamičku stabilnost rotatorne manžete i skapularne muskulature. U intermedijalnoj fazi od drugog do osmog tjedna provode se i proprioceptivne vježbe radi oporavka kontrole ramena, započinje se s vježbama zatvorenog kinetičkog lanca. U kasnijoj fazi rehabilitacije provode se i vježbe otvorenog kinetičkog lanca, te vježbe s postupnim povećanjem opterećenja kako bi se postigao potpuni funkcionalni oporavak ramena. Zadovoljavajući rezultati uglavnom se postižu kroz 3 do 6 tjedana (34).

11. ZAKLJUČAK

Prijelomi nadlaktične kosti dolaze u različitim oblicima i obzirom na to različito se liječe. Za uspješno liječenje potrebno je poznavanje anatomije, morfologije prijeloma, rizika vezanih uz pacijenta i vrsta liječenja. Najčešći simptomi prijeloma humerusa su bol i oteklina ramena, te gubitak funkcije ozlijeđenog ekstremiteta. Da bi odabrali pravu metodu liječenje važni su dijagnostički postupci u otkrivanju vrste prijeloma. Većina prijeloma humerusa liječi se konzervativno. Bolesnici s kompleksnim prijelomima i s velikim pomakom fragmenata liječe se kirurški ili ugradnjom proteze. Kod kirurškog liječenja, cilj nam je uspostaviti anatomske odnos fragmenata i fiksacija tih fragmenata kako bi se postiglo što bolje cijeljenje i uspostava fiziološke biomehanike ramenog zgloba. Uloga medicinske sestre kod bolesnika sa prijelomom humerusa je opsežna. Ona skrbi za bolesnika u prijeoperacijskom periodu, tijekom operacije i nakon. U prijeoperacijskom periodu uloga sestre je psihički i fizički pripremiti bolesnika na zahvata. Tijekom same operacije dolazi do izražaja uloga medicinske sestre instrumentarke čiji je glavni zadatak instrumentiranje. Nakon završenog zahvata i povratka bolesnika na odjel medicinska sestra brine o operativnoj rani, smanjenju boli i potencira što raniji početak rehabilitacije operiranog ekstremiteta.

12. LITERATURA

1. Božičević T. Javnozdravstveni značaj najčešćih traumatoloških ozljeda (Završni rad). Bjelovar: Veleučilište u Bjelovaru; 2016.
2. Attum B. Thompson J. Humerus fractures overview. Stat Pearls. [Elektronički časopis]. 2020. Dostupno na: <https://www.ncbi.nlm.nih.gov/books/NBK482281/> Preuzeto: 01.06.2021.
3. Kalauz S. Zdravstvena njega kirurškog bolesnika – opća [Elektronička knjiga]. Zagreb: Medicinska naklada; 2020. Dostupno na: https://issuu.com/medicinskanaklada/docs/pokazni_dio_ud_benika_zdravstvena_njega_kirur_kog Preuzeto: 01.06.2021.
4. Kovačić N, Lukić I.K. Anatomija i fiziologija. Zagreb: Medicinska naklada; 2006.
5. Atanelov Z. Bentley T. Greenstick fracture. Stat Pearls. [Elektronički časopis]. 2020. Dostupno na: <https://www.ncbi.nlm.nih.gov/books/NBK513279/> Preuzeto: 01.06.2021.
6. Nikolić T. Rehabilitacija bolesnika nakon prijeloma proksimalnog humerusa- praćenje funkcionalnog ishoda. Fizikalna i rehabilitacijska medicina, Vol. 28 No. 1 – 2;2016 Dostupno na: <https://hrcak.srce.hr/163438> Preuzeto: 18.06.2021.
7. Rizzo S. Kenan S. Pathologic fractures. Stat Pearls. [Elektronički časopis]. 2021. Dostupno na: <https://www.ncbi.nlm.nih.gov/books/NBK559077/> Preuzeto: 01.06.2021.
8. Pencle F. Varacallo M. Proximal humerus fracture. Stat Pearls. [Elektronički časopis]. 2020. Dostupno na: <https://www.ncbi.nlm.nih.gov/books/NBK470346/> Preuzeto: 02.06.2021.
9. Kim S. Szabo R. A Marder R. Epidemiology of humerus fractures in the United States: nationwide emergency department sample, 2008. [Elektronički časopis]. 2012. Dostupno na: <https://pubmed.ncbi.nlm.nih.gov/22162357/> Preuzeto: 02.06.2021.
10. Schumaier A. Grawe B. Proximal Humerus Fractures: Evaluation and Management in the Elderly Patient. Geriatr Orthop Surg Rehabil. [Elektronički časopis]. 2018. Dostupno na: <https://www.ncbi.nlm.nih.gov/pmc/articles/PMC5788098/> Preuzeto: 02.06.2021.
11. Bounds E. Frane N. Kok S. Humeral shaft fractures. Stat Pearls. [Elektronički časopis]. 2020. Dostupno na: <https://www.ncbi.nlm.nih.gov/books/NBK448074/> Preuzeto: 02.06.2021.

12. Hubbard EW. Riccio AI. Pediatric orthopedic trauma: An Evidence-based approach. *Orthop Clin North Am.* [Elektronički časopis]. 2018. Dostupno na: <https://pubmed.ncbi.nlm.nih.gov/29499821/> Preuzeto: 02.06.2021.
13. Martin AR. Gittings DJ. Levin LS. i sur. Acute Radial Nerve Repair with Humeral Shaft Shortening and Fixation Following a Closed Humeral Shaft Fracture: A Case Report. *JBJS Case Connect.* [Elektronički časopis]. 2018. Dostupno na: <https://pubmed.ncbi.nlm.nih.gov/30601279/> Preuzeto: 02.06.2021.
14. Nowak LL. Dehghan N. McKee MD. i sur. Plate fixation for management of humerus fractures. *Injury* [Elektronički časopis]. 2018. Dostupno na: <https://pubmed.ncbi.nlm.nih.gov/29929690/> Preuzeto: 02.06.2021.
15. Farkaš V. Lovrić I. Kondža G i sur. Prijelomi distalnog okrajka nadlaktične kosti kod djece, *Acta Chirurgica Croatica*, Vol. 9 No. 1; 2012. Dostupno na: <https://hrcak.srce.hr/87732> Preuzeto: 18.06.2021.
16. Poljak N. Liječenje suprakondilarnih prijeloma humerusa kod djece na klinici za dječju kirurgiju KBC Rijeka (Diplomski rad). Rijeka: Sveučilište u Rijeci; 2019.
17. Mangat KS. Martin AG. Bache CE. The 'pulseless pink' hand after supracondylar fracture of the humerus in children: the predictive value of nerve palsy. *J Bone Joint Surg Br.* [Elektronički časopis]. 2009. Dostupno na: <https://pubmed.ncbi.nlm.nih.gov/19880900/> Preuzeto: 03.06.2021.
18. Yeomans D, Graham SM, Mkwandawire NC, Harrison WJ, Perry DC. Conservative management of displaced paediatric supracondylar fractures: a systematic review. *Trop Doct.* [Elektronički časopis]. 2018. Dostupno na: <https://pubmed.ncbi.nlm.nih.gov/30153770/> Preuzeto: 03.06.2021.
19. Ballal MS, Garg NK, Bass A, Bruce CE. Comparison between collar and cuffs and above elbow back slabs in the initial treatment of Gartland type I supracondylar humerus fractures. *J Pediatr Orthop B.* [Elektronički časopis]. 2018. Dostupno na: <https://pubmed.ncbi.nlm.nih.gov/18510158/> Preuzeto: 03.06.2021.
20. Bentley G. *European surgical orthopaedics and traumatology, The Efort textbook*: Springer; 2014. str.1229-1293.
21. Kadić S. Liječenje prijeloma nadlaktične kosti "esin" metodom u zavodu za dječju kirurgiju KBC Split od 2002. do 2016. godine: retrospektivna studija (Diplomski rad). Split: Sveučilište u Splitu medicinski fakultet; 2016.
22. Štalekar H. *Općenito o prijelomima*. Rijeka: Medicinski fakultet u Rijeci, Katedra za kirurgiju; 2011.

23. Bell R. Computer planning and intraoperative navigation in orthognathic surgery. A paradigm shift in orthognathic surgery. Orall and mawillofacial surgery. [Elektronički časopis]. 2011. Dostupno na: [https://www.joms.org/article/S0278-2391\(09\)01355-X/pdf](https://www.joms.org/article/S0278-2391(09)01355-X/pdf) Preuzeto: 04.06.2021.
24. Launonen A. Understanding fracture populations by epidemiology. Acta Orthopaedica. [Elektronički časopis]. 2020. Dostupno na: <https://www.ncbi.nlm.nih.gov/pmc/articles/PMC8023877/> Preuzeto: 04.06.2021.
25. Bentley G. Europrsurgical orthopaed – ics and traumatology. The EFORT Textbook. [Elektronički časopis]. 2014. Dostupno na: <https://www.springer.com/gp/book/9783642347450> Preuzeto: 04.06.2021.
26. Robison M. Page R. Hill R. i sur. Primary hemiarthroplasty for treatman of proximal humeral fractures. Bone Joint Surg. Am. [Elektronički časopis]. 2003. Dostupno na: <https://pubmed.ncbi.nlm.nih.gov/12851345/> Preuzeto: 05.06.2021.
27. Frankle M. Ondrović L. Markee A. Stability of tuberosity reattachment in proximal humeral hemiarthroplasty. Shoulder elbow surg. [Elektronički časopis]. 2002. Dostupno na: <https://pubmed.ncbi.nlm.nih.gov/12378158/> Preuzeto: 05.06.2021.
28. Kalauz S. Zdravstvena njega kirurških bolesnika sa odabranim specijalnim poglavljima. Zagreb: Visoka zdravstvena škola; 2000.
29. Vulić D. Specifičnost zdravstvene njega nakon prijeloma bedrene kosti (Završni rad). Bjelovar: Veleučilište u Bjelovaru; 2016.
30. Kovačević I. Uvod u kirurgiju sa zdravstvenom njegom kirurških bolesnika- nastavni tekstovi; 2003.
31. Babić – Naglić Đ. i suradnici. Fizikalna i rehabilitacijska medicina. Zagreb: Medicinska naklada; 2013.
32. Švrakić S, Šemić E, Pindžo M. Vodič za sestre tehničare i instrumentare. Sarajevo: Institut za naučno istraživački rad i razvoj kliničkog centra univerziteta u Sarajevu; 2010.
33. Gilmour D. Perioperative care. U: Pudner R, ur. Nursing the Surgical Patient. II. izdanje. London: Elsevier; 2005. str. 17-33.
34. Nikolić T. Sajković D. Tajsic G. i sur. Rehabilitacija bolesnika nakon prijeloma proksimalnog humerusa – praćenje funkcionalnog ishoda. Fizikalna i rehabilitacija medicina. [Pregledni članak]. 2016. Dostupno na: <https://hrcak.srce.hr/163438> Preuzeto: 07.06.2021.

13. OZNAKE I KRATICE

RTG – radiografija

EKG – elektrokardiogram

CRPP - Closed Reduction and Percutaneous Pinning, zatvorena redukcija i perkutana fiksacija

ORIF - Open Reduction and Internal Fixation, otvorena redukcija i unutarnja fiksacija

IMN – Intramedullary Fixation, intramedularna fiksacija

KBC – klinički bolnički centar

14. SAŽETAK

Prijelomi nadlaktične kosti nastaju kao posljedica traume ili patoloških promjena kosti. Prijelome nadlaktične kosti podijelili smo na prijelom proksimalnog dijela nadlaktične kosti, prijelom dijafize i prijelom distalnog dijela kosti. Postoje dvije vrste liječenja prijeloma, konzervativno i kirurško liječenje. Djelokrug rada medicinske sestre je opsežan. Ona se brine o bolesniku prije, tijekom i nakon operacijskog zahvata.

Ključne riječi: nadlaktična kost, prijelom, konzervativno liječenje, kirurško liječenje.

15. SUMMARY

Fractures of the humerus occur as a result of trauma or pathological changes in the bone. Fractures of the humerus were divided into fractures of the proximal part of the humerus, fractures of the diaphysis and fractures of the distal bone. There are two types of fracture treatment, conservative and surgical treatment. The scope of work of a nurse is extensive. She takes care of the patient before, during and after surgery.

Key words: upper arm bone, fracture, conservative treatment, surgical treatment.

16. POPIS SLIKA

Slika 3.1. Anatomija nadlaktične kosti


Slika 5.1. Prijelom proksimalnog dijela humerusa

Slika 5.2. Prijelom dijafize nadlaktične kosti

Slika 5.3. Gartlandova klasifikacija

IZJAVA O AUTORSTVU ZAVRŠNOG RADA

Pod punom odgovornošću izjavljujem da sam ovaj rad izradio/la samostalno, poštujući načela akademske čestitosti, pravila struke te pravila i norme standardnog hrvatskog jezika. Rad je moje autorsko djelo i svi su preuzeti citati i parafraze u njemu primjereno označeni.

Mjesto i datum	Ime i prezime studenta/ice	Potpis studenta/ice
U Bjelovaru, <u>28.10.2021</u>	JERKO SAMARDŽIĆ	

Prema Odluci Veleučilišta u Bjelovaru, a u skladu sa Zakonom o znanstvenoj djelatnosti i visokom obrazovanju, elektroničke inačice završnih radova studenata Veleučilišta u Bjelovaru bit će pohranjene i javno dostupne u internetskoj bazi Nacionalne i sveučilišne knjižnice u Zagrebu. Ukoliko ste suglasni da tekst Vašeg završnog rada u cijelosti bude javno objavljen, molimo Vas da to potvrdite potpisom.

Suglasnost za objavljivanje elektroničke inačice završnog rada u javno dostupnom nacionalnom repozitoriju

Jerko Samardžić

ime i prezime studenta/ice

Dajem suglasnost da se radi promicanja otvorenog i slobodnog pristupa znanju i informacijama cjeloviti tekst mojeg završnog rada pohrani u repozitorij Nacionalne i sveučilišne knjižnice u Zagrebu i time učini javno dostupnim.

Svojim potpisom potvrđujem istovjetnost tiskane i elektroničke inačice završnog rada.

U Bjelovaru, 28.10.2021

Jerko Samardžić
potpis studenta/ice