

Morfološko-klinički aspekti akutne upale slezene

Kramarić, Ivana

Undergraduate thesis / Završni rad

2020

Degree Grantor / Ustanova koja je dodijelila akademski / stručni stupanj: **Bjelovar University of Applied Sciences / Veleučilište u Bjelovaru**

Permanent link / Trajna poveznica: <https://um.nsk.hr/um:nbn:hr:144:606660>

Rights / Prava: [In copyright](#)/[Zaštićeno autorskim pravom.](#)

Download date / Datum preuzimanja: **2025-02-05**



Repository / Repozitorij:

[Digital Repository of Bjelovar University of Applied Sciences](#)



VELEUČILIŠTE U BJELOVARU
PREDDIPLOMSKI STRUČNI STUDIJ SESTRINSTVA

MORFOLOŠKO-KLINIČKI ASPEKTI AKUTNE
UPALE SLEZENE

Završni rad br. 50/SES/2020

Ivana Kramarić

Bjelovar, lipanj, 2020.



Velučilište u Bjelovaru
Trg E. Kvaternika 4, Bjelovar

1. DEFINIRANJE TEME ZAVRŠNOG RADA I POVJERENSTVA

Kandidat: **Kramarić Ivana** Datum: 14.07.2020.

Matični broj: 001318

JMBAG: 0314012729

Kolegij: **PATOLOGIJA**

Naslov rada (tema): **Morfološko-klinički aspekti akutne upale slezene**

Područje: **Biomedicina i zdravstvo**

Polje: **Kliničke medicinske znanosti**

Grana: **Patologija**

Mentor: **izv.prof.dr.sc. Elizabeta Horvatić**

zvanje: **izvanredni profesor**

Članovi Povjerenstva za ocjenjivanje i obranu završnog rada:

1. **Živko Stojčić**, dipl.med.techn., predsjednik
2. **izv.prof.dr. sc. Elizabeta Horvatić**, mentor
3. **dr.sc. Rudolf Kiralj**, član

2. ZADATAK ZAVRŠNOG RADA BROJ: 50/SES/2020

Slezena je mekan, spužvasti organ koji se može lako ozljediti. Funkcija slezene je stvaranje limfocita, filtriranje i uništavanje starih i oštećenih krvnih stanica. Slezena igra ključnu ulogu u sprječavanju infekcija, odnosno obrani organizma. Povećana slezena (splenomegalia) utječe na mnoge vitalne funkcije. Mnoge infekcije i bolesti mogu doprinijeti nastanku povećane slezene. Čimbenici koji pridonose nastanku povećane slezene uključuju: virusne infekcije – mononukleozu, bakterijske infekcije, parazitske infekcije, policitemiju, sarkoidozu, talasemiju, lupus, različiti tipovi hemolitičkih anemija – stanje karakterizirano preranim uništenjem crvenih krvnih stanica krvi, karcinomi, leukemije i limfomi kao što je Hodgkinova bolest, metabolički poremećaji. Ovim će se radom analizirati biopsijski materijal slezene nakon traume dobiven s kirurškog kliničkog odjela za trogodišnji period (2016. - 2018.). Zadatak pristupnika odnosno cilj ovog rada je utvrditi učestalost odnosno distribuciju najčešćih lezija odnosno bolesti slezene nakon traume. Pristupnika treba prikupiti i obraditi podatke u skladu s cijelima studije.

Zadatak uručen: 14.07.2019.

Mentor: **izv.prof.dr.sc. Elizabeta Horvatić**

ZAHVALA

Zahvaljujem se mentorici izv. prof. dr. sc. Elizabeti Horvatić, prim. dr. med., specijalistici patologije na stručnim savjetima i nesebičnoj pomoći koju mi je pružila pri izradi i obrani završnog rada te članovima komisije.

Zahvaljujem se i svojoj obitelji, svima profesorima i djelatnicima studentske službe koji su svojim stručnim savjetima, strpljenjem i podrškom bili uz mene tijekom studiranja.

SADRŽAJ

1. UVOD.....	1
1.1. Anatomija slezene.....	1
1.2. Fiziologija slezene	5
1.2.1. Retikuloendotelne stanice slezine	6
2. CILJ RADA	7
3. ISPITANICI I METODE.....	8
3.1. Ispitanici.....	8
3.2. Metode	8
4. REZULTATI.....	9
4.1. Specifični oblici akutne upale slezene	10
4.1.1. Tuberkuloza	11
4.1.2. Sifilis.....	11
4.1.3. Malaria.....	11
4.1.4. Trbušni tifus.....	11
4.1.5. Infektivna mononukleoza.....	12
4.1.6. Hijalini perisplenitis.....	12
4.2. Statistički podaci.....	12
4.2.1. Ukupni statistički rezultati za razdoblje od 01.01.2016. do 31.12.2018. godine... 18	
5. RASPRAVA	20
6. ZAKLJUČAK.....	21
7. LITERATURA	22
8. SAŽETAK	23
SUMMARY	24

1. UVOD

1.1. Anatomija slezene

Slezena (slika 1.) je neparni organ smješten uglavnom u lijevom hipohondriju, ali se njezin medijalni dio širi u epigastričnu regiju, leži između fundusa želuca i dijafragme. To je najveći žlijezdani organ bez odvodnog tubularnog sustava, duguljastog špljoštenog oblika, mekane i vrlo krhke konzistencije, vrlo dobro vaskulariziran te je tamnocrvene boje.

Slezena se pojavljuje oko petog tjedna embrijalnog razvoja kao lokalizirano zgušnjenje mezoderma u dorzalnom mesogastriju iznad repa gušterače. Promjenom položaja želuca slezena se pomiče lijevo i nalazi se iza želuca i u kontaktu s lijevim bubregom.

Odnosi slezene sa okolnim organima ovise o njenim stranama i polovima, svaki dio slezene je u bliskom kontaktu sa susjednom anatomskom strukturom (1).

Dijafragmalna površina (*facies diaphragmatica*; vanjska ili frenička površina) je konveksna, glatka i usmjerena prema gore, iza i lijevo, osim na gornjem kraju, gdje je usmjeren blago medijalno. Nalazi se u odnosu sa donjom površinom dijafragme koja slezenu odvaja od devetog, desetog i jedanaestog rebra lijeve strane te donje granice lijevog pluća i pleure.

Visceralna površina je podijeljena grebenom u prednju ili želučanu i stražnju ili bubrežnu stranu, odnosno dio.

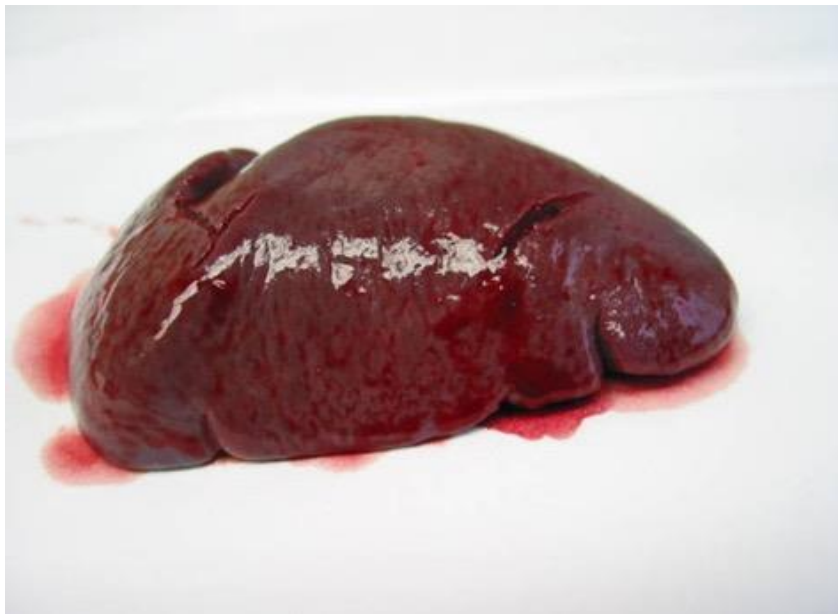Želučana površina (*facies gastrica*) je usmjerena prema naprijed, gore i prema sredini, široka je i udubljena te u dodiru sa stražnjom stijenkom želuca i ispod toga s repom gušterače. U blizini svoje medijalne granice predstavlja dugu pukotinu odnosno nazvanu hilum slezene. Hilum slezene je građen od nekoliko nepravilnih otvora koji služe za ulazak i izlazak krvnih žila i živaca.

Površina bubrega (*facies renalis*) usmjerena je prema sredini i prema dolje. Pomalo je spljoštena i znatno uža od želučane površine te je u odnosu sa gornjim djelom prednje površine lijevog bubrega i ponekad s lijevom suprarenalnom žlijezdom (2).

Gornji pol slezene usmjeren je prema kralježnici gdje priliježe na jedanaesti prsni kralješak. Površina donjeg pola je ravna, trokutastog oblika a priliježe na lijevu fleksuru debelog crijeva i frenikokolični ligament te je i u kontaktu s repom gušterače. Prednji rub (*margo anterior*) je slobodan, oštar i tanak te je često urezan posebno na mjestu koje odvaja dijafragmalnu od želučane površine.

Zadni rub (margo posterior) je zaobljeniji i tuplji od prednjeg ruba, dijeli bubrežnu od dijafragmalne površina slezene, odgovara donjoj granici jedanaestog rebra i nalazi se između dijafragme i lijevog bubrega. Srednji rub je greben koji dijeli bubrežnu od želučane površine. Donji rub dijeli dijafragmu od površine crijeva (1,2).

Slezena je gotovo u cijelosti okružena peritoneumom koji čvrsto prijanja za kapsulu slezene. Slezena održava svoj položaj u trbušnoj šupljini pomoću dva nabora peritonealne membrane. Jedan je frenokolični ligament koji je izveden iz duplikature peritoneuma gdje dio peritonealne šupljine dolazi u kontakt s omentalnom burzom između lijevog bubrega i slezene. Drugi je gastrolialni ligament, također je formiran od dva sloja peritoneuma te izveden iz duplikature peritoneuma i omentuma, te se dvije strukture susreću između slezene i želuca te se na taj način održavaju stalni položaj slezene u trbušnoj šupljini (1).



Slika 1. Makroskopski prikaz slezene. Izvor: Opća bolnica "Dr Tomislav Bardek"
Koprivnica, Odjel za patologiju/ arhiv

Veličina i težina slezene podložne su vrlo ekstremnim varijacijama u različitim razdobljima života, kod različitih osoba, pa čak i kod iste osobe u različitim uvjetima. Kod odrasle osobe veličina slezene je obično oko 12 cm dužine, 7 cm širine i 3 ili 4 cm debljine te teži oko 200 grama.

Po rođenju težina slezene u odnosu na cijelo tijelo gotovo je jednaka onome što se opaža kod odraslih osobe, budući da je po rođenju omjer 1/350, dok kod odrasle osoba varira od 1/320-400.

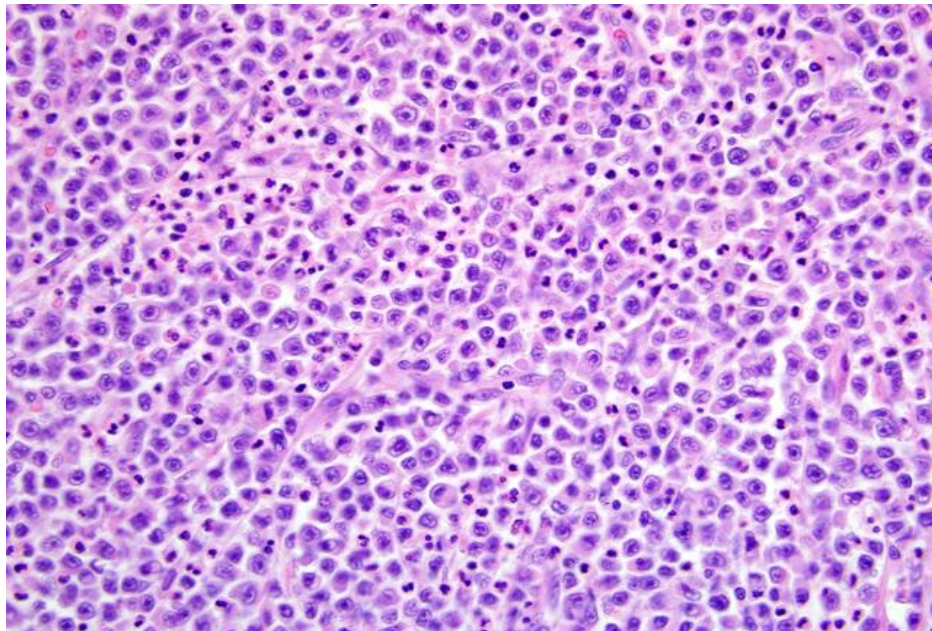
U starosti organ ne samo da se smanjuje nego se smanjuje proporcionalno cijelom tijelu, i to čak do omjera 1/700. Veličina slezene se povećava tijekom i nakon probave i varira ovisno o općem stanju organizma (1).

Često se u okolini slezene, osobito u gastrolienalnom ligamentu i velikom omentumu, mogu naći mali noduli tkiva slezene, izolirani ili spojeni sa slezenom tankom vrpcom tkiva slezene. Oni su poznati kao pomoćne slezene (lien accessorius; prekobrojna slezena). One se razlikuju po veličini od veličine graška do veličine šljive (slika 2.).

Strukturalno slezenu grade dva sloja: vanjski serozni i unutarnji fibroelastični omotač.

Vanjski ili serozni omotač (tunica serosa) je izveden iz peritoneuma, ona je tanka i glatka. Oblaže cijeli organ, osim hiluma i dio linije refleksije frenokoličnog i gastrolienalnog ligamenta.

Fibroelastični omotač (tunica albuginea) oblaže organ, a na polovima se reflektira prema unutra u obliku korita. Iz ovih omotača, kao i s unutarnje površine fibroelastičnog omotača izlaze brojne male vlaknaste trake tj. trabekule koje idu u svim smjerovima. Slezena se stoga sastoji od niza malih prostora odnosno formiranih trabekula, u tim prostorima nalazi se pulpa slezene. Fibroelastični omotač i trabekule građene su od bijelih i žutih elastičnih vlakana. Zbog prisutnosti elastičnog tkiva, slezena posjeduje znatnu količinu elastičnosti što omogućava vrlo velike varijacije u veličini pod određenim okolnostima (2).

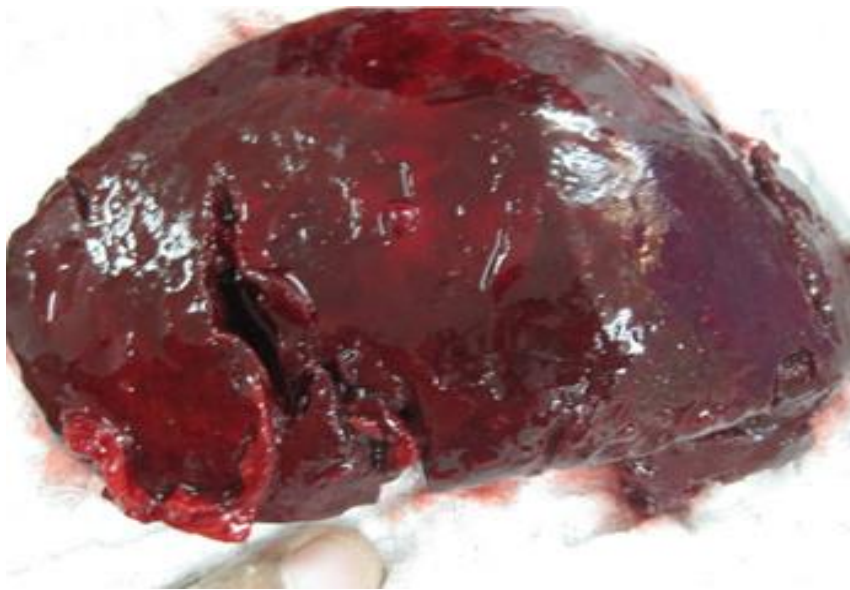

Slika 2. Mikroskopski prikaz slezene. Histološki prikaz. HE x 200. Izvor: Opća bolnica "Dr Tomislav Bardek" Koprivnica, Odjel za patologiju/ histopatološki laboratorij

Osim ovih gradivnih elemenata fibroelastične tunike, kod čovjeka se nalazi i mala količina mišićnih vlakana koja spadaju u grupu glatkih mišića.

Pulpa slezene (pulpa lienis) je meka masa, tamno crvenkasto-smeđe boje, te se sastoji od retikularnih vlakana povezanih sa retikulumom trabekula. Prostor retikuluma je ispunjen krvlju u kojoj su bijele krvne stanice u većem omjeru nego u običnoj punoj krvi. Svaka od stanica retikuluma ima okruglu ili ovalnu jezgru i mogu sadržavati granule pigmenta u citoplazmi (1,3).

Glavna arterija koja opskrbljuje slezenu je arteria lienalis s. splenica koja ima krivudav tok prema organu, te se uočava njena izražena veličina u odnosu na organ koji opskrbljuje krvlju. Ona se dijeli na šest ili više grana, koje ulaze kroz hilum slezene i granaju se unutar slezene. Svaka grana prolazi u poprečnoj osi organa, iznutra prema van, smanjujući se u veličini tijekom prolaza te putem daje više manjih grana, od kojih neke prelaze na prednji, a druge na stražnji dio slezene. Svaka veća grana arterije opskrbljuje uglavnom regiju organ u kojoj se grana, bez anastomoza sa arterijama drugih grana.



Slika 3. Makroskopski prikaz rupture slezene. Izvor: Opća bolnica "Dr Tomislav Bardek"
Koprivnica, Odjel za patologiju/ arhiv

Arteriole unutar trabekula prolaze unutar pulpe u svim smjerovima u malim snopovima arteriola (pencilli). Njihove trabekularne ovojnice postupno prolaze transformaciju, postaju znatno deblje i pretvorene u žljezdano tkivo, snopovi vezivnog tkiva postaju labaviji a njihovi fibrili nježnije građe te u međuprostorima sadrže mnogo limfnih stanica.

Promijenjeni omotač arteriola koji se sastoji od adenoidnog tkiva pojavljuje se kao zgušnjene sferoidnog oblika te se naziva Malpigijevo tjelešće slezene. Ta se tjelešca razlikuju po veličini koja varira od oko 0,25 mm. do 1 mm. u promjeru. To su samo lokalna proširenja ili hiperplazija adenoida tkiva slezene od kojih se oblikuje vanjski sloj manjih arterija i arteriola slezene. U poprečnom smjeru arterije u većini slučajeva se nalaze u ekscentričnom položaju. Ta tijela su vidljiva golim okom na površini svježeg dijela organa, pojavljujući se kao minute točkice bjelkaste boje u tamnoj pulpi. Strukturno nalikuju adenoidnom tkivu limfnih žlijezda, koje se sastoji od nježnog retikuluma u čijim se međuprostorima nalaze limfne stanice (2).

Arteriole se završavaju slobodnim otvaranjem u pulpu slezene, njihove stijenke postaju znatno slabije te gube tubularni karakter, a endotelne stanice se mijenjaju što daje razgranatu strukturu što je izravno povezano s fiziološkim procesima retikularnih stanica pulpe slezene. Na taj način se arteriole završavaju a krv koja teče kroz njih ulazi u prostor trabekula pulpe slezene. Nakon prolaska kroz slezenu, krv se skuplja iz intersticija tkiva pomoću korijena vene, koja počinje na isti način kao i arterija. Vezivno tkivo pulpe se slaže u paralelne redove tako da tvore izduženi prostor ili sinus koji se izdužuje te tako oblikuje neku vrstu endotela venskog sinusa koji je korijen novonastale vene. Manje vene i venule se ujedinjuju u veće ogranke koji ne prate arterije, ali po ulasku u trabekule, vene se spajaju u veće grane te čine šest ili više grana, koje izlaze iz hiluma slezene i ujedinjuju se u lienalnu venu, najveću granu vene portae.

Vene su karakteristične po svojim brojnim međusobnim anastomozama, dok arterije gotovo uopće ne anastomiraju. Živci koji inerviraju slezenu su izvedeni iz celijačnog plexusa i uglavnom nisu medulirani (1,2).

1.2. Fiziologija slezene

Slezena služi kao rezervoar za čuvanje crvenih krvnih stanica. Sinusi slezene mogu bubriti isto kao i bilo koji drugi dio venskog sustava te na taj način pohranjuju punu krv. U pulpi slezene kapilare su toliko propusne da puna krv, uključujući crvene krvne stanice, izlazi kroz stijenke kapilara u trabekularnu mrežu. Crvene krvne stanice su zarobljene unutar trabekula, dok plazma normalno prolazi u venski sinus, a zatim u opću cirkulaciju, a kao posljedica toga je da crvena pulpa slezene služi kao poseban spremnik koja sadrži velike količine koncentriranih eritrocita. Tako pohranjeni eritrociti mogu se „izbaciti“ u opću cirkulaciju kada djeluje

simpatički živčani sustav (3). Čak 50 mililitara koncentrata crvenih krvnih zrnaca može se ispustiti u cirkulaciju što uzrokuje povišenje hematokrita za 1 do 2%. U drugim područjima pulpe slezene nalaze se otoci bijele boje bez crvenih krvnih stanica. U bijeloj pulpi nalaze se limfoidne stanice, slične onima proizvedenim u limfnim čvorovima imunološkog sustava.

Pored toga, funkcija slezene je i uklanjanje starih crvenih krvnih stanica. Eritrociti pri prolazu kroz pulpu slezine a prije ulaska u sinuse, prolaze temeljito „stiskanje“. Stoga se može očekivati da krhke crvene krvne stanice neće izdržati tu traumu te da će se raspasti. Iz tog razloga mnoge crvene krvne stanice bivaju uništene u slezeni. Nakon ruptуре eritrocita, oslobođeni hemoglobin i stanična stroma se probavljaju pomoću retikuloendotelnih stanica slezene te se uglavnom ponovno koriste u tijelu kao hranjive tvari ili za stvaranje novih krvnih stanica (4).

1.2.1. Retikuloendotelne stanice slezine

Pulpa slezene sadrži mnogo velikih fagocita i retikuloendotelnih stanica koje su nalik na stanice venskih sinusa. Ove stanice funkcioniraju kao dio sustava za čišćenje krvi uz fagocite, djelujući u suradnji sa sličnim sustavom retikuloendotelnih stanica u venskim sinusima jetre. Kada krv sa zaraznim agensima protječe uz retikuloendotelne stanice, retikuloendotelne stanice slezene brzo ih uklanjaju uz razne stanične krhotine i sl.

Također, u mnogim kroničnim infektivnim procesima, slezena se povećava na isti način na koji se povećavaju limfni čvorovi te tada obavlja svoju funkciju čišćenja još jače i napadnije (3).

2. CILJ RADA

Ciljevi ovog istraživanja su:

- prikazati učestalost akutne upale slezene kod bolesnika hospitaliziranih u Općoj bolnici „Dr. Tomislav Bardek“ u Koprivnici
- prikazati mogućnosti i važnost specijalnih histokemijskih metoda u sklopu patohistološke odnosno laboratorijske obrade biopsijskog materijala za postavljanje dijagnoze akutne upale slezene.
- podaci dobiveni u ovom radu usporedit će se s onim histopatološkim te utvrditi da li se poklapaju sa statističkim podacima koji bi trebali biti od značaja za morfološko-kliničku poveznicu akutne upale slezene u bolesnika koji su prethodno imali rupturu slezene.

3. ISPITANICI I METODE

3.1. Ispitanici

U istraživanju su korišteni podaci dobiveni na Odjelu za Patologiju Opće bolnice Dr. Tomislav Bardek u Koprivnici, te obuhvaćaju bolesnike iz Koprivničko- križevačke županije. Istraživanje je provedeno u periodu od 01.01.2016. godine do 31.12.2018. godine.

3.2. Metode

Rezultati istraživanja statistički su obrađeni deskriptivnom statističkom metodom, a prikazani su opisno uz grafičke prikaze.

Biti će korišteni klinički podaci izdvojeni iz povijesti bolesti onih bolesnika liječenih u OB Koprivnica u trogodišnjem razdoblju (2016. - 2018.), kod kojih je dijagnosticirana ruptura slezene, uključujući starosnu dob i spol bolesnika. U sklopu histopatološke obrade tkiva, uz rutinsku obradu biopsijskog materijala. U sklopu pripreme tkiva za mikroskopiranje, najčešće korišteni fiksativi su hemalaun-eozin odnosno formalin. Nakon dehidracije slijedi uklapanje u parafin, pomoću ksilola koji omogućuje prodor parafina u tkivo i njegovo uklapanje. Mikrotomom će se dobiti tanki rezovi od parafinskih blokova. Nakon postupka na mikrotomu, rezovi se slažu na predmetna stakalca i termostatski obrađuju pri temperaturi od 5 °C tijekom 12 sati. Slijedi mikroskopska analiza gotovih histoloških preparata.

4. REZULTATI

Slezena je često uključena u široku lepezu sistemskih bolesti. U gotovo svim slučajevima slezena reagira povećanjem (splenomegalija), izmjenom koja se očituje skupom znakova i simptoma. Povećanje slezene pomaže u prepoznavanju specifičnih poremećaja i bolesti (5).

Poremećaji i bolesti slezene mogu se grupirati u više podskupina ovisno o promjeni mase slezene:

A. Masivna splenomegalija (težina veća od 1000 g)

- Mijeloproliferativni poremećaji (kronični mijelogeni, leukemija, primarna mijelofibroza)
- Kronična limfocitna leukemija
- Limfomi
- Malarija
- Gaucherova bolest
- Primarni tumori slezene (rijedak uzrok)

B. Umjerena splenomegalija (masa 500 do 1000 g)

- Kronična kongestivna splenomegalija (portalna hipertenzija ili začepljenje slezenske vene)
- Akutna leukemija (varijabilno)
- Nasljedna sferocitoza
- Talassemia major
- Autoimuna hemolitička anemija
- Amiloidoza
- Niemann-Pickova bolest
- Kronični splenitis (posebno s infektivnim endokarditisom)
- Tuberkuloza, sarkoidoza, tifus
- Metastatski karcinom ili sarkom

C. Blaga splenomegalija (masa manja od 500 g)

- Akutni splenitis
- Akutna tromboza slezene
- Infektivna mononukleoza

- Razni poremećaji, uključujući septikemiju, sistemski lupus eritematosus i intraabdominalne infekcije (6).

Kronično povećana slezena često uklanja prekomjieran broj jednog ili više formiranih elemenata krvi, što rezultira anemijom, leukopenijom ili trombocitopenijom. Ovaj poremećaj funkcije slezene se naziva hipersplenizmom, a to stanje se može povezati s mnogim gore navedenim bolestima. Trombociti su posebno osjetljivi na sekvestraciju u međuprostor crvene pulpe a kao rezultat nastaje trombocitopenija koja je mnogo teža kod osoba s splenomegalijom u odnosu na anemiju ili neutropeniju (5).

Akutni splenitis, također poznat kao akutni tumor slezene ili septička slezena, slabo je definiran kao neutrofilni infiltrat unutar crvene pulpe praćen splenomegalijom. Standardni testovi patologije kažu da histološki nalaz akutnog splenitisa podržava septička stanja.

Česti nalaz obdukcije upućuje na uvećanu i meku ili razlivenu slezenu (slika 3.), što je povezano s generaliziranom infekcijom, često septikemijom. Istraživanje povezanosti ovog nalaza u postmortem periodu uz prisutnost generalizirane sistemske infekcije moguće je uz potrebnu pouzdanu metodu uzorkovanja bakterioloških kultura (6).

Vrlo čest simptom akutnog splenitisa je probadajuća bol. Intenzitet boli ovisi o jačini upale, što slezena više postaje inflamirana i infiltrirana to je bol na lijevoj strani trbuha veća. Ako je rast slezene bio spor, bol se pretvara u trajnu nelagodu na lijevoj strani trbuha. Bol u slezeni, koja je povezana s dijafragmom može se odraziti na lijevom ramenu.

Još jedan indikativni simptom akutne upale slezene je nedostatak apetita, što uzrokuje opću slabost i nemoć. Anemija je ponekad još jedan od simptoma koje se javlja kod upale slezene. Malo se zna o korelaciji između pojave akutnog splenitisa i bolesti koje ga mogu uzrokovati, a to su, akutna sepsa, bakteriemija, malarija i mononukleoza (7).

4.1. Specifični oblici akutne upale slezene

Specifične upale slezene koje mogu zahvatiti slezenu su tuberkuloza, mononukleoza, tifus, sifilis, bruceloza, sarkoidoza, malarija, kala-azar, histoplazmoza, toruloza, shistosomijaza, antraks, blastomikoza, ehinokokoza i cisticerkoza (6).

4.1.1. Tuberkuloza

Kod generalizirane milijarne tuberkuloze gotovo uvijek se nalaze milijalni tuberkuli u slezeni, pošto tkivo slezene pogoduje rastu bacila tuberkuloze. U ove bolesti, slezena je uvećana ali joj težina rijetko prelazi 500 do 600 g., veća povećanja od toga su izrazito rijetka. Infektivni tuberkuli se uglavnom nalaze u Malpigijevim tjelešcima, te se tuberkuli ne vide makroskopski, ali u slučaju konfluiranja može se uočiti žuto bijela nekrotska žarišta (6).

4.1.2. Sifilis

Slezena je često povećana kod kongenitalnog sifilisa, no rijetko je dvaput veća od normalne veličine. Makroskopski se vidi infiltracija limfocitima i plazma stanicama uz uvećano i umnoženo vezivno tkivo (6).

4.1.3. Malaria

U akunom stadiju malarije, slezena je uvećana i meke konzistencije, mikroskopski se paraziti vide u crvenoj pulpi gdje leže slobodno ili su u eritrocitima. Retikuloendotelne stanice koje oblažu sinuse slezene često su ispunjenje parazitima i malaričnim pigmentom, te se javljaju žarišne nekroze tkiva. Makroskopski se nalazi umnažanje vezivnog tkiva, te nakon izliječenja osnovne bolesti vidljivo je formiranje ožiljka kao i mase pigmenta unutar retikularnih stanica i endotelnim stanicama sinusa (6,7).

4.1.4. Trbušni tifus

Kod trbušnog tifusa, slezena je karakteristično uvećana i teži od 250 do 500 g., uz prisustvo fokalnih nekroza sličnih kao u drugim zahvaćenim organima. Karakterističan je pojava infiltracije pulpe histocitima, koji sadrže brojne fagocitirane eritrocite. Stanice koje oblažu sinuse su hipertrofične i često pokazuju izrazito aktivnu fagocitozu eritrocita i drugih staničnih nekrotičnih ostataka (6).

4.1.5. Infektivna mononukleoza

Kod infekcije mononukleozom, slezena je povećana kod najmanje 50% slučajeva i obično je dva do tri puta veća od normalne slezene. Obično je mekana, mesnata i izrazito hiperemična (6). Osnovna građa organa je izbrisana proliferacijom tipičnih i atipičnih limfocita koji ispunjavaju sinuse, infiltriraju trabekule i čahuru, a svugdje se nalazi gusta celularnost koja upućuje na infiltrativni rast. Infiltracija kapsule je važna jer može doći do stanjenja i pucanja kapsule, a to je vrlo ozbiljna komplikacija infektivne mononukleoze (7).

5.1.6. Hijalini perisplenitis

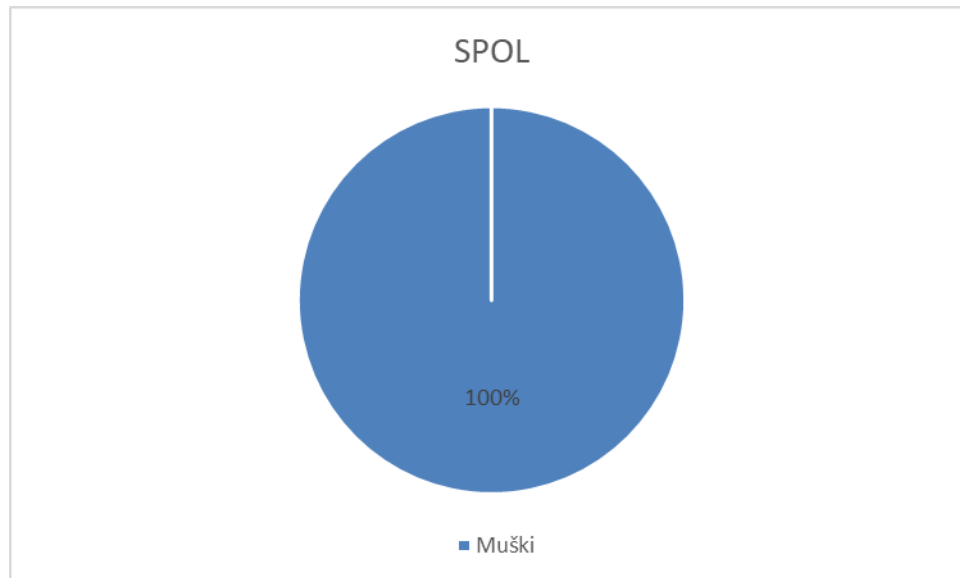
Hijalini perisplenitis, također može izazvati akutnu upalu slezene, a predstavlja anatomsku leziju slezene koja je samo anatomske značaja i nije povezana ni s jednom kliničkom disfunkcijom. Lezija je karakterizirana jasnim zgušnjem i zadebljanjem kolagenog tkiva čahure te daje sliku šećernog prelijeva slezene (6).

Proces može biti ograničen u žariša nalik na ploče ili može kompletno prekrivati slezenu. Nastanak ovog poremećaja nije jasno definiran, a smatra se da predstavlja izliječeni ili kronični upalni perisplenitis (8).

4.2. Statistički podaci

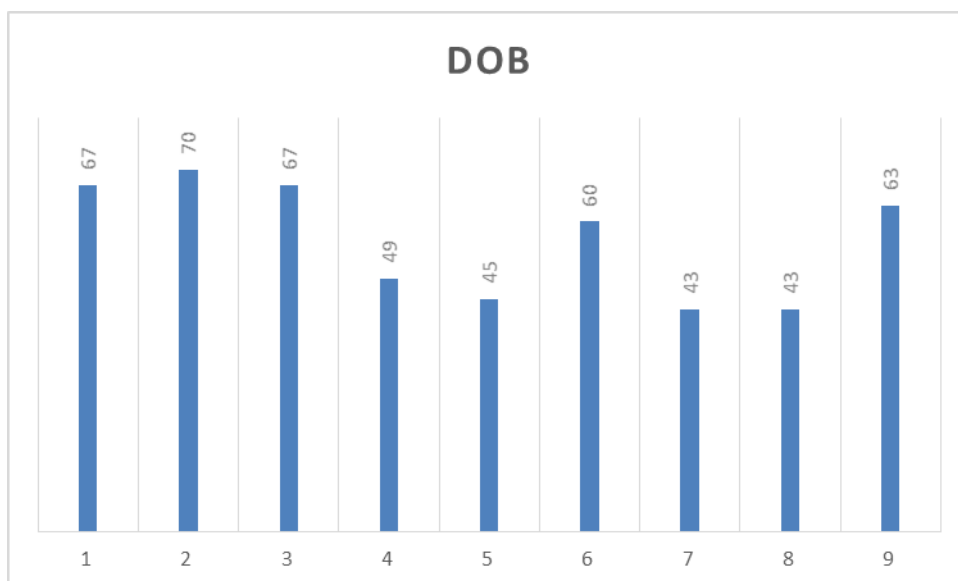
U istraživanju su obrađeni podaci ustupljeni od Odjela Patologije Opće bolnice Dr. Tomislav Bardek u Koprivnici. Podaci su prikupljeni u periodu od 01.01.2016 do 31.12.2018 godine. Istraživanje je provedeno na Odjelu za patologiju Opće bolnice u Koprivnici kod hospitaliziranih bolesnika kod kojih je verificirana dijagnoza Rupture slezene (S36, prema MKB klasifikaciji bolesti) i Akutne reaktivne upale slezene (S36.0, prema MKB klasifikaciji bolesti).

U 2016. godini sa patohistološki verificiranim dijagnozama Rupture slezene i Akutne reaktivne upale slezene bilo je 9 (100%) bolesnika, od toga svi bolesnici su bili muškog spola (grafikon 1.)

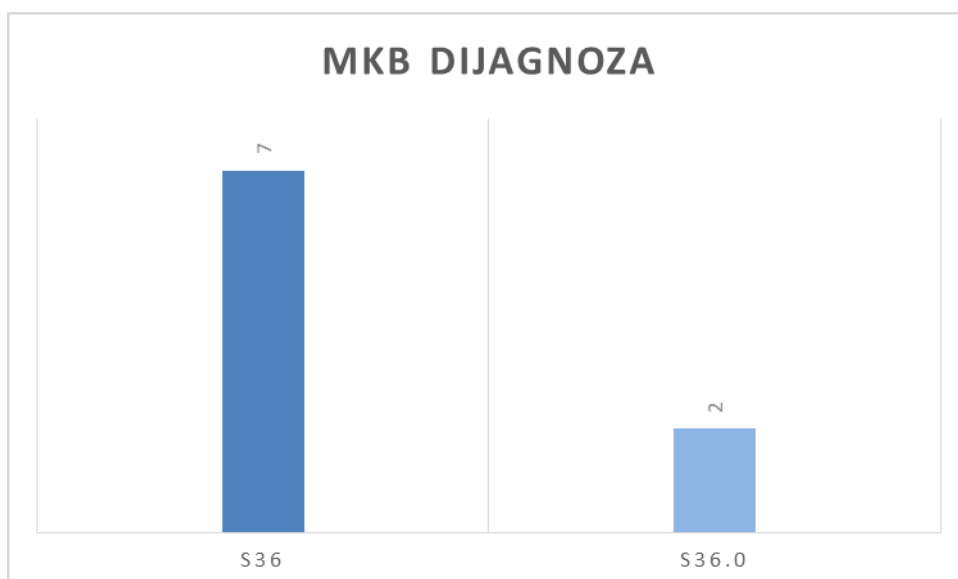


Grafikon 1. Distribucija bolesnika prema spolu za 2016 godinu.

Od ukupnog broja bolesnika, najmlađi bolesnik je imao 43 godine, dok najstariji bolesnik je imao 70 godina, prosječna dob bolesnika je 56,33 godina (Grafikon 2.), nadalje, prema Međunarodnoj klasifikaciji bolesti (MKB) 7 (77.77%) ispitanika je patohistološki dijagnosticirano pod dijagnozom rupture slezene (S36), dok 2 (22.23%) bolesnika su patohistološki dijagnosticirani pod dijagnozom rupture slezene sa akutnom reaktivnom upalom slezene (S36.0) (grafikon 3.)

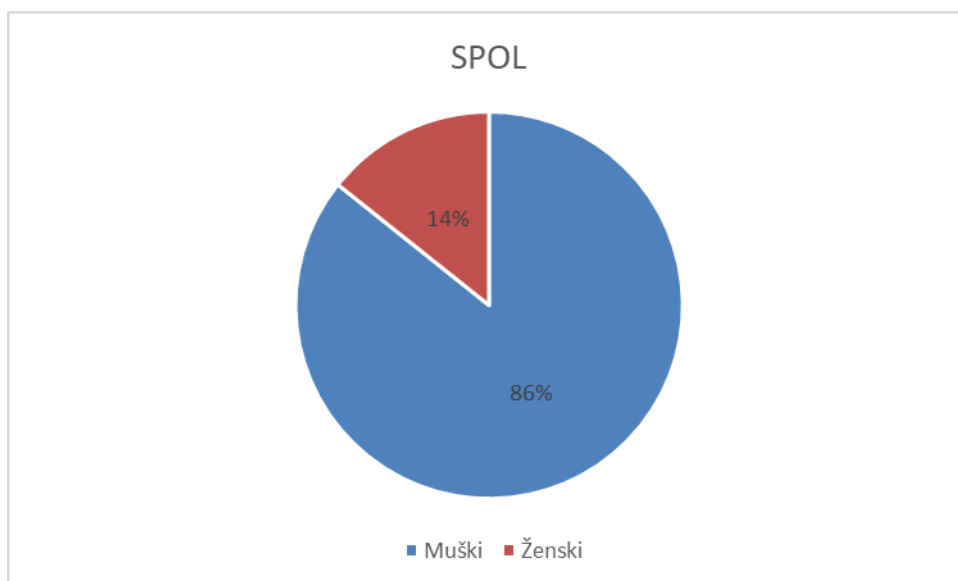


Grafikon 2. Distribucija bolesnika prema dobi za 2016 godinu.



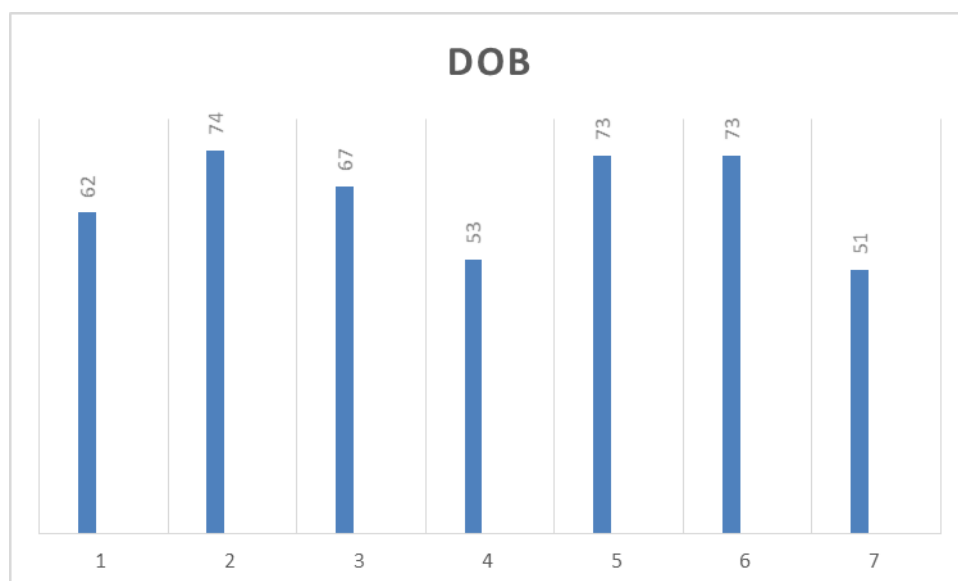
Grafikon 3. Distribucija bolesnika po MKB dijagnozi za 2016 godinu.

U 2017. godini sa patohistološki verificiranim dijagnozama Rupture slezene i Akutne reaktivne upale slezene bilo je ukupno 7 (100%) bolesnika, od toga 6 (85.71%) bolesnika muškog spola i 1 (14.29%) bolesnik ženskog spola (grafikon 4.).



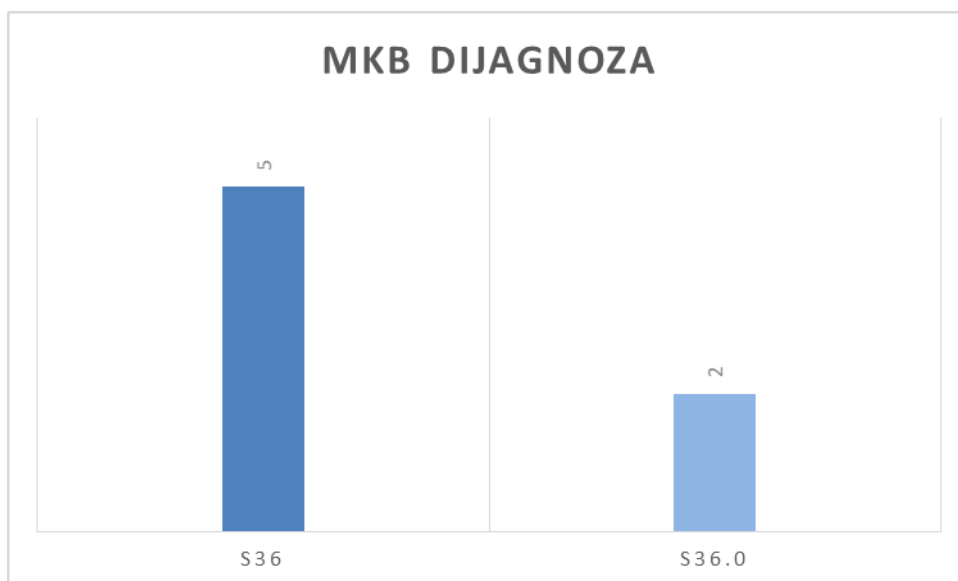
Grafikon 4. Distribucija ispitanika prema spolu za 2017 godinu.

Od ukupnog broja bolesnika, najmlađi bolesnik je imao 51 godinu, dok najstariji bolesnik je imao 74 godine života, sa prosječnom starosti 57,25 godina (grafikon 5.).



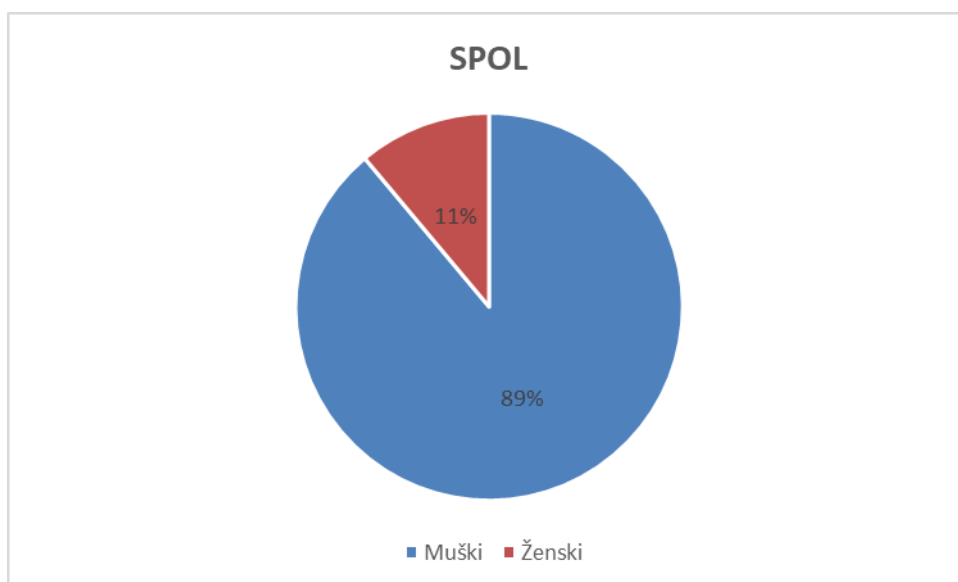
Grafikon 5. Distribucija bolesnika prema dobi za 2017 godinu.

Prema Međunarodnoj klasifikaciji bolesti (MKB), patohistološki je dijagnosticirano 5 (71.42%) bolesnika sa dijagnozom rupture slezene (S36), dok je 2 (28.58%) bolesnika dijagnosticirano pod dijagnozom rupture slezene sa akutnom reaktivnom upalom slezene (S36.0) (grafikon 6.)



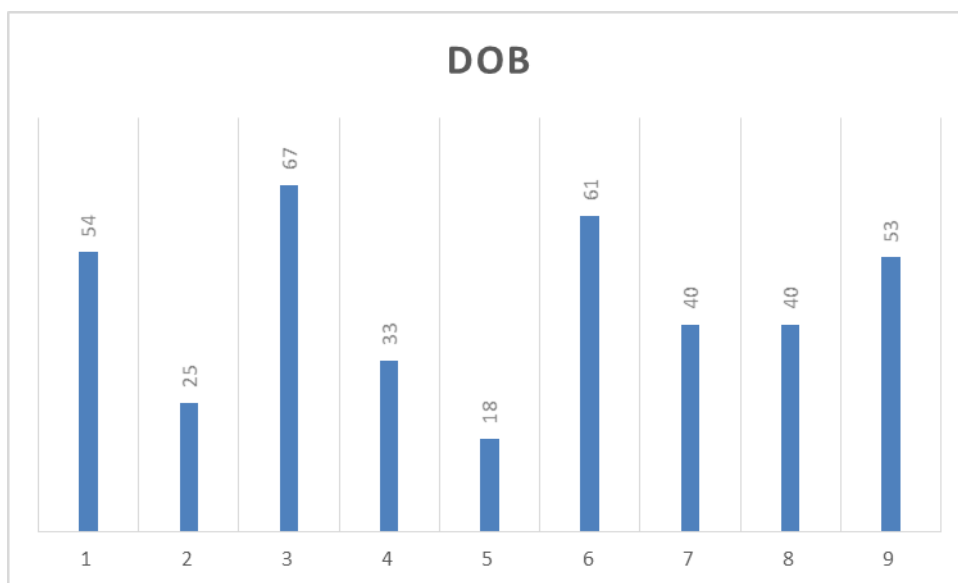
Grafikon 6. Distribucija bolesnika prema MKB dijagnozi za 2017 godinu.

U 2018 godini, sa dijagnozama Ruptura slezene i Akutna reaktivna upala slezene, bilo je ukupno 9 (100%) bolesnika. Od ukupnog broja bolesnika, 8 (88.88%) ispitanika je muškog spola, dok ženskog spola bio je 1 (11.12%) bolesnik (grafikon 7.).



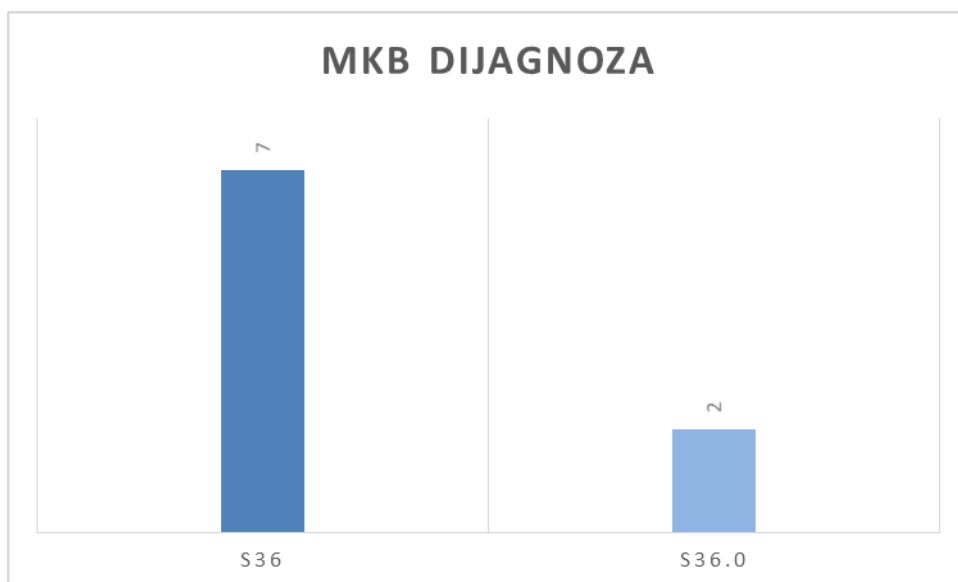
Grafikon 7. Distribucija bolesnika po spolu za 2018 godinu.

Bolesnici u 2018 godini prema dobi, bolesnici su bili od 18 do 67 godina, sa prosječnom starosti od 43.44 godina života (grafikon 8.).



Grafikon 8. Distribucija bolesnika prema dobi za 2018 godinu.

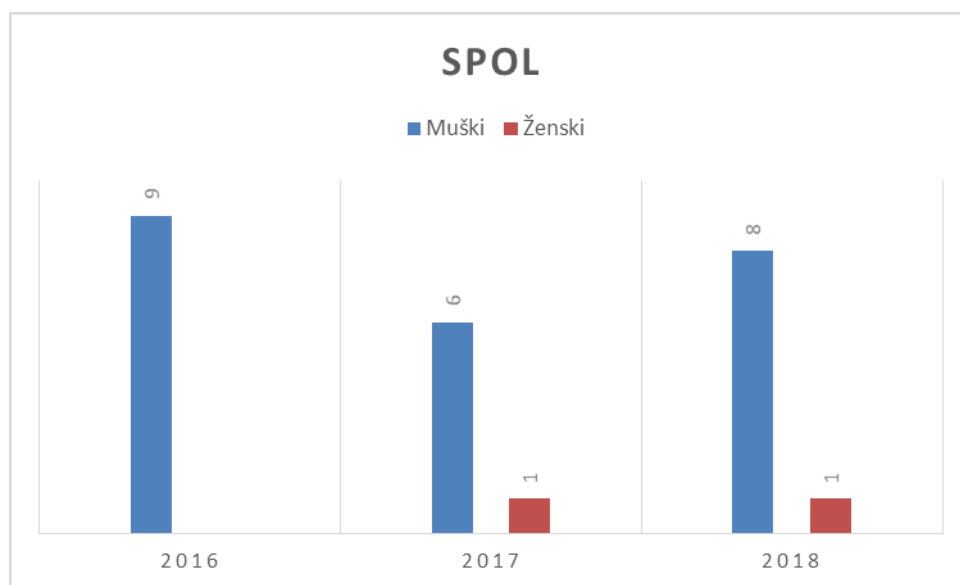
Distribucija bolesnika prema MKB klasifikaciji dijagnoza bila je vrlo slična kao distribucija u 2017 godini, odnosno, od ukupno 9 (100%) bolesnika sa istraživanim medicinskim dijagnozama njih 7 (77.77%) je bilo patohistološki dijagnosticirano pod dijagnozom Ruptura slezene (S36), dok 2 (22.23%) bolesnika je dijagnosticirano pod dijagnozom Akutna reaktivna upala slezene (S36.0) (grafikon 9.).



Grafikon 9. Distribucija bolesnika prema MKB dijagnozi za 2018 godinu.

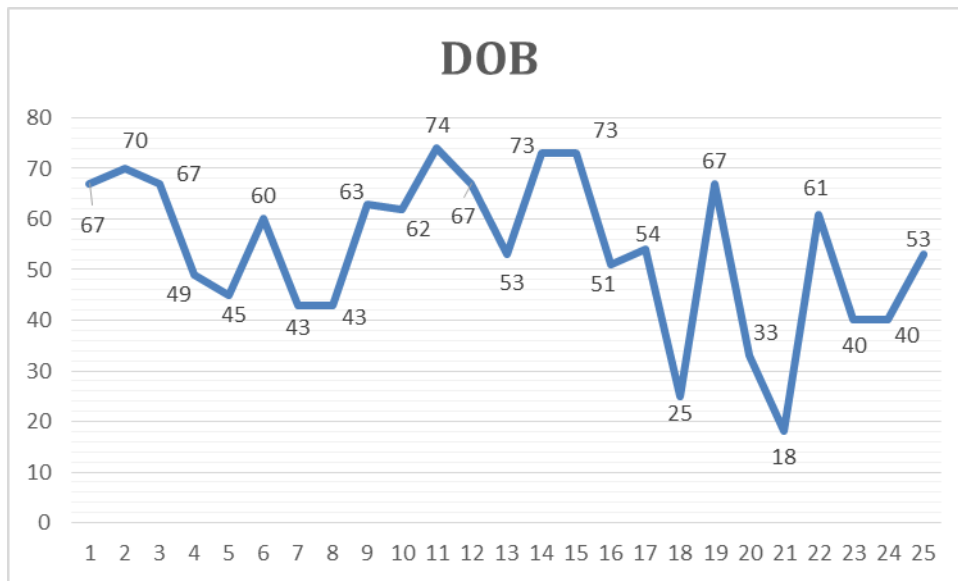
4.2.1. Ukupni statistički rezultati za razdoblje od 01.01.2016. do 31.12.2018. godine

U istraživanom razdoblju ukupno je bilo 25 (100%) bolesnika sa medicinskim dijagnozama Ruptura slezene i Akutna reaktivna upala slezena. Od toga 2 (8%) ispitanika su ženskog spola, dok muškog spola je 23 (92%) bolesnika (grafikon 10.).

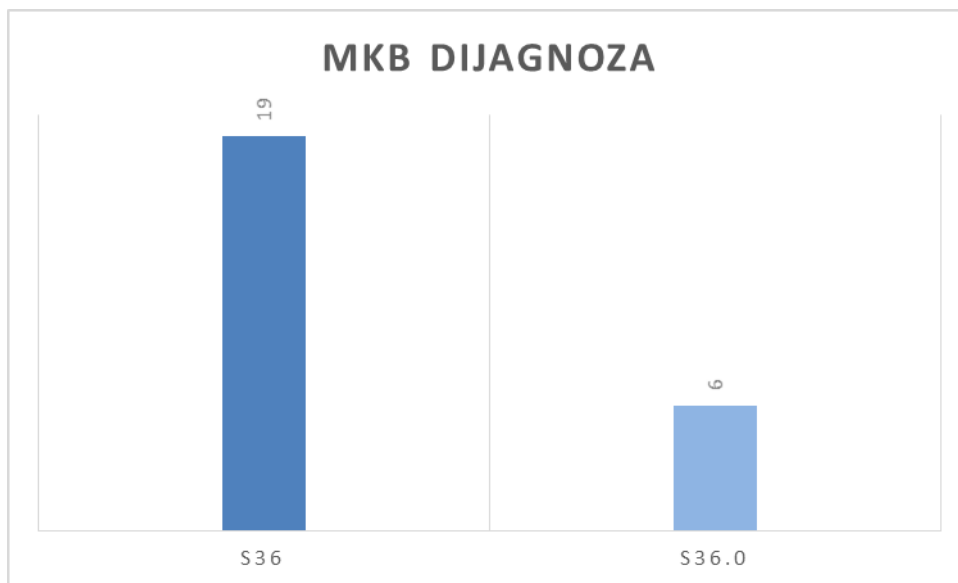


Grafikon 10. Ukupna distribucija bolesnika po spolu.

Prema dobi, bolesnici su uglavnom srednje do starije životne dobi, dok samo jedan bolesnik je 18. godina (grafikon 11.). Distribucija po MKB dijagnozi Rupture slezene i Akutne reaktivne upale slezene je u korist dijagnozi Rupture slezene, odnosno, od ukupnog broja bolesnika pod tom dijagnozom zabilježeno je 19 (76%) bolesnika, dok je 6 (24%) bolesnika verificirano sa dijagnozom Akutne reaktivne upale slezene (grafikon 12.).



Grafikon 11. Ukupna distribucija bolesnika po dobi.



Grafikon 12. Ukupna distribucija bolesnika po MKB dijagnozi.

5. RASPRAVA

Provedenim istraživanjem prikupljeni i obrađeni su podaci o učestalosti patohistološki potvrđene akutne upale slezene u Koprivničko križevačkoj županiji.

U Koprivničko križevačkoj županiji u ispitivanom razdoblju od 3 godine bilo je 25 slučajeva rupture slezene i/ili akutne reaktivne upale slezene. U tom razdoblju pod medicinskom dijagnozom Ruptura slezene bilo je 19 slučajeva a sa dijagnozom Akutna reaktivna upala slezene je bilo 6 potvrđenih slučajeva.

Prema analiziranim i sumiranim rezultatima istraživanja može se zaključiti da Akutna upala slezene i ruptura slezene su i dalje prisutne uz sve suvremene metode dijagnostike i antibiotskog liječenja. Patohistološki nalaz ili nalaz obdukcije kod Akutne upale slezene upućuje na uvećanu i meku ili razlivenu slezenu, što je povezano s generaliziranom infekcijom, često septikemijom. Istraživanje povezanosti ovog nalaza u postmortem periodu uz prisutnost generalizirane sistemske infekcije moguće je uz potrebnu pouzdanu metodu uzorkovanja bakterioloških kultura.

Također, danas se malo zna o korelacija između pojave akutnog splenitisa i bolesti koje ga mogu uzrokovati kao npr. akutna sepsa, bakterijemija, malarija ili mononukleoza.

U dobivenim rezultatima je vidljivo da u 2016. godini sa patohistološki verificiranim dijagnozama Rupture slezene i Akutne reaktivne upale slezene bilo je 9 bolesnika, od toga svi su bili muškog spola, prosječna dob bolesnika je iznosila 56,33 godina.

U 2017. godini sa patohistološki verificiranim dijagnozama Rupture slezene i Akutne reaktivne upale slezene bilo je ukupno 7 (100%) bolesnika, od toga 6 (85.71%) bolesnika muškog spola i 1 (14.29%) bolesnik ženskog spola sa prosječnom dobnom starosti od 57,25 godina. U 2018 godini, sa dijagnozama Ruptura slezene i Akutna reaktivna upala slezene, bilo je ukupno 9 (100%) bolesnika. Od ukupnog broja bolesnika, 8 (88.88%) ispitanika je muškog spola, dok ženskog spola bio je 1 (11.12%) bolesnik sa prosječnom dobom starosti od 43.44 godina života, sto otprilike odgovara europskim i svijetskim trendovim pojavnosti ove bolesti (8).

6. ZAKLJUČAK

Slezena je često uključena u široku lepezu sistemskih bolesti. U gotovo svim slučajevima slezena reagira povećanjem (splenomegalija), izmjenom koja se očituje skupom znakova i simptoma. Povećanje slezene pomaže u prepoznavanju specifičnih poremećaja i bolesti, akutna upala slezene je jedna od njih.

Akutna upala slezene, također poznata kao akutni tumor slezene ili septička slezena, slabo je definirana kao neutrofilni infiltrat unutar crvene pulpe praćen splenomegalijom. Standardni testovi patologije kažu da histološki nalaz akutnog splenitisa podržava septička stanja.

Česti nalaz obdukcije upućuje na uvećanu i meku ili razlivenu slezenu, što je povezano s generaliziranom infekcijom, često septikemija. Istraživanje povezanosti ovog nalaza u postmortem uz prisutnost generalizirane sistemske infekcije moguće je uz potrebnu pouzdanu metodu uzorkovanja bakterioloških kultura.

Specifične upale slezene koje mogu zahvatiti slezenu su tuberkuloza, mononukleoza, tifus, sifilis, bruceloza, sarkoidoza, malarija, kala-azar, histoplazmoza, toruloza, shistosomijaza, antraks, blastomikoza, ehinokokoza i cisticerkoza.

U Koprivničko križevačkoj županiji u razdoblju od 01.01.2016. g. do 31.12.2018. g. bilo je 25 slučajeva rupture slezene i/ili akutne reaktivne upale slezene. U tom razdoblju pod medicinskom dijagnozom Ruptura slezene zabilježeno je 19 slučajeva dok sa dijagnozom Akutna reaktivna upala slezene je zabilježeno 6 slučajeva. Dobna distribucija bolesnika je od 18 do 74 godine života, a po spolu je vidljivo da od rupture slezene i akutne reaktivne upale slezena puno češće obolijevaju muškarci i to u ovom istraživanju čak njih 23 (92%) dok je bilo samo 2 ispitanika ženskog spola (8%).

7. LITERATURA

1. Drake R. L., i sur. Grays Anatomy for Students. 2. izd. USA: Elsevier; 2010.
2. Marušić A. Anatomija čovjeka. Zagreb: Medicinska naklada. 2002.
3. Guyton A C, Hall J E. Medicinska fiziologija. 12. izd. Zagreb: Medicinska naklada. 2012.
4. Taradi M. Vježbe iz fiziologije čovjeka. 3 izd. Zagreb: Medicinska naklada. 2003.
5. Vrhovac B, Jakšić B, Reiner Ž, Vucelić B. Interna medicina. Zagreb: Naklada Ljevak; 2008.
6. Kumar V, Abbas A K, Aster J C. Robbins Basic Patology. 9. izd. Philadelphia: Elsevier Inc. 2012.
7. Damjanov I, Jukić S, Nola M. Patologija. 2 izd. Zagreb: Medicinska naklada. 2008.
8. Gamulin S. i sur. Patofiziologija. Zagreb: Medicinska naklada. 2005.

8. SAŽETAK

Slezena je nepran organ smješten uglavnom u lijevom hipohondriju, ali se njezin medijalni dio širi u epigastričnu regiju, leži između fundusa želuca i dijafragme. To je najveći žlijezdani organ bez odvodnog tubularnog sustava, duguljastog i lagano špljoštenog oblika, mekane i vrlo krhke konzistencije, vrlo dobro vaskulariziran te je tamnocrvene boje.

Slezena služi kao rezervoar za čuvanje crvenih krvnih stanica. Sinusi slezene mogu bubriti isto kao i bilo koji drugi dio venskog sustava te na taj način pohranjuju punu krv. U pulpi slezene, kapilare su toliko propusne da puna krv, uključujući crvene krvne stanice, izlazi kroz stijenke kapilara u trabekularnu mrežu. Crvene krvne stanice su zarobljene unutar trabekula, dok plazma normalno prolazi u venski sinus, a zatim u opću cirkulaciju, a kao posljedica toga je da crvena pulpa slezene služi kao poseban spremnik koja sadrži velike količine koncentriranih eritrocita. Tako pohranjeni eritrociti mogu se „izbaciti“ u opću cirkulaciju kada djeluje simpatički živčani sustav. Čak 50 mililitara koncentrata crvenih krvnih zrnaca može se ispustiti u cirkulaciju što uzrokuje povišenje hematokrita za 1 do 2%. U drugim područjima pulpe slezene nalaze se otoci bijele boje bez crvenih krvnih stanica. U bijeloj pulpi nalaze se limfoidne stanice, slične onima proizvedenim u limfnim čvorovima imunološkog sustava.

Slezena je često uključena u široku lepezu sistemskih bolesti. U gotovo svim slučajevima slezena reagira povećanjem (splenomegalija), izmjenom koja se očituje skupom znakova i simptoma. Povećanje slezene pomaže u prepoznavanju specifičnih poremećaja i bolesti, akutna upala slezene je jedna od njih.

U Koprivničko križevačkoj županiji u razdoblju od 01.01.2016. g. do 31.12.2018. g. bilo je 25 slučajeva ruptуре slezene i/ili akutne reaktivne upale slezene. U tom razdoblju pod medicinskom dijagnozom Ruptura slezene zabilježeno je 19 slučajeva dok sa dijagnozom Akutna reaktivna upala slezene je zabilježeno 6 slučajeva. Dobna distribucija bolesnika je od 18 do 74 godine života, a po spolu je vidljivo da od ruptуре slezene i akutne reaktivne upale slezena puno češće obolijevaju muškarci i to u ovom istraživanju čak njih 23 (92%) dok je bilo samo 2 ispitanika ženskog spola (8%).

Ključne riječi: Akutna upala slezene, ruptura slezene, MKB

SUMMARY

Spleen is an organ located mainly in the left hypochondrium, but its medial part extends into the epigastric region between the fundus of the stomach and the diaphragm. It is the largest glandular organ without a draining tubular system, oblong flattened shape, soft and very fragile consistency, very well vascularized and dark red in color.

The spleen serves as a reservoir to store red blood cells. The sinuses of the spleen can swell just like any other part of the venous system and store whole blood. In the pulp of the spleen, the capillaries are so permeable that whole blood, including red blood cells, exits through the walls of the capillaries into the trabecular system. Red blood cells are trapped inside the trabeculae, while plasma normally passes into the venous sinus and then into the general circulation, with the result that the red pulp of the spleen serves as a special reservoir containing large amounts of concentrated erythrocytes. Erythrocytes stored in this way can be "released" into the general circulation when the sympathetic nervous system is activated. As much as 50 milliliters of red blood cell concentrate can be released into the circulation causing a 1 to 2% increase in hematocrit. In other areas of the spleen pulp, there are white areas without red blood cells. The white pulp contains lymphoid cells, similar to those produced in the lymph nodes of the immune system.

The spleen is often involved in a wide range of systemic diseases. In almost all cases, the spleen responds with enlargement (splenomegaly), a change manifested by a set of signs and symptoms. Enlargement of the spleen helps to identify specific disorders and diseases, acute inflammation of the spleen is one of them.

In Koprivnica-Križevci County in the period from 01.01.2016. to 31.12.2018. there were 25 cases of splenic rupture and/or acute reactive spleen inflammation. During this period, under the medical diagnosis of Rupture of the Spleen, 19 cases were recorded, while with the diagnosis of Acute Reactive Inflammation of the Spleen, 6 cases were recorded. The age distribution of patients ranged from 18 to 74 years, and by gender it is evident that spleen rupture and acute reactive inflammation of the spleen are much more common in men, in this study is 23 patients (92%) while there were only 2 female patients (8%).

Keywords: Acute inflammation of the spleen, rupture of the spleen, ICD

**OPĆA BOLNICA
"DR. TOMISLAV BARDEK"
KOPRIVNICA**

Klasa: 053-02/19-01/69
Urbroj: 2137-15-01-19-31
U Koprivnici, 29.11.2019. godine

Na temelju članka 37. stavka 7. Statuta Opće bolnice „Dr. Tomislav Bardek“ Koprivnica, Etičko povjerenstvo Opće bolnice "Dr. Tomislav Bardek" Koprivnica na 13. sjednici održanoj 29.11.2019. godine donijelo je sljedeću:

O D L U K U

I.

Ivani Kramarić odobrava se pristup podacima Odjela za patologiju te korištenje istih u svrhu izrade diplomskog rada na temu: „Akutna upala slezene“.

II.

Ova Odluka stupa na snagu danom donošenja.

Obrazloženje:

Ivana Kramarić dostavila je Etičkom povjerenstvu Zamolbu, KLASA:053-02/19-01/69, URBROJ:15-19-01, a za odobrenjem pristupa podacima Odjela za patologiju te korištenje istih u svrhu izrade diplomskog rada na temu: „Akutna upala slezene“.

Etičko povjerenstvo je na temelju glasovanja jednoglasno odobrilo navedeno prikupljanje podataka uz napomenu da se Etičkom povjerenstvu nakon završenog istraživanja dostavi informacija o prikupljenim rezultatima.

Predsjednik Etičkog povjerenstva:

Stjepan Gašparić, dr.med., subspecialist traumatologije



Destaviti:

1. Ivana Kramarić, Email: ihajic@vub.hr
2. Stjepan Gašparić, dr.med., subspecialist traumatologije – predsjednik Povjerenstva
3. Prim.prof.dr.sc. Elizabeta Horvatić, dr.med., specijalistica patološke anatomije
4. Mima Zagajski-Brkić, dr.med., subspecialistka psihoterapije
5. Ivica Stanišić, dr.med., subspecialist ginekološke onkologije
6. Dragica Kramarić, dr.med., subspecialistka kardiologije
7. Ruža Evačić, mag.med.techn.
8. Nikolina Puc Oblesčuk, spec. med. biokemije i laboratorijske medicine
9. Melita Kuharić, dipl.iur.
10. Vlč. Davor Šumandi
11. Pismohrana

IZJAVA O AUTORSTVU ZAVRŠNOG RADA

Pod punom odgovornošću izjavljujem da sam ovaj rad izradio/la samostalno, poštujući načela akademske čestitosti, pravila struke te pravila i norme standardnog hrvatskog jezika. Rad je moje autorsko djelo i svi se preuzeti citati i parafraze u njemu primjereno označeni.

Mjesto i datum	Ime i prezime studenta/ice	Potpis studenta/ice
U Bjelovaru, <u>26.10.2020</u>	<u>JURANA KLANJČIĆ</u>	<u>Jurana Klanjčić</u>

Prema Odluci Veleučilišta u Bjelovaru, a u skladu sa Zakonom o znanstvenoj djelatnosti i visokom obrazovanju, elektroničke inačice završnih radova studenata Veleučilišta u Bjelovaru bit će pohranjene i javno dostupne u internetskoj bazi Nacionalne i sveučilišne knjižnice u Zagrebu. Ukoliko ste suglasni da tekst Vašeg završnog rada u cijelosti bude javno objavljen, molimo Vas da to potvrdite potpisom.

Suglasnost za objavljivanje elektroničke inačice završnog rada u javno dostupnom nacionalnom repozitoriju

IVANA KRANJARIĆ

ime i prezime studenta/ice

Dajem suglasnost da se radi promicanja otvorenog i slobodnog pristupa znanju i informacijama cjeloviti tekst mojeg završnog rada pohrani u repozitorij Nacionalne i sveučilišne knjižnice u Zagrebu i time učini javno dostupnim.

Svojim potpisom potvrđujem istovjetnost tiskane i elektroničke inačice završnog rada.

U Bjelovaru, 26.10.2020

Ivana Kranjarić
potpis studenta/ice