

Postoperativne komplikacije kolostome

Ževnar, Goranka

Undergraduate thesis / Završni rad

2019

Degree Grantor / Ustanova koja je dodijelila akademski / stručni stupanj: **Bjelovar University of Applied Sciences / Veleučilište u Bjelovaru**

Permanent link / Trajna poveznica: <https://um.nsk.hr/um:nbn:hr:144:709623>

Rights / Prava: [In copyright](#)/[Zaštićeno autorskim pravom.](#)

Download date / Datum preuzimanja: **2025-01-02**



Repository / Repozitorij:

[Repository of Bjelovar University of Applied Sciences - Institutional Repository](#)



VELEUČILIŠTE U BJELOVARU
PREDDIPLOMSKI STRUČNI STUDIJ SESTRINSTVA

POSTOPERATIVNE KOMPLIKACIJE KOLOSTOME

Završni rad br.81/SES/2019

Goranka Ževnar

Bjelovar, listopad 2019.



Veleučilište u Bjelovaru
Trg E. Kvaternika 4, Bjelovar

1. DEFINIRANJE TEME ZAVRŠNOG RADA I POVJERENSTVA

Kandidat: **Ževnar Goranka**

Datum: 20.09.2019.

Matični broj: 001485

JMBAG: 0314014492

Kolegij: **ZDRAVSTVENA NJEGA ODRASLIH II/V**

Naslov rada (tema): **Postoperativne komplikacije kolostome**

Područje: **Biomedicina i zdravstvo**

Polje: **Kliničke medicinske znanosti**

Grana: **Sestrinstvo**

Mentor: **Ksenija Eljuga, mag.med.techn.**

zvanje: **viši predavač**

Članovi Povjerenstva za ocjenjivanje i obranu završnog rada:

1. **Đurđica Grabovac, dipl.med.techn., predsjednik**
2. **Ksenija Eljuga, mag.med.techn., mentor**
3. **Tamara Salaj, dipl.med.techn., član**

2. ZADATAK ZAVRŠNOG RADA BROJ: 81/SES/2019

Studentica će u radu pojasniti komplikacije kolostome na temelju odabranog prikaza slučaja kroz proces zdravstvene njege s konačnim ciljem kao rezultatom prethodnog znanja, usvojenih vještina i dobro provedene zdravstvene njege.

Zadatak uručen: 20.09.2019.

Mentor: **Ksenija Eljuga, mag.med.techn.**



ZAHVALA

Zahvaljujem se svojoj divnoj mentorici Kseniji Eljugi, mag. med. techn. na savjetima, smjericama i velikoj vedrini koja daje smisao za dalje.

Veliku zahvalu upućujem ženi, kraljici i baka servisu – mojoj majci Nadi, bez čije pomoći i utjehe ne bi bila na završetku studija.

Zahvaljujem suprugu što mi je tolerirao izostanke vikendima kada smo se viđali samo u prolazu. Hvala mojoj djeci, Nikolini koja je provodila vikende kod bake i mom Marku koji je sa mnom u truhu „odgوليو“ treću godinu studija.

I za kraj, veliko hvala mojoj firmi STOMA MEDICAL, koja je dozvolila da koristim fotografske materijale za izradu ovog rada.

SADRŽAJ

1. UVOD.....	1
1.1. Povijest stoma.....	2
1.2. Preoperativno planiranje i markiranje mjesta stome	3
2. CILJ RADA	6
3. PRIKAZ SLUČAJA	7
3.1. Anamnestički podaci	7
3.1.1. Medicinska anamneza.....	7
3.1.2. Sestrinska anamneza.....	8
3.2. Proces zdravstvene njege.....	13
3.2.1. Edukacija pacijenta i njegove obitelji o stomi i stomalnim pomagalima	13
3.2.2. Toaleta kolostome.....	13
3.2.3. Sestrinske intervencije kod toalete kolostome.....	14
3.2.3.1. Vrećice za jednokratnu upotrebu	15
3.2.3.2. Vrećice za višekratnu upotrebu	15
3.2.4. Sestrinske dijagnoze vezane uz kolostomu i kolostomalne komplikacije	15
3.2.5. Važnost sestrinske dokumentacije u njezi kolostome	17
3.3. SACS klasifikacija.....	17
4. RASPRAVA	19
4.1. Nekroza i dehiscenca stome.....	19
4.2. Retrakcija stome	21
4.3. Parastomalna hernija.....	21
4.4. Prolaps stome.....	22
4.5. Stenoza stome	23
4.6. Granulacije uz stomu	24
4.7. Komplikacije s peristomalnom kožom	25

4.8. Enterostomalni terapeut.....	26
4.9. Pomagala za kolostomu	27
4.9.1. Jednodijelni sustav	28
4.9.2. Dvodijelni sustav	28
4.9.3. Dvodijelni sustav s tehnologijom lijepljenja bez prstena	29
4.9.4. Stoma vrećice.....	30
4.9.4.1. Zatvorene vrećice.....	31
4.9.4.2. Vrećice s ispustom.....	31
4.9.4.3. Podložne pločice	31
4.9.4.4. Ostali pribor i kozmetika za njegu stome	32
5. ZAKLJUČAK.....	34
6. LITERATURA	35
7. SAŽETAK	38
8. SUMMARY.....	39

1. UVOD

Naziv stome se određuje prema dijelu crijeva od kojeg će biti kreiran otvor na površini tijela. Taj otvor se kreira na bilo kojem nivou u probavnom sustavu. Ovisno o tipu otvora (želudac - jejunum - ileum - kolon - rektum) stome dijelimo na stome za hranjenje i derivacijske ili ekskrecijske stome (1).

Ovaj završni rad koji je temeljen na prikazu slučaja objasniti će detaljnije derivacijske stome koje imaju funkciju derivacije crijevnog sadržaja. U tu grupu ubrajaju se ileostoma, cekostoma, transversostoma i sigmoidostoma.

Derivacijske stome se kreiraju zbog potrebe za privremenim ili trajnim pražnjenjem sadržaja šupljeg organa čiji otvor se izvodi na površinu tijela. Ako je pražnjenje sadržaja pomoću stome privremeno potrebno, stoma će se nakon određenog vremena zatvoriti i potopiti u trbušnu šupljinu. Takav tip stome zove se privremena stoma. Ako stoma ostaje kao definitivni zahvat, takav tip stome zove se trajna stoma (2). One se izvode kao dio hitnog ili elektivnog kirurškog zahvata. Hitni kirurški zahvati izvode se radi akutnog, najčešće upalnog zbivanja u trbušnoj šupljini ili zbog crijevne opstrukcije na bilo kojoj razini. Najčešća stanja kod kojih se hitno izvodi kirurški zahvat kreiranja stome su posljedice Crohnove bolesti, ulceroznog kolitisa, akutnog divertikulitisa ili apendicitisa, zatim peritonitisa najčešće izazvanog perforacijom crijeva i sl., a kod opstruktivnih bolesti crijeva najčešće se radi o ileusu nepoznate etiologije ili o inkarceraciji, tumoru, parazitskoj bolesti ili zbog jatrogenih uzroka i drugo (3).

Važan razlog za kreiranje stome je taj što tijekom zahvata najčešće je potrebno provesti resekciju nekog dijela probavne cijevi. Stome koje se formiraju radi derivacije crijevnog sadržaja prije novoformirane anastomoze nazivamo protektivne stome. Stome kreirane tijekom hitnih operativnih zahvata često su privremene. Uglavnom, stome trajnog karaktera su one koje se kreiraju elektivnim operativnim zahvatom. Planirani operativni zahvat kod kojeg je potrebno kreirati stomu, izvode se zbog maligne bolesti digestivnog sustava najčešće kod bolesnika koji nema indikacije za ponovnom uspostavom kontinuiteta crijeva, zatim zbog upalnih bolesti crijeva (Morbus Chron, ulcerozni kolitis) te radi prekanceroze (npr. obiteljska polipoza debelog crijeva) (4). U planirane kirurške zahvate kod kojih se izvodi definitivna stoma najčešće spadaju resekcija debelog crijeva po Hartmannu te abdominoperinealna amputacija rektuma po Quenu-Milesu. Ovisno da li se na trbušnu stijenku otvara samo proksimalni dio probavne cijevi ili se otvara i proksimalni i distalni dio razlikujemo

bipolarne/bitubularne i terminalne stome. Bipolarne stome su stome kod kojih se na trbušnu stijenkiju otvaraju i proksimalni i distalni dio crijeva. Kod terminalnih stoma na trbušnu stijenkiju otvara se samo proksimalni krak crijeva. Stome koje se u dogledno vrijeme planira zatvarati obično su bipolarne jer je njihovo zatvaranje kirurški lakše izvesti i ne zahtijeva novi ulazak u abdomen (5). Takve su obično protektivne stome. Najčešća protektivna stoma je bipolarna ileostoma. Trajne stome su obično izvedene kao terminalne (6).

1.1. Povijest stoma

Najstariji pisani tragovi o izvođenju stome datiraju u daleku prošlost. Smatra se da je prva stoma izvedena u četvrtom stoljeću prije Krista na ratnom polju. Na bojištima je kod ranjenika bilo primijećeno da su ratnici s povredama trbuha i crijeva preživljavali u većem broju ako je kod njih došlo do pražnjenja crijevnog sadržaja na trbušnu stijenkiju. Tim razmišljanjem došlo se do zaključka da je povrijeđeno crijevo potrebno izvesti na trbušnu stijenkiju da se sadržaj crijeva evakuira van trbušne šupljine. Trebala su proći stoljeća da bi se došlo do racionalnih zaključaka: kome, zašto, kada i kako izvesti otvor crijeva na trbušnu stijenkiju radi pražnjenja crijevnog sadržaja na novokreirani otvor (7).

Godine 1710. Litre je izveo kolostomiju kod djeteta sa poremećajem razvoja anusa. Ta se operacija smatra prvom planiranom operacijom tijekom koje je izvedena stoma. U početku je stanje atrezije anusa bilo glavna indikacija za kreiranje stoma. Prve stome bile su češće plasirane na lateralnoj stjenki abdomena nego na prednjoj strani abdomena (2).

U 19. stoljeću su redom napravljene: 1815. Freer – prva elektivna operacija sa kreiranje stome, 1852. Simon– ureterosigmoidostomija, 1887. Allingham – prva Loopkolostomija, 1895. Paul/Miculicz – prva privremena stoma. Inovativni stručnjaci i znanstvenici 20. stoljeća donose čitav niz novih operativnih tehnika, spoznaja i bitno unaprijeđuju enterokolostomije, na korist pacijenata. Tako je: 1913. napravljena prva privremena ileostomija – Brown, 1923. terminalna kolostoma – Hartman, 1943. proktokolektomija i ileostomija – Miller, 1950. urostoma sa ilealnim spremnikom – Brucker, 1952. everzijska ileostomija – Brooke, 1969. pouch – Knock, 1978 prezervacija analnog sfinktera – Parks, 1980. unutarnji urinarni spremnik – Mitrofanoff (1).

Razvoj operativnih postupaka tijekom kojih su kreirane stome prati i farmaceutska industrija koja na tržište donosi sve kvalitetnija stoma - pomagala koja omogućuju pacijentu jednostavnije rukovanje i lagodniji život (4).

- 1910 Trbušni pojas sa plastičnim kontejnerima
- 1930'e Teške i debele gumene vrećice
- 1944 Koenig-Rutzen gumene vrećice za urostomu
- 1960'e Tanke jednokratne vrećice sa redukcijom mirisa
- Razvoj hidrokolooidnih obloga
- 1980'e pojava Plug sistema
- Vodotopive vrećice (1)

1.2. Preoperativno planiranje i markiranje mjesta stome

Da bi stoma bila urednog izgleda i funkcije te bez komplikacija, od izuzetne je važnosti na koji će način stoma biti kreirana. Prije svakog operativnog zahvata kod kojeg se planira izvođenje stome, bilo da se radi o hitnom ili elektivnom zahvatu, poželjno je da operater, po mogućnosti iskusan, formira detaljan plan o mogućnostima kreiranja stome (3). U planiranje bi trebala biti uključena i medicinska sestra kako bi kasnije mogla lakše pratiti stanje stome i koja će među prvima uočiti moguće nepravilnosti i komplikacije. Kod preoperativnog planiranja treba biti definirano (2):

1. Vrsta stome koja će biti kreirana (tanko crijevo / debelo crijevo)
2. Privremena ili trajna stoma
3. Mjesto plasiranja otvora stome na trbušnoj stjenki
4. Tehnika kreiranja stome

Ukoliko postoji mogućnost, kod predoperativnog planiranja mjesta stome treba obratiti pozornost na mjesto izvođenja. Bitne karakteristike mjesta stome su (7):

- mjesto stome treba biti dobro vidljivo bolesniku,
- okolna koža oko stome treba biti barem 5 cm bez ožiljaka, incizija, pupka i sl.
- mjesto je potrebno planirati infraumbilikalno na izbočenju masnog tkiva trbuha,
- postaviti stomu kroz ravni trbušni mišić,

- mjesto treba biti udaljeno od koštanih izbočina (spina ilijaka), ožiljaka, pregiba i udubljenja kože (8).

Predoperativno označavanje radi odabira odgovarajućeg mjesta stome od najveće je važnosti za kvalitetu života pacijenta. Optimalno mjesto može smanjiti postoperativne poteškoće kao što su curenje, problemi s postavljanjem pomagala, iritacija kože, bol, fizičko i emocionalno stanje. Prilikom označavanja položaja mjesta stome, važno je uzeti u obzir i dinamiku tijela koja se izmjenjuje u skladu s različitim položajima tijela i već postojećim ožiljcima (1,9). Pregibe i nabore u blizini stome treba izbjegavati. Osim toga, način života i razina aktivnosti pacijenta će utjecati na kojem položaju treba biti smještena stoma (2). Prije označavanja položaja mjesta stome, trebalo bi uzeti u obzir sljedeće faktore:

- fizičko stanje (konstitucija tijela, trenutna težina i nedavne promjene tjelesne težine, vid i spretnost ruku),
- društvene aktivnosti (profesionalno zanimanje, odnosno posebna radna mjesta, bavljenje sportom, hobiji, način odijevanja, kulturni i vjerski aspekti),
- područja koja treba izbjegavati (koštana ispupčenja, kožni nabori, ožiljci od prethodnih operacija, područje pupka, bokovi, linija pojasa, područje kože koje je bilo pod utjecajem onkološkog zračenja te postala iznimno osjetljiva),
- vidljivost (položaj mjesta stome bi trebao biti smješten u području koje pacijent može
- vidjeti i dosegnuti, jer ako nije, bolesnik ne može sudjelovati u samozbrinjavanju te će trebati pomoć drugih osoba pri promjeni stoma pomagala) (3).

Nakon kreiranja i izvođenja stome, mijenja se tjelesna funkcija i odraz tijela. No, ako zdravstveni djelatnici, kao što su enterostomalni terapeuti i kirurzi, usko surađuju kako bi dali kompetentnu brigu i skrb, šanse za dobar ishod pacijenta uvelike se povećava (8). Postupak označavanja mjesta stome:

- prikupiti sav pribor (medicinski marker, prsten za označavanje ili druge materijale prema uobičajenoj praksi bolnice)
- objasniti pacijentu postupak označavanja stome te potaknuti njegovo sudjelovanje pažljivo pregledati površinu abdomena pacijenta te pri odabiru mjesta stome uzeti u obzir već navedene aspekte

- označavanje za ileostomu i uzlaznu kolostomu: povuče se zamišljena linija na donjem desnom kvadrantu abdomena između pupka i desnog ruba zdjelice te označiti stomu na sredini linije.
- označavanje za silaznu kolostomu ili sigmoidnu kolostomu: zamišlja se trokut na donjem lijevom kvadrantu abdomena, čiji su vrhovi pupak, lijevi rub zdjelice i središnja točka stidne kosti. Središnjica, točka gdje se križaju simetrane kuta je preporučeno mjesto za smještaj stome.
- stoma bi se po mogućnosti trebala postaviti unutar ravnog abdominalnog mišića, kako bi se mogao spriječiti nastanak peristomalne hernije i/ili prolapsa a ravni abdominalni mišić se pronalazi dok pacijent leži na leđima, podigne glavu s kreveta i zakašlje
- odabrati relativno ravno područje od 5 do 7 cm koje istovremeno mora biti vidljivo pacijentu te po mogućnosti biti ispod pojasa kako bi se prikrilo pomagalo za stomu nakon označavanja treba prisloniti prsten za označavanje i pacijent zauzima stojeći, sjedeći, pognuti i ležeći položaj radi pristupa i potvrde najboljeg izbora mjesta (1).

Bitno je u obzir uzeti sve faktore jer o dobrom planu ovisi kvaliteta stome i kvaliteta života pacijenta kojem stoma postaje svakodnevni pratioc (2). Kod donošenja odluke o mjestu gdje će se nalaziti otvor stome bitno je da tome prisustvuje i medicinska sestra educirana za praćenje i zbrinjavanje stoma. Velik problem predstavljaju adipozni pacijenti kod kojih postoji veći ili manji broj masnih nabora na trbušnoj stijenci (3). Ti nabori su jedan od glavnih razloga radi čega se podloga za stoma pomagalo ne može na kvalitetan način pričvrstiti za stijenk, a kao posljedica toga javlja se curenje sadržaja stome ispod podloge što značajno narušava kvalitetu života pacijenata sa stomom (2,5,6,8).

2. CILJ RADA

Cilj rada je prikazati nove mogućnosti skrbi za bolesnika sa kolostomom, pojasniti komplikacije i prikazati slučaj bolesnika koji je imao peristomalno oštećenje kože sa folikulitisom. U radu će se prikazati mogućnosti smanjenja bolesnikovih problema vezanih uz osnovnu bolest, te važnost oporavka i poboljšanja kvalitete života objasniti značaj zdravstvene njege. Na kraju će se objasniti važnost edukacije medicinskih sestara/tehničara i samog bolesnika o skrbi za kolostomu i peristomalnu kožu i edukacije o metodama zbrinjavanja i samozbrinjavanja.

3. PRIKAZ SLUČAJA

3.1. Anamnestički podaci

3.1.1. Medicinska anamneza

Bolesnica N.N., rođena 1952. g., nepoznatog zanimanja. 1. posjeta – 30.3.2018., 19:57 h.

Hitan prijem na odjel kirurgije.

Medicinske dijagnoze: Cor decomp., FA perm.-cum tachyarhitmiam ventricularis, Haemoptysis, Insuff. resp., Pneumonia susp., Insuff. Valvulae aortae 2-3+, Insuff. Renalis chr., Hypertensio arterialis, F33.3, Mb. Vascularis cerebri, TIA c hemiparesis l. dex., Radiculopathia L4/L5.

Bolesnica je upućena na Hitni bolnički prijem OB Bjelovar zbog sedmodnevnog odsustva stolice i jake boli u abdominalnoj regiji. Adekvatni anamnestički podaci od bolesnice se ne mogu dobiti zbog lošeg općeg stanja. Od ranije neurološki komorbiditet, liječena na Neurološkom odjelu u 12/2015. pod dg. Mb. Vascularis cerebri, TIA c hemiparesis l. dex., Radiculopathia L4/L5.

Prema heteroanamnestičkim podacima, od danas trpi nesnosne bolove u trbuhu, hropti, ne može iskašljati, febrilna do 38,2 C, unazad 2 dana napuhnuta, te joj se pogoršava opće zdravstveno stanje. Alergije na lijekove nepoznate.

RTG nativ abdomena prikaže se aerolikvidni nivoi crijeva, MSCT obradom verificira se stanje ileusa.

Iz statusa: RR: 90/60 mmHg, c/p: 160/min, pri svijesti otežanog verbalnog kontakta, dispnoičan u mirovanju, tahikardan, koža i vidljive sluznice su slabije prokrvljene i hidrirane. Na srcu je akcija tahiaritmična, tonovi jasni, šum nad aortom 3/VI. Pulmološka auskultacija bez suradnje te nema osobitosti. Abdomen distendiran palpacijski tvrd i bolan, organomegalije se ne palpiraju sa sigurnošću, bez čujne peristaltike. Ekstremiteti su bez edema i cijanoze.

3.1.2. Sestrinska anamneza

Pacijentica N. N. 1952. g. hitno je primljena na odjel kirurgije OB Bjelovar, u noćnim satima 30. 3. 2018. g. zbog verificiranog ileusa u izrazito lošem općem stanju. Od ranije neurološki komorbiditetan te je liječen na Neurološkom odjelu u 12/2015. pod medicinskom dijagnozom: Mb. Vascularis cerebri, TIA c hemiparesis l. dex., Radiculopathia L4/L5.

Prema medicinskoj dokumentaciji, unazad sedam dana nema stolicu te je prisutna izrazita bolnost abdomena, febrilna je do 38,2 C.

Th: nepoznata, alergije na lijekove nepoznate.

Nakon prijema na odjel kirurgije i smještanja pacijentice u bolesničku postelju učinjen je fizikalni pregled te je utvrđeno da je pacijentica pri procijeni samostalnosti ovisan o visokom stupnju pomoći pri obavljanju higijene, hranjenju, eliminaciji i odijevanju. Ne podnosi napor. Visina: 168 cm, težina: 87 kg.

RR: 90/55 mmHg, puls: 137/min, SpO₂: 83 %, tjelesna temperatura – axilarno: 37,9 oC.

Koža je blijeda i djelomično do jako suha. Glava i vrat, toraks, gornji i donji udovi su bez osobitosti, abdomen izrazito distendiran. Urinarni kateter nema, PVK je postavljena na desnom dorsumu šake.

Sluznica usne šupljine i ostale vidljive sluznice su suhe, što upućuje na ne dovoljan unos tekućine. Zubne, očne, ortopedske proteze nema.

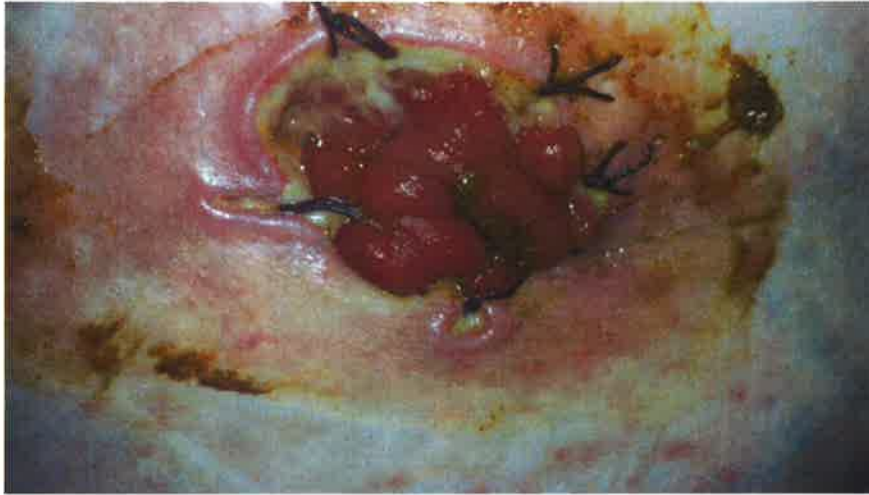Hranjenje i unos tekućine je otežan oralnim putem zbog lošeg općeg stanja.

Nakon operativnog zahvata i bolničkog liječenja i skrbi, bolesnica se otpušta na kućnu njegu poboljšanog općeg stanja te sa izvedenom kolostomom.

Na prvoj kontroli liječnik preporučuje posjetu patronažne sestre zbog pojave postoperativnih komplikacija stome i neupučenosti pacijentice i njene obitelji u njegu i održavanje stome.

Pacijentica je po dolasku iz bolnice educirana o svom novo nastalo zdravstvenom stanju i o promjeni ostomijskog pomagala (dvodjelni sustav s prstenom). Po dolasku kući biva uplašena te joj se kod nemirnog spavanja i veće količine stolice stoma vrećica odljepljuje.

Nakon pregleda liječnika opće prakse, isti šalje patronažnu službu u kućnu posjetu. Pri kućnom posjetu, patronažna sestra pacijenticu umiruje i radi procjenu stome i pomagala, te utvrđuje da iako je tokom hospitalizacije educirana, da i dalje ne zna samostalno primjeniti/promjeniti pomagalo.



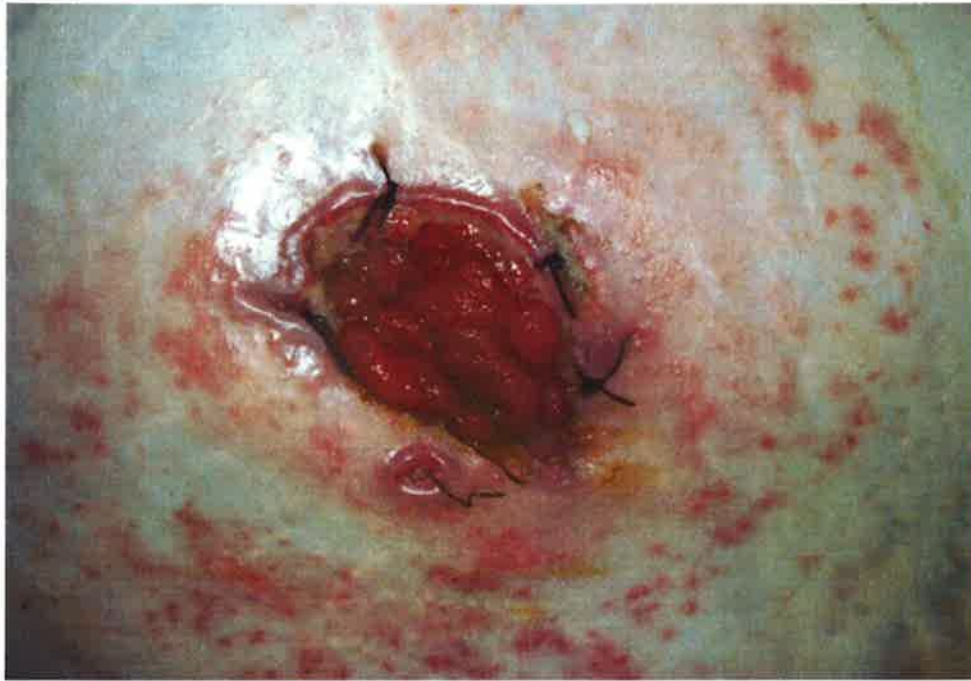Slika 3.1. Ne adekvatna njega stome sa prisutnim naslagama

Izvor: arhiva Stoma medical slikovna dokumentacija.

Patronažna sestra smješta pacijenticu u ležeći položaj te priprema novu stoma pločicu i vrećicu, priprema vreću za otpad, rukavice, škare, lavor sa toplom vodom i neutralni sapun. Nakon adekvatne pripreme pribora, patronažna sestra skida iskorišteno stoma pomagalo, odlaže ga u vreću za otpad, te pristupa toaleti stome i okolne kože. Nakon toalete stome i okolne kože, važno je ta područja dobro posušiti i izmjeriti dimenzije, odnosno promjer stome. Nakon toga patronažna sestra izrezuje stoma pločicu prema dimenzijama stome te ju aplicira na stomu, odnosno kožu oko same stome i na pločicu postavi vrećicu.

Nakon kućne posjete, procjenjuje da je pacijentici za početak potrebna pomoć i predlaže zdravstvenu njegu u kući tri puta tjedno.

Nakon dva dana od preporuke patronažne sestre, do pacijentice dolazi sestra iz kućne njege koja pokušava postaviti stoma pomagalo ali bezuspješno te tada dolazi do obilnijeg istjecanja stolice u peristomalno područje i do oštećenja peristomalne kože veće površine.



Slika 3.2. Prikaz stome nakon provedenog prvog pranja i njege

Izvor: arhiva Stoma medical slikovna dokumentacija.

Sa liječnikom opće prakse, poziva se stručni suradnik iz područja ostomije za savjetovanje oko skrbi za stomu. Stručni suradnik se odaziva pozivu, te sa medicinskom sestrom iz kućne njege odlazi do pacijentice sa kolostomom. Stručni suradnik tokom posjete pacijentici obavlja njom informativni razgovor vezan za samu stomu i njene strahove i nepoznanice oko njege stome i primjene pomagala za stomu. Nakon razgovora uz pomoć medicinske sestre, stručni suradnik za ostomiju utvrđuje problem i predlaže rješenja istoga. Jedan od vodećih problema je bio prevelik otvor na stoma pločici koji je dovodio do stalne iritacije i oštećenja peristomalne kože a ujedino i istjecanje stolice izvan stoma vrećice i ispadanja pomagala.

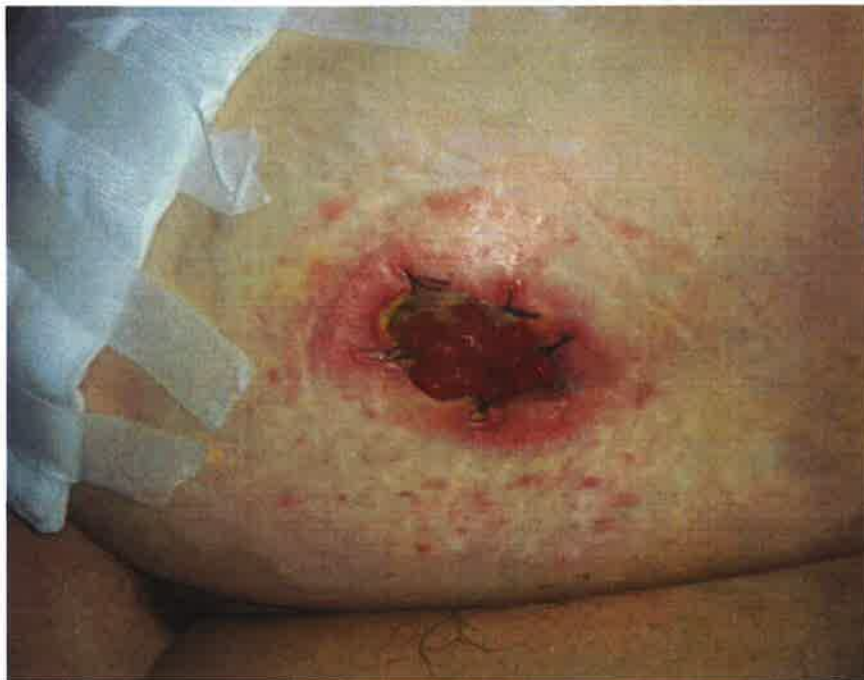Po definiranju problema i rješenja, educira pacijenticu i medicinsku sestru iz kućne njege o pravilnom izrezivanju stoma pločice u veličinu same stome i pravilnoj aplikaciji stoma vrećice. Drugi vodeći problem je bio oštećenje peristomalne kože veće površine, otprilike veličina cijelog stoma pomagala. Najnovija dostignuća i preparati iz područja zbrinjavanja oštećenja peristomalne kože su dala odlične rezultate, jedan od tih proizvoda je i sprej na silikonskoj bazi bez alkohola i parabena, koji štiti peristomalnu kožu, a nastala oštećenja na peristomalnoj koži cijeli, odnosno obnavlja peristomalnu kožu. Stručni suradnik zbog dostupnosti tog spreja odlučuje se za tu metodu rješavanja drugog pacijenticeinog problema, odnosno peristomalnog oštećenja kože, jer taj sprej stvara zaštitni film na peristomalnoj

kožite je na nju moguće normalno zalijepiti stoma pločicu bez bojazni od novih oštećenja peristomalne kože.

Glavna uloga medicinske sestre u ovom slučaju je bila adekvatno obaviti njegu stome i peristomalne kože, što je činila sa toplom vodom i neutralnim sapunom, nakon njege i toalete stome i peristomalne kože, peristomalnu kožu je važno posušiti te dobro našpricati regenerirajućim sprejem na bazi silikona. Nakon tih postupaka sa stomom aplicira se stoma pomagalo u u obliku stoma pločice i vrećice.

Pravilno postavljeno ostomijsko pomagalo – pločica bi trebalo stajati 3 dana, a vrećica bi se trebala mijenjati kada se polovina iste napuni sadržajem.

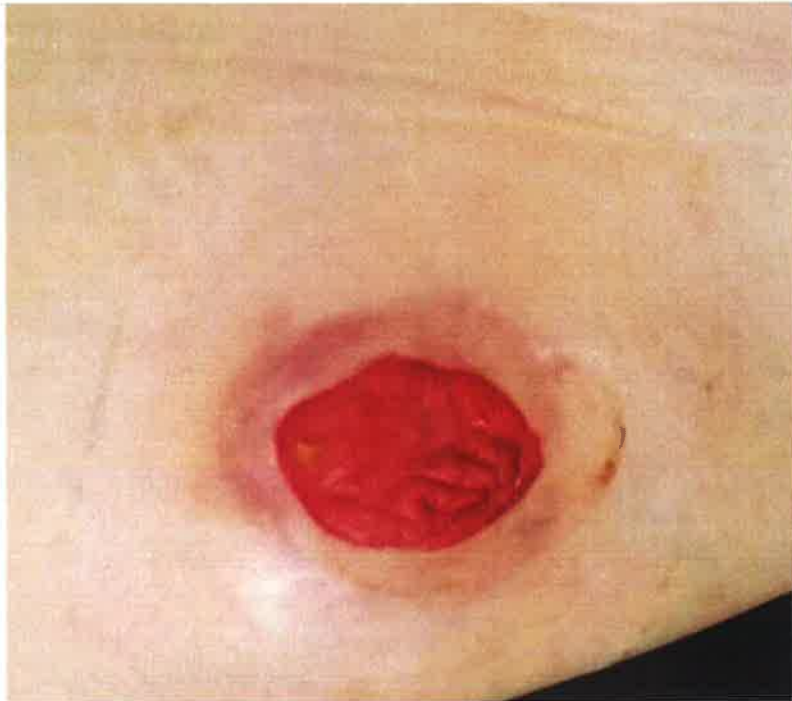Kod pacijentice čiji je slučaj prikazan, u samo 10 dana i 3 izmjene stoma pločice, došlo je do potpunog oporavka peristomalnih oštećenja što je sve rezultiralo zadovoljstvom pacijentice, njenom boljom edukacijom po pitanju same stome i njege stome, te zadovoljstvom edukatora.



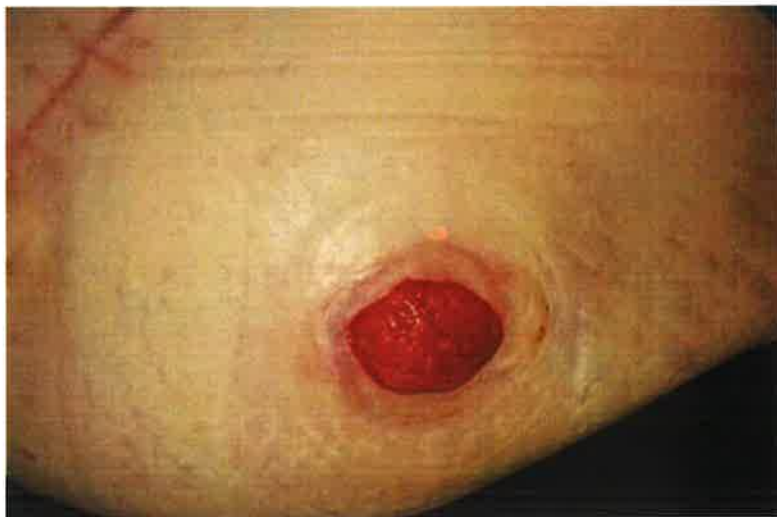Slika 3.3. Peristomalno oštećenje kože

Izvor: arhiva Stoma medical slikovna dokumentacija.

Kao zaključak ovog slučaja naglasila bi da „znanje je put prema rješavanju svih situacija i pomoći pacijentu“.



Slika 3.4. Stoma bez peristomalnog oštećenja kože
Izvor: arhiva Stoma medical slikovna dokumentacija.



Slika 3.5. Stoma bez folikulitisa kao komplikacije ne adekvatne njege stome i upotrebe
stomalnih pomagala
Izvor: arhiva Stoma medical slikovna dokumentacija.

3.2. Proces zdravstvene njege

Proces zdravstvene njege kod bolesnika sa stomom usmjeren je na utvrđivanje individualiziranih sestrijskih dijagnoza za svakog bolesnika ponaosob i planiranja adekvatnih intervencija koje su usmjerene najviše na edukaciju bolesnika i njegovo osposobljavanje za samopomoć, odnosno samostalnost u njezi stome i apliciranju stpoma pomagala (10,11).

3.2.1. Edukacija pacijenta i njegove obitelji o stomi i stomalnim pomagalima

Gubitak zdravlja vrlo je težak za svaku osobu i zato je edukacija bolesnika i obitelji proces tokom kojeg medicinska sestra im organizirano pomaže u što boljem upoznavanju promjena koje su nastale zbog bolesti, te da što kvalitetnije savladaju nastale poteškoće, spriječe moguće komplikacije, a poticanjem samostalnosti bolesnika, očuvaju adekvatnu kvalitetu života (12).

3.2.2. Toaleta kolostome

Osim prikupljanja otpadnih nusprodukata metabolima, stoma vrećica pomaže u sprečavanju širenja neugodnih mirisa i štiti samu stomu i kožu oko nje. Većina sustava za jednokratnu upotrebu se koristiti tijekom 2 – 5 dana, dok neki modeli mogu se upotrebljavati i duže. Svi modeli se trebaju promijeniti u slučaju da dođe curenja sadržaja iz vrećice, dok se svaka vrećica treba isprazniti ako je popunjena od jedne trećine do jedne polovine (13). Najbolje vrijeme za izmjenu vrećice je kada su crijeva manje aktivna a to je obično 2 – 4 sata nakon obroka (14). Nakon nekoliko mjeseci velika većina bolesnika će sami biti sposobni predvidjeti koje je vrijeme u njih najprikladnije za promjenu. Pri izboru sustava vrećica treba uzeti u obzir koji sustav omogućuje najbolje prijanjanje uz peristomalnu kožu i koji najbolje štiti kožu. Koja će vrsta vrećice biti odabrana ovisi i o lokaciji i strukturi kolostome, konzistenciji fekalnih masa i dr (15).

3.2.3. Sestrinske intervencije kod toalete kolostome

Medicinska sestra trebala bi osigurati privatnost i emocionalnu podršku bolesniku. Pri postavljanju stoma pomagala, sestra mjeri stomu pomoću šablonskih mjerila za otvor stome te izmodelira odgovarajuću veličinu otvora na pomagalu koji se aplicira (11). Taj postupak je važan kod stoma koje su nepravilnog oblika. Važno je da medicinska sestra uputi bolesnika da otvor stome nema receptore za bol te da otvor na pomagalu ne smije biti preuzak kako nebi došlo do natiska i nekroze tkiva crijeva. Treba se izbjegavati i rezanje/modeliranje prevelikog otvor na pomagalu jer je tada koža izložena utjecaju fekalija i vlaženju što dovodi do oštećenja (12,16). U periodu između šest tjedana do tri mjeseca nakon formiranja, stoma će se suziti do svoje konačne veličine (13,14,17).

Za promjenu vrećice potrebno je:

- pripremiti potreban pribor za higijenu stome
- oprati ruke i osigurati privatnost bolesnika
- objasniti postupak prije svakog postupka jer postoji mogućnost da će bolesnik nakon nekog vremena samostalno izvoditi postupak
- navući rukavice
- skinuti i baciti staru stoma vrećicu te nježno obrisati maramicom stomu i okolnu kožu
- pažljivo oprati stomu blagim sapunom i vodom i osušiti je nježnim tapkanjem, ostaviti da se stoma u potpunosti osuši, pregledati stomu i okolnu kožu te ako je potrebno, obrijati dlake da bi se podloga bolje prilijepila te da bi se izbjegla iritacija kože prilikom skidanja podloge kod iduće promjene.
- odlijepiti papir s poleđine pripremljene podloge, namjestiti preko stome i nježno je pritisnuti (11).

Važno je bolesnika uputiti da miruje oko 5 minuta nakon aplikacije pomagala kako bi se podloga bolje priljubila uz peristomalnu kožu (18). Tjelesna toplina će omekšati podlogu te povećati sigurnost pomagala. U vrećici treba ostati malo zraka kako bi se omogućilo sadržaju da se spusti na dno. Vrećice za stomu se proizvode se u više oblika i veličina s ciljem udobnosti, sigurnosti i lakše primjene (16).

3.2.3.1. Vrećice za jednokratnu upotrebu

Pacijentu koji često prazni vrećicu (zbog dijareje, svježe kolostome i sl., često bolje odgovara jednostruki sustav vrećica za jednokratnu upotrebu i to one koje se mogu prazniti ili one sa kopčom za zatvaranje jer otvaranje dna vrećice omogućuje lakše pražnjenje (19).

Vrećice za jednokratnu upotrebu sa zatvorenim krajem mogu ići zajedno s adhezivnom pločicom, zaštitnom podlogom za kožu, remenima za pričvršćivanje, filtrima od ugljena za plinove. Dvostruki sustav vrećica koje se mogu drenirati smanjuju mogućnost oštećenja kože (20,21).

3.2.3.2. Vrećice za višekratnu upotrebu

Obično su proizvedene od čvrste plastike, a neki modeli imaju mogućnost filtriranja i ispuštanja plinova izvan vrećice (19). „Da bi se vrećica ispraznila potrebno je:

- okrenuti vrećicu tako da dno bude gore i otkačiti zaštitnu kopču
- omogućiti da se sadržaj isprazni u toalet ili noćnu posudu
- obrisati dno vrećice i ponovo staviti zaštitnu kopču
- nakon izvođenja i objašnjenja postupka, ohrabriti bolesnika da se sam uključi u njegu“ (20).

Izmet se isprazni, a vrećica se omota papirom i baci u kantu za otpatke. Uglavnom se pacijenti brinu zbog neugodnih mirisa, no materijal modernih stoma vrećica je savršeno zatvoren, te neugodan miris ostaje unutar vrećice (18). Neke vrećice imaju i ugrađen filter od ugljena za neugodne mirise. Važno je uputiti pacijenta da ukoliko adekvatno održava stomu i vrećicu, miris će se osjetiti tek pri promjeni (20).

3.2.4. Sestrinske dijagnoze vezane uz kolostomu i kolostomalne komplikacije

1. Neprihvatanje vlastitog tjelesnog izgleda u/s kolostomom (22).

Cilj:

- Pacijentica slobodno iznosi svoje osjećaje i prepoznaje problem.

- Suraduje sa timom odgovornim za njenu skrb.

Intervencije:

- poticati pacijenticu da iznese svoje osjećaje u vezi fizičkog izgleda
- poticati pacijenticu da se uključi u prevoj i njegu stome, pacijentica vidi izgled stome i dodiruje ju
- pacijentica postavlja pitanja na koja dobiva adekvatan odgovor
- poticati pacijenticu da se uključi u suport grupe, te da stupi u kontakt s drugim osobama koji imaju stomu (23).

2. Socijalna izolacija u/s promijenjenim tjelesnim izgledom što se očituje izjavom pacijentice "Što ako mi se vrećica odlijepi kad nisam doma?", "Što ako netko primijeti stomu ili osjeti neugodne mirise? (22)"

Cilj:

- Pacijentica će znati identificirati razloge osjećaja usamljenosti i verbalizirati ih.
- Pacijentica će razviti odnos suradnje sa medicinskom sestrom (23).

Intervencije:

- poticati obitelj da provodi više vremena sa pacijenticom
- razviti adekvatan odnos s pacijenticom u pozitivnom i suradničkom duhu
- navoditi obitelj da više komunicira s pacijenticom i da ju potiče na izražavanje emocija
- navoditi obitelj da potiče pacijenticu u uspostavljanju međuljudskih odnosa (24)

3. Neupućenost u toaletu stome u/s nedostatkom specifičnog znanja i iskustva (22).

Cilj:

- Pacijentica verbalizira specifična znanja.
- Pacijentica demonstrira specifične vještine.
- Obitelj aktivno sudjeluje u skrbi i pruža podršku pacijentici (23).

Intervencije:

- poticati pacijenticu na usvajanje novih znanja i vještina
- prilagoditi učenje njenim kognitivnim sposobnostima

- podučiti pacijenticu specifičnom znanju
- pokazati pacijentici specifičnu vještinu
- osigurati pomagala tijekom edukacije
- poticati pacijenticu i obitelj da postavljaju pitanja
- poticati pacijenticu da verbalizira svoje osjećaje
- osigurati vrijeme za verbalizaciju naučenog
- omogućiti pacijentici demonstriranje specifične vještine
- pohvaliti pacijenticu za usvojena znanja (24)

3.2.5. Važnost sestrinske dokumentacije u njezi kolostome

Vrlo važan aspekt zdravstvene skrbi za bolesnika sa stomomom je i pravilno i pravodobno vođenje sestrinske dokumentacije, jer je važno zabilježiti datum i vrijeme izmjene vrećice te osobine sadržaja, uključujući boju, količinu, vrstu i konzistenciju. Također je važno upisati izgled kolostome i peristomalne kože. Uz to sve, treba i upisati sve sestrinske dijagnoze vezane za bolesnika i sve intervencije koje su provedene, te sve ono čemu je medicinska sestra naučila bolesnika te, ako on samostalno provodi toaletu, kako napreduje u provođenju tog postupka. Sestrinska dokumentacija je glavni pokazatelj kvalitete skrbi a i rada medicinske sestre. Ona osigurava kontinuitet kvalitete zdravstvene skrbi i omogućuje sustavno praćenje stanja pacijenata tokom liječenja, dijagnosticiranje sestrinskih dijagnoza, potrebu za količinom sestrinske skrbi i poboljšanje kvalitete zdravstvene njege pružene pacijentatu (22).

Sestrinska dokumentacija između ostalog predstavlja i pravnu zaštitu jer je često dokaz u sudskim procesima (23). Sestrinska dokumentacija treba sadržavati vremenski pregled pružene skrbi i potpuni pregled dobivenih rezultata te isto tako omogućuje medicinskoj sestri da zadovolji sve veća očekivanjima i zahtjeve koji se ispred nje stavljaju i olakšava dobru sestrinsku praksu i komunikaciju unutar tima (22,24).

3.3. SACS klasifikacija

SACS klasifikacija - razvijena je kako bi zdravstvenom osoblju ponudila objektivan alat za klasifikaciju oštećenja peristomalne kože (25). Ovim alatom izbjegnuto je problem subjektivne procjene lezija peristomalne kože, te ustanovljen opće prihvatljiv, lako razumljiv i lako primjenjiv način procjene (26). Postoji pet kategorija i kvadranta u S.A.C.S klasifikaciji, započevši s lezijom L1-LX. Prvi korak procjene je određivanje lezije (L1-LX), drugi korak je označavanje mjesta - topografije dijagnosticirane lezije (TI - TV), dok je treći korak evidentiranje (27).

Procjenjuje se 7,5 cm kože od baze stome.

- L1: Hiperemijske lezije-koža je crvena bez gubitka tkiva
- L2: Erozivne lezije-s gubitkom tkiva bez širenja ispod dermisa
- L3: Ulcerozne lezije-koje se šire ispod dermisa
- L4: Ulceruzne lezije-fibrinske i nekrotične
- LX: Proliferativne lezije-oksulantne naslage, granulomi, neoplazme (25).

Topografija određuje kvadrante oko stome koji su obuhvaćeni lezijom. Može uključivati i više od jednog "T". Kvadranti obuhvaćeni lezijom moraju se iz perspektive medicinske sestre ili davaoca zdravstvene skrbi, odrediti na način da se stane izravno ispred i licem prema pacijentu. Gornji lijevi kvadrant (9-12h) označuje se kao TI, TII kvadrant (12-3h), TIII kvadrant (3-6h), TIV kvadrant (6-9) dok TV govori o zahvaćenosti svih kvadranta oko kože stome (28). Upotrebom standardiziranog obrazca kao instrumenta procjene stanja peristomalne kože, procjena oštećenja prilikom pojave i daljnjeg praćenja oštećenja je vrlo objektivna, što znatno olakšava samo praćenje te daljnja istraživanja (evidence based), s krajnjim ciljem prevencije nastanka peristomalnih oštećenja kože (29). Odabirom adekvatnog stoma pomagala kao i pravilnom primjenom peristomalna oštećenja se mogu svesti na minimum (30).

4. RASPRAVA

Uz stome su vezane brojne komplikacije. Komplikacije se dijele na one koje su vezane uz vanjski izgled stome te na komplikacije peristomalne kože. Mogu biti rane i kasne. U rane komplikacije spadaju one koje se javljaju za vrijeme boravka pacijenta na odjelu. „Rane komplikacije su: dehiscenca stome, nekroza stome i retrakcija stome“ (32).

Komplikacije koje nastaju nakon nekoliko tjedana od kreiranja stome spadaju u kasne komplikacije. U kasne komplikacije spadaju: stenoza stome, parastomalna hernija, prolaps stome, hipergranulacije i retrakcija stome (19). Uz stome za hranjenje veže se manji broj komplikacija koje se obično rješavaju na jednostavniji način nego komplikacija ekskrecijskih stoma. U te komplikacije ubrajaju se: ispadanje cijevi za hranjenje, zacurjevanje sadržaja uz cijev za hranjenje, infekcija uz cijev za hranjenje, hipergranulacije, komplikacije kože. Uglavnom su komplikacije posljedica loše kirurške tehnike. Iz tog razloga je bitno da se kreiranje stome shvati kao izuzetno zahtjevan zahvat koji trebaju izvoditi kirurzi s velikim iskustvom u takvoj vrsti zahvata.

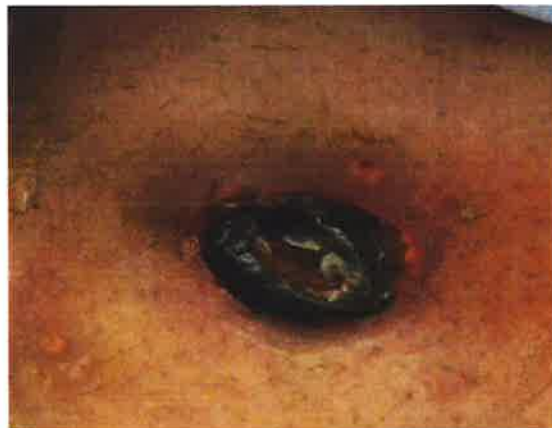Svaku navedenu komplikaciju potrebno je pravovremeno prepoznati, a da bi se pravodobno prepoznala i da bi se u pravom trenutku provela odgovarajuća intervencija nužno je pratiti:

- boju peristomalne kože te toplinu i turgor kože
- boju i vlažnost sluznice crijeva/stome
- razinu stome u odnosu na vanjsku površinu trbušne stijenke
- vrstu i količinu sadržaja
- izgled eventualne sekrecije uz stomu (26).

4.1. Nekroza i dehiscenca stome

Nekroza i dehiscenca stome su rane komplikacije stome koje se primjećuju u prvim danima nakon operativnog zahvata. Ova dva stanja međusobno su povezana. Nekroza nastaje kao posljedica nedovoljne opskrbe stome krvlju (31). Radi se o lošoj tehnički izvedenoj operaciji. Najčešća greška je resekcija crijeva na krivoj razini što za posljedicu ima ishemiziranu vijugu crijeva, koja već u samom početku nema potencijala za adekvatno zarastanje. Drugi je slučaj preuzak otvor trbušne stijenke koji opstruira stijenkku stome sprečavajući normalnu cirkulaciju. Najmanje pogubna je tranzitorna ishemija koja je ograničena na dio sluznice crijeva na

otvoru stome. Ako se cirkulacija uspije oporaviti vidljive promjene postupno regrediraju i sluznica postaje zdravog izgleda. U slučaju kada ishemija nije tranzitorna nego stalna i progredirajuća, dolazi do progresije ishemičnih promjena uz rubove stome. Promjene se prepoznaju kao tamne promjene koje se šire od ruba stome prema proksimalno. Promjene zahvaćaju sve slojeve stijenke crijeva i završavaju gangrenom crijeva uz pojavu neugodnog mirisa. Kao posljedica gangrene crijeva dolazi do dehiscence šavne linije. Kada se pojavi dehiscenca javlja se problem takozvanog zacurjevanja cijevnog sadržaja uz stomu. U tom slučaju crijevni sadržaj u većoj ili manjoj mjeri curi uz stomu u potkožje parastomalno gdje se formira apscesna šupljina (32). Manje dehiscence koje zahvaćaju do pola cirkumferencije otvora stome, mogu se u početku tretirati konzervativno. U tom slučaju tretman se svodi na redovito ispiranje i toalete parastomalnog prostora uz zaštitu defekta pastom za stome. Na taj način omogućuje se sekundarno cijeljenje kroz dulji vremenski period. U slučaju kad nekroza zahvati čitavu cirkumferenciju crijeva nema mogućnosti oporavka stijenke crijeva i dolazi do kompletne dehiscence i propadanja stome (Slika 4.1.). Jedino rješenje u tom slučaju je ponovni operativni zahvat i formiranje nove stome (31).

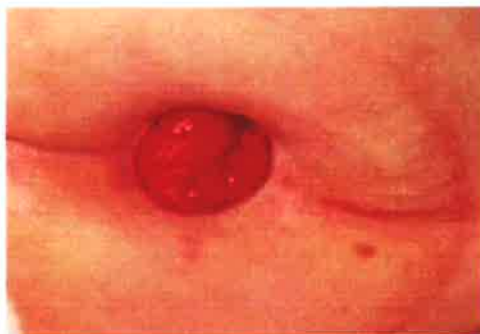

Slika 4.1. Nekroza stome

Izvor: Stoma Complications | Nurse Key
(12.09.2019)

4.2. Retrakcija stome

Retrakcija stome (Slika 4.2.) je komplikacija stome kod koje se uvlači otvor stome ispod razine okolne kože. Može se javiti u ranom ali i u kasnom postoperativnom tijeku. U ranom postoperativnom razdoblju do retrakcije dolazi najčešće zbog tehnički loše izvedenog zahvata (30). Ako je stoma izvedena na način da je crijevo pod tenzijom očekuje se da će brzo nastati retrakcija stome s potonućem otvora ispod razine kože. Glavni problem retrakcije stome je nemogućnost adekvatnog apliciranja podloge stoma pomagala (32).



Slika 4.2. Retrakcija stome

Izvor: myweb.tiscali.co.uk

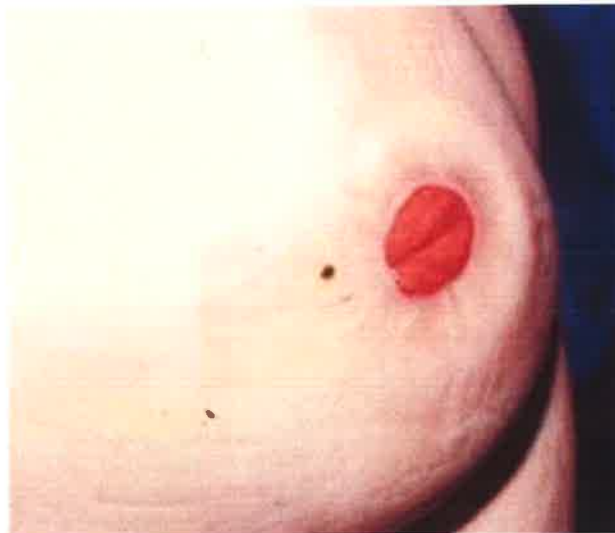(12.09.2019)

4.3. Parastomalna hernija

Parastomalna hernija (Slika. 4.3.) predstavlja prolaps abdominalnih organa ili dijelova organa pored stome kroz otvor za stomu. Radi se o vrlo čestoj komplikaciji, koja se javlja u oko 50% slučajeva komplikacija. Prolaps sadržaja u parastomalni prostor može vršiti pritisak na izlazni dio stome radi čega se javlja problem sa evakuacijom stolice u vidu više ili manje izraženih opstipacija. Drugi problem predstavljaju bolovi koji se javljaju na mjestu prolapsa a posljedica su otežane pasaže crijevnog sadržaja kroz vijuge koje su dijelom uklještene u kilnom otvoru (32). Kao najteža komplikacija parastomalne hernije je inkarceracija kilnog sadržaja sa posljedičnim komplikacijama. Kao komplikacija inkarceracije javlja se ileus tankog ili debelog crijeva, ovisno o tome koje je crijevo uklješteno. Ako inkarceracija traje 6 ili više sati postoji velika vjerojatnost da će se razviti gangrena crijeva sa posljedičnom perforacijom i razvojem sterokoralnog peritonitisa (4). Navedeno stanje može biti fatalno ako

se na vrijeme ne prepozna. Svaku prepoznatu parastomalnu herniju potrebno je adekvatno tretirati i nikako je ne ostaviti zanemarenu. U prvom redu je pacijentu potrebno preporučiti izbjegavanje tjelesnih napora i ordinirati elastični pojas za parastomalnu herniju. Isti se mora nositi svakodnevno tijekom dana. Ukoliko se pojasom uspije postići zadovoljavajući rezultat (uredna probava, uredna evakuacija stolice, regresija bolova...), takav tretman može se nastaviti. Za pacijente sa parastomalnom hernijom bitne su redovite kontrole na kojima se mora dobiti detaljan uvid u veličinu hernije, oblik, veličinu kilnog otvora, mogućnost vraćanja sadržaja u abdomen, boju kože iznad hernije i sl. Ako se tijekom kontrolnih pregleda ustanovi da dolazi do povećanja hernije uz pojavu učestalijih subjektivnih i objektivnih tegoba treba razmotriti mogućnost operativnog zahvata (30).

Operativni zahvat svodi se na zatvaranje kilnog otvora uz plasiranje posebno formiranih mrežica bilo laparoskopski ili klasičnom metodom. U manjem broju slučajeva potrebno je kreirati novu stomu na drugom mjestu (31).



Slika 4.3. Parastomalna hernia

Izvor: myweb.tiscali.co.uk

(12.09.2019)

4.4. Prolaps stome

Prolaps stome spada među kasne komplikacije. Javlja se kada splasne početni edem stome koji u ranom postoperativnom tijeku sprječava da mobilna vijuga crijeva prolabora kroz otvor

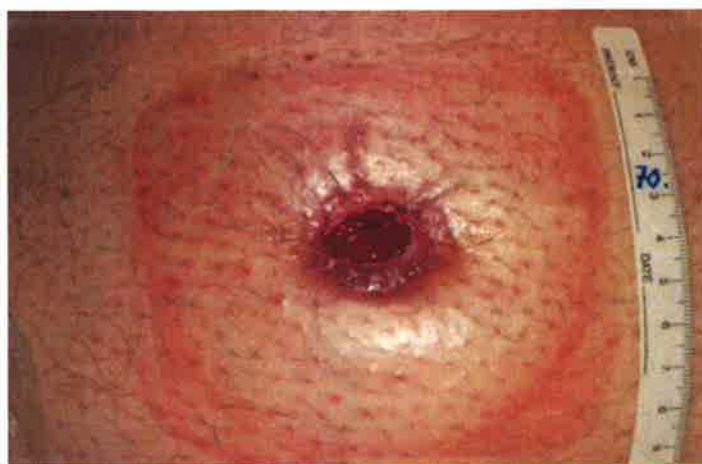stome. Do prolapsa dolazi kada u abdomenu zaostaje slobodna mobilna vijuga tankog ili debelog crijeva od koje je kreirana stoma na stjenki tegmentuma. Kod napora se može dogoditi da ta vijuga prolabira kroz otvor stome u manjem ili većem obimu (3,4).

Kod prolapsa stome glavni je problem što prolabirana vijuga bude eksponirane i nezaštićene sluznice. Drugi je problem što kod prolapsa dolazi do jedne vrste inkarceracije prolabirane vijuge uz razvoj edema vijuge koji dovodi do poremećene opskrbe krvlju. Ovisno o stupnju smanjenja opskrbe krvlju prolaps se prezentira kao edem sluznice kao početni stadij ishemije, pa sve do gangrene crijeva u slučaju kompletne ishemije. Ako se prolaps javlja sporadično i samo prilikom težih tjelesnih napora nije potrebna kirurška korekcija (33). U tom slučaju je dovoljno uputiti pacijenta ili osoblje koje se brine o pacijentu na koji način postupati u slučaju prolapsa (28).

Prolaps vijuge crijeva potrebno je što prije reponirati da bi se spriječile ranije navedene komplikacije. Pacijenta staviti u ležeći položaj, a kasnije ga osloboditi tjelesnih opterećenja. Preporuča se i nošenje kilnog pojasa. U slučaju da se prolaps javlja učestalo i kod najmanjih napora potrebno je u obzir uzeti kirurško liječenje. Kirurška terapija se svodi na dodatnu resekciju vijuge i novo formiranje stome (30).

4.5. Stenoza stome

Među kasne komplikacije ubrajamo i stenozu stome (Slika. 4.4.). Javlja se relativno rijetko i predstavlja stanje kojem se ne zna pravi uzrok. Često se javlja kod stoma u pacijenata sa Chronovom bolesti. Do stenozе može doći na razini kože ili fascije. Obično se javlja kod retrahiranih stoma (34). Postupno dolazi do pojave fibroznih promjena na samom otvoru stome koje dovode do suženja otvora stome. Tegobe kod pacijenta ovise o stupnju suženja. Suženje otvora i fibroza onemogućavaju normalnu pasažu crijevnog sadržaja, pa se radi toga javlja jače ili manje izražena opstipacija. Stanje je obično progredijentno i završava potpunom stenozom u slučaju koje je potrebna plastika otvora stome ili kreiranje nove stome (33).



Slika 4.4. Stenoza stome

Izvor: www.vwmin.org

(12.09.2019)

4.6. Granulacije uz stomu

Uz sam otvor stome, odnosno uz rub stome s velikom učestalošću javljaju se hipergranulacije. Etiologija hipergranulacija je nejasna, no primjećeno je da se češće javljaju kod pacijenata kod kojih su u ranom postoperativnom tijeku bile prisutne komplikacije uz rub stome u vidu manjih dehiscenci i produljenog zacjeljivanja. Hipergranulacije za pacijenta predstavljaju problem jer su većini slučajeva uzrok bolova i krvarenja već kod najmanjih manipulacija granulacija (33). Od izuzetne je važnosti razlikovati hipergranulacije od recidiva eventulane maligne bolesti. Iz tog razloga je bitno svaku sumnjivu promjenu uz otvor stome na vrijeme prepoznati i poslati na patohistološku analizu (8). U slučaju negativnog nalaza patohistološke analize, odnosno ako je potvrđeno da se ne radi o malignoj bolesti može se pristupiti rješavanju problema hipergranulacija. Hipergranulacije se mogu tretirati lokalno srebrnim nitratom kojim se postiže lokalna ablacija granulacija. Sljedeći način tretiranja je elektrokauterizacija koja daje dobre rezultate, te lokalna ekscizija granulacija. U slučaju da se radi o recidivu maligne bolesti, potreban je ozbiljan pristup problemu u vidu resekcije stome i kreiranje nove na novom mjestu (31).

4.7. Komplikacije s peristomalnom kožom

Katkad i kad smo poduzeli sve mjere opreza i osigurali najbolju njegu, mogu se dogoditi problemi s kožom oko stome. Važni čimbenici koji mogu utjecati na stanje peristomalne kože su:

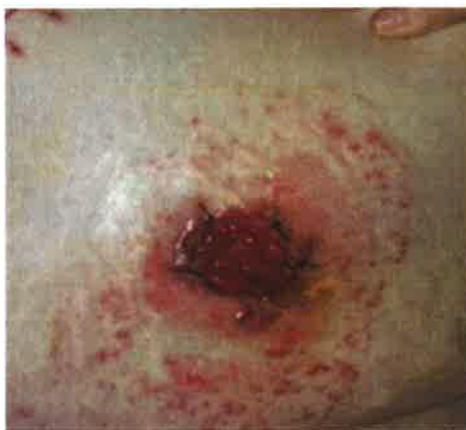- izbor pomagala - medicinsko osoblje i pacijent moraju usko surađivati kako bi izabrali pomagalo koji najbolje odgovara
- izbor pribora - potreban je ako pomagalo u potpunosti ne zadovoljava potrebe osoba sastomom
- priprema kože - kožu je potrebno dobro pripremiti prije novog apliciranja novog pomagala
- rezanje i prijanjanje ljepljivog dijela pomagala - bitan uvjet koji jamči dobro prijanjanje i puni kontakt uz samu stomu
- promjena pomagala - treba biti u skladu sa namijenjenim vremenom nošenja pomagala (35).

4.7.1. Iritativni dermatitis

Iritativni dermatitis je oštećenje kože koje je najčešće posljedica djelovanja stolice na okolinsku kožu (kiselost,enzimi) obično kao posljedica loše higijene stome i neadekvatne primjene pomagala za stomu. Koža je crvenkasta, vlažna i bolna. Njega oko stome mora biti nježna, potrebno je očistiti i posušiti kožu oko stome, koristiti zaštitni puder, pastu, dvostrano ljepljive podloške te provjeriti promjer stome (35).

4.7.2. Folikulitis

Folikulitis je upala folikula dlake nastaje najčešće zbog traumatskog uklanjanja dlake s kože oko stome (Slika. 4.5.). Karakteriziraju ga crvenkaste, točkaste ili inficirane površine u osnovi folikula dlake. Lokalna terapija je po preporuci liječnika a savjetuje se za uklanjanje dlaka koristiti električni brijlač (35).



Slika 4.5. Folikulitis

Izvor: Stoma medical

4.7.3. Gljivične infekcije

Gljivične infekcije - površinsko oboljenje kože kojem pogoduje toplina, vlaga i znojenje, pad imuniteta, antibiotska terapija ili ispucala koža. Na koži se javlja oštro ograničeno crvenilo sa uzdignutim rubom te jakim osjećajem pečenja i svrbeži kože. Potrebno je sačuvati oštećenu površinu kože suhom dobrom toaletom nakon skidanja pločice i sušenjem prije apliciranja nove podložne pločice. Primjenjuju se i antimikotici prema preporuci liječnika (35).

4.8. Enterostomalni terapeut

Enterostomalni terapeut je visokoobrazovana medicinska sestra/tehničar koja raspolaže sa specifičnim znanjima iz područja zdravstvene njege, sociologije, psihologije i rehabilitacije. Dio je multidisciplinarnog tima koji skrbi o bolesnicima sa stomom. Ravnopravno sudjeluje u liječenju bolesnika već i prije operativnog zahvata, zatim u poslijeoperacijskom periodu te na početku života sa novokreiranom stomom, a sve s ciljem što bržeg bolesnikovog povratka u svakodnevni život (32). Uloga stomaterapeuta je savjetovanje bolesnika o načinima kako da svoj svakodnevni život učini što kvalitetnijim i kako da odabere adekvatno stoma pomagalo. Njegova uloga osobito se ističe pri edukaciji o fizičkoj aktivnosti, odijevanju, seksualnim odnosima, rekreaciji, putovanjima te povratku u radnu sredinu..

Razvijene zemlje su prepoznale potrebe i razvile specijalizacije za medicinske sestre u području ostomije. Nakon sestrinske specijalizacije one postaju enterostomalni terapeuti sa znanjem i kvalifikacijama za zbrinjavanje svake kirurške rane kod pacijenata sa stomom (36). U Hrvatskoj se javio problem nedostatka enterostomalnih terapeuta kao specijalno educiranog kadra, iako ga gotovo sve razvijene zemlje imaju već tridesetak godina.

U Republici Hrvatskoj škola za enterostomalne terapeute postoji u sklopu Fakulteta za zdravstvene studije, Sveučilišta u Rijeci. „Program omogućuje ciljno obrazovanje medicinskih sestara iz područja njege stome, rane i inkontinencije. Potrebe bolesnika po povratku u socijalnu sredinu zahtijevaju pokretanje ovog programa. Bolesnici su po otpustu iz ustanove prepušteni sami sebi i zdravstvenim djelatnicima koji nemaju adekvatno znanje i vještine za zbrinjavanje bolesnika navedenih patologija. Program obrazovanja enterostomalnih terapeuta provodi se po smjernicama koje preporučuje WCET (27). Program ima svoju vrijednost jer omogućava prvostupnicama sestrinstva dobivanje dodatnih vještina i kompetencija iz područja enterostomalne terapije, inkontinencije i njege kronične i kirurške rane“ (33).

Taj korak uvelike utječe na kvalitetu obrazovanja medicinskih sestara - stomaterapeuta i donosi značajne rezultate u edukaciji bolesnika i njihovih obitelji jer samo kvalitetno i visoko obrazovano zdravstveno osoblje može osigurati kvalitetnu njegu i edukaciju i dobro prihvaćanje kolostome (36,37).

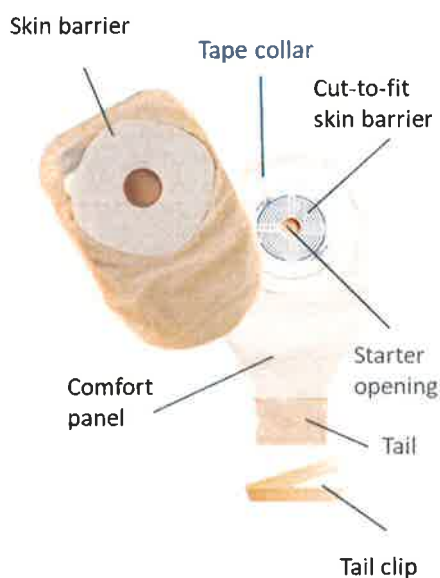
4.9. Pomagala za kolostomu

Svaka osoba kojoj je izvedena stoma trebala bi koristiti vrećicu i podložnu pločicu. Kod dvodijelnog sustava, podložna pločica je odvojena od vrećice dok kod jednodijelnog sustava ljepljiva podloga i vrećica su jedna cjelina (33). Najvažniji korak u sestrinskoj praksi kod zbrinjavanja i njege stome sastoji se od pravilnog izbora pomagala koje će najbolje odgovarati bolesnikovim potrebama i načinu života. Postoji nekoliko vrsta stoma sustava:

- jednodijelni sustav
- dvodijelni sustav
- dvodijelni sustav sa tehnologijom spajanja ljepljenjem (32)

4.9.1. Jednodijelni sustav

Kod jednodijelnog sustava podložna pločica i vrećica čine jednu cjelinu. Sustav je diskretan i jednostavan te savitljiv uz nizak profil i malu zamjetljivost. Prilikom mijenjanja vrećice sustav se cijeli odstranjuje jer je namijenjen jednokratnoj upotrebi. Ovaj tip sustava je pogodan za osobe koji nemaju potrebu više od jednom dnevno mijenjati vrećicu. Dostupan je u varijanti za izrezivanje i u modelirajućoj varijanti a može imati ispust ili biti bez ispusta (32).

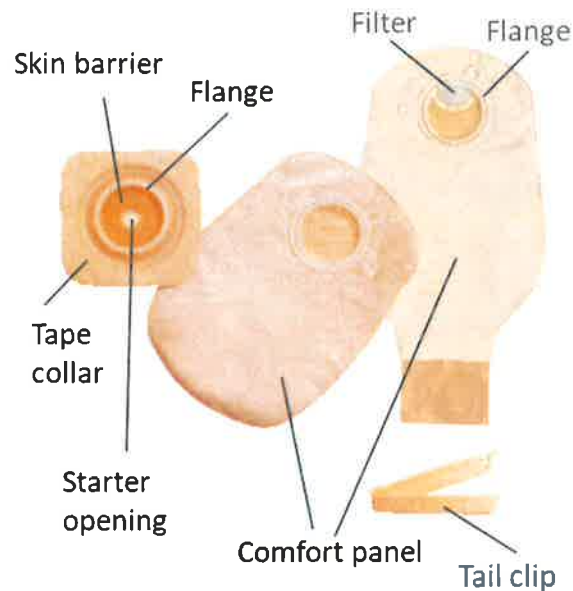


Slika 4.6. Jednodijelni stoma sustav

Izvor: Stoma medical

4.9.2. Dvodijelni sustav

Kod ovog tipa sustava, podložna pločica i vrećica su dvije odvojene komponente sustava, što omogućuje promjenu vrećice bez uklanjanja podložne pločice. U ovom sustavu vrećica i podložna pločica međusobno se spajaju pomoću prstenastih spojnice. Osoba može čuti i osjetiti kada su se komponente sustava međusobno sigurno spojile. Dvodijelni sustav nudi više vrsta vrećica: s ispustom, zatvorene, te mini verziji vrećica (32).

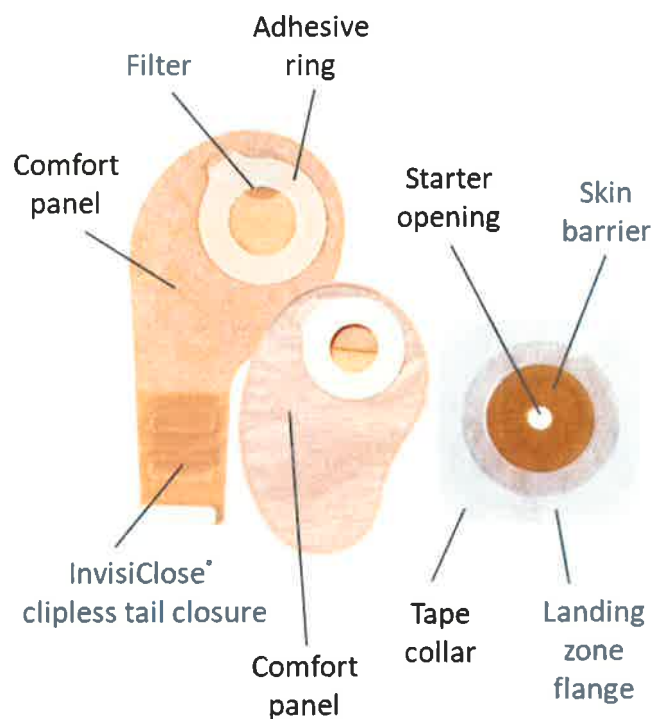


Slika 4.7. Dvodjelni stoma sustav

Izvor:: Stoma medical

4.9.3. Dvodijelni sustav s tehnologijom lijepljenja bez prstena

Kod ovog sustava podložna pločica i vrećica međusobno se spajaju pomoću ljepljivog prstena koji se nalazi na vrećici i područja za lijepljenje na podložnoj pločici, čime se izbjegava potreba za spajanjem pomoću prstenastih spojnica. Tehnologija spajanja lijepljenjem omogućuje savitljivost i gipkost cijelog sustava u odnosu na uobičajeni dvodijelni sustav. Uz to cijeli sustav ima nizak profil te je slabo zamjetan ispod odjeće (32).



Slika 4.8. Dvodijelni sustav s tehnologijom lijepljenja bez prstena

Izvor:: Stoma medical

4.9.4. Stoma vrećice

Većina varijanti vrećica ima ugrađene ugljane filtere koji imaju rupice kroz koji izlaze plinovi dok se istovremeno neutraliziraju neugodni mirisi i omogućuju održavanje vrećice plosnatom. Većina vrećica obučena je obostrano u mikoporoznu tkaninu kako bi se minimaliziralo šuškanje. Ima ih prozirnih i u boji kože, također i u mini verzijama. Vrste vrećica su:

- zatvorene vrećice
- vrećice sa ispustom na kopču ili čičak (33)

4.9.4.1. Zatvorene vrećice

Zatvorene vrećice su osmišljene za jednokratnu upotrebu, što ih čini idealnim za primjenu u posebnim priligodama, pri intimnim odnosima te su također idealne za osobe koje nemaju potrebu više od jednom dnevno mijenjati vrećicu (33). Neke vrećice imaju filtere sa ugljenom koji smanjuju neugodne mirise i pritisak plinova unutar vrećice, ali nemaju ispust. Kad se napune, jednostavno se uklone i odlože u otpad. Preporučuju se za uporabu kod kolostoma (za svakodnevnu uporabu i u posebnim priligodama za sve korisnike) i ileostoma (za posebne priligode) (32).

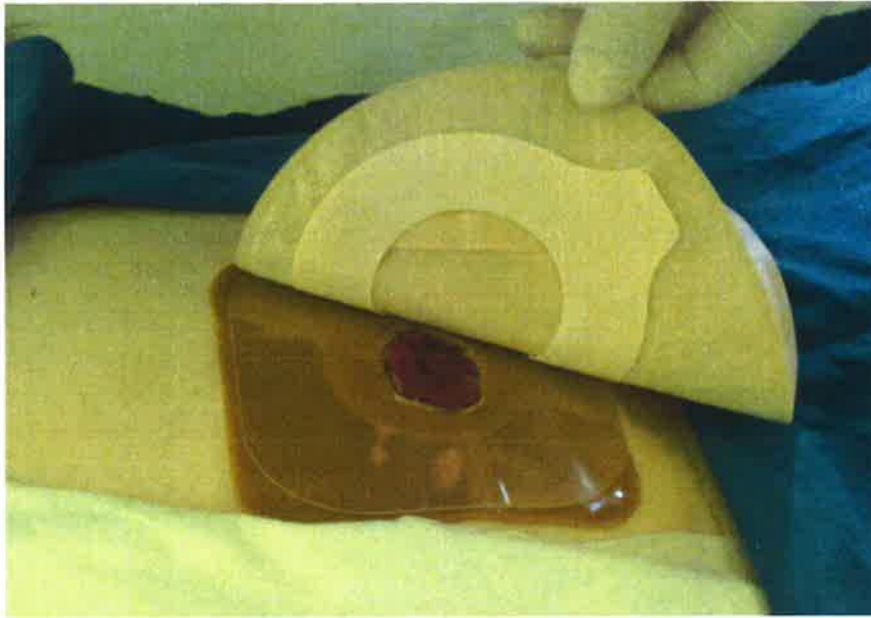
4.9.4.2. Vrećice s ispustom

Preporučuju se za upotrebu kod ileostome. Razlikuje se po vrećici za kolostomu po ispustu koji omogućava pražnjenje obilnog i tekućeg sadržaja ileostome tijekom upotrebe pa ih stoga treba rjeđe mijenjati. Ispust se zatvara kvačicom ili čičkom (33).

4.9.4.3. Podložne pločice

Podložna pločica se lijepi na kožu oko stome, pomaže pri zaštiti peristomalne kože od otpadnih tvari iz stome i služi za fiksiranje stoma vrećice (32). Pločice se izrađuju od dvije vrste specijalnog ljepljiva što osigurava visoku sposobnost prijanjanja uz kožu i upijanje vlage istovremeno. Nakon nekoliko sekundi u dodiru s kožom, pločica zbog osjetljivosti na toplinu savršeno prijanja uz kožu (26). Za učinkovitije prijanjanje kod uvučenih stoma koriste se konveksne podložne pločice. Stoma otvor na pločici može biti:

- na izrezivanje – izrezuje se prema veličini i obliku stome uz pomoć škarića
- tvornički izrezan – postoji mnoštvo veličina, radi najbolje prilagodbe stomi te se ne trebaju dodatno izrezivati
- modelirajući – stoma otvor se modelira prstima, točno prema obliku i veličini stome, Stvara se tijesan spoj oko stome, što omogućava najveću zaštitu od vlaženja ili curenja, za razliku od uobičajenih podložnih pločica koje se izrezuju (33).



Slika 4.9. Prikaz aplikacije stoma pomagala

Izvor: Stoma medical

4.9.4.4. Ostali pribor i kozmetika za njegu stome

Stoma kapa ili čep

Služi za pokrivanje stome u situacijama kad osoba želi dodatnu diskreciju i slobodu kretanja. Vodootporan je, može se koristiti za kupanje, prilikom bavljenja sportom ili kod intimnih odnosa. Nema spremnik za stolicu. Postoje jednodijelni i dvodijelni stoma zatvarači a odabiru se prema sustavu vrećica koji se koristi (26).

Set za irigaciju

Namijenjen je osobama s kolostomom i kojima je propisan postupak irigacije, te su educirani o istom (32).

Pasta za stome

Osigurava čvrsto prianjanje podložnih pločica uz stomu. Koristi se kao zaštita kože oko stome ali i kao punilo za izravnavanje eventualnih ožiljaka i nabora na koži oko stome ili fistule. Na taj način pasta stvori površinu na koju se može aplicirati podložna pločica i produljuje vrijeme upotrebe stoma pomagala (33).

Sredstvo za skidanje ljepila

Nježno uklanja ljepilo, osvježava i omekšava kožu izloženu crijevnim izlučevinama. Nakon čišćenja potrebno je pričekati par trenutaka da se koža osuši pa se tek onda stavlja podložna podloga. Dostupno je u obliku maramica ili kao losion u bočici (26).

Puder za oštećenu kožu oko stome

Pomaže u stvaranju zaštitnog sloja na oštećenoj koži. Nanosi se na oštećenu kožu nakon što se prethodno koža očistila, ostavi se da djeluje nekoliko minuta zatim se ukloni višak pudera stavi se tanki sloj paste za stome i potom se lijepi podložna pločica (26). Prašak upija vlagu s površine kože čime se pospješuje cijeljenje kože (33).

Elastični remen

Elastični remen za stoma vrećice pruža dodatnu sigurnost za vrijeme nošenja stoma pomagala i osigurava produljenu dužinu nošenja vrećica (26).

Trbušni pojas za stomu

Služi kao potpora oslabljenoj trbušnoj muskulaturi nakon operacije s ciljem sprečavanja nastajanja parastomalne hernije (32).

Dezodorans

Sredstvo koje učinkovito eliminira ili neutralizira neugodne mirise. Otprilike šest do deset kapi se stavi u vrećicu pri mijenjanju te se protrljaju stranice kako bi se dezodorans jednako rasporedio unutar vrećice (26).

5. ZAKLJUČAK

Izvođenje stome nije hendikepirajuća procedura. Njeno izvođenje svakako dovodi do promjena u kvaliteti života u smislu fizičke, psihičke, socijalne i duhovne dobrobiti. Živjeti kvalitetno sa stomom je moguće. Kvalitetno kreiranje stoma ne ovisi samo o vještom i iskusnom kirurgu već o vrlo dobroj suradnji svih članova tima. Liječnici operateri, medicinske sestre, liječnici specijalizanti, fizioterapeuti, stručni suradnici i ostali članovi, moraju biti usko povezani imati dobru suradnju da bi naši pacijenti imali najbolju moguću skrb. Vrlo bitna je dobra preoperativna priprema pacijenta i operatera kako bi se komplikacije svele na najmanju moguću mjeru.

Abdominalna stoma predstavlja za bolesnika određeni invaliditet. Važnu ulogu u resocijalizaciji takvih bolesnika imaju operater i medicinska sestra koji predstavljaju “prvi ešalon“ u kompleksnom postupku resocijalizacije, a kasnije odgovarajući klubovi nosioca artefijelnih stoma. Oni okupljaju bolesnike sa stomama, upućuju ih u tehnike njege i kontrole stome i pružaju cjelokupnu stručnu pomoć u svezi sa stomama. Ako je stoma inadekvatno kreirana i zbog toga postoji njezina loša funkcija ili je njena kontrola neadekvatna, tada život osobe sa stomom postaje težak i vrlo često nepodnošljiv.

Edukaciju o stomama i životu sa stomom najčešće izvode medicinske sestre na svim razinama zdravstvene zaštite. Postoji problem nedostatka enterostomalnih terapeuta u Republici Hrvatskoj kao posebno educiranog i specijaliziranog kadra, kojeg kao takovog već više od 30 godina imaju gotovo sve razvijene zemlje svijeta a od nedavno i Hrvatska.

Pacijenti sa stomom moraju biti upoznati sa svim pomagalima koja im mogu pomoći u zbrinjavanju njihove stome. Zadaća medicinske sestre je da ih podučiti kako živjeti sa stomom te kako se o njoj brinuti. To obuhvaća postavljanje i skidanje podložne pločice, mijenjanje vrećice te primjenu svih pomagala, kao i psihološku pomoć pri prihvaćanju novonastalog stanja. Vrlo bitna za pacijente je i integracija u poznato okruženje i podrška obitelji. Nije potrebno svima govoriti o svojoj stomi. Obitelj s kojom se živi i koja u svakom trenutku može pripomoći, lakše je razgovarati i imaju više razumijevanja za razgovor bez nelagode. Pacijenti sa stomom moraju znati da njihov život ne prestaje zato što imaju stomu. Oni mogu imati jednako kvalitetan život kao i ljudi bez nje te nastaviti svoj život dalje. Mogu normalno hodati, šetati, baviti se sportom, plivati, ići na posao, družiti se sa dragim ljudima i baviti se svime onime što ga usređuje.

6. LITERATURA

1. Hegeduš Matetić M. O stomi s razumijevanjem
2. Peter A. Cotaldo, John m. MacKeigan: Intestinal Stomas; 2004.
3. Keros P, Pećina M, Ivančić-Košuta M. Temelji anatomije čovjeka. Zagreb:Naklada Naprijed 1999.72-74
4. V. Čačić, Depolo, D.: Acta chirurgica Croatica, službeni časopis Hrvatskog kirurškog društva, Vol. 12, str. 95 – 98, Zagreb.
5. Hrvatski zavod za javno zdravstvo, Registar za rak Republike Hrvatske, Incidencija raka u Hrvatskoj 2013., Bilten br 36, Zagreb, 2015.
6. Prpić I i suradnici: Kirurgija za medicinare, 3. nepromijenjeno izdanje, Školska knjiga Zagreb, 2005. 388-407
7. Corman M L. Colon and Rectal Surgery. 4th ed. Philadelphia, PA: Lippincott-Raven Publishers; 1998. pp. 1264–1348
8. E. Vrdoljak, M. Šamija, Z. Kusić, M. Petković, D. Gugić, Z. Krajin: Klinička onkologija, Medicinska naklada Zagreb, 2013.
9. Vrhovac B, Reiner Ž, Jakšić B, Vucelić B. Interna medicina, 4. promijenjeno i dopunjeno izdanje. Zagreb: Naklada Ljevak; 2008.
10. Kalauz S: Zdravstvena njega kirurških bolesnika, Visoka zdravstvena škola, Zagreb, 2000.
11. Flesch L. u: Nyhus LM, Baker RJ, Fischer JE, editor. Mastery of Surgery. 3rd ed. Boston, MA: Little, Brown & Company; 1997. Care of stomas. pp. 1431–1436
12. Brown H, Randle J. Living with a stoma: a review of the literature. 2005.Journal of Clinical Nursing, 14: 74–81.
13. Včev A. Bolesti debelog crijeva. 2. izd. Osijek: Grafika; 2002. 7. Damjanov I., Jukić S., Nola M., Patologija, 2. izdanje, Zagreb: Medicinska naklada; 2008.
14. I. Prpić i suradnici: Kirurgija, udžbenik za učenike srednjih medicinskih škola, IV. izdanje, Školska knjiga Zagreb, 2009.

15. Goligher JC, Surgery of the Anus, Colon and Rectum (5th edn.). 1984, Baillière Tindall: London. 703-704
16. Brand M I, Dujovny N. Preoperative Considerations and Creation of Normal Ostomies. Clin Colon Rectal Surg. Feb. 2008; 21 (1): 5–16.
17. N. Antoljak: Organizirani probir za rak debelog crijeva – stepenica na putu smanjenje smrtnosti, Medix, br. 107/108
18. Welvaart K. Blumgart LH, Colorectal cancer, 4. izdanje. Dordrecht: Leiden University press; 1980.
19. Gorfine S R, Gelernt I M, Bauer J J. In: Block GE, Moosa AR, editor. Operative Colorectal Surgery. Philadelphia PA: W.B. Saunders Company; 1994. Intestinal stomas: construction and care
20. Brkić T, Grgić M. Kolorektalni karcinom, novosti u gastroenterologiji. Medicus 2006. Vol.15, No. 1, 89-97
21. Hawk ET, Levin B. Colorectal cancer prevention. J Clin Oncol. 2005;23:378–388.
22. Fučkar G. Proces zdravstvene njege, Zagreb: Medicinski fakultet Sveučilištau Zagrebu, 1995.
23. Williams L, Sestrinske procedure. Beograd: Data status; prijevod s engleskog jezika knjige Nursing procedures; 2010.
24. Šepec S, Kurtović B, Munko T, Vico M, Abdu Aldan D, Babić D, Turina A. Sestrinske dijagnoze. Zagreb: HKMS, 2011
25. Boseti C, Levi F, Rosato V, Bertuccio P, Lucchini F, Negri E, La Vecchia C. Recent trends in colorectal cancer mortality in Europe. Int. J. Cancer 2011; 129:180-191.
26. Person B, Lachter J, Asalia A. The Impact of Preoperative Stoma Site Marking on the Incidence of Complications, Quality of Life, and Patient's Independence. Diseases of the Colon & Rectum Volume 55: 7 The ASCRS (2012) 783–787
27. Danielsen KA. Life after stoma creation. Danish medical journal. PHD THESIS. 2013;60(10)

28. Dabrian A, Yaghmaei F, Rassouli M, Tafreshi-Zagheri M. Quality of life in ostomy patients: a qualitative study Patient Preference and Adherence. Dove press, Tehran, Iran 2011;5 1–5.
29. Grant, M., Ferrell, B. R., Dean, G., Uman, G., Chu, D., & Krouse, R. (2004). Revision and psychometric testing of the City of Hope quality of life-ostomy questionnaire. *Quality of Life Research*, 13(8), 1445-1457.
30. Coons SJ, Chongpison Y, Wendel CS, Grant M, Krouse RS. Overall quality of life and difficulty paying for ostomy supplies in the VA Ostomy Health-Related Quality of Life Study: An exploratory analysis. *Med Care*. 2007;45:891–895
31. Nichols T, Riemer M. The impact of stabilizing forces on postsurgical recovery in ostomy patients. *J Wound Ostomy Continence Nurs*. 2008;35:316–320
32. Brown H, Randle J. Living with a stoma: A review of the literature. *J Clin Nurs*. 2005;14:74–81.
33. Mihailović Ž, Edukacija bolesnika o životu sa stomom, Završni rad br. 697/SS/2016, Varaždin 2016.
34. Obrovac Glišić M. Informativni letak, Prehrana za pacijente sa stomom, KBC Rijeka, rujan 2014.
35. Leong, A.P., E.E. Londono-Schimmer, and R.K. Phillips, Life-table analysis of stomal complications following ileostomy. *Br J Surg*, 1994. 81(5)
36. Pearl, R.K., Parastomal hernias. *World J Surg*, 1989. 13(5): 569-72.
37. F.Anaraki, Quality of Life Outcomes in Patients Living With Stoma, *Journal List, Indian J. Palliat Care*.18(3); Sep-Dec 2012.

7. SAŽETAK

Porastom životne dobi i učestalosti bolesti probavnog sustava, naročito karcinoma, zahvati kreiranja i izvođenja abdominalne stome su sve češća intervencija u abdominalnoj kirurgiji. Kreiranje abdominalne stome nije kompliciran kirurški zahvat sam po sebi, ali često nosi rizik od mnogih postoperativnih komplikacija. Dobro kreirane stome omogućavaju privremeno ili trajno rješenje u borbi s brojnim akutnim i kroničnim bolestima u abdomenu. Više mogućih komplikacija i specifičnost kirurške njege za stomu razlog su potrebe da prvostupnici sestrinstva trebaju poznavati činjenice u svezi teorije oko stome, ali i praktične činjenice o abdominalnim stomama. Retrakcija stome, nekroza, parastomalna hernija i prolaps su uglavnom komplikacije operativne tehnike i za njih nisu odgovorni prvostupnici. Pravilna njega stoma i uočavanje komplikacija na vrijeme mogu smanjiti teže posljedice, poput infekcija ili daljnjeg pogoršanja bataljka stome. Osim navedenog kreiranje stome uzrokuje brojne psihosocijalne teškoće kod osobe i na žalost smanjuje ukupnu kvalitetu života. Adekvatno kirurško kreiranje stome, kvalitetna sestrinska skrb o bolesniku i stomi, nutritivni status i psihosocijalna podrška su sve podjednako važni dijelovi u cjelokupnoj medicinskoj i zdravstvenoj skrbi kod osobe sa stomom. Zbog visoke specifičnosti zdravstvene skrbi za pacijenta sa stomom, sestrinska uloga je nezamjenjiva. Posljednjih godina, usavršena su suvremena pomagala i dodaci za skrb oko stome, unaprijeđeno je znanje i pripremljenost pacijenta ali i skrb u zajednici nakon izlaska iz bolnice, a što sve ukupno gledano uvelike većini pacijenata sa stomom omogućuje lakšu ponovnu socijalnu integraciju s minimaliziranjem psiholoških i fizičkih posljedica.

Ključne riječi: kolostoma, komplikacije stoma, zdravstvena skrb, pomagala za stomu, enterostomalni terapeut


8. SUMMARY

With increasing age and incidence of gastrointestinal diseases, especially cancers, abdominal stoma surgery procedures are becoming more common interventions in abdominal surgery. Creating an abdominal stoma is not a complicated surgery in itself, but it often carries the risk of many postoperative complications. Well-created stomas, provide a temporary or permanent solution to many acute and chronic abdominal diseases. The possible complications and specificity of care for the stoma are the reason for the need of nursing knowledge of the facts and the theory about stoma, as well as the practical skills about abdominal stoma. Stoma retraction, necrosis, parastomal hernia and prolapse are mostly complications of the operating technique and nurses are not responsible for this complications. Proper care of the stoma and spotting complications on time can reduce the serious consequences, such as infections or further aggravation of stoma. In addition, creating a stoma causes many psychosocial difficulties in the person and unfortunately reduces the overall quality of life. Adequate surgical creation of the stoma, quality nursing care for the patient and the stoma, nutritional status, psychosocial support are all equally important parts in the overall medical and health care of the person with the stoma. Due to the high specificity of health care for the patient with the stoma, the nursing role is irreplaceable. In recent years, modern aids and supplements for nursing care have been refined, patient knowledge and preparedness are improved, as well as community care after leaving the hospital.

Keywords: colostomy, stoma complications, health care, stoma aids, enterostomal therapist

IZJAVA O AUTORSTVU ZAVRŠNOG RADA

Pod punom odgovornošću izjavljujem da sam ovaj rad izradio/la samostalno, poštujući načela akademske čestitosti, pravila struke te pravila i norme standardnog hrvatskog jezika. Rad je moje autorsko djelo i svi su preuzeti citati i parafraze u njemu primjereno označeni.

Mjesto i datum	Ime i prezime studenta/ice	Potpis studenta/ice
U Bjelovaru, <u>24.10.2019.</u>	GORANKA ŽEVNAR	

Prema Odluci Veleučilišta u Bjelovaru, a u skladu sa Zakonom o znanstvenoj djelatnosti i visokom obrazovanju, elektroničke inačice završnih radova studenata Veleučilišta u Bjelovaru bit će pohranjene i javno dostupne u internetskoj bazi Nacionalne i sveučilišne knjižnice u Zagrebu. Ukoliko ste suglasni da tekst Vašeg završnog rada u cijelosti bude javno objavljen, molimo Vas da to potvrdite potpisom.

Suglasnost za objavljivanje elektroničke inačice završnog rada u javno dostupnom nacionalnom repozitoriju

GORANKA ŽEVAR

ime i prezime studenta/ice

Dajem suglasnost da se radi promicanja otvorenog i slobodnog pristupa znanju i informacijama cjeloviti tekst mojeg završnog rada pohrani u repozitorij Nacionalne i sveučilišne knjižnice u Zagrebu i time učini javno dostupnim.

Svojim potpisom potvrđujem istovjetnost tiskane i elektroničke inačice završnog rada.

U Bjelovaru, 24.10.2019.

Goranka Ževnar
potpis studenta/ice

Goranka Ževnar
Kovačevac 16, Rovišće
099 26 81 503
E mail : gorankabj@gmail.com
Bjelovar, 11.10.2019.

STOMA MEDICAL d.o.o.
F.Folnegovića 1c, Zagreb
Direktor
Željko Vuk, dipl.ing.

ZAMOLBA

Poštovani,

Javljam Vam se iz razloga davanja suglasnosti za korištenje medicinske dokumentacije i fotografskih snimaka koji će mi poslužiti u izradi mojeg završnog rada na preddiplomskom stručnom studiju Sestrinstvo, na Veleučilištu u Bjelovaru. Naslov rada je: *Postoperativne komplikacije kolostoma – prikaz slučaja*. Molim Vas da mi, kao svojem zaposleniku, dozvolite korištenje medicinske dokumentacije koja će mi pomoći u izradi završnog rada.

Svojim potpisom se obavezujem da u radu neću koristiti osobne podatke bolesnika, nego da ću štititi njegovu privatnost sukladno Zakonu o zaštiti osobnih podataka (GDPR).

Također se obavezujem da se ovi podaci neće koristiti u druge svrhe.

U nadi pozitivnog rješenja ove zamolbe,
unaprijed zahvaljujem.

Srdačan pozdrav,

Goranka Ževnar



Tvrtka Stoma medical d.o.o. daje suglasnost zaposlenici tvrtke, Goranki Ževnar, za korištenje medicinske dokumentacije i fotografskih snimaka u svrhu i na način naveden u ovoj zamolbi.
Željko Vuk, dipl.ing



Stoma medical d.o.o.
F. Folnegovića 1 c
Zagreb
1

U Zagrebu, 14. listopada 2019.