

Najčešće porođajne traume novorođenčeta

Blažević, Anđa

Undergraduate thesis / Završni rad

2018

Degree Grantor / Ustanova koja je dodijelila akademski / stručni stupanj: **Bjelovar University of Applied Sciences / Veleučilište u Bjelovaru**

Permanent link / Trajna poveznica: <https://um.nsk.hr/um:nbn:hr:144:882232>

Rights / Prava: [In copyright](#)/[Zaštićeno autorskim pravom.](#)

Download date / Datum preuzimanja: **2025-02-05**



Repository / Repozitorij:

[Digital Repository of Bjelovar University of Applied Sciences](#)



VELEUČILIŠTE U BJELOVARU
STRUČNI STUDIJ SESTRINSTVA

**NAJČEŠĆE PORODAJNE TRAUME
NOVOROĐENČETA**

Završni rad br. 10/SES/2017

Anda Blažević

Bjelovar, rujan 2018.



Visoka tehnička škola u Bjelovaru

Trg E. Kvaternika 4, Bjelovar

1. DEFINIRANJE TEME ZAVRŠNOG RADA I POVJERENSTVA

Kandidat: **Blažević Anđa** Datum: 01.03.2017. Matični broj:000841

JMBAG: 0314008878

Kolegij: **ZDRAVSTVENA NJEGA DJETETA**

Naslov rada (tema): **Najčešće porođajne traume novorođenčeta**

Područje: **Biomedicina i zdravstvo** Polje: **Kliničke medicinske znanosti**

Grana: **Sestrinstvo**

Mentor: **Goranka Rafaj, mag.med.techn.** zvanje: **predavač**

Članovi Povjerenstva za završni rad:

1. dr.sc. Rudolf Kiralj, predsjednik
2. Goranka Rafaj, mag.med.techn., mentor
3. Tamara Salaj, dipl.med.techn., član

2. ZADATAK ZAVRŠNOG RADA BROJ: 10/SES/2017

Dugotrajni i otežani porodi mogu tijekom trudova i prolaska kroz porođajni kanal, mehaničkim silama i hipoksičnim incidentima uslijed asfiksije, uzrokovati ozljedu novorođenčadi. U radu je potrebno opisati najčešće porođajne ozljede, podjelu porođajnih ozljeda i njihove uzroke i posljedice koje mogu ostaviti po dijete. Također je potrebno opisati ulogu medicinske sestre u skrbi za djecu s porođajnim traumama.

Zadatak uručen: 01.03.2017.

Mentor: **Goranka Rafaj, mag.med.techn.**



Zahvala

Zahvaljujem svim profesorima i predavačima Stručnog studija sestrinstva na prenesenom znanju.

Zahvaljujem svojoj mentorici Goranki Rafaj mag. med. techn. na strpljenju, stručnoj pomoći i motivirajućem pristupu prilikom izrade ovog rada.

Posebnu zahvalu bih uputila svojoj obitelji, na podršci i ljubavi koju su mi pružili tijekom studiranja.

Sadržaj

1. UVOD	1
2. CILJ RADA.....	2
3. METODE	3
4. REZULTATI.....	4
4.1. POROĐAJ.....	4
4.1.1. Mehanizam porođaja	4
4.1.2. Stadiji porođaja.....	5
4.1.3. Položaj ploda	6
4.1.4. Promjeri fetalne glavice.....	7
4.1.5. Kretanje glavice kroz porođajni kanal.....	9
4.1.6. Instrumentalno dovršenje porođaja	13
4.1.7. Rizični faktori oštećenja novorođenčeta od strane roditelja	16
4.1.7.1. Rizični čimbenici od strane roditelja	16
4.1.7.2. Rizični čimbenici od strane novorođenčeta	16
4.2. VRSTE POROĐAJNIH OZLJEDA.....	18
4.2.1. Porođajna oteklina (caput succedaneum).....	18
4.2.2. Krvna oteklina glave (kefalhematom)	19
4.2.3. Prijelom ključne kosti (klavikule)	21
4.2.4. Intrakranijalna krvarenja	25
4.2.5. Porođajne kljenuti.....	26
4.2.5.1. Kljenut nervusa facijalisa	26
4.2.5.2. Kljenut pleksusa brahijalisa.....	27
4.2.6. Ostala oštećenja novorođenčeta u porođaju	30
5. RASPRAVA.....	34
5.1. Sestrinske intervencije.....	34

5.2. Kliničko stanje novorođenčeta	35
6. ZAKLJUČAK	37
7. LITERATURA.....	38
8. OZNAKE I KRATICE.....	40
9. SAŽETAK.....	41
10. SUMMARY	42

1. UVOD

Usprkos napretku perinatalne medicine i opstetricije, oštećenja novorođenčeta u porođaju su neželjeni događaji koji se u pojedinim kliničkim slučajevima ne mogu izbjeći, također su nezaobilazna tema svih onih koji se bave porođajem i zbrinjavanju djeteta nakon toga. Oštećenje novorođenčeta u porođaju služi kao kriterij za ocjenu perinatalne skrbi pojedine ustanove. Imajući na umu sve navedeno, postaje jasno koliko je bitno za sve sudionike kojima je u cilju da porođaj rezultira živim i zdravim novorođenčetom i majkom. Činjenica da je većina ozljeda novorođenčeta lakše naravi i prolaznog tijeka rezultira često njihovim neprijavlivanjem, u strahu od pravnih posljedica što nije dobra praksa jer nam uskraćuje mogućnost detaljne analize i poboljšanja perinatalne skrbi (1).

Oštećenja u porođaju se mogu podijeliti na ona koja se tiču majke i ona koja se tiču djeteta. Osim što mogu biti odvojena često se javljaju u kombinaciji. Također, oštećenja djeteta mogu se podijeliti na fizička oštećenja, te oštećenja koja su posljedica asfiksije i hipoksije. Ovaj rad govori o tjelesnim ozljedama novorođenčeta koje su posljedica porođaja. Osnovni uzrok nastanka porođajnih ozljeda najčešće je prekomjerno djelovanje mehaničke sile na koštana i meka tkiva djeteta. Navedene prekomjerne mehaničke sile mogu biti izazvane prirodnim čimbenicima, poput pritiska novorođenčeta na kosti zdjelice majke ili jakih i učestalih prirodnih trudova koje dovode do ubrzanog porođaja. Također mogu biti i jatrogeni uzroci, poput prekomjerne stimulacije trudova sintocinonom (medikamentozno stimuliranje trudova), te mehaničkim pritiskom na fundus maternice. Oštećenja koja nastaju tijekom poroda mogu rezultirati poremećajem strukture ili funkcije pojedinih organa, organskih sustava ili dijelova tijela novorođenčeta, može biti prolaznog tijeka ali isto tako mogu rezultirati kratkoročnim ili dugoročnim posljedicama.

2. CILJ RADA

Cilj ovog rada je objasniti porođajne ozljede novorođenčeta, njihovo nastajanje, mogućnost prevencije i posljedice, te ulogu medicinske sestre u zbrinjavanju novorođenčadi s porođajnim ozljedama.

3. METODE

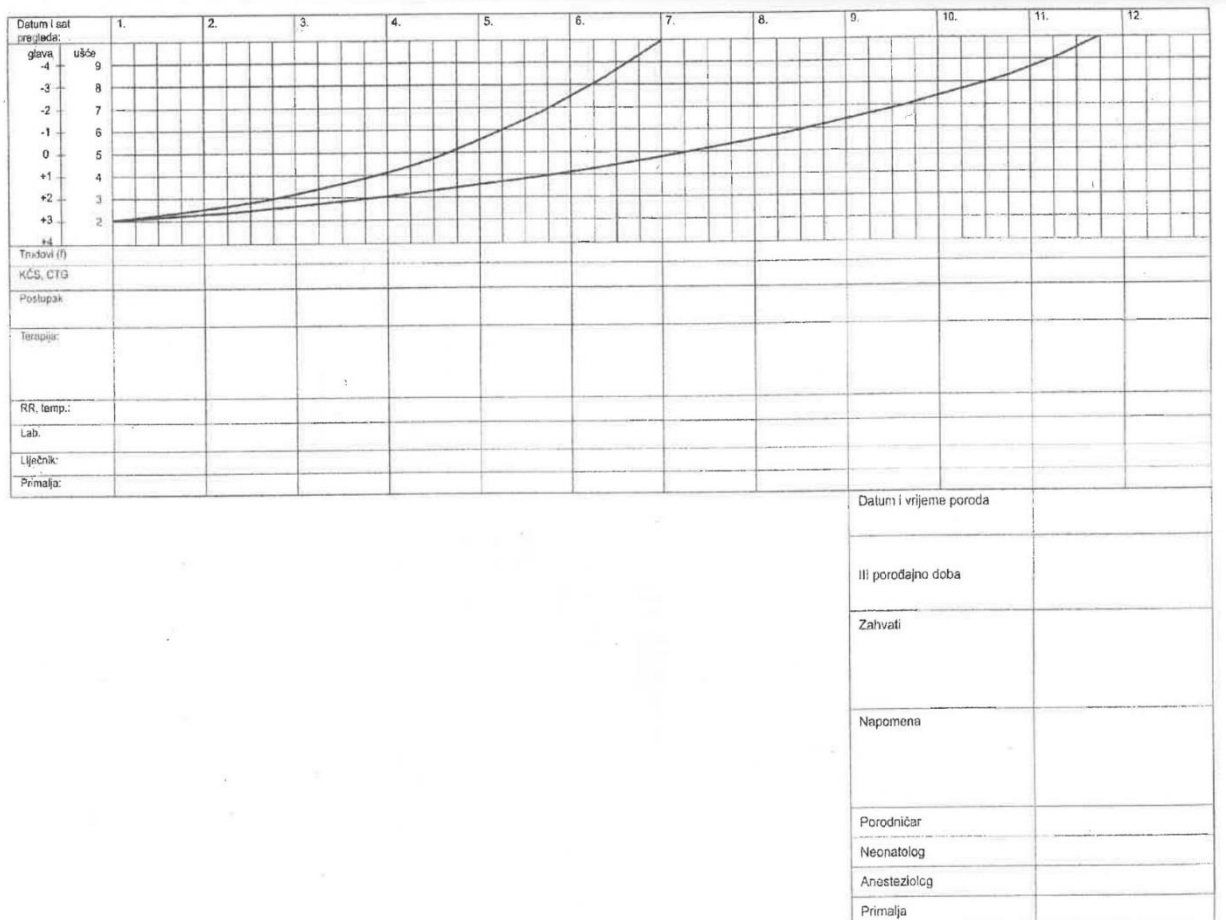
Metode korištene u pisanju ovog rada su pregled recentne stručne i znanstvene hrvatske i strane literature (Nacionalna i sveučilišna knjižnica u Zagrebu). Uvid u arhivu Kliničke bolnice “Sveti Duh“, te opis i interpretacija prikupljenih tekstova, podataka i istraživanja na temu porođajnih ozljeda novorođenčadi i uloga medicinske sestre.

4. REZULTATI

4.1. POROĐAJ

4.1.1. Mehanizam porođaja

Kako bismo pobliže ustanovili kako dolazi do porođajnih ozljeda novorođenčeta, nužno je poznavati mehanizam porođaja. Porođaj je niz mehaničkih i fizioloških zbivanja kojima se roditelj oslobađa pet elemenata ploda, a to su plod, posteljica, pupkovina, plodovi ovoji i plodna voda. Porođajni kanal se sastoji od dva dijela, to su koštani (tvrdi) i mišićni (meki) dio. Porod ovisi o veličini djeteta, njegovoj sposobnosti prilagođavanja na porođajni kanal, vrijeme spuštanja, odnosno partogramu (Slika 4.1.), o snazi i pravilnosti trudova te o otporu zdjelice i mekih tkiva na dno zdjelice (2).



Slika 4.1.

Partogram: Prva krivulja označava vrijeme porođaja višerotkinje, dok druga krivulja označava porođaj prvotkinje. Prvi red označava trajanje poroda u satima, dok lijevi stupci označavaju napredovanje glavice u porodnom kanalu i otvorenost cervikalnog ušća (1)

4.1.2. Stadiji porođaja

Porodaj se dijeli na četiri stadija, odnosno porodajna doba:

- 1) Prvo porodajno doba, stadiji dilatacije ušća, vrata maternice (latentna faza, aktivna faza, dilatacija cerviksa)
- 2) Drugo porodajno doba, stadiji ekspulzije (istiskivanja) djeteta
- 3) Treće porodajno doba, stadiji istiskivanja posteljice i ovoja
- 4) Četvrto porodajno doba, stadiji ranog oporavka, traje dva sata, intenzivno praćenje roditelje

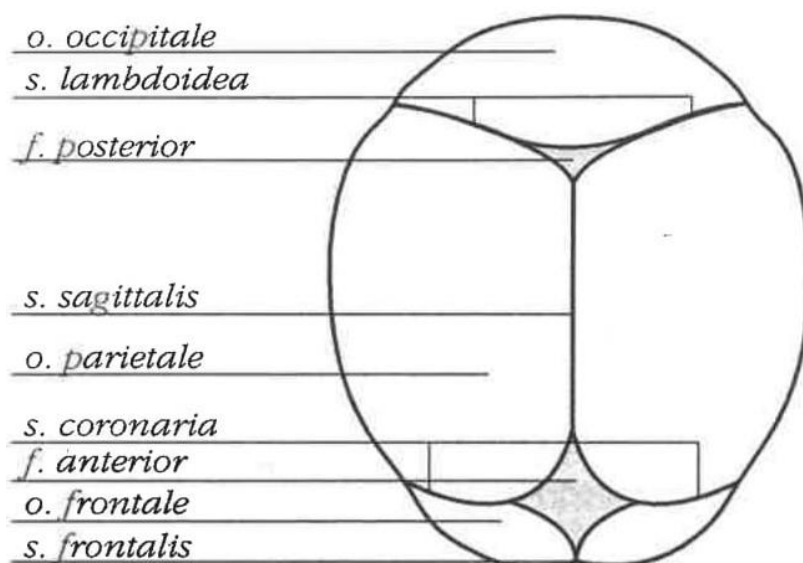
Pred kraj trudnoće dijete zauzima tipični fetalni položaj, koji mu daje oblik valjka i tako omogućuje lakši prolazak kroz meki i koštani porođajni kanal s pomoću porođajnih trudova, i samom aktivnošću djeteta (2).

4.1.3. Položaj ploda

Bitno je odrediti položaj, namještaj, stav i držanje djeteta.

- 1) Položaj ili situs je odnos djetetovog tijela prema uzdužnoj osi maternice, može biti uzdužni (situs longitudinalis), kosí (situs obliquus), poprječni (situs transversus)
- 2) Namještaj ili positio je odnos djetetovih leđa prema stijenci maternice, pa tako može biti leđima sprijeda (positio dorsoanterior). Ako su leđa sprijeda lijevo kažemo da je namještaj I a ili desno II a (80%). Ako su leđa straga (positio dorsoposterior) može biti lijevo I b i desno II b (20%)
- 3) Stav ili praesentacio je odnos vodeće česti prema ulazu u zdjelicu, to jest porođajni kanal, pa tako može biti glavicom (praesentacio capitis) , zatkom (praesentacio podalica, pelvina)te složeni (praesentacio complexa)

Kako bi se pratilo napredovanje samog poroda nužno je poznavati anatomiju fetalne glavice (Slika 4.2.) , te odnosu glavice prema zdjelici roditelje te promjenama tijekom porođaja (3).



Slika 4.2.

Fetalna glavica (kosti i šavovi) (1)

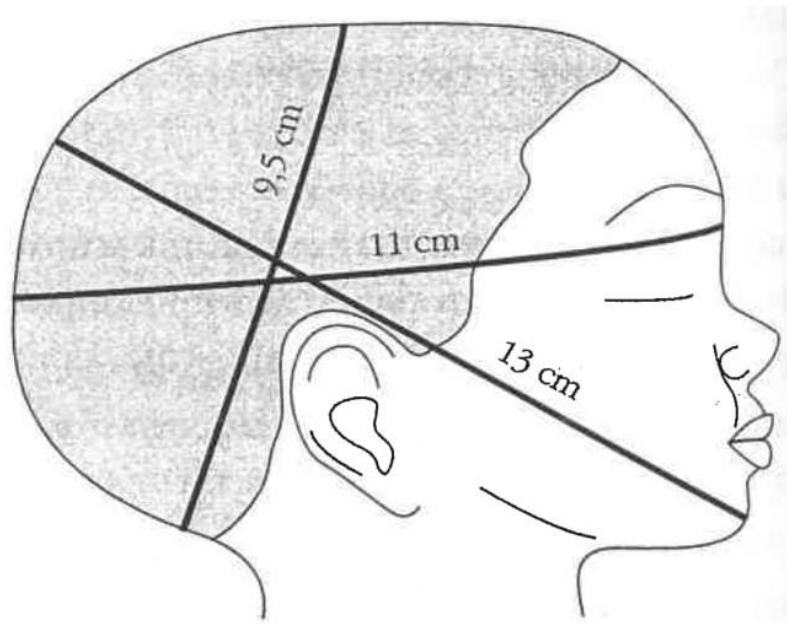
4.1.4. Promjeri fetalne glavice

Circumferentia (opseg) mjeri se centimetarsom trakom, promjeri ili dijametri se mjere pelvimetrom.

Cirkumferentio suboccipitobregmaticum iznosi 32 cm i to je mali opseg glave. Mjeri se od sredine velike fontanele do šije, to jest od granice vlasišta do glave. Taj dijametar (dijametar suboccipitobregmaticum) iznosi 9,5 cm, a zove se mali kosi promjer.

Cirkumferentio fontooccipitalis je uzdužni opseg glave, mjeri se od glabele do najudaljenije točke zatiljka i iznosi 34 cm, njegov dijametar (dijametar fontooccipitalis) iznosi 11 cm.

Cirkumferentio mentooccipitalis iznosi 35 cm i označava veliki kosi promjer glave, mjeri se od najudaljenije točke zatiljka do vrha brade, njegov dijametar iznosi 13 cm (dijametar mentooccipitalis) (Slika 4.3.) (2).



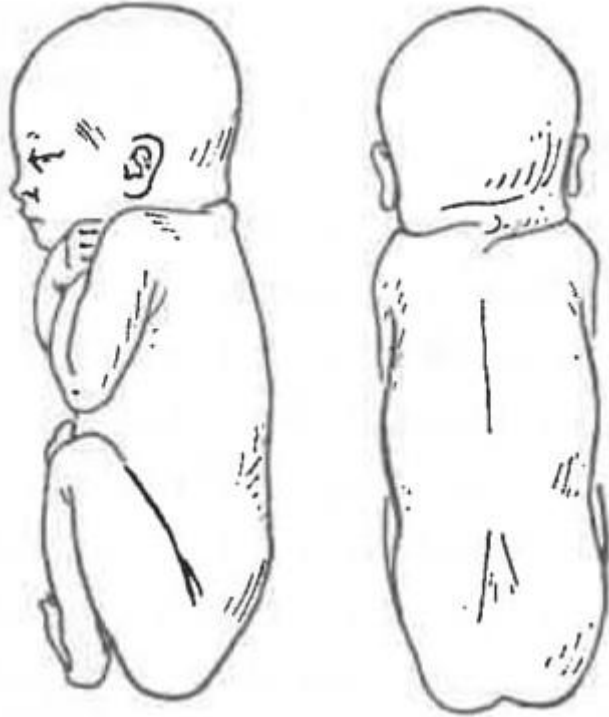
Slika 4.3
Promjeri fetalne glavice (2)

Ovi parametri su nam ključni kako bismo mogli procijeniti napredovanje porođaja i njegov tijek, ako se ustanovi da su ti promjeri preveliki u odnosu na koštani dio porođajnog kanala porođaj neće biti moguć, a ako nastupi povećan je rizik porođajnih ozljeda.

Izraz mehanizam porođaja označava kretanje djetetove glavice tijekom prolaska kroz porođajni kanal. Oblik porođajnog kanala, s obzirom na građu zdjelice nije jednostavan, za vrijeme prolaska može doći do prvih porođajnih ozljeda koje su najčešće beznačajne, brzo se oporavljaju i ne ostavljaju trajne posljedice na zdravlje djeteta. Do tih ozljeda dolazi zbog prilagođavanja dijeta na porođajni kanal (3).

4.1.5. Kretanje glavice kroz porođajni kanal

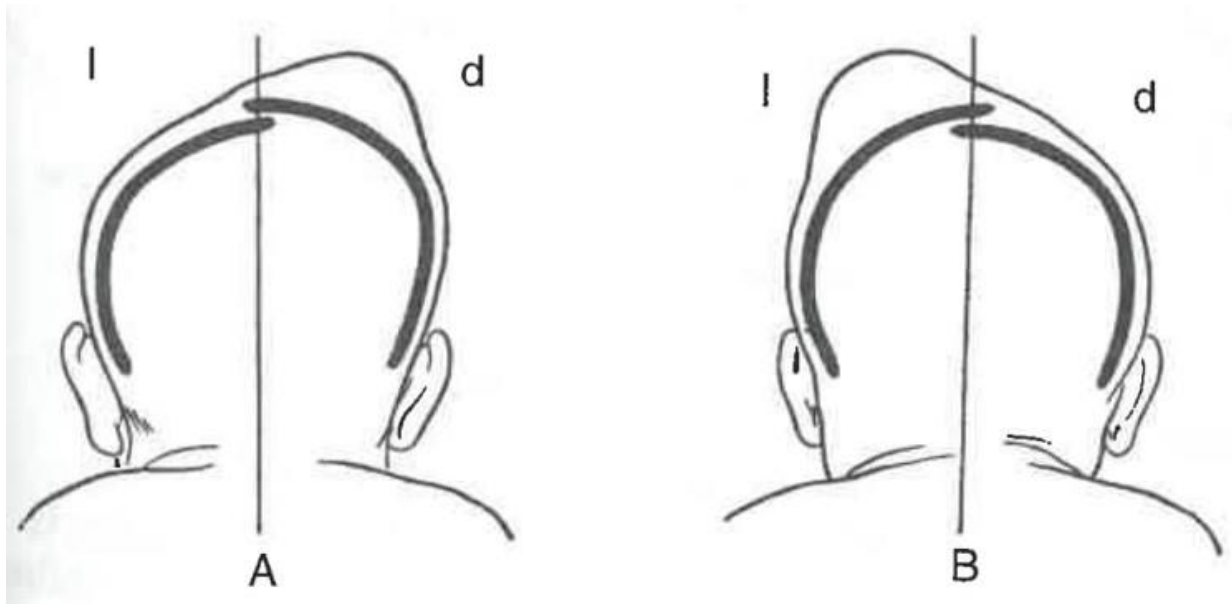
Pod djelovanjem porođajnih sila fetus zauzima tipičan položaj „valjka“ (Slika 4.4.)



Slika 4.4

Tipičan položaj fetusa, položaj „valjka“ (1)

Glava je flektirana, konfigurirana i u sinklitzmu. Pojam flektirana znači da je glavica savijena prema prsnom košu, konfigurirana da su parijetalne kosti preklopljene jedna preko druge kakao bi se dodatno smanjio volumen glavice. Za vrijeme preklapanja kosti može doći do prve i najblaže porođajne ozljede, Caput succedaneum ili porođajne otekline (više o toj ozljedi u poglavlju „Porođajne ozljede“, (Slika 4.5.). Ovisno o namješčaju porođajna oteklina se može nalaziti sa lijeve ili desne strane.



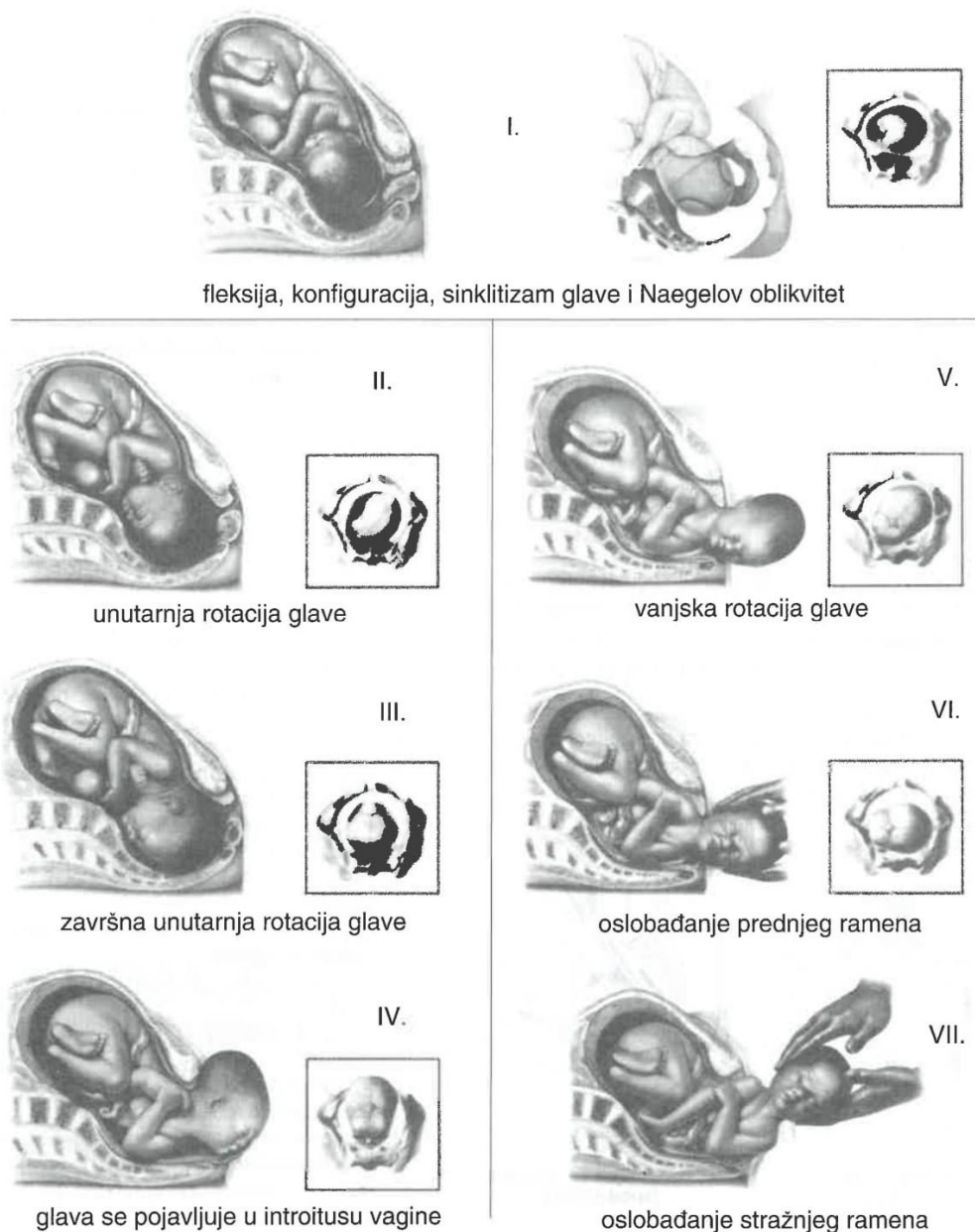
Slika 4.5.

Caput succedaneum ili porođajne otekline, Ovisno o namješčaju porođajna otekline se može nalaziti sa lijeve ili desne strane (1)

Otekline se javlja kao posljedica pritiska porodnog kanala na glavu i nestane nakon 24 sata. Sinklitizam znači da je sutura sagitalis (šav između dvije parijetalne kosti) smješten poprečno iznad ulaza u zdjelice. Pod utjecajem trudova glavica ulazi u malu zdjelicu, sutura sagitalis koja se nalazila iznad poprečnog promjera zdjelice se sada spušta prema konkavitetu sakralne kosti što stručno nazivamo Naegellov oblikvitet ili fiziološki asinklitizam. Nakon ulaza glavice u zdjelicu vodstvo preuzima zatiljak, vodi mala fontanela, koja se centrira u crtu vodilju i nalazi se točno ispod sinfize. To zakretanje dječje glavice u sredini zdjelice nazivamo unutarnjom rotacijom. Mala fontanela je tada najdublja točka vodeće česti, to jest vodeća točka. Kako bi ubrzali unutarnju rotaciju, roditelju okrećemo na odgovarajući bok (ako je u pitanju I namješčaj okrećemo na lijevi, odnosno desni ako je posrijedi II namješčaj). Jedan od prvih znakova utiskivanja djetetove glave u porođajni kanal je spuštanje KČS (kucajevi čedovog srca) u luku prema sinfizi, a najvjerodostojniji nalaz spuštanja je ginekološki pregled za vrijeme porođaja. Unutarnja rotacija se odvija kako bi glavica prošla najuži dio zdjelice, ramena se tada nalaze iznad poprečnog promjera zdjelice. Kada je unutarnja rotacija završena, mala fontanela se nalazi iznad sinfize, a sutura sagitalis u smjeru dijametar rekta. Glavica se ukazuju u introitusu vagine, višerotki u ovoj fazi porođaja uz aktivno tiskanje mogu završiti porođaj, ako je riječ o prvrotki glavica će se nakon truda ponovno vratiti u porođajni kanal. Pošto još nije svladan otpor mišića dna male zdjelice, to je jedan od razloga zašto se blaže porođajne ozljede poput porođajne otekline i kefahematoma češće javljaju kod

prvorotke. Onoga trenutka kada se glavica poslije truda više ne vraća u porođajni kanal, svladan je otpor mišića dna male zdjelice, te započinje izgon čeda. Taj proces spuštanja djetetove glavice, od potpuno otvorenog ušća do izгона čeda traje maksimalno četiri sata. Ako unatoč dobrim trudovima ne dolazi do spuštanja glavice riječ je o disproporciji, odnosno nesrazmjer veličine djeteta i zdjelice. Tada je potrebno učiniti carski rez, kako bi se porođaj dovršio.

Za vrijeme izгона čeda potrebno je aktivno pristupiti porođaju, mišići dna zdjelice nastoje deflektirati glavicu, odnosno opružiti glavu djeteta. Djetetova glavica se ne smije naglo deflektirati, pošto će nagla defleksija izazvati razdore mekog porođajnog tkiva, te također može doći do prvih težih ozljeda novorođenčeta. Kao što je intrakranijalno krvarenje, posljedice takvih ozljeda su uočljive tek nekoliko sati nakon poroda. Najčešće u obliku konvulzija. Nakon poroda glavice, potrebno je učiniti vanjsku rotaciju kako bi ramena koja su se nalazila iznad sinfize ušla u zdjelicu. Vanjska rotacija se izvodi tako što se ovisno o namješčaju, tj položaju djetetovih leđa lice djeteta okreće prema unutrašnjoj strani roditeljinog bedra. Taj zahvat se izvodi uz aktivno tiskanje roditelje, u trudu. Prednje rame (gornje) se porađa ispod sinfize, kada se ukaže dvije trećine prednjeg rama porađamo stražnje, također uz aktivno tiskanje roditelje. U tom periodu može doći do nekoliko porođajnih ozljeda, kao što su prijelom ključne kosti. Najčešće prednjeg ramena za vrijeme prolaska ispod sinfize, zatim ozljede brahijalnog plexusa, facijalnog živca te drugih oštećenja o kojima će biti više riječ u nastavku teksta pod naslovom „Porođajne ozljede“. Kretanje glavice kroz porođajni kanal (Slika 4.6.) (1).



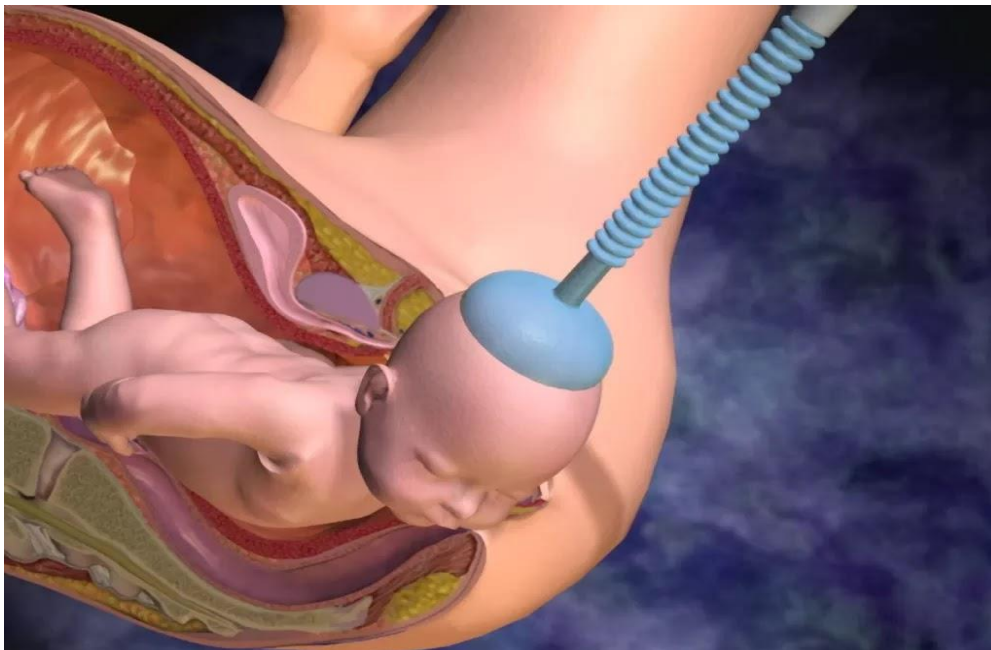
Slika 4.6.

Kretnje glavice kroz porođajni kanal, djetetova glava je flektirana, konfigurirana i sinklitički položena. Zatim izvodi unutarnju rotaciju, ovisno o namješčaju, zatim vanjsku uz aktivno vođenje poroda, odnosno asistenciju primalje. Oslobađanje prednjeg ramena, zatim stražnjeg (1)

Kako bismo lakše shvatili nastanak porođajnih ozljeda kod novorođenčadi nužno je poznavati mehanizam porođaja, pravovremeno prepoznati komplikacije, zaostajanje u partogramu, te prolongirani porođaj (4).

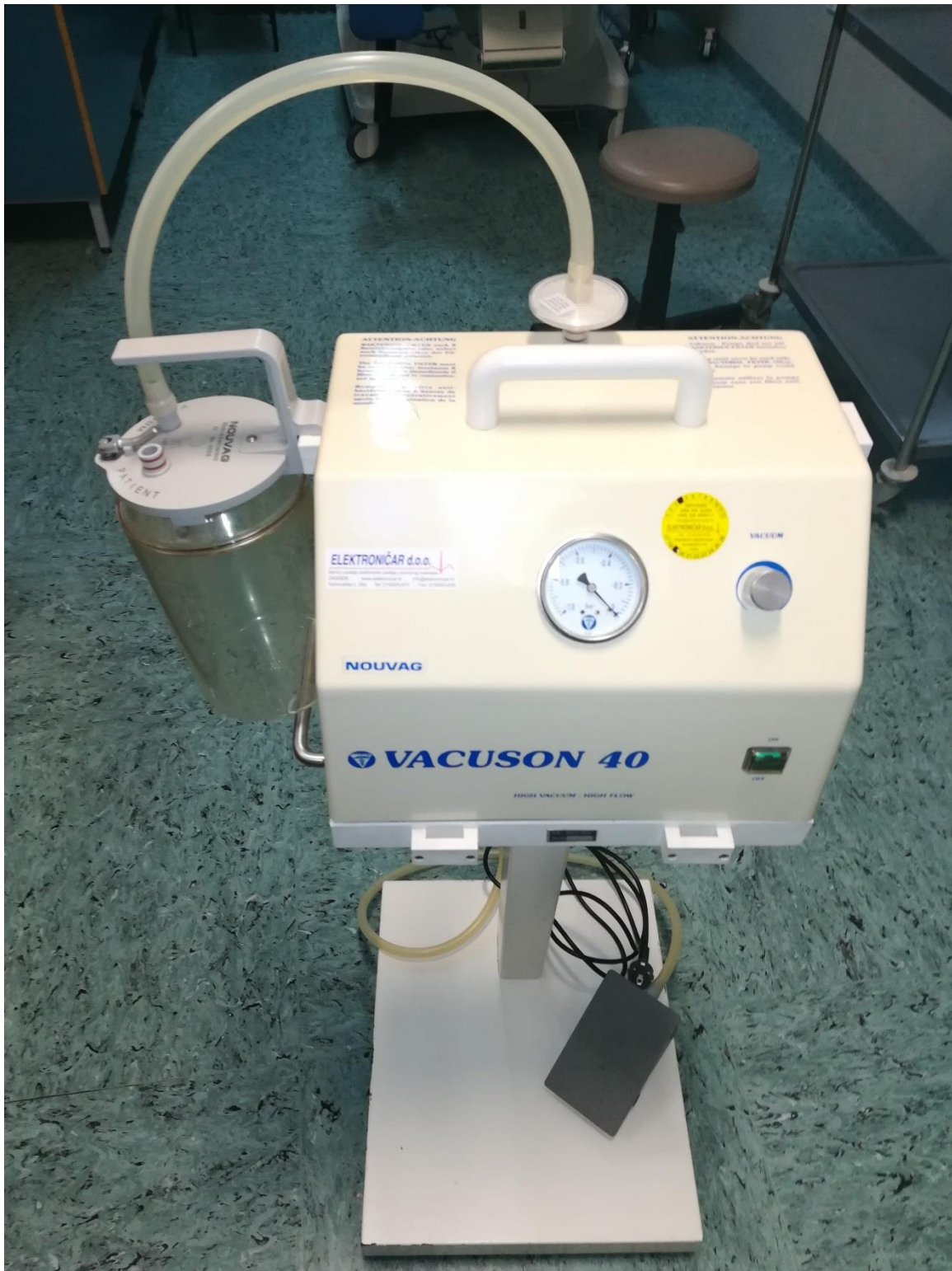4.1.6. Instrumentalno dovršenje porođaja

Kada govorimo o instrumentalnom dovršenju porođaja najčešće mislimo na vakuum ekstrakciju, pošto se „forceps“, koji je također rizičan čimbenik u našim Kliničkim bolnicama rijetko koristi. Instrumentalno dovršenje poroda je izrazito važan čimbenik, koji povećava nastanak oštećenja novorođenčeta u porodu. Porođaj koji je dovršen vakuum ekstrakcijom, u usporedbi s nekomplikiranim vaginalnim porodom povećava rizik nastanka različitih oštećenja, neonatalne smrti i potrebe za mehaničkom ventilacijom. Djeca porođena carskim rezom (operativno dovršenje porođaja) su zaštićena od porođajnih ozljeda samo ako se radi o primarnom elektivnom carskom rezu. Ako je, naime riječ o intrapartalnom carskom rezu, što znači da je porođaj započeo kao vaginalni, ali zbog medicinske indikacije sa strane majke ili djeteta se odluči završiti hitnim carskim rezom. Rizik za porođajne ozljede se povećava, najčešća oštećenja u tom slučaju su različite kožne laceracije, koštana i neurološka oštećenja što ovisi o indikaciji za carski rez, tehnici izvođenja, te vremenu zahvata. Stavovi prema kojima bi se primarni carski rez trebao izvoditi u svrhu prevencije ozljeda novorođenčeta nisu utemeljeni, s obzirom da se na taj način povećava rizik za roditelju u smislu povećanja morbiditeta i mortaliteta (5,6). Možemo reći da nekomplikirani vaginalni porod nosi najmanji rizik za oštećenja novorođenčeta, ali takav ishod je nemoguće predvidjeti pošto ne postoji nerizični porod, već samo oni niskog i visokog rizika (5,7).



Slika 4.7.

Vakuum ekstrakcija sa silikonskom ventuzom (1)



Slika 4.8.

Vakuum aparat,

Izvor: arhiva Kliničke bolnice „Sveti Duh“



Slika 4.9.
Silikonska vakuum ventuza,
Izvor: arhiva Kliničke bolnice „Sveti Duh“



Slika 4.10.
Metalna vakuum ventuza,
Izvor: arhiva Kliničke bolnice „Sveti Duh“

4.1.7. Rizični faktori oštećenja novorođenčeta od strane roditelja i djeteta

Rizični čimbenici koji povećavaju rizik za nastanak oštećenja novorođenčeta u porodu mogu biti podijeljeni na one koji se tiču majke, odnosno roditelja, djeteta te one koje se odnose na način dovršenja porođaja.

4.1.7.1. Rizični čimbenici od strane roditelja

- adipozitet (pretilost) osobito BMI većeg od 40
- gestacijski dijabetes
- prvoročke
- niži rast roditelja (te različite anomalije zdjelice, prirodne ili posljedica traume)

Pretilost i gestacijski dijabetes su izrazito važni rizični faktori koji su s obzirom na moderni način života sve učestaliji, a uzročno su povezani sa većom porođajnom težinom djeteta koja također predstavlja veći rizik za nastanak ozljeda. Kod pretilih žena porođaj češće započinje indukcijom a i veća je vjerojatnost da će završiti carskim rezom. Zbog niza okolnosti kao što su disproporcija (nesrazmjer veličine djeteta i zdjelice), distocije (nepravilno napredovanje porođaja, zaostajanje u partogramu). Ali i druga razna patološka stanja majke za koja pretilost predisponira kao što su hipertenzija i preeklampsija (8).

4.1.7.2. Rizični čimbenici od strane novorođenčeta

- makrosomija (porođajna težina iznad devedesete centile)
- stav zatkom
- različite fetalne malprezentacije

Najvažniji rizični čimbenik je makrosomija koja povećava rizik za nastanak prijeloma ključne kosti, ramene distocije, oštećenja nervusa facijalisa, pleksusa brahijalisa itd. Zatim slijede različite malprezentacije, kao što su dorzoposteriorni okcipitalni stav glavom. Nakon toga stav zatkom koji se porođa vaginalnim putem. Muški spol djeteta je također identificiran kao rizični faktor nastanka

ozljeda glave i vrata u porodu, vjerojatno statističkog dokaza češće pojave hipertrofičnog djeteta (8,9).

tjedni	centile													
	5	10	25	50	75	90	95	5	10	25	50	75	90	95
	Prvorotkinje muški							Prvorotkinje ženski						
28	940	960	980	1090	1280	1410	1450	980	980	1060	1080	1270	1310	1320
29	1000	1020	1090	1240	1430	1560	1570	950	1010	1120	1210	1350	1410	1480
30	1040	1110	1240	1410	1600	1730	1760	980	1080	1220	1360	1470	1600	1670
31	1120	1230	1400	1590	1780	1920	1970	1060	1190	1360	1530	1640	1800	1890
32	1240	1380	1590	1780	1980	2140	2210	1180	1340	1530	1720	1850	2020	2120
33	1380	1550	1780	1990	2190	2360	2460	1340	1510	1710	1920	2070	2250	2370
34	1540	1740	1990	2200	2410	2590	2710	1530	1700	1910	2130	2310	2500	2620
35	1730	1930	2200	2410	2630	2830	2970	1730	1910	2120	2340	2560	2740	2880
36	1920	2130	2410	2620	2850	3060	3230	1930	2110	2330	2550	2800	2990	3130
37	2120	2330	2610	2830	3070	3290	3480	2140	2300	2530	2750	3030	3220	3360
38	2320	2520	2800	3030	3280	3510	3710	2330	2490	2720	2950	3240	3440	3580
39	2520	2710	2980	3230	3480	3720	3920	2450	2650	2890	3120	3420	3630	3780
40	2700	2870	3130	3400	3670	3910	4100	2640	2780	3030	3280	3560	3800	3940
41	2860	3010	3270	3560	3840	4070	4250	2740	2870	3140	3410	3650	3940	4070
42	3000	3130	3370	3700	3990	4210	4360	2790	2920	3200	3500	3690	4030	4150
	Višerotkinje muški							Višerotkinje ženski						
28	1040	1070	1180	1270	1400	1440	1830	1020	1040	1050	1200	1200	1250	1370
29	1050	1100	1270	1360	1510	1570	1900	1000	1060	1030	1280	1380	1460	1560
30	1110	1170	1390	1490	1640	1740	2020	1040	1130	1250	1400	1570	1670	1770
31	1210	1290	1540	1650	1800	1930	2170	1130	1240	1390	1560	1760	1890	2000
32	1350	1440	1700	1820	1980	2140	2350	1260	1380	1560	1740	1960	2110	2240
33	1510	1610	1890	2020	2190	2370	2560	1420	1560	1750	1940	2160	2340	2480
34	1690	1810	2080	2230	2410	2610	2780	1600	1750	1950	2150	2370	2570	2740
35	1880	2020	2290	2450	2640	2860	3020	1800	1950	2150	2370	2580	2800	2990
36	2090	2230	2490	2670	2880	3120	3270	2000	2160	2360	2600	2800	3040	3240
37	2300	2450	2700	2900	3120	3370	3530	2210	2370	2570	2820	3010	3280	3490
38	2500	2660	2900	3110	3360	3630	3780	2420	2570	2770	3030	3230	3520	3730
39	2700	2850	3090	3320	3600	3880	4030	2610	2570	2960	3220	3450	3770	3960
40	2890	3030	3260	3510	3830	4120	4260	2790	2910	3130	3390	3680	4020	4180
41	3050	3180	3420	3680	4050	4340	4480	2930	3040	3280	3540	3900	4270	4380
42	3190	3290	3550	3820	4260	4550	4670	3040	3130	3400	3650	4130	4530	4560

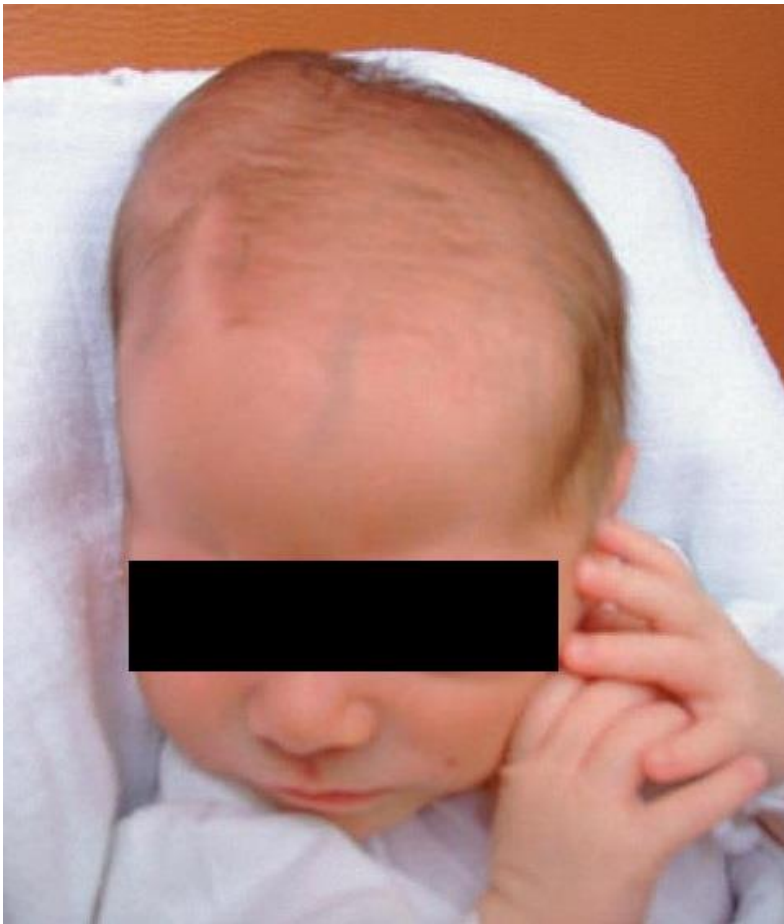Slika 4.11.

Tablica porođajne težine po spolu, paritetu i centili. Ovisno o tablici novorođenčice spada u skupinu hipertrofičnog ili hipotrofičnog novorođenčeta (3)

4.2. VRSTE POROĐAJNIH OZLJEDA

4.2.1. Porodajna otekline (caput succedaneum)

Porodajna otekline je otekline u području vodeće česti u obliku kape, koja nastaje ispod kontrakcijskog prstena u području mekog oglavka zbog djelovanja izrazito jakih snaga koje su međusobno suprotnog djelovanja. S jedne strane porodajni trudovi guraju djetetovu glavicu prema izlazu, rubu ušća maternice koji steže glavu i djeluje suprotno tome, koči glavu. Dakle priječi njezino spuštanje. Veličina porodajne ozljede ovisi o dva faktora, o trajanju porodaja nakon puknuća vodenjaka i jačini i trajanju trudova. Porodajna otekline je jednako velika kada porodaj traje dugo, a trudovi su slabi i kada traje kratko a trudovi su jaki. Dugotrajni porodaj i jaki i učestali trudovi dovode do velike porodajne otekline koja brzo raste. Porodaj koji teče polako, uz jake trudove djeluje štetno za novorođenče (4, 10).

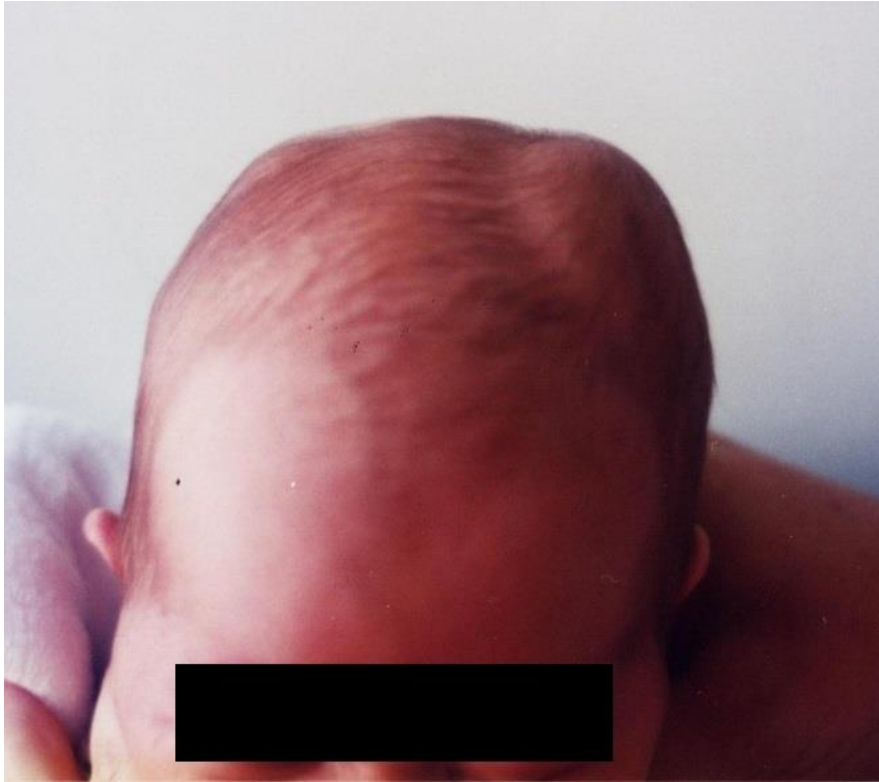

Slika 4.12. Porodajna otekline

Izvor: arhiva Kliničke bolnice „Sveti Duh“

4.2.2. Krvna oteklina glave (kefalhematom)

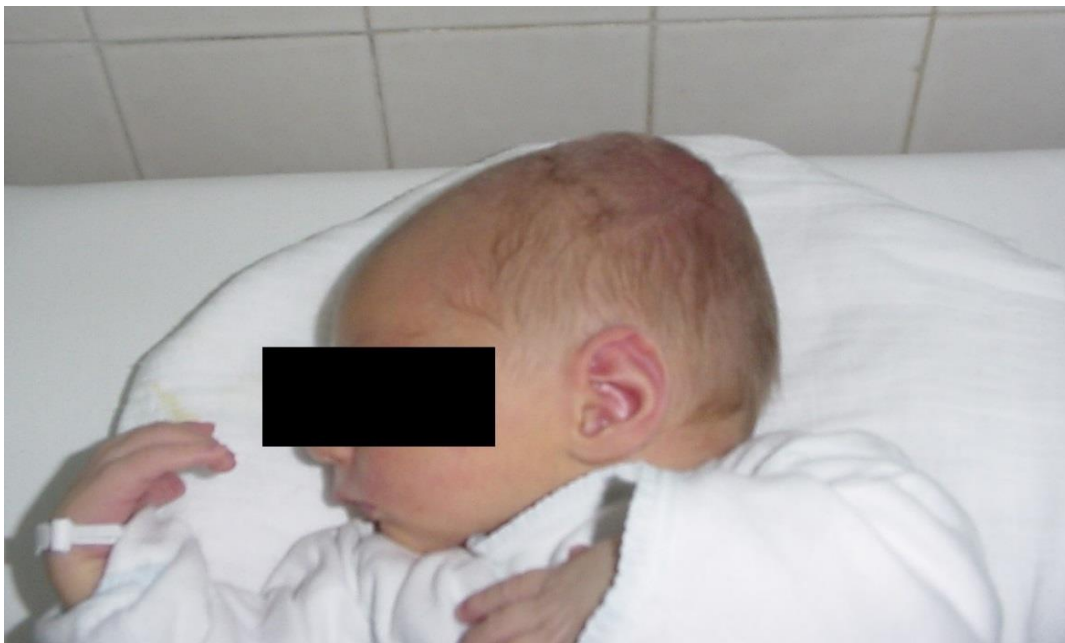Kefalhematom je subperiostalno krvarenje vidljivo kao oteklina, koje ne prelazi granicu kosti. Najčešće nad parijetalnom kosti. Lokalizacija krvi predstavlja glavnu razliku između kefalhematoma i porođajne otekline. Najčešći uzrok stvaranja kefalhematoma jest ruptura periostalnih kapilara uslijed dugotrajnog pritiska glavice unutar porođajnog kanala, uglavnom kod prolongiranih porođaja ili nepovoljnih položaja glavice te instrumentalnog dovršenja porođaja. Kefalhematom se obično razvija na području okcipitalne ili temporalne kosti, također može biti jednostrani ili obostrani. Najčešće nije vidljiv odmah po porođaju novorođenčeta, te se može zamijeniti sa porođajnom oteklinom (4). Dijagnoza se postavlja unutar 24 do 48 sati. Liječenja nema, najčešće se spontano povuče nakon nekoliko dana ili tjedana (najčešće dva mjeseca). Ne ostavlja nikakve posljedice po zdravlju novorođenčeta iako njegova pojava iziskuje detaljni pregled djeteta, obzirom da je kod takve djece veća mogućnost nastanka i drugih perinatalnih ozljeda. Poput prijeloma lubanje, subduralnih hematoma te drugih intrakranijalnih krvarenja. Kefalhematom je inače stanje sa spontanom rezolucijom, iako su moguće komplikacije, vrlo u rijetke. U nekom medicinskim člancima su opisani iznimno rijetki slučajevi u kojima su ozljede poput kefalhematoma novorođenče doveli do anemije i žutice, koje su liječenje eksangvinotransfuzijama (11, 12).



Slika 4.13.

Kefalhematom na desnoj parijetalnoj kosti

Izvor: arhiva Kliničke bolnice „Sveti Duh“



Slika 4.14.

Kefalhematom kod novorođenčeta porođenog vakuom ekstrakcijom

Izvor: arhiva Kliničke bolnice „Sveti Duh“

Razlike između porođajne otekline (caput succedaneum) i krvne otekline glave (kephalhaemathoma):

Tablica 4.1.(3).

Razlike između Porođajna oteklina i kephalhaemathoma, ovisno o proširenosti, konzistenciji i liječenju

	Porodajna oteklina (caput succedaneum) Supraperiosni edem	Krvna oteklina glave (Kephalhaemathoma) Superiosni hematom
Proširenost	Difuzno proširen preko šavova (sutura)	Ne prelazi nikad crtu šavova
Konzistencija, veličina i razvitak	Edematozan, gnjecav, nestane u roku od 24 do 72 sata	Fluktuirajuća, cistična tvorba Razvija se tek u prvom danu života do potpune veličine, te ostaje ne promijenjen 8 do 16 tjedana
Liječenje	Nije potrebno, spontano prolazi	Nije potrebno, u slučaju ozljede kože sterilan zaštitni zavoj. Preporučuje se vitamin K, kako bi se povisila razina protrombina u krvi

4.2.3. Prijelom ključne kosti (klavikule)

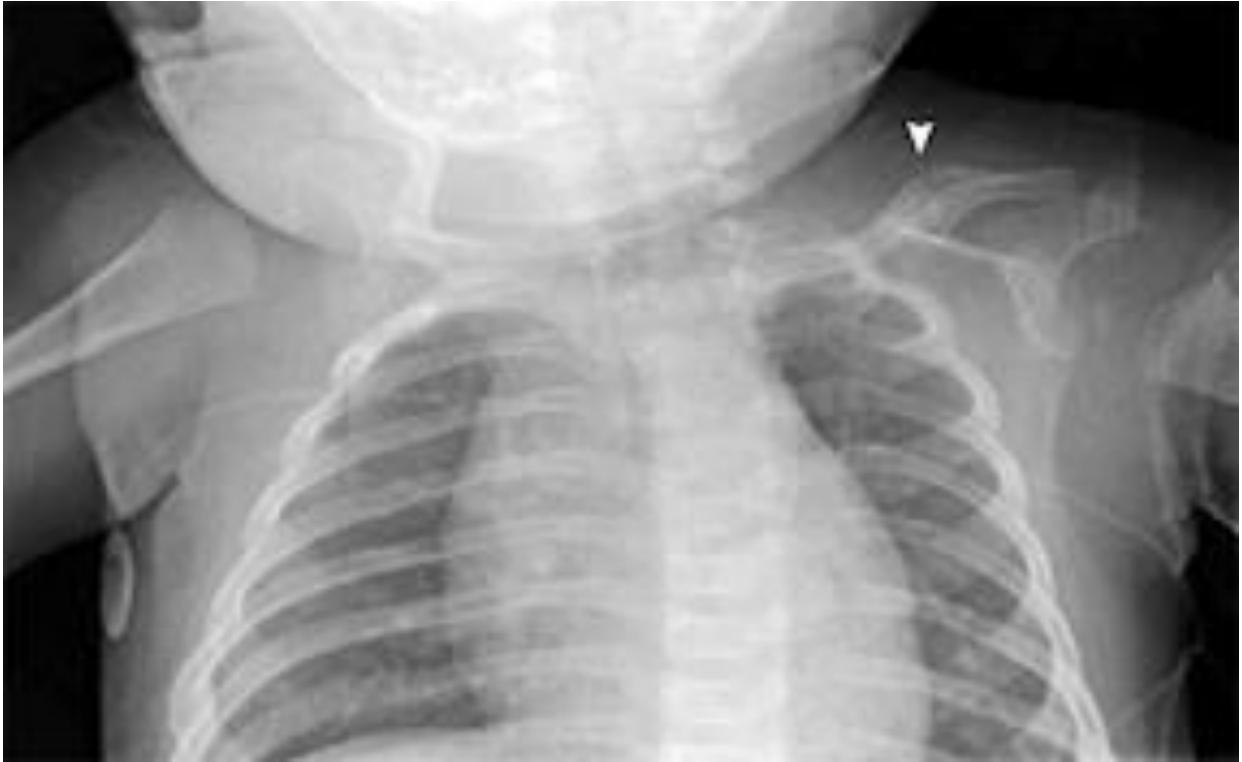Prijelom ključne kosti je najčešća ozljeda kosti za vrijeme porođaja. Do prijeloma kosti dolazi najčešće za vrijeme oslobađanja prednjeg ramena. To je jedan od razloga zašto se lako predviđi. Možemo ih podijeliti na dvije vrste, one koje se pojavljuju sa koštanim pomakom, takve se ranije dijagnosticiraju i prepoznaju, te one koje su bez pomaka kosti. Prijelom uz pomak kosti je mnogo rjeđi, pojavljuje se uz određene simptome kao što su bolna oteklina na mjestu samog

prijeloma. Smanjena pokretljivost zahvaćenog ekstremiteta, te izrazita bolnost pri izvođenju pokreta, bilo aktivno ili pasivno. Dok je druga vrsta prijeloma najčešće bez ikakvih simptoma (13).

Rizični faktori za nastanak prijeloma:

- produžena druga faza porođaja (faza izгона)
- distocija ramen
- hipertrofična novorođenčad
- niži omjer opsega djetetove glavice, spram opsega trbuha
- niži rast roditelje

Dijagnoza se postavlja na osnovi kliničkog pregleda, palpacijom na mjestu prijeloma tijekom prvog pregleda novorođenčeta neposredno nakon porođaja ili palpacije otekline na mjestu zaraslice tijekom pregleda neposredno prije otpusta iz bolnice. Ponekada je također potrebno učiniti rendgensko snimanje gornjeg prsišta novorođenčeta, najčešće zbog pregleda i analize područja oko ramenog zgloba i gornjeg dijela ruke. Naročito zbog parezu brahijalisa, koje mogu nastati u kombinaciji sa prijelom ključne kosti (9).

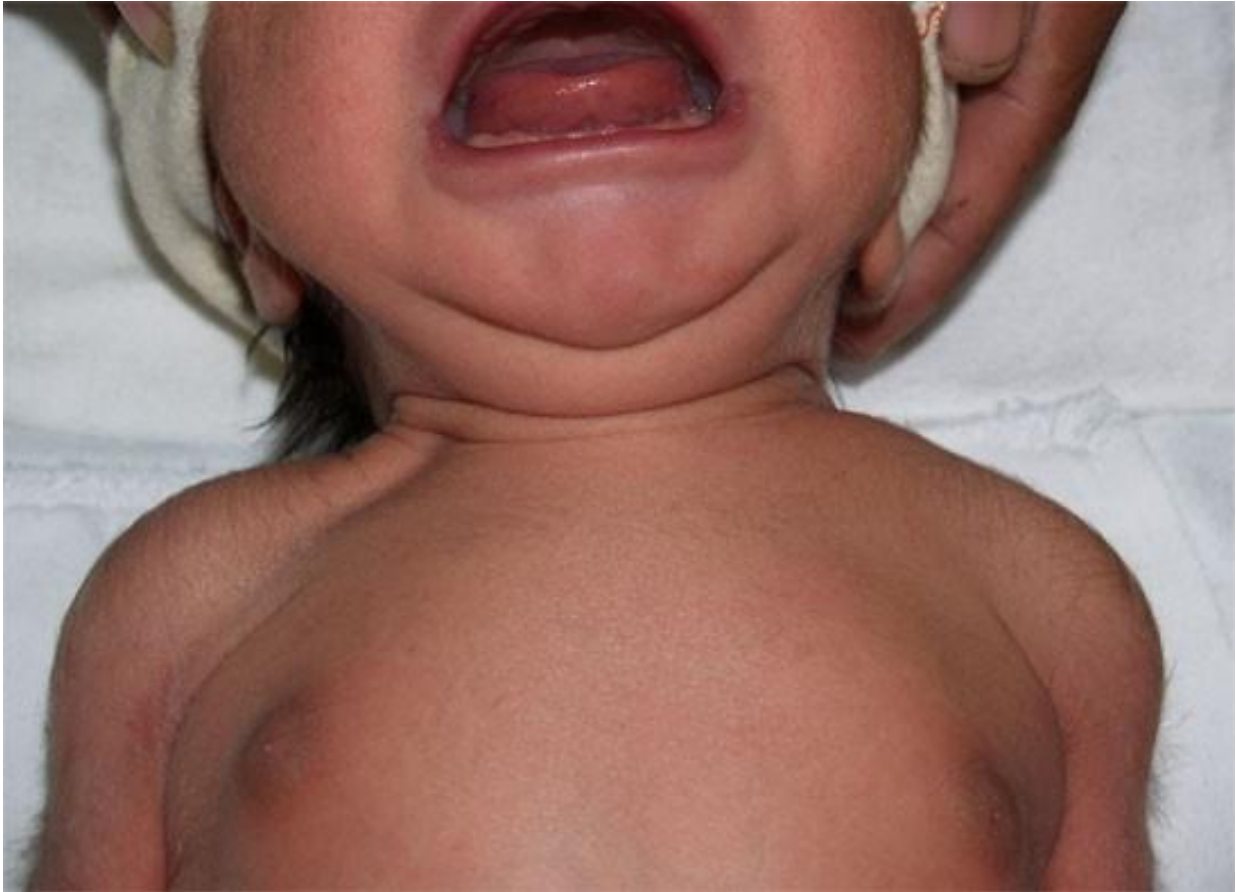

Slika 4.15.

Rendgenska snimka prijeloma ključne kosti u porođaju sa koštanim pomakom

Izvor: arhiva Kliničke bolnice „Sveti Duh“

Prijelom ključne kosti u porođaju je najčešće ozljeda koja se ne može predvidjeti niti spriječiti, ali je potrebno imati na umu njen nastanak pogotovo ako je posrijedi ramena distocija. Iako prijelom ključne kosti ima izrazito dobru prognozu i spontano zarasta bez dodatnih mjera, pojava ozljede brahijalnog pleksusa (o kojem će biti riječ u nastavku teksta) može usporiti i otežati oporavak djeteta. Dobra prognoza prijeloma ključne kosti je razlogom zašto se ne preporučuje aktivniji pristup gleda načina porođaja, koji bi vjerojatno doveo do većeg broja komplikacija i za majku i za dijete.



Slika 4.16.

Prikaz oteklina nakon prijeloma ključne kosti

Izvor: arhiva Kliničke bolnice „Sveti Duh“

4.2.4. Intrakranijalna krvarenja

Intrakranijalna krvarenja kao posljedica porođajne traume mogu nastati u svim dijelovima centralnog živčanog sustava, iako je među njima najčešći subduralni hematoma.

Razlikujemo nekoliko oblika:

- Krvarenja iz razdora tentorija, pod tim nazivom podrazumijevamo razderotine moždane ovojnice između velikog i malog mozga, koja je razapeta i bogata krvnim žilama. Nastaje pri jačim deformiranjima glave novorođenčeta, većinom je krvarenje tako obilno da je medula oblongata komprimirana i centar za disanje paraliziran.
- Subduralni hematoma, hematoma koji oplakuje čitavu hemisferu velikog mozga
- Intracerebralna krvarenja, to su najrjeđa intrakranijalna krvarenja, većinom sa smrtnim ishodom

Danas je sa sigurnošću utvrđeno da veliki dio intrakranijalnih krvarenja nije uzrokovan traumom već veliku ulogu igra prvobitna sklonost krvarenju, zatim zrelost. Odnosno nezrelost novorođenčeta, odnosno nedonoščad. Ako je riječ o intenzivnom kranijalnom krvarenju, velikog obujma, novorođenčad umiru vrlo brzo nakon porođaja ili se rađaju mrtva. Preživjela djeca pokazuju tipične simptome kao što su napetost male fontanele, jedan od najbitnijih znakova. Takva djeca su izrazito nemirna, naginju grčevima. Također se često može javiti centralna uvjetovana kljenut nervusa facijalisa, te iznenadan i tipičan glasan krik. Radiološka snimanja novorođenčadi radi drugih razloga su pokazala da je većina subduralnih hematoma bez simptoma, te je takvo stanje obično prolaznog karaktera. Ako se ipak subduralni hematoma javi sa određenim simptomima, najčešće su to poremećaji disanja, svijesti, iznenadni grčevi te se takvi simptomi javljaju dan dva nakon porođaja. Liječenje je najčešće simptomatsko, iako se u nekim slučajevima mora pristupiti i kirurški u slučaju porasta intrakranijalnog tlaka u lubanji (3, 4).

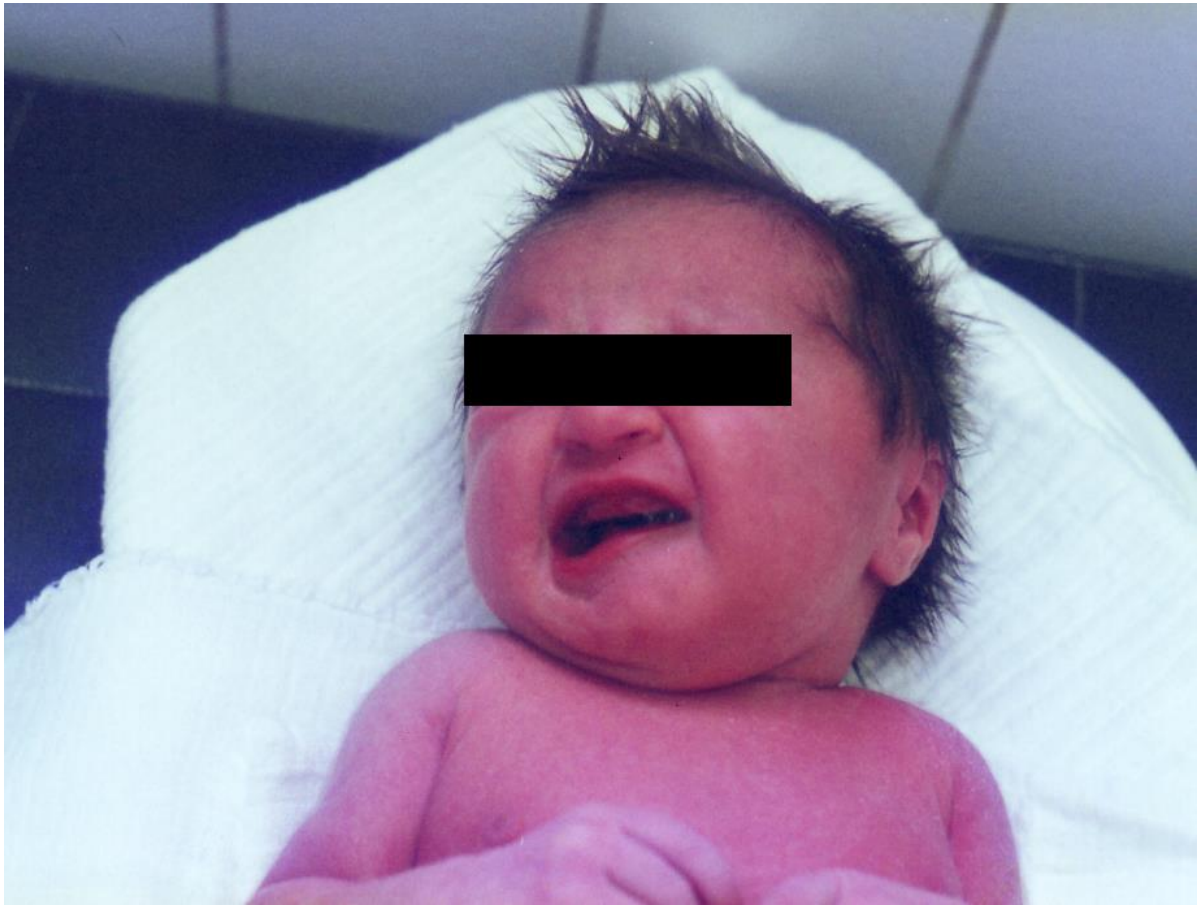4.2.5. Porodajne kljenuti

Dvije najvažnije porodajne kljenuti su:

- kljenut nervusa facijalisa
- kljenut pleksusa brahijalisa

4.2.5.1. Kljenut nervusa facijalisa

Kongenitalne ozljede facijalnog živca su ozljede koje mogu biti bilateralne i unilateralne, te različitog stupnja oštećenja u obliku pareze ili paralize. Čak 80 % takvih oštećenja su posljedica vezane uz sam porođaj. Neki od uzroka takvih oštećenja su protrahirano drugo porođajno doba, makrosomija, porođaj prvorotke, te uporaba „forcepsa“ (7). Uporaba „forcepsa“ je vodeći rizični faktor kod oštećenja facijalnog živca, naročito ako je riječ o tako zvanom srednjem „forcepsu“. Preostali slučajevi pareza i paraliza (kongenitalnih) su skup različitih kliničkih slika, najrazličitiji genetski sindromi ali i teratogeni utjecaji ponekih medikamenata. Dijagnoza oštećenja facijalnog živca se postavlja sa fizikalnim pregledom, sto može biti veoma otežano pogotovo ako je riječ o bilateralnim ozljedama. U postavljanju konačne dijagnoze u veliko pomaže nalaz petehija i otekline lica u slučaju oštećenja pri porođaju .prisutnost oštećenja facijalnog živca kod drugih članova obitelji te pronalazak drugih anomalija kod novorođenčeta. Ispravno postavljena dijagnoza je izrazito važna s obzirom da novorođenče može imati problema sa dojenjem, kao i sa zatvaranjem oka. Perinatalne ozljede su najčešće blagog stupnja i prolaze samostalno, te se postupa ekspektativno. Za razliku od upravo navedenih, blažeg stupnja, parezi ili paralize facijalnog živca nastale u trudnoći, kao i ove genetskog podrijetla obično ostavljaju dugoročne posljedice na motoričku funkciju lica, kao sto su govor, mimika, žvakanje itd (14, 15).



Slika 4.17.

Pareza nervusa facijalisa (lijevo)

Izvor: arhiva Kliničke bolnice „Sveti Duh“

4.2.5.2 Kljenut pleksusa brahijalisa

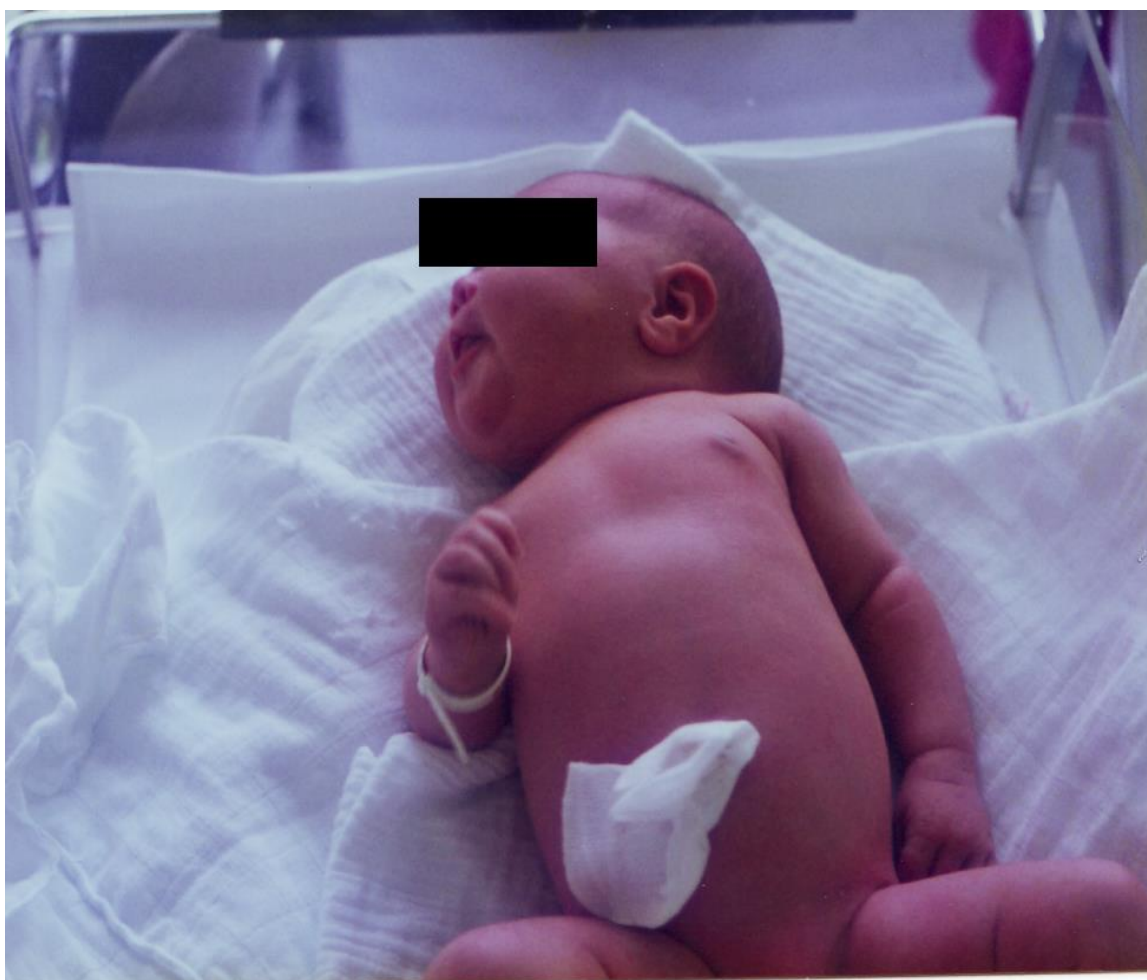Kljenut brahijalnog pleksusa nastaje pritiskom na pleksus ili njegovim razdorom.

Razlikujemo:

- Gornja kljenut: takozvani Erb-Duchenne, pogođeni su korijeni živaca u području C5 i C6 (najčešća porođajna kljenut), kod čega je zahvaćen m. deltoideus, biceps, rjeđe i supinator, koji put i m. infraspinatus. Simptomi mogu biti različiti, najčešći su spušteno rame prema naprijed, ruke vise mrtvo uz trup, podlaktica je u pronaciji (unutarnja strana šake je okrenuta prema straga). Šaka i prsti su pokretni.
- Donja kljenut brahijalnog pleksusa, ili takozvana Klumpkeova kljenut, javlja se ako je oštećenje u području C7, C8 i Th1, u kljenuti su prsti i šaka. Uslijed

istovremenog oštećenja simpatičkih niti nerijetko dolazi do Hornerovog kompleksa (mioza) s ptozom i sniženim tonusom očne jabučice.

Ozljeda pleksusa brahijalisa za vrijeme porođaja najčešće je posljedica prekomjernog rastezanja živaca ramenog obruča i njihovih korjenova, dok su dodatna opterećenja poput prekomjernog pritiska i hipoksije obično dodatni rizični faktori. Klinička slika djeteta ovisi o vrsti ozljede, te o visini zahvaćenoga živčanog korijena. Gornji, odnosno Erb- Duchenova kljenut je najčešći oblik, karakteriziran je slabošću ipsilateralnog uda, odnosno takozvani konobarski položaj ruku. Prolazne je naravi i ima izrazito dobru prognozu (4, 14).



Slika 4.18.

Pareza lijevog brahijalnog spleta kod novorođenčeta porođeno vaginalnim putem
izvor: arhiva Kliničke bolnice „Sveti Duh“

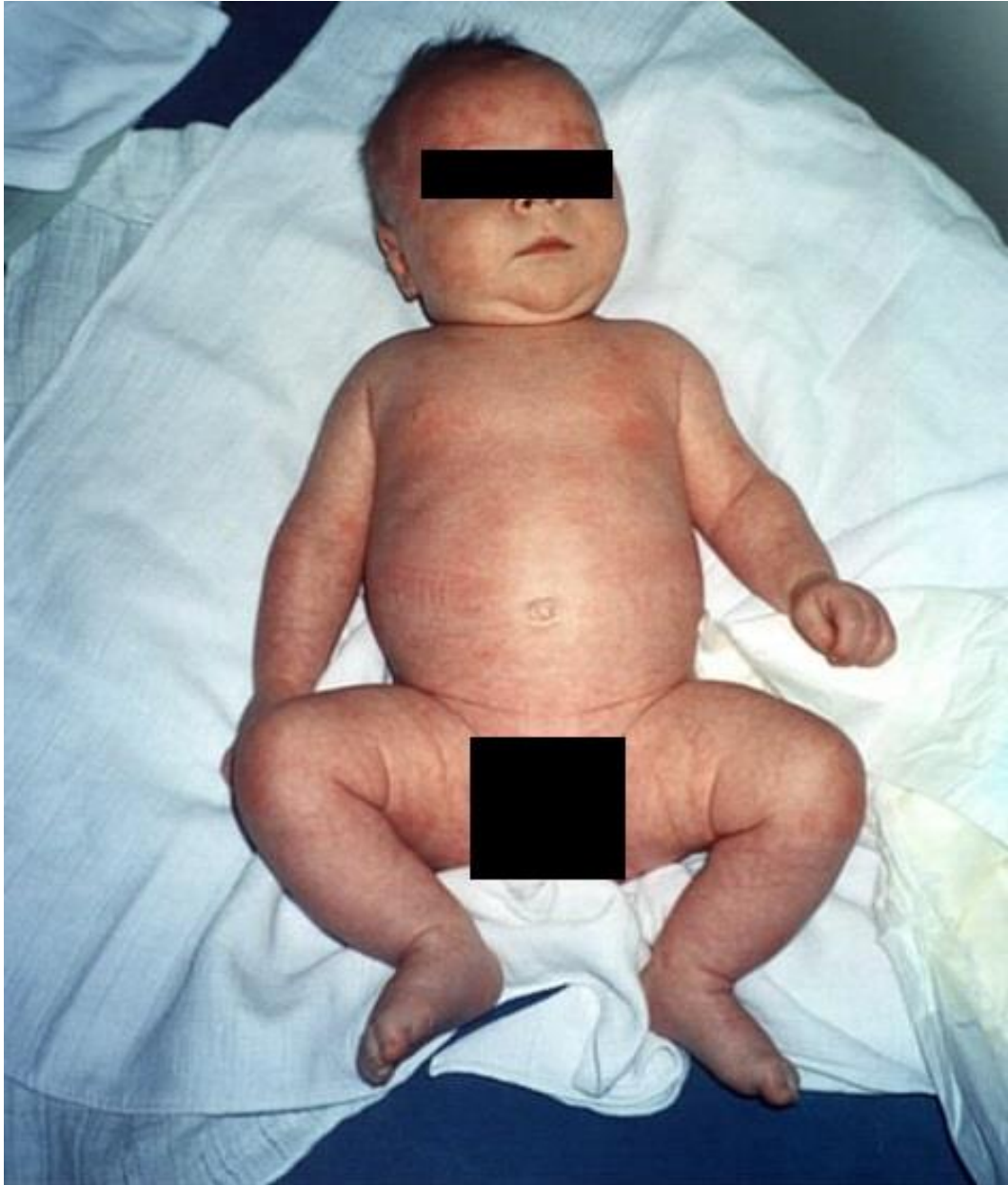Za razliku od gornjeg pleksusa, kompletna lezija brahijalnog spleta praćena Hornerovim sindromom koji se pronade u oko 30 % slučajeva, praćena je paralizom cijele ruke, te ima izrazito lošiju prognozu sa oko 50 % šanse nastanka doživotnog invaliditeta. Donji, odnosno Klumpkeova kljenut je na svu sreću najrjeđi oblik kljenuti, karakteriziran slabošću ruke i deformitetima šake. Prognoza različitih ozljeda brahijalnog spleta također može biti dvojbena jer osim o razini zahvaćenog živca ovisi i o težini ozljede, te je tako u slučaju potpune avulzije žičanih korijena od kralježničke moždine oporavak potpuno nemoguć.

Ako ne dolazi do poboljšanja kliničke slike u roku prvih mjesec dana djetetova života potrebno je uključiti multidisciplinirani tim, a prognoza sa prolaskom vremena postaje sve lošija. Različiti kirurške metode liječenja nisu urodile plodom u smislu izlječenja, iako mogu pomoći u smislu ublažavana same kliničke slike i stupnja invaliditeta.

Bitno je naglasiti kako nije došlo do smanjenja ove perinatalne ozljede unatoč napretku perinatalne skrbi i većim brojem carskih rezova. Razlog tome može biti i veći broj makrosomske novorođenčadi, uz majčin adipozitet i gestacijski dijabetes. Rizični faktori za nastanak kljenuti pleksusa brahijalisa se mogu podijeliti na one sa strane majke, novorođenčeta te načina dovršenja porođaja. Sa majčine strane je najvažniji faktor prekomjerna tjelesna težina, te gestacijski dijabetes, pogotovo ako je neregulirani. Sa strane novorođenčeta, makrosomija je svakako najvažniji faktor rizika. Ostali fetalni čimbenici su slabost mišića ramenog obruča uslijed smanjene motorike ploda u trudnoći.

Razlog smanjene motorike ruku i nogu za vrijeme prenatalnog razdoblja, odnosno trudnoće najčešće su različite neuromuskularne bolesti. Najvažniji čimbenici što se tiču porođaja su ramena distocija i instrumentalno dovršenje poroda, precipitirani porođaj, kao i kod većine porođajnih ozljeda. Produženo drugo porođajno doba, odnosno doba spuštanja djetetove glavice prema izlazu, suprotno današnjim shvaćanjima. Duže spuštanje djetetove glavice prevenira ramenu distociju. Iako se uz porođaj carskim rezom smanjuje incidencija ozljede pleksusa brahijalisa, potrebno je napomenuti da takve ozljede nisu u potpunosti isključene. Pogotovo ako je riječ o hitnom carskom rezu ili makrosomnom plodu.

Bitno je za napomenuti kako su ozljede pleksusa brahijalisa, uz cerebralnu paralizu, najteže porođajne ozljede sa dugotrajnim posljedicama. Obzirom da ramena distocija povećava rizik nastanka ozljede brahijalnog spleta za oko 100 puta, bitno je djelovati u smjeru prepoznavanja rizika za nastanak ramene distocije, te pravilnog i pravodobnog reagiranja u slučaju nastanka kako bi se barem smanjila incidencija ozljeda brahijalnog spleta vezanog uz distociju ramena (10, 15).



Slika 4.19.

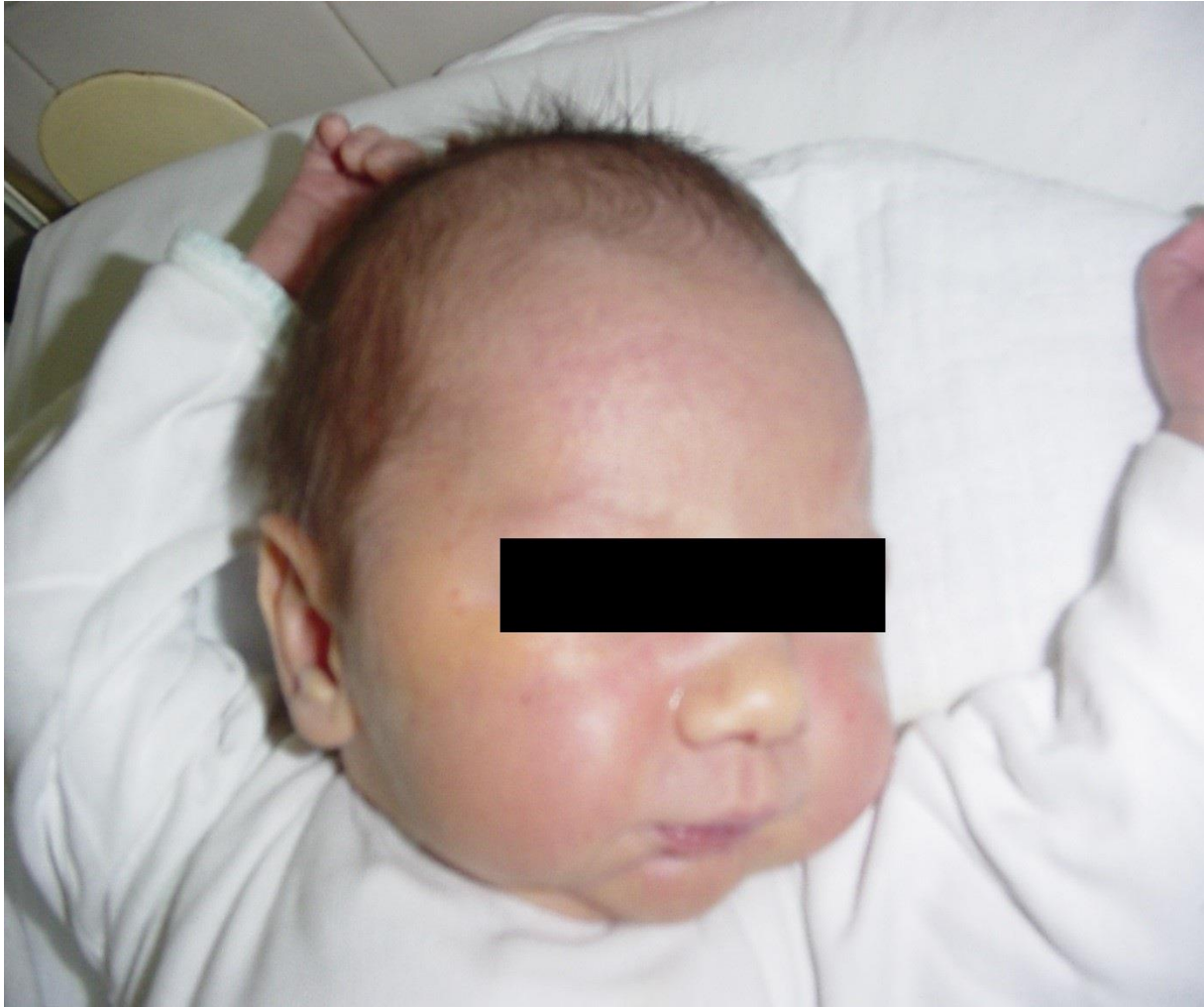Pareza desnog brahijalnog spleta novorođenčeta s toksloalergijskim osipom

Izvor: arhiva Kliničke bolnice „Sveti Duh“

4.2.6. Ostala oštećenja novorođenčeta u porođaju

Najčešće ozljede novorođenčeta prilikom porođaja su lakše ozljede mekih tkiva poput petehija i masnica kod vaginalnog porođaja, te laceracija u slučaju rađanja carskim rezom. Petehije i masnice se obično nađu kod protrahiranih porođaja, velikih plodova, distocije fetalnih ramena i različitih nepravilnih položaja fetusa, najčešće su ozljede prolazne naravi iako treba imati na umu

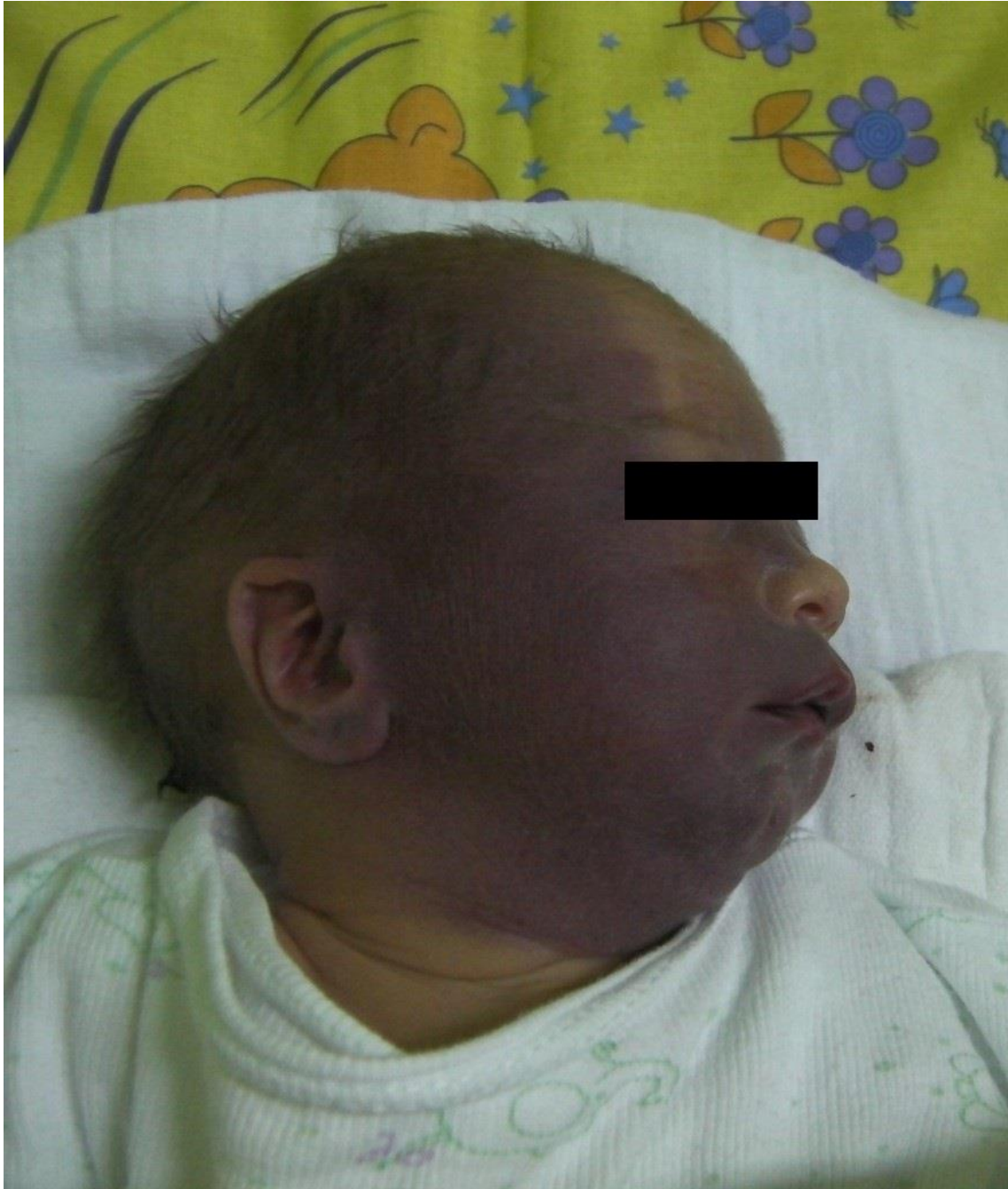da njihovo pojavljivanje može ukazivati na druge ozljede unutarnjih organa, te bi takvu novorođenčad trebalo detaljnije pregledati. Hematomi koji zahvaćaju veću površinu tijela mogu biti praćeni hiperbilirubinemijom, dok bi izražene petehije mogle upućivati na obradu za otkrivanje potencijalne trombocitopenije. Laceracije se kao ozljede događaju tijekom carskog reza i obično zahvaćaju vodeću čest, znači najčešće područje glave ili lica novorođenčeta, a zbrinjavaju se posebnim flasterima ili kirurškim šavom. Hitni carski rez ili carski rez nakon pokušaja forcepsa ili vakuum ekstrakcije završavaju s nešto većom incidencijom ozljeda djeteta (6). Od opstetričkih koštanih fraktura novorođenčadi, osim frakture klavikule o kojoj smo prethodno govorili, potrebno je spomenuti i frakturu femura i humerusa, kao i frakturu lubanje. Što se tiče frakture humerusa rizični faktori se podudaraju sa rizičnim faktorima za nastanak frakture ključne kosti i ozljeda brahijalnog spleta, uz dodatak vaginalnog porođaja ploda u stavu zatkom, kao i poroda carskim rezom. Fraktura obično zahvaća gornju trećinu humerusa, simptomi uključuju oteklinu, bolnosti smanjenu pokretljivost uda, a dijagnoza se postavlja radiološkim snimanjem. Iako fraktura humerusa ima dobru prognozu cijeljenja nakon imobilizacije, ipak je potrebno učiniti kontrolnu snimku nakon mjesec dana i roditelje pravilno savjetovati gleda mogućeg cijeljenja s angulacijom koja će se tijekom rasta obično ispraviti. Frakture femura su puno rjeđa pojava u porođaju, a rizični faktor za njen nastanak su porođaj ploda u stavu zatkom, prematuritet i blizanačka trudnoća. Dijagnoza se postavlja radiološkim snimanjem, a terapija uključuje imobilizaciju (8, 16).



Slika 4.20.

Novorođenče sa petehijama na licu nakon protražiranog vaginalnog porođaja

Izvor: arhiva Kliničke bolnice „Sveti Duh“



Slika 4.21.

Novorođenče sa opsežnim hematomom lica nakon distocije fetalnih ramena porođeno vaginalnim putem

Izvor: arhiva Kliničke bolnice „Sveti Duh“

5. RASPRAVA

5.1. Sestrinske intervencije

Medicinske sestre, odnosno primalje su uz ginekologa prve koje imaju doticaj sa novorođenčetom. Neke porođajne ozljede poput porođajne otekline, kefalhomatomi, paraze pleksusa brahijalisa itd. su vidljive odmah. Dužnost medicinske sestre, odnosno primalje je objasniti budućim roditeljima eventualne moguće komplikacije. Nužno je imati dovoljno empatije, biti stručan ali istovremeno ohrabriti roditelje. Njihova prva reakcija u takvim trenucima je najčešće strah, zatim osjećaj krivnje. Ključno je umanjiti takve negativne emocije. Ako je porođajna ozljeda vidljiva odmah, pokazati roditeljima zahvaćeni dio djetetovog tijela. Uobičajeni postupak nakon porođaja je takozvano „kožiranje“. U trajanju od dva sata, što predstavlja prvi kontakt majke i novorođenčeta. Novorođenče se golo spusti na majčina prsa. Najčešće se umiri, uspori disanje. Prepoznaje majčine otkucaje koje je slušao dok se nalazio u maternici. Osluškujе zvukove, glas roditelja koji mu je poznat. Bitno da se taj prvi kontakt ne preskoči. Ako su posrijedi blaže porođajne ozljede, kontakt „koža na kožu“, se ne preskače. Uloga medicinske sestre je promatrati novorođenče, pratiti disanje, tonus mišića, boju kože, te reakcije na podražaje. U slučaju odstupanja od normale, neophodno je premjestiti novorođenče na odjel neonatologije radi daljnje obrade. Nakon porođaja procjenjuje se kliničko stanje i vitalnost novorođenčeta pomoću Apgar tablice. Prati se akcija srce, disanje, tonus mišića, refleksi na podražaj i boja kože, te se sljedeći parametri ocjenjuju bodovima od 0-2.

Tablica 5.2.(4). Apgar – indeks , ocjene vitalnosti novorođenčeta

KLINIČKI ZNACI	0	1	2
Akcija srca	Odsutna	Manje od 100/min	Više od 100/min
Disanje	Odsutno	Slabo i nepravilno	Dobro-jak plač
Mišićni tonus	Mlohavost	Oskudni pokreti	Bogati pokreti
Refleks na podražaj	Nema akcije	Grimasiranje	Kašalj ili kihanje
Boja kože	Blijeda ili plava	Trup ružičast, udovi plavi	Potpuno ružičasto

Procjena se vrši u prvoj i petoj minuti, zbroj bodova nam daje uvid u trenutno stanje novorođenčeta.

5.2. Kliničko stanje novorođenčeta

Kliničko stanje novorođenčeta ovom metodom može se podijeliti u tri skupine:

1. Normalni status novorođenčeta (Apgar 8-10). Dijete je ružičasto (uz moguću lividnost okrajina), krepko plače i dobro diše, dobre refleksne podražljivosti, akcije srca iznad 100/min.
2. Novorođenče u blagoj do umjerenoj asfiksiji (tzv. Plavoj asfiksiji/Apgar 4-7) dijete je cijanotično (plavo), mlohave muskulature, slabo ili nikako ne diše, akcija srca od 90-140/min, reagira na vanjske podražaje.
3. Novorođenče sa teškom porođajnom asfikcijom (tzv. Blijeda asfiksija/Apgar 0-3). novorođenče ima blijedu ili cijanotičnu kožu, napetost mišića jako oslabljena do potpune odsutnosti spontanih pokreta, ne diše, nema refleksne podražljivosti, srčana akcija jako usporena ili odsutna.

Novorođenče može uz određene blaže porođajne ozljede imati uredan broj bodova. Nakon kontakta majke i novorođenčeta u trajanju od dva sata, novorođenče se premješta na odjel neonatologije. Ovisno o kliničkoj slici nastavlja se sa dijagnostičkim pretragama (rendgen, UZV mozga itd.). Oporavak je najčešće spontan i ne iziskuje medikamentozno liječenje niti kirurške

zahvate. Nužno je uputiti roditelje u sve moguće opcije, od spontanog oporavka do eventualnih komplikacija, te rijetkih ali ipak mogućih trajnih posljedica (2).

Iznimno je važno prepoznati porođajne ozljede u prvih nekoliko sati nakon porođaja. Jedna od najčešćih rečenica koje izgovaram na svome radilištu u rađaoni u Kliničkoj bolnici „Sveti Duh“ glasi: „u ovom trenutku je novorođenče dobro i dobilo je odlične ocjene (odnosi se na Apgar tablice), ali tijekom dana će neonatolog detaljno pregledati dijete i reći Vam sve ostale informacije“. Pod uvjetom da je riječ o nekompliciranom vaginalnom porodu sa dobrim ishodom. Retrogradne dijagnoze porođajnih ozljeda koje nisu pravovremeno uočene i tretirane kod roditelja izazivaju negativne emocije poput nepovjerenja, nemara i nestručnosti, prema zdravstvenim djelatnicima a pogotovo medicinskim sestrama i primaljama. Iako je većina porođajnih ozljeda lakše naravi i prolaznog tijeka, pretrpljeni strah roditelja je dugotrajan i najčešće ostavlja trajne posljedice. Dužnost medicinske sestre je pravovremeno prepoznati rizične faktore, također prepoznati komplicirane opstetričke situacije, pravilan izbor različitih postupaka, te njihovo izvođenje na visokom stručnom nivou. Dobra edukacija i uvježban tim su dobar preduvjet takvim mjerama.

6. ZAKLJUČAK

Oštećenje djeteta mogući je događaj u svakom porodu čega bi svi zdravstveni djelatnici koji participiraju u perinatalnoj skrbi trebali biti svjesni. Iako je većina takvih oštećenja blažeg stupnja, kao i prolaznog oblika bez trajnih posljedica, pojedine ozljede mogu ostaviti blaže ili ozbiljnije posljedice po budući život pojedinog djeteta. Ako razmislimo i o ekonomskoj strani ovog problema, ne možemo zanemariti troškove oporavka takve djece, kao i umanjenu radnu sposobnost. Obzirom da opstetrička oštećenja djeteta diljem svijeta postaju predmetom sudskih sporova, nameće se potreba boljih klasifikacija i definicija kako bi se o njima moglo stručno raspravljati te svesti njihov broj na minimum. Jedan od preduvjeta takvog procesa je odgovorna i potpuna medicinska dokumentacija, te objavljivanje pojedinih slučajeva i adekvatna rasprava o njima, te analiza istih, uz izrađivanje kvalitetnih medicinskih smjernica.

Prethodno spomenute rizične faktore za pojedine ozljede, a koji se u velikoj mjeri poklapaju, treba imati na umu i raditi na njihovoj prevenciji, iako se ozbiljna proporcija opstetričkih ozljeda novorođenčadi događa u nisko rizičnim trudnoćama i porođajima, čime oni postaju ne predvidivi i ne preventabilni događaji. Prevencija opstetričkih ozljeda novorođenčeta se mogu podijeliti na primarne i sekundarne mjere. Primarne mjere uključuju sve napore u svrhu izbjegavanja okolnosti koje mogu dovesti do oštećenja djeteta u porođaju, kao što su na primjer adekvatne liječenje gestacijskog dijabetesa ili dijetetske mjere u slučaju prekomjernog prirasta u tjelesnoj masi trudnice, a sve u svrhu prevencije hipertrofičnog rasta ploda. Adekvatno prepoznavanje komplicirane opstetričke situacije u kojoj bi se moglo dogoditi oštećenje djeteta, pravilan izbor različitih postupaka, te njihovo izvođenja na visokom stručnom nivou predstavlja mjere sekundarne prevencije. Dobro educirani i uvježbani opstetrički tim preduvjet su takvim mjerama, a od izrazite je važnosti dobra suradnja različitih članova pojedinog tima, a naročito između opstetričkog, neonatologa i medicinskih sestara, odnosno primalja.

7. LITERATURA

1. Habek D. - Ginekologija i porodništvo (za visoke zdravstvene studije); Zagreb: Medicinska naklada; 2013
2. Pecigoš-Kljuković K. - Zdravstvena njega trudnice, roditelje i babinjače – udžbenik; Zagreb; Školska knjiga; 1998
3. Dražančić A, suradnici - Porodništvo (II. izdanje); Zagreb; Školska knjiga; 1999
4. Kuvačić I, Kurjak A, Đelmiš J, i sur. Porodništvo; Zagreb: Medicinska naklada; 2009
5. Habek D, suradnici - Porodničke operacije. Zagreb: Medicinska naklada; 2009
6. Alexander J.M, Leveno K.J, Hauth J, Landon M.B, Thom E, Spong C.Y, Varner M.W, Moawad A.H, Caritis S.N, Harper M, Wapner R.J, Sorokin Y, Miodovnik M, O'Sullivan M.J, Sibai B.M, Langer O, Gabbe S.G. - Fetal injury associated with cesarean delivery; Dallas, Texas, SAD; 108, 885-890, Obstetrics & Gynecology; 2006
7. Mardešić D. - Pedijatrija; Zagreb; Školska knjiga; 2005
8. Nassar A.H, Usta I.M, Khalil A.M, Melhem Z.I, Nakad T.I, Abu Musa A.A. - Fetal Macrosomia (≥ 4500 g): Perinatal Outcome of 231 Cases According to the Mode of Delivery. Journal of Perinatology. 2003; 23:136–141
9. Choi H.A, Lee Y.K, Ko S.Y, Shin S.M. - Neonatal clavicle fracture in cesarean delivery: incidence and risk factors.; Seoul; Matern Fetal Neonatal Med.; 2016
10. Pschyrembel, W. - Praktička ginekologija: za studente i lekare; Beograd, Zagreb; Medicinska knjiga; 1977
11. Zakanj Z. - Kefalhematom – mogući perinatalni neurorizični činitelj. Zagreb Gynaecologia et Perinatologia. 2014; 23(1):14-18
12. Osaghae D.O, Sule G, Benka-Coker J. - Cephalhematoma causing severe anemia in the newborn: report of 2 cases. Annals of Medical and Health Science Research. 2011; 1(2):223-226
13. Ahn E.S, Jung M.S, Lee Y.K, Ko S.Y, Shin S.M, Hahn N.H. - Neonatal clavicular fracture. Recent 10 years study. Pediatrics International. 2015; 57(1): 60-63
14. Andersen J, Watt J, Olson J, Van Aerde J. - Perinatal brachial plexus palsy. Pediatr Child Health. 2006; 11(2):93-100
15. Alfonso D.T. - Causes of neonatal brachial plexus palsy. Bulletin of the NYU Hospital for Joint Diseases. 2011; 69(1):11-16

16. Tikvica Luetić A, Habek D, Prka M, Stanojević M, Blažević T, Golub A, Djulabić L. Comparison of the effect of different vacuum cups on maternal and neonatal outcomes. *Gynaecologia et Perinatologia*. 2014; 23(1): 111-15

8. OZNAKE I KRATICE

kratica	značenje
BMI	body mass index
br	broj
C5	peti vratni (cervicalni) kralježak
C6	šesti vratni (cervicalni) kralježak
C7	sedmi vratni (cervicalni) kralježak
C8	osmi vratni (cervicalni) kralježak
cm	centimetar
itd	i tako dalje
KČS	kucajevi čedovog srca
min	minuta
str.	stranica
Th1	prvi prsni (torakalni) kralježak
tzv	takozvan
UZV	ultrazvuk / skraćunica za ultrazvučni nalaz

9. SAŽETAK

Usprkos napretku perinatalne medicine u opstetriciji, oštećenja novorođenčeta u porođaju su neželjeni događaji koji se u pojedinim kliničkim slučajevima ne mogu izbjeći, također su nezaobilazna tema svih onih koji se bave porođajima i zbrinjavanju djeteta nakon toga. Oštećenje novorođenčeta u porođaju služi kao kriterij za ocjenu perinatalne skrbi pojedine ustanove. Imajući na umu sve navedeno, postoji jasno koliko je bitno za sve sudionike kojima je u cilju da porođaj rezultira često njihovim neprijavlivanjem, u strahu od pravnih posljedica što nije dobra praksa jer nam uskraćuje mogućnost detaljne analize i poboljšanja perinatalne skrbi. Spomenuti rizični faktori za pojedine novorođenčke traume, a koje se u velikoj mjeri poklapaju, treba imati na umu i raditi na njihovoj prevenciji, iako se ozbiljna proporcija opstetričkih ozljeda novorođenčadi događa u nisko rizičnim trudnoćama i porođajima, adekvatno prepoznavanje komplicirane opstetričke situacije u kojoj bi se moglo dogoditi oštećenje novorođenčeta, pravilan izbor različitih postupaka, te njihovo izvođenja na visokom stručnom nivou predstavlja mjere sekundarne prevencije. Dobro educirani i uvježbani opstetrički tim preduvjet su takvim mjerama, a od izrazite je važnosti dobra suradnja različitih članova pojedinog tima, a naročito između opstetričkog, neonatološkog i medicinskih sestara, uvježbani tim je preduvjet za kvalitetan ishod.

Ključne riječi: porod, porođajne ozljede novorođenčeta, medicinska sestra

10. SUMMARY

Despite the fact that prenatal medicine has evolved, injuries of new born babies while the process of birth are still unwanted accidents which even in modern clinics nowadays cannot be avoided in some cases. Furthermore it is a topic which everyone is necessarily confronted with who is dealing with birth and taking care of children. Injuries of new born babies while birth is an indicator for prenatal care for some agencies. Considering all written facts it becomes clear how important it is for all participants to prepare for the process of pregnancy and birth in order to give birth to a healthy baby and protect the health of the mother. Keeping in mind that injuries of new borns are usually temporary or of light temper they do not even show up or are not listed in most cases which makes it difficult to analyze the situation or even improve the work of prenatal care. The risks mentioned in this thesis for all injuries which actually do show up, have to be considered and under all circumstances prevented even if a high number of obstetric injuries happen while pregnancies and birth processes of lower risk. Recognizing an obstetric and complicated situation on time in which baby injuries can happen, choosing the right action under a great variety of such in these situations and taking care of a good execution are important matters of secondary injury prevention. A well-educated and trained team of professionals are required for such; furthermore it is of high importance that the individuals of a team co-operate as good as possible, especially obstetric and neonatal professionals.

Key words: birth, obstetric injuries of a newborn, nurse.

IZJAVA O AUTORSTVU ZAVRŠNOG RADA

Pod punom odgovornošću izjavljujem da sam ovaj rad izradio/la samostalno, poštujući načela akademske čestitosti, pravila struke te pravila i norme standardnog hrvatskog jezika. Rad je moje autorsko djelo i svi su preuzeti citati i parafraze u njemu primjereno označeni.

Mjesto i datum	Ime i prezime studenta/ice	Potpis studenta/ice
U Bjelovaru, 28.9.2018	Anda Blažević	Blažević And

Prema Odluci Veleučilišta u Bjelovaru, a u skladu sa Zakonom o znanstvenoj djelatnosti i visokom obrazovanju, elektroničke inačice završnih radova studenata Veleučilišta u Bjelovaru bit će pohranjene i javno dostupne u internetskoj bazi Nacionalne i sveučilišne knjižnice u Zagrebu. Ukoliko ste suglasni da tekst Vašeg završnog rada u cijelosti bude javno objavljen, molimo Vas da to potvrdite potpisom.

Suglasnost za objavljivanje elektroničke inačice završnog rada u javno dostupnom nacionalnom repozitoriju

Anda Blažević

ime i prezime studenta/ice

Dajem suglasnost da se radi promicanja otvorenog i slobodnog pristupa znanju i informacijama cjeloviti tekst mojeg završnog rada pohrani u repozitorij Nacionalne i sveučilišne knjižnice u Zagrebu i time učini javno dostupnim.

Svojim potpisom potvrđujem istovjetnost tiskane i elektroničke inačice završnog rada.

U Bjelovaru, 28.09.2018

Blažević Anda
potpis studenta/ice