

# Zdravstvena njega bolesnika sa endoprotezom kuka

---

Kopričanec, Jelena

Undergraduate thesis / Završni rad

2018

Degree Grantor / Ustanova koja je dodijelila akademski / stručni stupanj: **Bjelovar University of Applied Sciences / Veleučilište u Bjelovaru**

Permanent link / Trajna poveznica: <https://um.nsk.hr/um:nbn:hr:144:645044>

Rights / Prava: [In copyright](#)/[Zaštićeno autorskim pravom.](#)

Download date / Datum preuzimanja: **2025-03-26**



Repository / Repozitorij:

[Digital Repository of Bjelovar University of Applied Sciences](#)



VELEUČILIŠTE U BJELOVARU  
PREDDIPLOMSKI STRUČNI STUDIJ SESTRINSTVA

ZDRAVSTVENA NJEGA BOLESNIKA SA  
ENDOPROTEZOM KUKA

Završni rad br. 28/SES/2018

Jelena Kopričanec

Bjelovar, rujan 2018.



**Veleučilište u Bjelovaru**

**Trg E. Kvaternika 4, Bjelovar**

## 1. DEFINIRANJE TEME ZAVRŠNOG RADA I POVJERENSTVA

Kandidat: **Kopričanec Jelena** Datum: 10.04.2018. Matični broj: 001285  
JMBAG: 0314012227

Kolegij: **ZDRAVSTVENA NJEGA ODRASLIH II/VI**

Naslov rada (tema): **Zdravstvena njega bolesnika sa endoprotezom kuka**

Područje: **Biomedicina i zdravstvo** Polje: **Kliničke medicinske znanosti**

Grana: **Sestrinstvo**

Mentor: **Melita Mesar, dipl.med.techn.** zvanje: **viši predavač**

Članovi Povjerenstva za ocjenjivanje i obranu završnog rada:

1. mr.sc. Tatjana Badrov, predsjednik
2. Melita Mesar, dipl.med.techn., mentor
3. Andreja Starčević, dipl.med.techn., član

## 2. ZADATAK ZAVRŠNOG RADA BROJ: 28/SES/2018

U radu je potrebno opisati specifičnosti perioperativne zdravstvene njege. Ukazati na važnost sestrinske skrbi za bolesnike nakon ugradnje totalne endoproteze kuka. Sestrinska skrb je posebno važna u preoperacijskoj pripremi bolesnika kako bi što spremniji prihvatili zahvat. Rano ustajanje, kvalitetna zdravstvena njega uz minimum komplikacija i dobra rehabilitacija naš je cilj u postizanju što boljeg oporavka bolesnika.

Zadatak uručen: 10.04.2018.

Mentor: **Melita Mesar, dipl.med.techn.**



## *Zahvala*

Zahvaljujem svim profesorima Veleučilišta u Bjelovaru na prenesenom znanju, posebno mentorici Meliti Mesar na stručnoj pomoći.

Zahvaljujem kolegama na razumijevanju i podršci tijekom studiranja.

Posebno se zahvaljujem svojoj obitelji na podršci i razumijevanju jer bez njihove pomoći ne bi bilo moguće ostvariti ovaj uspjeh.

## SADRŽAJ

<b>1. UVOD .....</b>	<b>1</b>
<b>1. 1. Anatomija zgloba kuka .....</b>	<b>2</b>
<b>1.2. Endoproteza kuka .....</b>	<b>4</b>
1.2.1. Povijesni razvoj endoproteze kuka .....	4
1.2.2. Vrste endoproteza zgloba kuka .....	5
<b>1.3. Indikacije za ugradnju endoproteze.....</b>	<b>6</b>
1.3.1. Osteoartritis ili osteoartroza .....	7
<b>1.4. Kontraindikacije za ugradnju endoproteze.....</b>	<b>8</b>
<b>1.5. Komplikacije kod ugrađene endoproteze .....</b>	<b>8</b>
<b>2. CILJ RADA .....</b>	<b>9</b>
<b>3. PRIKAZ SLUČAJA.....</b>	<b>10</b>
<b>3.1. Priprema bolesnika za operativni zahvat .....</b>	<b>12</b>
<b>3.2. Opća priprema bolesnika .....</b>	<b>12</b>
<b>3.3. Psihička priprema bolesnika.....</b>	<b>12</b>
<b>3.4. Fizička priprema bolesnika.....</b>	<b>13</b>
<b>3.5. Sestrinske dijagnoze u prijeoperacijskom razdoblju .....</b>	<b>14</b>
<b>3.6. Intraoperacijska priprema bolesnika i osoblja.....</b>	<b>16</b>
<b>3.7. Sestrinske dijagnoze u intraoperativnom razdoblju .....</b>	<b>17</b>
<b>3.8. Postoperativna zdravstvena njega nakon ugradnje endoproteze kuka.</b>	<b>20</b>
3.8.1. Soba za buđenje .....	20
3.8.2. Zdravstvena njega bolesnika na odjelu .....	21
3.8.3. Sestrinske dijagnoze u postoperativnom razdoblju.....	24
<b>3.10. EDUKACIJA BOLESNIKA O ŽIVOTU S ENDOPROTEZOM     KUKA.....</b>	<b>27</b>
<b>4. RASPRAVA .....</b>	<b>30</b>
<b>5. ZAKLJUČAK.....</b>	<b>32</b>
<b>6. LITERATURA .....</b>	<b>33</b>
<b>7. OZNAKE I KRATICE .....</b>	<b>35</b>
<b>8. SAŽETAK.....</b>	<b>36</b>
<b>9. SUMMARY .....</b>	<b>36</b>
<b>10. POPIS SLIKA I TABLICA .....</b>	<b>37</b>

## 1. UVOD

Zglob kuka smješten je na proksimalnom dijelu bedrene kosti (femura) i femuralnom glavom uglobljen u zdjeličnu čašicu (acetabulum) (1,2).

S godinama, zbog izloženosti velikim mehaničkim pritiscima i opterećenjima, dolazi do potrošnje zglobne hrskavice te smanjenja zglobne tekućine za podmazivanje zgloba. Zbog trenja između zglobnih ploha acetabuluma i glave femura dolazi do degenerativnih promjena unutar zgloba. Degenerativno oštećenje zgloba naziva se osteoartroza ili artroza, a kod zgloba kuka koksartroza. Bolest se podjednako javlja u muškaraca i u žena u dobi između 55. i 64. godine života i to u 80% slučajeva (3).

Kod bolesnika dolazi do kronične boli i ograničenja pokreta što je najčešće razlog posjeta liječniku. Ortoped na temelju anamneze, fizikalnog pregleda, kliničke slike i pretraga postavlja dijagnozu. U početku se indicira konzervativno liječenje i fizikalna terapija, a kako oštećenje napreduje potrebno je učiniti totalnu zamjenu zgloba kuka ugradnjom umjetnog zgloba odnosno, totalnu endoprotezu kuka. Zdravstvena njega bolesnika zahtjeva sveobuhvatnu brigu i skrb medicinskog osoblja, pogotovo medicinskih sestara/tehničara koji provode najveći dio vremena uz bolesnika. Zdravstvena njega je zajednička osnova rada svih medicinskih sestara bez obzira na stupanj obrazovanja i kompetencije (4).

Dobrom suradnjom svih članova tima postiže se bolji uvid u stanje bolesnika, brže se prepoznaju njegovi problemi te se tako pravilnim i brzim intervencijama medicinskih sestara postiže pozitivna evaluacija.

## 1. 1. Anatomija zgloba kuka

Osnovna građa svakog zgloba su njegovi glavni i pomoćni dijelovi (5).

Glavni dijelovi su:

- zglobna tijela sa zglobnim plohamama
- zglobna čahura
- zglobna šupljina
- zglobna tekućina

Sporedni dijelovi zgloba su:

- zglobne sveze (tetive, ligamenti, meke česti)
- zglobni jastučići
- zglobni mišići

Zglob kuka, *articulatio coxae* (Slika 2.1.), parni je zglob i jedan od najvećih zglobova u tijelu. Spada u kuglaste zglobove koji se zbog građe mogu kretati u svim smjerovima u čemu sudjeluje oko dvadesetak mišića. Funkcionalno mišiće kuka dijelimo na fleksore, ekstenzore, abduktore, aduktore i unutarnje i vanjske rotatore (2,6).

Smješten je duboko ispod masnog i mišićnog tkiva te čvrste zglobne čahure između proksimalnog dijela bedrene kosti (femura) i zdjelične kosti (1).

Osnovna mu je funkcija prijenos težine s gornjeg dijela na donje ekstremitete (6).

Acetabulum je konkavno (udubljeno) zglobno tijelo i izgledom podsjeća na šuplju kuglu i dio je zdjelice. Zdjelična čaška nastaje spajanjem tri zdjelične kosti:

- preponske kosti
- sjedne kosti
- crijevne kosti

Na mjestu spoja te tri kosti, odnosno acetabuluma, zdjelična kost je najdeblja i najčvršća. Na dnu acetabuluma, unutar zgloba, nalazi se koštani urez (*incisura acetabuli*) kroz koji ulaze krvne žile i živci, a premošćuje ju ligament *transversum acetabuli*.

Glava femura konveksno (ispupčeno) je zglobno tijelo oblika polukugle koja je uzglobljena u acetabulum. Na sebi ima hrapavu zglobnu udubinu, *fovea capitis femoris*, na koju se prihvaća ligament *capitis femoris* koji povezuje glavu femura za acetabulum. Taj ligament je od iznimne

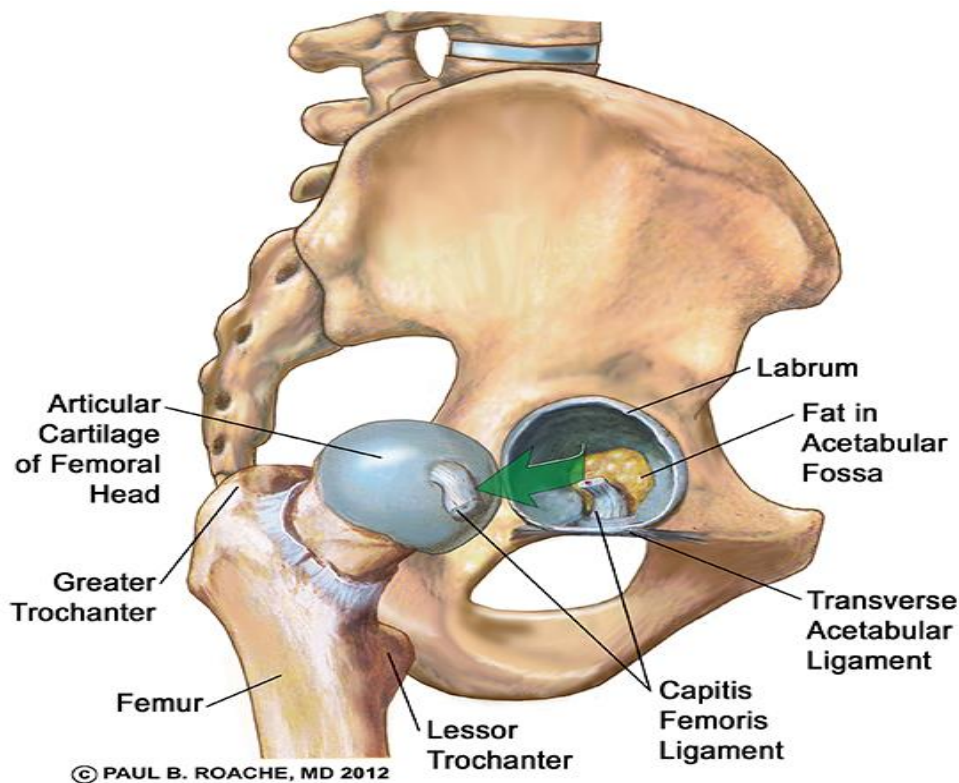
važnosti jer u sebi sadrži ogranke arterije kojom se opskrbljuje dio glave femura. Površina glave femura i acetabuluma prekrivena je hrskavicom debljine tek nekoliko milimetara koja uz pomoć sinovijalne tekućine omogućava nesmetano kliženje između zglobnih ploha.

Na glavu femura, distalno, se nastavlja vrat koji je spljošten (6).

Na prijelazu u trup femuralne kosti nalaze se mali obrtač, trochanter minor, smješten dolje, medijalno i straga i veliki obrtač, trochanter major, smješten gore lateralno.

Iskakanje iz zglobne čahure ograničavaju čvrste sveze:

- bočnobedrena (ligament iliofemorale – najčvršća u čovjekovom tijelu)
- preponskobedrena (ligament pubofemorale)
- sjednobedrena (ligament ischiofemorale) (1).



Slika 1: Anatomija kuka.

Dostupno na:

[https://www.google.hr/search?q=ligament+glave+femura&tbm=isch&tbs=rimg:CRPh59z1YB0SIjgJdl ymddoWszG4ABmlLyBXNnIEJkCO\\_1rIMoyGWvABA2VEHYXnPM7zUr8hgD8LoSOqIEsn\\_1Jd13 PSoSCQI2XKZ12hazER1TIAJEeKCMKhIJMbgAGaUvIFcRqL0QfOWyoqMqEgk2cg](https://www.google.hr/search?q=ligament+glave+femura&tbm=isch&tbs=rimg:CRPh59z1YB0SIjgJdl ymddoWszG4ABmlLyBXNnIEJkCO_1rIMoyGWvABA2VEHYXnPM7zUr8hgD8LoSOqIEsn_1Jd13 PSoSCQI2XKZ12hazER1TIAJEeKCMKhIJMbgAGaUvIFcRqL0QfOWyoqMqEgk2cg)



## 1.2. Endoproteza kuka

Endoproteza kuka je zamjena zgloba kuka umjetnim komponentama, izgledom prilagođena anatomskim strukturam zgloba. Jedan je od najčešćih ortopedskih zahvata, što se tiče ugradnje endoproteza. Indikacije za endoprotezu kuka su degenerativne promjene zgloba, kongenitalne anomalije zgloba, traume, tumori i drugo.

### 1.2.1. Povijesni razvoj endoproteze kuka

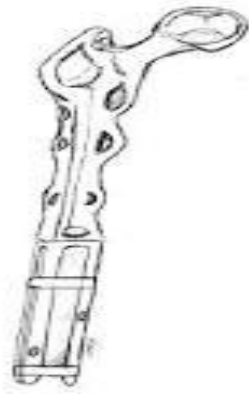Pokušaji zamjene kuka učinjeni su početkom 19. stoljeća. Njemački liječnik Themistocles Gluck, 1890. godine ugradio je prvu endoprotezu napravljenu od slonove kosti (Slika 3.1.1.), uklonivši glavu femura u uznapredovalom stupnju osteoartritisa. Godinama se pokušavalo različitim tehnikama, ali bezuspješno. Pokušavalo se s umetanjem stakla između glave i acetabuluma, nakon što umetanje organskih tvari poput masti, mišića i fascije nisu bile uspješne, ali i to je bilo bezuspješno jer je zbog velikog opterećenja staklo pucalo. Probali su ugraditi protezu od akrila, no ona se pak brzo trošila. U 20-om stoljeću osmislili su metalnu protezu koja se navlačila na dijafizu femura (Slika 3.1.2.). Kako proteza nije bila stabilna dosjetili su se da bi intramedularna proteza bila stabilnija te su zamisao 1950. godine proveli u djelo. Mana tih proteza bila je trošenje hrskavice acetabuluma jer je on ostao nepromijenjen. Slijedeći korak bio je osmisliti i umjetni acetabulum. Godinama se proteza usavršavala, mijenjale su se tehnike, materijali i izgled proteza. Moderna endoprotetika počela je otkrićem koštanog cementa koji sprječava labavost proteze (7).



Slika 2: Proteza od slonove kosti

Dostupno na:

[https://www.google.hr/search?q=hr%C4%8Dak+endoproteza+kuka&rlz=1C1RNLM\\_enHR529HR678&source=lnms&tbm=isch&sa=X&ved=0ahUKEwjlfHEhN7cAhWDCOwKHV5LD-sQ\\_AUICigB&biw=915&bih=230#imgrc=o-FpKM2fTDVKYM:](https://www.google.hr/search?q=hr%C4%8Dak+endoproteza+kuka&rlz=1C1RNLM_enHR529HR678&source=lnms&tbm=isch&sa=X&ved=0ahUKEwjlfHEhN7cAhWDCOwKHV5LD-sQ_AUICigB&biw=915&bih=230#imgrc=o-FpKM2fTDVKYM:)



Slika 3: Proteza koja se navlači na dijafizu femura

Dostupno na:

[https://www.google.hr/search?q=hr%C4%8Dak+endoproteza+kuka&rlz=1C1RNLM\\_enHR529HR678&source=lnms&tbm=isch&sa=X&ved=0ahUKEwjlkfHEhN7cAhWDCOwKHV5LD-sQ\\_AUICigB&biw=915&bih=230#imgrc=o-FpKM2fTDVKYM:](https://www.google.hr/search?q=hr%C4%8Dak+endoproteza+kuka&rlz=1C1RNLM_enHR529HR678&source=lnms&tbm=isch&sa=X&ved=0ahUKEwjlkfHEhN7cAhWDCOwKHV5LD-sQ_AUICigB&biw=915&bih=230#imgrc=o-FpKM2fTDVKYM:)

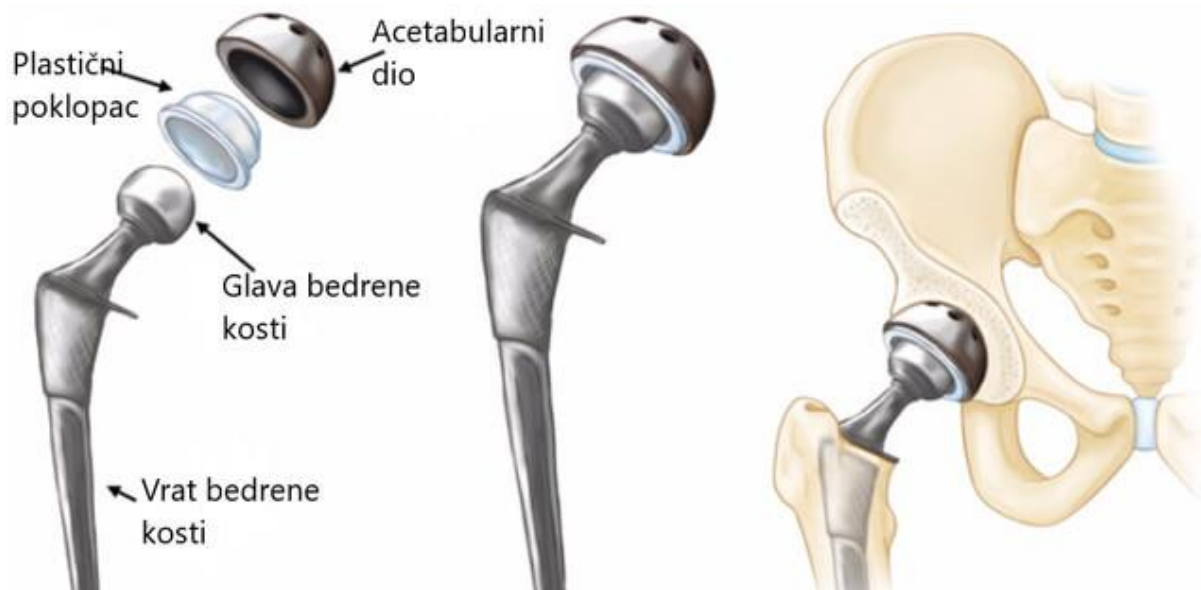
Danas se endoproteza sastoji od pojedinačnih dijelova kao što su femoralni stem, acetabularni dio, plastike za acetabulum, femoralne glave i vijaka napravljenih od nehrđajućeg kirurškog čelika, keramike ili titana (8).

### **1.2.2. Vrste endoproteza zgloba kuka**

Endoproteze kuka mogu se podijeliti na parcijalne i totalne proteze. Kod parcijalnih proteza mijenja se samo femoralna komponenta, acetabulum se ne mijenja. Za odabir parcijalne proteze acetabulum mora biti bez degenerativnih promjena, većinom se ugrađuje kod prijeloma vrata femura (6, 9).

Kod totalnih endoproteza mijenja se i femoralni dio i acetabularni dio.

Druga temeljna podjela je s obzirom na fiksaciju za kost i to na cementne, bescementne i hibridne. Kod cementnih za fiksaciju koristimo koštani cement, većinom kod starijih bolesnika jer kosti gube čvrstoću. Bescementne endoproteze su hrapave i liježu na samu kost te se s vremenom kost uraste u protezu. Hibridne endoproteze su kombinacija cementne i bescementne komponente proteze (6, 8, 10).



Slika 4: Dijelovi endoproteze kuka

Dostupno na:

[https://www.google.hr/search?q=vrste+proteze+kuka&rlz=1C1RNLM\\_enHR529HR678&source=lnms&tbm=isch&sa=X&ved=0ahUKEwj2n4Wjo-DcAhUOSJoKHXLdAYsQ\\_AUICigB&biw=1024&bih=662#imgsrc=fNA3IPcJfPnBAM:](https://www.google.hr/search?q=vrste+proteze+kuka&rlz=1C1RNLM_enHR529HR678&source=lnms&tbm=isch&sa=X&ved=0ahUKEwj2n4Wjo-DcAhUOSJoKHXLdAYsQ_AUICigB&biw=1024&bih=662#imgsrc=fNA3IPcJfPnBAM:)

### 1.3. Indikacije za ugradnju endoproteze

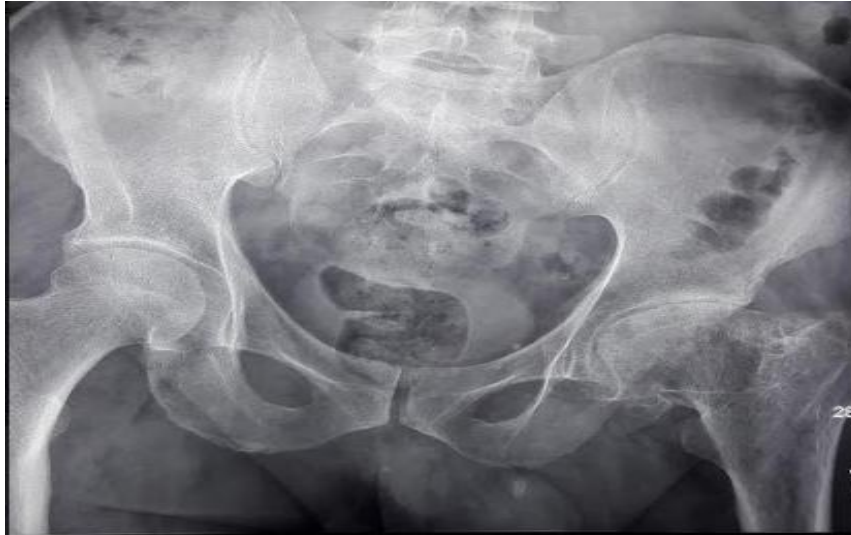Najčešći razlog javljanja liječniku je bol u kuku kod kretanja i u noći kod mirovanja koju mogu uzrokovati različite bolesti i oštećenja. Najčešća indikacija za ugradnju endoproteze kod starije populacije je osteoartritis (artroza, osteoartroza), s obzirom da je riječ o zglobu kuka govorimo o koksartrozi.

U dobi između 55. i 64. godine osteoartrozu nalazimo u 80% bolesnika (3).

Osim artroze indikacije za ugradnju endoproteze mogu biti tumori, aseptička nekroza glave, traume vrata bedrene kosti, kongenitalne deformacije, displazije kukova, neuspjeli prethodni kirurški zahvati i drugo (6, 11, 12).

### 1.3.1. Osteoartritis ili osteoartroza

Osteoartroza su degenerativne promjene zgloba. Najčešća među osteoartrozama zbog svoje učestalosti i težine je artroza kuka, odnosno koksartroza.



Slika 5: Koksartroza, slika autora

Zglobne plohe su prekrivene zglobnom ili hijalnom hrskavicom debljine svega nekoliko milimetara. Funkcija hrskavice je olakšati kliženje ploha i smanjiti opterećenje na kost. Ona nema krvne žile ni živce zbog toga nije bolna niti se može obnovljati nakon što se počne trošiti, hrani se iz sinovijalne tekućine koja također služi za podmazivanje, a stvara se kretanjem.

U početnoj fazi kad se hrskavica počne trošiti ona se stanji i nestane ili počne pucati. Odlomljeni komadići hrskavice stvaraju upalu u zglobu imitirajući strano zglobno tijelo. Pritisak na ogoljelu kost bez hrskavice stvara bol. Kost da bi smanjila opterećenje povećava svoju površinu pa dolazi do promjene oblika kosti. Nastaju osteofiti i ciste. Dolazi do deformacije zgloba i smanjene pokretljivosti (3).

Znakovi osteoartroze kuka su kreptacije, osteofiti (13), bol, umor, zakočenost otekline, slabost okolnih mišića, šepanje (6, 3).

Osteoartroze su podijeljene na primarne i sekundarne. Primarne su nepoznatog uzroka i češće su u starije populacije, a sekundarnima su uzroci poznati: ozljede, genetika, dijabetes, hormonalne

promjene, neurološke bolesti, operativni zahvat, pretilost i drugo. Nastaju neovisno o životnoj dobi (14).

Dijagnoza se postavlja na temelju anamneze, obiteljske anamneze, fizikalnog pregleda, laboratorijskih nalaza krvi i punkcije zgloba, radiološke obrade i magnetne rezonance. Liječenje je u početku konzervativno, a kad nastupi veće oštećenje i ni jedna metoda više ne pomaže slijedi operativni zahvat totalne zamjene kuka. Čimbenici rizika za osteoartrozu su dob, pretilost, spol (žene nakon menopauze), ozljede zgloba, deformacije, zanimanja, genetika, metabolički poremećaj i drugo. Prevencija se sastoji u održavanju idealne tjelesne težine, vježbanju, pravilnoj prehrani (voće, povrće, omega 3 masne kiseline) (5).

#### **1.4. Kontraindikacije za ugradnju endoproteze**

Kontraindikacije za ugradnju endoproteze su sumnja na infekciju zgloba kuka, dodatni oprez je potreban i kod ranije preboljele infekcije zgloba. Uroinfekcija, akutna virusna bolest, kronična renalna bolest, intravenska narkomanija su bolesti koje povećavaju rizik infektivne komplikacije. Opreznost zahtijevaju i bolesnici na imunosupresivnoj terapiji, zračeni pacijenti, alkoholičari, psihički bolesnici, neurološki bolesnici i neuromuskularne bolesti (6).

#### **1.5. Komplikacije kod ugrađene endoproteze**

Svaki operativni zahvat nosi svoje rizike pa tako i ugradnja endoproteze kuka. Kod prijema u bolnicu svaki bolesnik dobije obaviješteni pristanak za operativni zahvat ugradnje umjetnog kuka koji je obavezan pročitati i ako pristaje na zahvat vlastoručno potpisati. U njemu je opisan operativni postupak te moguće komplikacije operativnog zahvata. Osim općih komplikacija (15), ugradnja endoproteze ima još i specifične komplikacije.

U specifične komplikacije spadaju neurovaskularne komplikacije (ozljeda n. ischijadica, n. femoralisa), komplikacije na femuru i acetabulumu (prijelomi), luksacije endoproteze, nestabilnost i migracija endoproteze, preosjetljivost na materijal i koštani cement, različita duljina noge (16, 17).

## **2. CILJ RADA**

Cilj ovog rada je prikazati slučaj bolesnika kojemu je ugrađena endoproteza kuka, probleme na koje medicinske sestre nailaze i njihove intervencije vezano uz:

- preoperativni period
- intraoperativni period
- postoperativni period

### 3. PRIKAZ SLUČAJA

Bolesnica G. B. u Koprivničku bolnicu se prima 6.8.2018. dogovorenim prijemom za operativni zahvat ugradnje endoproteze kuka, odnosno ugradnje umjetnog kuka. Operativni zahvat je planiran za sljedeći dan.

Osobna anamneza:

Bolesnica G. B. rođena 1.1.1961. g. živi u Gornjoj Šumi u obiteljskoj kući sa suprugom, majka je dvoje djece. Na operativni zahvat čeka dvije godine. Ona i suprug bave se poljoprivredom. Ne konzumira alkohol i ne puši, svaki dan popije dvije kave od poroka. Apetit joj je dobar, kaže da nije izbirljiva, s mokrenjem i stolicom nema problema, povremeno ju smetaju hemeroidi. Menstruaciju nema već dvanaest godine. Dobro čuje, ne nosi slušni aparat, ali nosi naočale za čitanje. Koža je očuvanog integriteta. Bez neuroloških i psihičkih ispada. Ovo joj je prvi operativni zahvat. Navodi da je u bolnici ležala samo nakon poroda. Bolesnica osjeća strah zbog ishoda operativnog zahvata, ali joj je već dosta bolova u kuku zbog kojih noćima ne spava. Alergije negira. Boluje od hipertenzije, koju drži pod kontrolom. Od lijekova pije Amicor. Kod prijema je afebrilna (36,7 C°), puls 66 otkucaja u minuti, krvni tlak 140/90 mmHg, tjelesna visina 171 cm, tjelesna težina 97 kg. Od pomagala je donijela štake. U obiteljskoj anamnezi ne navodi probleme vezane uz lokomotorni sustav.

Dijagnoza:

Coxarthrosis bill.

Tijek i ishod bolesti:

Bolesnica se na prvi pregled javlja pred 3,5 godine. Razlog javljanja je bila bol u oba kuka s prednje strane, šepanje i sve manja pokretljivost. Nakon fizikalnog pregleda od strane ortopeda, kliničke slike, radiološke obrade i magnetne rezonance utvrđeni je umjereni osteoartritis, odnosno treći stupanj (umjereni suženje zglobne pukotine (6)). U početku liječenje je bilo konzervativno uzimanjem nesteroidnih antireumatika u kombinaciji s paracetamolom, fizikalna terapija i rasterećenje zgloba. Kontrola za 6 mjeseci. S vremenom dolazi do pogoršanja i većeg oštećenja zgloba, više lijevog kuka, bolovi postaju teško podnošljivi. Ponovo se radiološki obrađuje i uočavaju se uznapredovale degenerativne promjene i osteofiti na lijevom kuku. Bolesnica je upisana na listu čekanja za operativni zahvat. Na red za zahvat dolazi 2 godine

nakon upisa na listu. Po pozivu za operativni zahvat javlja se liječniku opće prakse koji ju šalje na potrebne obrade. Kad prikupi sve potrebne nalaze javlja se u anesteziološku ambulantu da dobije odobrenje za operativni zahvat. Sa svim nalazima odlazi po termin ortopedu. Po dolasku na odjel vade se novi laboratorijski nalazi i rengen kuka. Na odjelu se vrši preoperativna priprema.

Anesteziolog je kod bolesnice za operativni zahvat primijenio spinalnu anesteziju. Tijekom operacije bolesnica je položena na desni bok radi odabranog pristupa operativnom polju od strane operatera. Bolesnici je ugrađena bescementna endoproteza kuka. Tijek boravka bolesnice u operacionoj sali protekao je bez komplikacija. Nakon operativnog zahvata redovnim putem smještena je u sobu za buđenje gdje se pratilo njezino stanje sve do večeri te je nakon toga premještena na odjel ortopedije gdje je nastavljena postoperacijska skrb i rehabilitacija do predviđenog vremena bez komplikacija.



### **3.1. Priprema bolesnika za operativni zahvat**

Bez obzira na to što je operativni zahvat već dugo u planu i pacijent ima vremena pripremiti se zadaća medicinske sestre je uputiti i pripremiti bolesnika na operativni zahvat koji ga čeka, te mu odgovoriti na sva pitanja vezana uz operaciju i hospitalizaciju. Priprema obuhvaća opću pripremu, psihičku i fizičku pripremu, a započinje već u ambulanti kad se pacijent odluči za operativni zahvat.

### **3.2. Opća priprema bolesnika**

Po pozivu za operativni zahvat bolesnik se javlja liječniku opće prakse koji mu izdaje uputnice za potrebne pretrage.

Kontrolira se kompletna krvna slika, određuje se krvna grupa i Rh faktor, GUK, PV (protrombinsko vrijeme). Rade se pretrage urina, koji mora biti sterilni. Slikaju se pluća i srce i radi se EKG i dodatne pretrage po potrebi (15).

Kad bolesnik obavi sve pretrage i sve je u granicama normale s nalazima se javlja u anesteziološku ambulantu. Anesteziolog pregleda nalaze i bolesnika te odobri operativni zahvat ili šalje bolesnika na dodatne pretrage ako je potrebno. Bolesnik nakon odobrenja za operativni zahvat od strane anesteziologa sa svim papirima odlazi ortopedu po konačni termin za operativni zahvat.

### **3.3. Psihička priprema bolesnika**

Početak psihičke pripreme vrši medicinska sestra u ortopedskoj ambulanti s kojom bolesnik ima prvi kontakt kod postavljanja dijagnoze i indikacije za operativni zahvat. Medicinska sestra objašnjava bolesniku što ga očekuje i odgovara mu na sva pitanja koja bolesnika zanimaju te ga uputi što sve treba pripremiti za hospitalizaciju.

Kod prijema na odjel može doći do različitih emocionalnih reakcija, normalnih i abnormalnih. Mogu se izmjenjivati osjećaji bespomoćnosti, tuge, zbunjenosti, straha od smrti, straha od anestezije, straha od ishoda operativnog zahvata. Zbog svega nabrojanog, a i zbog promjene

prostora i odvojenosti od obitelji, bolesnici postaju nesigurni i uplašeni. Sam prijem u bolnicu izaziva određeni stres koji može rezultirati jednom od tri reakcije (15):

1. **POVLAČENJE** - bolesnik je nezainteresiran i zatvoren
2. **REGRESIJA** - vraća se ponašanjem na nižu razinu (ponaša se kao dijete)
3. **HIPERAKTIVNOST** - bolesnik je stalno u pokretu, puno priča

Medicinska sestra koja prima pacijenta na odjel uzima i anamnezu te kod razgovora prati i neverbalne znakove bolesnika. Bolesniku je potrebno posvetiti dovoljno vremena, saznati njegove strahove vezane uz hospitalizaciju, razjasniti sve nejasnoće kako bi mu smanjili stres i strah. Omogućiti bolesniku razgovor s operiranim bolesnikom koji se dobro osjeća. Pružiti bolesniku potporu i ohrabrivati ga. Upoznati bolesnika s prostorom na odjelu i kućnim redom, pokazati mu prostor gdje uvijek može naći medicinsko osoblje ako nešto treba. Dogovoriti s bolesnikom osobe za davanje informacija. Stvaranjem pozitivnog odnosa s bolesnikom poboljšava se suradnja i smanjuje stres i tjeskoba.

### **3.4. Fizička priprema bolesnika**

Na dan prijema bolesniku se rade nove pretrage i provjeravaju se vitalni znakovi. Medicinska sestra daje bolesniku da potpiše pristanak na operativni zahvat na kojemu su objašnjene komplikacije i postupak same operacije, provjerava potpis na anesteziološkoj listi kojim bolesnik pristaje na sam anesteziološki postupak ispunjen u anesteziološkoj ambulanti. Bolesnika smještamo u sobu. Naručuje se krv u transfuziji, 3 doze koncentriranih eritrocita. Bolesnik dobije doručak i odmah 2 Dulcolax drageje, za ručak dobije juhu i kasnije mu je dozvoljena samo tekućina do 22h, nakon toga ništa na usta do operativnog zahvata. Večer prije operativnog zahvata okupa se cijeli u tekućem dezinficijensu po protokolu radilišta. Od terapije dobije tromboprolaksu oko 21h, Heparin supkutano.

#### **NEPOSREDNA PRIJEOPERACIJSKA PRIPREMA:**

Na dan operativnog zahvata bolesnik skida sav nakit i pomagala, skida svu šminku, zubnu protezu, lak na noktima ne smije imati, operativno polje ošiša se šišačem, bolesnik se tušira u toploj vodi dezinficijensom, savjetujemo da isprazni mokraćni mjehur i legne u čisto presvučen krevet. Bolesniku se postavi urinarni kateter i venski put te preventivno dobije antibiotik. Premedikacija se daje po pozivu iz sale oko 45 minuta prije zahvata. Medicinska sestra koja daje premedikaciju obavezno napiše vrijeme davanja i potpiše se. Bolesnika upozorimo da mirno leži

u krevetu jer ga premedikacija uspavljuje i usporava, te ga svakih 15 minuta provjeravamo. Prije samog odlaska u salu bolesnik stavlja kosu u jednokratnu kapu i s njim u operacijsku salu vozimo svu medicinsku dokumentaciju i nalaze.

### 3.5. Sestrinske dijagnoze u prijeoperacijskom razdoblju

Tijekom prijeoperacijskog razdoblja važno je poduzeti nužne intervencije i dati bolesniku pojašnjenja (Tablica 1). Jedna od pratećih pojava prijeoperativnog razdoblja je nesаница (Tablica 2) i anksioznost (Tablica 3).

Tablica 1: Neupućenost u/s pripremom za operativni zahvat i operativnim zahvatom

CILJ	Bolesnik će biti upućen u postupke vezane uz operativni tijek
INTERVENCIJE	<ul style="list-style-type: none"> <li>- procijeniti razinu znanja o operativnom zahvatu</li> <li>- dogovoriti s bolesnikom vrijeme za edukaciju koje mu odgovara</li> <li>- objasniti bolesniku svaki postupak i njegovu važnost</li> <li>- na razumljiv način objasniti bolesniku operativni zahvat</li> <li>- dati bolesniku letak vezan uz operativni zahvat</li> <li>- educirati bolesnika mogućim komplikacijama</li> <li>- objasniti postoperativni tijek</li> <li>- objasniti razlog drenaže</li> </ul>
EVALUACIJA	Bolesnik je upućen u redosljed operativnog tijeka

Izvor: Izrada autora prema Čukljek, S. Proces zdravstvene njege - nastavni tekstovi. Zagreb: Zdravstveno veleučilište studij sestrinstva; 2014.

Tablica 2: Nesanica u/s strahom od operativnog zahvata

CILJ	Bolesnik će odspavati 6 sati prije operativnog zahvata
INTERVENCIJE	<ul style="list-style-type: none"> <li>- omogućiti bolesniku mir i tišinu</li> <li>- savjetovati bolesniku da obavi rituale pred spavanje kao i kod kuće</li> <li>- naučiti bolesnika tehnikama relaksacije</li> <li>- smanjiti svjetlo u sobi</li> <li>- prema odredbi liječnika dati lijek za spavanje</li> </ul>
EVALUACIJA	Bolesnik je prespavao cijelu noć

Izvor: Izrada autora prema Kadović, M. i suradnici. Sestrinske dijagnoze II. Zagreb: Hrvatska komora medicinskih sestara, 2013.

Tablica 3: Anksioznost u/s ishodom operativnog zahvata

CILJ	Bolesnik će do operativnog zahvata smanjiti osjećaj straha
INTERVENCIJE	<ul style="list-style-type: none"> <li>- razgovarati s bolesnikom o njegovim strahovima</li> <li>- odgovoriti na postavljena pitanja</li> <li>- pokazati bolesniku u kojoj prostoriji nas uvijek može naći ako ga uhvati panika</li> <li>- pružiti podršku i ohrabrivati bolesnika</li> <li>- omogućiti bolesniku razgovor s operiranim bolesnicima</li> <li>- podučiti ga vježbama relaksacije (duboko disanje, preusmjeriti pažnju, okupaciona terapija)</li> <li>- u dogovoru s liječnikom ponuditi anksiolitik</li> </ul>
EVALUACIJA	Bolesnik se pozitivno suočava s napadom anksioznosti

Izvor: Izrada autora prema Šepec, S. i suradnici. Sestrinske dijagnoze. Zagreb: Hrvatska komora medicinskih sestara, 2011.

### **3.6. Intraoperacijska priprema bolesnika i osoblja**

Operaciona sala priprema se prije dolaska pacijenta. Instrumentarke pripremaju potreban instrumentarij za zahvat, a anesteziološki tehničar priprema i provjerava aparat, lijekove i potrebne instrumente za anesteziološki postupak. Osoblje u operacionoj sali čine operater, instrumentarka – za sterilni dio, instrumentarka – pomoćna sterilnoj instrumentarki, anesteziolog, anesteziološki tehničar i asistenti. Instrumentarka se kirurškim pranjem ruku (17) prvo priprema za operativni zahvat, a pomoćna instrumentarka joj otvara sterilne setove. Prvo otvori sterilni veš i instrumentarka se obučuje sterilno uz pomoć pomoćne instrumentarke. Zatim sterilna instrumentarka sterilno pokriva stoliće na koje slaže sterilne instrumente.

Odjelne sestre na poziv iz sale spuštaju pripremljenog pacijenta u operacijsku pripremu. Ostaju uz bolesnika dok ga osoblje iz operacije ne preuzme te ga zajedno premještaju na transportna kolica. Osoblje operacije provjerava identitet bolesnika i medicinsku dokumentaciju, odnosno pristanak na anesteziju i pristanak na operativni zahvat. Provjeri se vrsta operativnog zahvata i strana koja se operira, alergije na lijekove i hranu, bolesnika se pita je li što jeo ili pio prije dolaska u salu, odjelne sestre napomenu neke specifičnosti vezane uz pacijenta. Bolesnik se u operacijskoj sali premješta na operativni stol, vrši se monitoring, provjerava venski put kreće se s primjenom infuzije i analgezije.

Anesteziolog odluči o vrsti anestezije koja je najbolja za pacijenta. Tokom anesteziološkog postupka operater s obzirom na rendgenske slike mjeri i određuje vrstu proteze koja najbolje odgovara bolesniku. Kad anesteziolog obavi svoj dio, namješta se pacijenta na bok koji se ne operira. Opere se operativno polje po pravilu radilišta. Operater i asistenti se kirurški operu i instrumentarka ih sterilno obučuje. Sterilno se pokrije operativno područje i operativni zahvat kreće. Oslobodi se zglob, zaustavi krvarenje, odstrane se oštećeni dijelovi i ugradi umjetni zglob. Cijelo vrijeme kontrolira se stanje pacijenta i krvarenje. Sam zahvat traje 2- 3 sata. Na kraju se okolina rane očisti i rana se sterilno previje, s drenažom se postupi prema nalogu operatera između nogu se stavi abdukcijaska udlaga jer je strogo zabranjeno križanje nogu. Bolesnik se nakon operacije smješta u sobu za buđenje.

### 3.7. Sestrinske dijagnoze u intraoperativnom razdoblju

Tijekom intraoperativnog razdoblja susrećemo se sa sestrinskom dijagnozom visok rizik za pad (Tablica 4). Kod dugotrajnih operacija poput operacije kuka nailazimo na sestrinski problem visok rizik za hipotermiju (Tablica 5). Vezano uz zaustavljanje krvarenja tokom operativnog zahvata prisutan je visok rizik za opekline (Tablica 6). Jedna od najčešćih sestrinskih dijagnoza u tom razdoblju je anksioznost (Tablica 7).

Tablica 4: Visok rizik za pad u/s premedikacijom i namještanjem bolesnika

CILJ	Bolesnik za vrijeme boravka u operacijskoj sali neće pasti
INTERVENCIJE	<ul style="list-style-type: none"><li>- procijeniti stanje bolesnika i utjecaj premedikacije</li><li>- pomoći bolesniku kod premještanja</li><li>- unaprijed bolesniku objasniti postupak</li><li>- osigurati dovoljno medicinskog osoblja kod namještanja pacijenta</li><li>- postaviti i provjeriti bočne držače</li><li>- kod ležanja na boku donju nogu savinuti u koljenu, a ruku na kojoj leži ispružiti</li><li>- promatrati bolesnika tokom zahvata i po potrebi provjeravati držače</li></ul>
EVALUACIJA	Bolesnika nije pao tokom boravka u operacijskoj sali

Izvor: Izrada autora

Tablica 5: Visok rizik za hipotermiju u/s dugotrajnim kirurškim zahvatom

CILJ	Bolesnik tokom boravka u sali neće imati nižu tjelesnu temperaturu od 36 C°
INTERVENCIJE	<ul style="list-style-type: none"> <li>- prije dolaska bolesnika u salu postaviti grijač</li> <li>- mjeriti temperaturu bolesnika svakih 15 minuta</li> <li>- plahtama pokriti bolesnika</li> <li>- ukloniti sav mokri veš s bolesnika</li> <li>- ne otkrivati bolesnika više i duže nego to zahtjeva određeni postupak</li> <li>- promatrati bolesnika i na vrijeme uočiti znakove hipotermije</li> </ul>
EVALUACIJA	Bolesnik nema znakova hipotermije, zadnja izmjerena temperatura u sali je 36,2 C°

Izvor: Izrada autora

Tablica 6: Visok rizik za opekline u/s elektrokauterizacijom

CILJ	Bolesnik za vrijeme boravka u operacijskoj sali neće dobiti opekline
INTERVENCIJE	<ul style="list-style-type: none"> <li>- objasniti bolesniku važnost postavljanja pločice za elektrokauter, čemu služi, moguće posljedice</li> <li>- provjeriti je li bolesnik skinuo sav nakit</li> <li>- provjeriti stanje kože</li> <li>- objasniti bolesniku važnost mirovanja nakon postavljanja elektrokautera</li> <li>- pločicu elektrokautera postaviti na čim veću površinu kože</li> <li>- povremeno provjeravati pločicu elektrokautera</li> <li>- nakon zahvata provjeriti kožu ispod elektrokauter pločice</li> <li>- zabilježiti u sestrinsku listu</li> </ul>
EVALUACIJA	Nakon zahvata na koži nema znakova opekline

Izvor: Izrada autora

Tablica 7: Anksioznost u/s anesteziološkim postupkom

CILJ	Bolesnik će se pozitivno suočiti sa strahom od anestezije
INTERVENCIJE	<ul style="list-style-type: none"> <li>- potaknuti bolesnika da verbalizira strah</li> <li>- bolesniku najaviti i objasniti svaki postupak</li> <li>- ispitati dosadašnja iskustva s anestezijom</li> <li>- objasniti prednosti i nedostatke svake anestezije</li> <li>- dopustiti bolesniku da sam odabere vrstu anestezije, ako ne postoje kontraindikacije</li> <li>- pripremiti potreban pribor</li> <li>- smjestiti bolesnika u odgovarajući položaj</li> <li>- promatrati bolesnika</li> <li>- u dogovoru s liječnikom dati sedativ</li> </ul>
EVALUACIJA	Bolesnik se pozitivno suočio sa strahom od anestezije

Izvor: Izrada autora



### **3.8. Postoperativna zdravstvena njega nakon ugradnje endoproteze kuka**

Postoperativna zdravstvena njega bolesnika kreće izlaskom iz operacijske sale sve do otpusta bolesnika kući. Razvija se s obzirom na stanje i mogućnosti bolesnika. Počinje u sobi za buđenje gdje se određeno vrijeme nakon zahvata prati stanje bolesnika i daje se analgezija. Nakon stabilizacije bolesnik iz sobe za buđenje premješta se na odjel ortopedije.

#### **3.8.1. Soba za buđenje**

Soba za buđenje je dio operacijskog bloka i u nju se smještaju bolesnici nakon operativnih zahvata kako bi se stabiliziralo njihovo stanje, smanjila bol i na vrijeme uočile i spriječile komplikacije. Medicinsku sestru u sobi za buđenje osoblje iz sale obavještava o prijemu bolesnika i vrsti zahvata. Na primopredaji prenose se informacije vezane uz vrstu anestezije, alergijama bolesnika, zadnjim vitalnim znakovima, primijenjenim lijekovima i daljnjoj terapiji, komplikacijama tokom zahvata, krvarenju tokom zahvata te postupku sa setom za drenažu i ordiniranom položaju. Medicinska sestra provjeri stupanj svijesti, stavi bolesniku kisik, priključi monitoring na svakih 15 minuta, provjeri stanje rane, drenažu, položaj bolesnika, bol te diurezu, izvadi kompletnu krvnu sliku po dolasku i kasnije po odredbi liječnika kako bi se uključila transfuzija ako je potrebno. Normalno se kod drenaže očekuje 300 - 500 mililitara krvavog sadržaja. Već u sobi za buđenje kreće rehabilitacija s vježbama disanja i kašljanja, te napinjanja mišića.

Iz sobe za buđenje bolesnik odlazi kad su zadovoljeni ovi kriteriji (15):

- stabilni vitalni znakovi posljednjih 30 minuta
- bolesnik je orijentiran u vremenu i prostoru
- od zadnje doze narkotika treba proći bar 30 minuta
- bolesnik mora imati snage pozvati u pomoć
- bolesnik nema komplikacija krvarenja
- diše samostalno bez poteškoća

Bolesnica G. B. je premještena na odjel oko 19 h po odredbi anesteziologa, zadovoljeni su svi gore navedeni parametri.

### 3.8.2. Zdravstvena njega bolesnika na odjelu

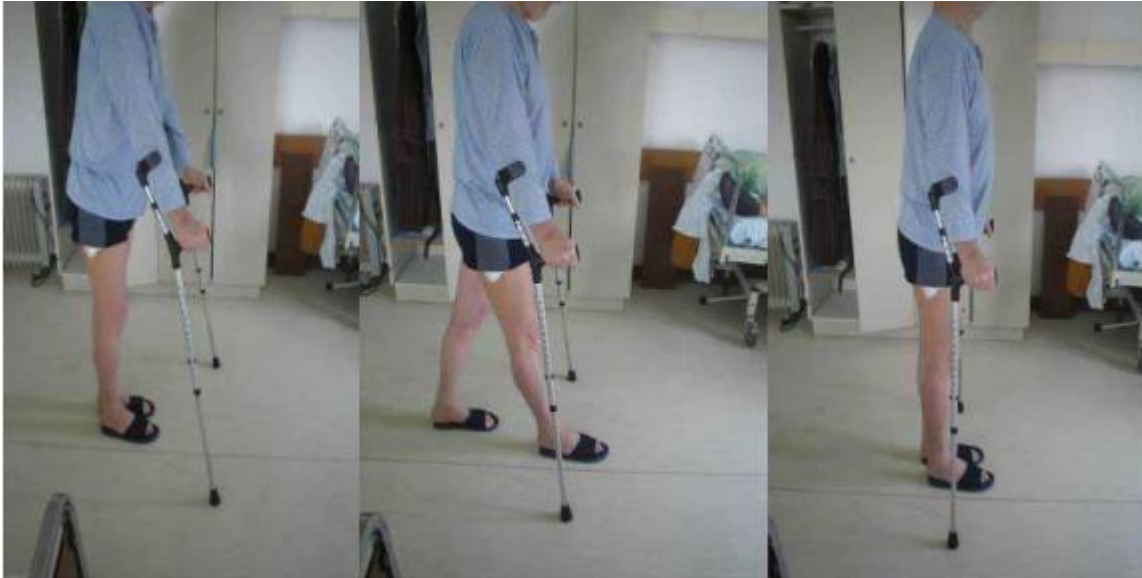Kad se bolesnik nakon operacije stabilizira po odredbi liječnika organizira se premještaj na odjel ortopedije. Medicinske sestre obave primopredaju bolesnika kao i kod premještaja iz sale u sobu za buđenje. Najkritičniji period su prva 3 dana, nakon kojih je pacijent sve samostalniji, što ovisi od bolesnika do bolesnika.

Bolesnik se smješta u sobu, kontrolira se svakih 15 minuta u prvih dva sata, a kasnije svaka dva sata uz mjerenje vitalnih znakova i kontrolu boli, položaja, rane i drenaže. Nulti dan bolesnik mora ležati u krevetu i u potpunosti zahtjeva brigu i skrb medicinske sestre. Bolesniku se na dohvata ruke stavi zvonice da u svakom trenutku može pozvati medicinsko osoblje, te ga valja stalno podsjećati na vježbe disanja.

Prvi postoperativni dan počinje rana rehabilitacija s vježbama disanja i stezanja mišića nogu bez pokretanja zgloba kako bi se pokrenuo krvni optičaj. Sve aktivnosti odvijaju se u krevetu. Pri tom je važno naglasiti da kod kupanja bolesnika u krevetu noga treba biti u abdukciji. Bolesniku se pomaže kod hranjenja, eliminacije, odijevanja. Medicinska sestra mjeri vitalne funkcije, kontrolira ranu, drenažu, diurezu, vodi računa o boli i davanju terapije te laboratorijskim pretragama. Radi se rengen operiranog kuka.

Drugi postoperativni dan bolesnik je samostalniji i jedini problem mu predstavlja bol i ležanje na leđima. Još uvijek se osobna higijena radi u krevetu uz pomoć medicinskih sestara, ali se u velikoj mjeri uključuje i samog bolesnika koji koristi rukohvat. Fizioterapeut počinje pasivne vježbe i to svijanje kuka i odmicanje noge u stranu. Vadi se dren i kateter, rana se previja po potrebi i dalje se kontroliraju sve vitalne funkcije te se primjenjuje ordinirana terapija, abdukcijaska udlaga zamjeni se jastukom. Učimo bolesnika ustajati iz kreveta i sjediti. Ovisno o stanju bolesnika, uz pomoć medicinskog osoblja pokušamo ga posjesti na rub postelje, ako se osjeća dobro uz pomoć štaka pokušamo da ustane na kratko.

Treći dan ponavljaju se sve radnje uz pokušaj dužeg stajanja i par koraka na obje štake (Slika 8.2.1.). Vade se drenovi i kateter. Uvodi se peroralna antikoagulantna terapija (Martefarin 3 miligrama koji bolesnik uzima naredna 3 mjeseca uz kontrolu PV-a). Osim o hodu na štakama, medicinske sestre i fizioterapeut educiraju bolesnika o ponašanju u krevetu.



Slika 6: Trotaktni hod na štakama

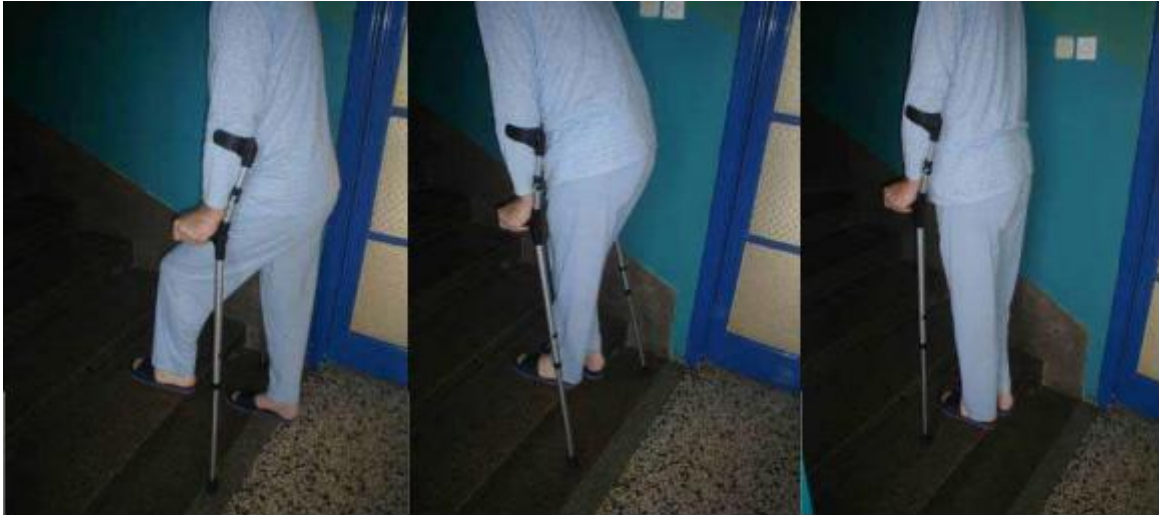Dostupno na: <http://ss-medicinska-sb.skole.hr/upload/ss-medicinska-sb/images/static3/766/File/Krpan-ERASMUS-pripreme.pdf>

Četvrti postoperativni dan bolesnik uz pomoć pratnje medicinske sestre odlazi u kupaonicu i toalet gdje bolesnika uči pravilnom postupanju kod sjedanja i dizanja s toaleta. Bolesnik se uz pomoć i nadzor medicinske sestre kratko tušira i obavi jutarnju higijenu. Medicinska sestra vadi krv za kontrolu PV-a i primjenjuje ordiniranu terapiju.

Peti postoperativni dan bolesnik je sve samostalniji i samostalno obavlja higijenu. Uz pratnju medicinske sestre ili fizioterapeuta dozvoljava mu se šetnja po hodniku.

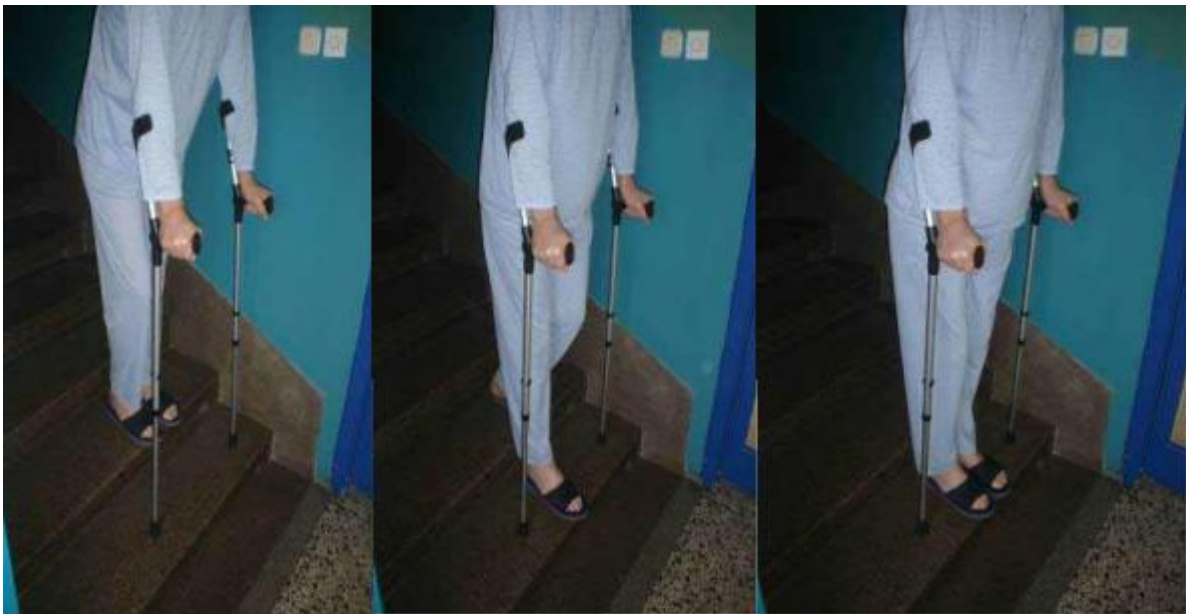Od šestog do dvanaestog dana ponavljaju se iste radnje ako nema nikakvih komplikacija. Bolesnik uči hodati po stepenicama (Slika 8.2.2. i 8.2.3.).

Trinaestog i četrnaestog dana vade se šavovi, bolesnik se otpušta iz bolnice. Medicinska sestra educira bolesnika o ponašanju kod kuće uz pismene i usmene upute. Daljnja kontrola PV-a obavlja se kod liječnika opće prakse. Kod odlaska bolesnik dobiva otpusnicu, otpusno pismo, termin za daljnju rehabilitaciju u toplicama i terminom za kontrolu.



Slika 7: Hod uz stepenice

Dostupno na: <http://ss-medicinska-sb.skole.hr/upload/ss-medicinska-sb/images/static3/766/File/Krpan-ERASMUS-pripreme.pdf>



Slika 8: Hod niz stepenice

Dostupno na: <http://ss-medicinska-sb.skole.hr/upload/ss-medicinska-sb/images/static3/766/File/Krpan-ERASMUS-pripreme.pdf>

### 3.8.3. Sestrinske dijagnoze u postoperativnom razdoblju

U ovom poglavlju opisani su sestrinski problemi i intervencije vezane uz to razdoblje, a to su bol (Tablica 8), visok rizik za oštećenje integriteta kože (Tablica 9), visok rizik za pad (Tablica 10), visok rizik za infekciju (Tablica 11).

Tablica 8: Bol u/s operativnom ranom što se očituje 8/10 na skali za bol od 1-10

CILJ	Bolesniku će se kroz jedan sata smanjiti bol za 4 boda na skali od 1-10
INTERVENCIJE	<ul style="list-style-type: none"><li>- provjeriti kad je primijenjen zadnji analgetik</li><li>- provjeriti ranu i položaj bolesnika</li><li>- otkloniti moguće pritiske na ranu</li><li>- staviti led na ranu</li><li>- naučiti bolesnika tehnikama relaksacije</li><li>- primijeniti analgetik</li><li>- promatrati bolesnika svakih 15 minuta</li><li>- procijeniti bol kroz sat vremena istom skalom</li></ul>
EVALUACIJA	Bolesniku se kroz jedan sat smanjila bol za 4 boda na skali od 1-10

Izvor: Izrada autora prema Kadović, M. i suradnici. Sestrinske dijagnoze II. Zagreb: Hrvatska komora medicinskih sestara; 2013.

Tablica 9: Visok rizik za oštećenje integriteta kože u/s dugotrajnim mirovanjem

CILJ	Tokom boravka u bolnici bolesniku će koža ostati intaktna i očuvana
INTERVENCIJE	<ul style="list-style-type: none"> <li>- dnevna procjena rizika za nastanak oštećenja kože</li> <li>- voditi računa o hidraciji bolesnika</li> <li>- otkloniti potencijalne uzroke za oštećenje kože (vlaga, smicanje)</li> <li>- u prehranu bolesnika uvesti više bjelančevina i ugljikohidrata</li> <li>- koristiti hidratantne kreme za njegu kože</li> <li>-educirati bolesnika kako da povremeno promjeni položaj pomoću rukohvata</li> <li>- promjena posteljine po potrebi</li> </ul>
EVALUACIJA	Bolesnikova koža je bez znakova oštećenja

Izvor: Izrada autora prema Kadović, M. i suradnici. Sestrinske dijagnoze II. Zagreb: Hrvatska komora medicinskih sestara; 2013.

Tablica 10: Visok rizik za pad u/s korištenjem ortopedskih pomagala

CILJ	Bolesnik će naučiti pravilno koristiti štake Tokom boravka u bolnici bolesnik neće pasti
INTERVENCIJE	<ul style="list-style-type: none"> <li>- procijeniti rizik za pad</li> <li>- smjestiti bolesnika bliže toaletu</li> <li>- otkloniti sve rizične čimbenike za pad iz bolesnikove okoline</li> <li>- savjetovati bolesniku obuću koja se ne kliže</li> <li>- podučiti bolesnika korištenju ortopedskih pomagala</li> </ul>
EVALUACIJA	Bolesnik zna pravilno koristiti pomagala Bolesnik nije pao tokom boravka u bolnici

Izvor: Izrada autora prema Čukljek, S. Proces zdravstvene njege- nastavni tekstovi. Zagreb: Zdravstveno veleučilište studij sestrinstva; 2014.

Tablica 11: Visok rizik za infekciju u/s operativnom ranom i redon drenom

CILJ	Bolesnik će znati prepoznati znakove infekcije Bolesnik neće dobiti infekciju tokom boravka u bolnici
INTERVENCIJE	<ul style="list-style-type: none"> <li>- promatrati ranu, tufere na rani (boju sadržaja, miris, crvenilo, oteklinu, bol)</li> <li>- mjeriti vitalne znakove</li> <li>- educirati bolesnika o znakovima infekcije</li> <li>- kontrolirati laboratorijske nalaze</li> <li>- previjati ranu po pravilu asepsa</li> <li>- uzeti bris rane i redon drena, nalaz evidentirati</li> <li>- provoditi antibiotsku profilaksu</li> </ul>
EVALUACIJA	Bolesnik zna nabrojati znakove infekcije Bolesnik nije dobio infekciju tokom boravka u bolnici

Izvor: Izrada autora prema Šepec, S. i suradnici. Sestrinske dijagnoze. Zagreb: Hrvatska komora medicinskih sestara; 2011.

### **3.9. EDUKACIJA BOLESNIKA O ŽIVOTU S ENDOPROTEZOM KUKA**

U početku rehabilitacije i postavljanju bolesnika na noge savjetuje se rasterećenje operiranog zgloba štakama. U prvih deset dana opterećenje zgloba je od 5 - 10 kilograma, mjesec dana nakon operacije opterećenje raste na 20 kilograma, sa tri mjeseca na oko 30 kilograma. Nakon tri mjeseca odbacuje jednu štaku i to na strani operiranog kuka. Kod kuće se može na kratko kretati i bez štaka, ali da se pridržava za namještaj dok se s četiri mjeseca može, na kratke relacije i po kući, šetati bez štaka. Odbacivanje štaka ovisi o sigurnosti bolesnika, jačini muskulature i dobi bolesnika. Bolesnicima s prekomjernom tjelesnom težinom savjetuje se smanjenje tjelesne težine jer svaki kilogram viška povećava opterećenje zgloba za četiri kilograma (11).

**SPAVANJE:** Prvih šest tjedana bolesnik spava i leži na leđima. U bolnici se četvrtog dana okreće uz pomoć osoblja na trbuh. Dva mjeseca nakon ugrađene endoproteze kuka može spavati na neoperiranom boku ako ga ne boli s tvrdim jastukom između nogu da ne dođe do adukcije što može izazvati iskakanje proteze. Silaženje s postelje odvija se na operiranu stranu tako da pod ispruženu operiranu nogu stavi zdravu i tako prebaci preko ruba postelje i spusti ju dole. Operirana noga je kod ustajanja ispružena, a sve opterećenje prenosi se na savinutu zdravu nogu i ruke. Krevet ne smije biti preniski tako da kod sjedenja noge nisu skvrčene u kuku više od 90° (11).

**ODJEVANJE:** Bolesnik prvo oblači operiranu nogu, a kod svlačenja skida prvo zdravu nogu. Preporuča se odjeća koja se lako skida i obuća s niskim ili srednjim petama da nije na vezanje jer fleksija zgloba ne smije biti veća od 20°. Kod navlačenja čarapa savjetujemo pomagalo ili da bolesnik sjedne na rub stolca s lagano savijenim operiranim kukom i maksimalno savijenim koljenom (11).

**SJEDENJE I TOALET:** Za sjedenje je potrebno koristi čvrst stolac s naslonom. Noge u kuku ne smiju biti savijene više od 90° i nikako prekrizene već lagano razmaknute. Kod ustajanja iz stolca koristiti rukohvate za upiranje i zdravu nogu dok je operirana noga ispružena. Sva težina mora biti prebačena na ruke i zdravu nogu i kod sjedanja i kod ustajanja. Isto se postupa i na toaletu uz pomoć rukohvata i povišenog nastavka za školjku (11).

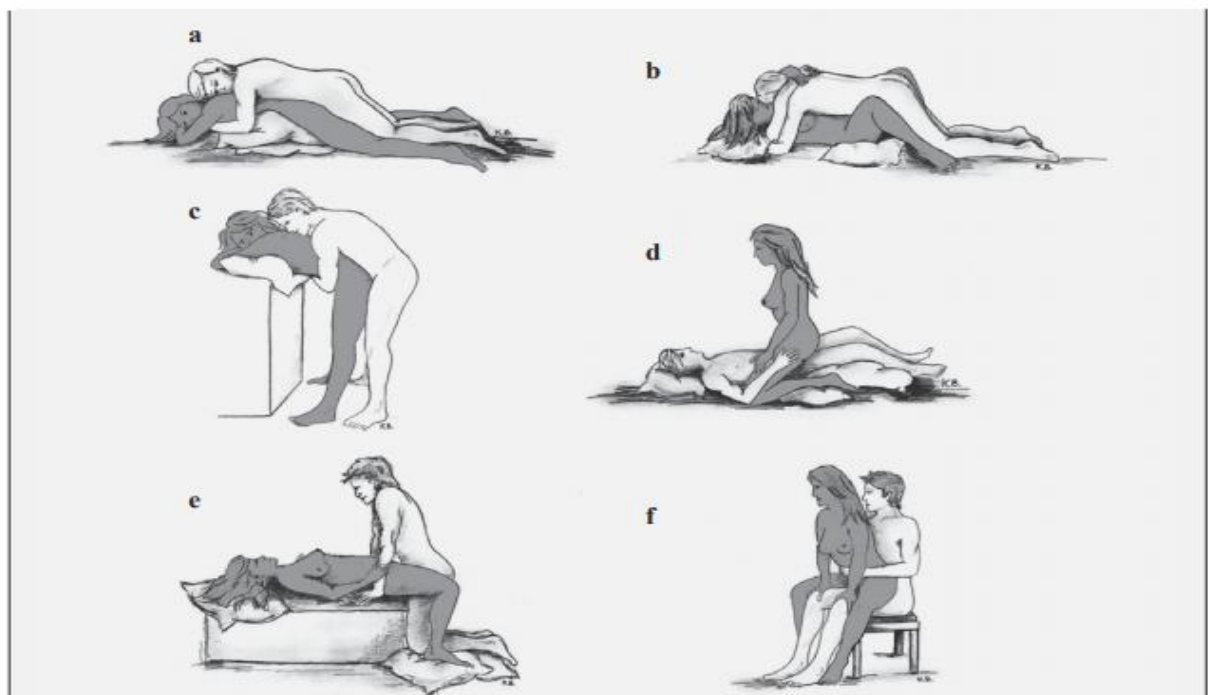
**KUPANJE I TUŠIRANJE:** Prvih 6 mjeseci preporuča se tuširanje. Ako se ide u kadu potrebna je pomoć druge osobe, rukohvati kraj kade i izvježbani svi mišići jer je to dosta naporan i rizičan pothvat (11).



**VOŽNJA AUTOMOBILOM:** Bolesnik može upravljati automobilom tek za tri mjeseca nakon operacije. Kod vožnje u automobilu kao suvozač preporuča se vožnja na prednjem sjedalu sa lagano spuštenim naslonom i tvrdim jastukom na sjedalu presvučenim folijom radi manjeg trenja kod okretanja za ulaz i izlaz iz auta. Kod ulaska jedna se ruka oslanja na vrata automobila, a druga na sjedalo i one nose težinu. Operirana noga je ravna, a zdrava lagano savinuta i kordinirano s rukama težinu spušta na sjedalo. Kod ubacivanja operirane noge bolesnik se naginje prema naslonu sjedišta i polako rukama savija i podiže operiranu nogu i stavlja u automobil (11).

**REKREACIJA S UMJETNIM KUKOM:** Najprikladnija rekreacija s umjetnim kukom je plivanje i to leđno. Preporuča se i hodanje u vodi do pojasa. Zabranjeno je skakanje u vodu. Vožnja biciklom preporuča se tek za četiri mjeseca po ravnoj podlozi. Preporučaju se i šetnje kraće, ali češće. Sve navedeno utječe na jačanje mišića operiranog zgloba (11).

**SPOLNI ODNOSI S UMJETNIM KUKOM ZA ŽENE (18):**



Slika 9: Siguran položaj žene s protezom kuka tokom spolnog odnosa

Dostupno na: Hrčak endoproteza kuka  
<https://hrcak.srce.hr/172889>

## NE PREPORUČA SE:

Križati nogu preko noge, ne koristiti mekana i niska sjedala i ležajeve, ne nositi teške terete, hodati bez pomagala dok liječnik ne odobri, paziti na prekomjerno odmicanje i flektiranje noge, ne rotirati nogu prema van, ne hodati po neravnom, mokrom i skliskom tlu, te uzbrdo (11).

## 4. RASPRAVA

Zglob kuka spada u velike zglobove u tijelu. Zadužen je za održavanje ravnoteže. Preko njega se prenosi tjelesna težina s gornjeg dijela tijela na donji dio i zbog toga je jako opterećen što s vremenom dovodi do oštećenja. Osteoartritis je najčešća bolest zglobova kod starije populacije i utječe i na pojedinca i na društvo. Kako bi smanjili opterećenje na zglob potrebno je održavati idealnu tjelesnu težinu i dovoljno se kretati te kod dužih opterećenja i stajanja osigurati odmor. Kao i u svim bolestima veliku ulogu u nastanku koksartroze ima genetika, no kažu da je „genetika tek napunjeni pištolj, a stil života okidač“.

Bolesnica prikazana u radu navodi kako u obitelji nitko nije imao problema sa zglobovima no s obzirom na to da se bavi poljoprivredom, njezinu dob i dobru uhranjenost ima kriterije za koksartrozu. Bolovi su joj stvarali probleme i otežavali svakodnevne aktivnosti. Ugradnjom endoproteze kuka bolesnici ponovo mogu živjeti bez svakodnevnih bolova i ograničenja samo je potrebno naučiti živjeti s umjetnim kukom te se pridržavati danih uputa.

Danas je ugradnja endoproteze kuka rutinski zahvat sa sve manje komplikacija i brzim oporavkom. Proteze su kvalitetnije i izdržljivije te mogu izdržati petnaestak godina, a i više. Operativne tehnike se i dalje moderniziraju pa se tako sve više koriste i minimalnoinvazivne tehnike s većom poštedom mišića kod ugradnje endoproteze, ali još uvijek ne postoji dovoljno istraživanja koja dokazuju da je minimalnoinvazivna tehnika bolja (6). Minimalnoinvazivni pristup ugradnje endoproteze kuka trebao bi omogućiti još brži i kraći oporavak nakon operacije kuka.

Novija istraživanja usmjerena su na obnovu hrskavice zgloba vlastitom plazmom tako da se iz venske krvi izdvoji plazma. Postoje i metode dobivanja matičnih stanica iz masti, zbog toga što su masne stanice sklone transformaciji u bilo koji tip stanica u organizmu, za liječenje oštećene hrskavice, tetiva mišića. Primjena se vrši injekcijama na oštećeno mjesto (19, 20).

Bolesnici se ne boje oporavka nakon operacije već ih najviše brine anestezija i bol. Današnja medicina je toliko napredovala da se anestezija može birati jer postoje razni blokovi pa se najviše koristi spinalna anestezija za tu vrstu operacije, osim ako nema kontraindikacije. Spinalna anestezija sprečava ujedno i bolove nakon operacije i drži 4 – 6 sati. U tom vremenu primjenjuje se analgezija, savjetuje se bolesniku da već čim počne micati nožnim prstima upozori na vraćanje osjeta kako bi se na vrijeme primijenili analgetici i spriječilo da se bol razbukta.

Oporavak ovisi o samom pojedincu koliko je spreman na suradnju i koliko je pripremljen prije zahvata na to što ga čeka. Malu ulogu u oporavku ima dob bolesnika prema tome je potrebno dobro procijeniti bolesnika i njegove mogućnosti kako bi se rehabilitacija prilagodila stanju bolesnika. Veliku ulogu u zbrinjavanju bolesnika imaju medicinske sestre koje moraju biti osposobljene za rad s takvim bolesnicima kako bi spriječile moguće komplikacije. U prvim postoperativnim danima one su najviše uz bolesnika i sudjeluju u kompletnoj zdravstvenoj njezi bolesnika, educiraju ga hrabre i potiču.

## 5. ZAKLJUČAK

Ugradnja endoproteze kuka postala je rutinski zahvat u ortopediji i smatra se velikim dostignućem u kirurgiji. Osteoartroza je glavni uzrok za ugradnju umjetnog kuka u starije populacije. Obzirom da je životni vijek čovjeka znatno duži nego prije osteoartroza predstavlja problem cijelog društva, a ne samo pojedinca.

Glavni cilj ugradnje endoproteze kuka je omogućiti bolesniku život bez bolova i ograničenja.

Od samog prijema na odjel medicinska sestra je stalno uz bolesnika. Medicinske sestre prate bolesnika u preoperativnom, intraoperativnom i postoperativnom razdoblju. Odjelne sestre su bolesnika psihički i fizički pripremile za zahvat, pomogle mu da se snađe u novom prostoru i suoči sa strahom vezanim za zahvat, anesteziju i hospitalizaciju te ga ponovno dočekale nakon zahvata. Medicinske sestre u operacijskoj sali sudjelovale su u operativnom zahvatu i pripremi instrumenata i prostora.

Kroz stalnu prisutnost medicinske sestre prate i procjenjuju bolesnikovo stanje te uočavaju promjene koje bi upućivale na eventualne komplikacije. Postavljaju sestrinske dijagnoze te rješavaju probleme intervencijama kroz proces zdravstvene njege. Neke od najvažnijih sestrinskih dijagnoza kod ugradnje endoproteze kuka su anksioznost, bol, visok rizik za infekciju, visok rizik za pad, visok rizik za oštećenje integriteta kože i smanjena mogućnost brige za sebe. Važnu ulogu medicinska sestra ima i u edukaciji bolesnika s ugrađenom endoprotezom kuka i njegove obitelji, aktivno sudjeluje i u fizikalnoj terapiji bolesnika. Sve te aktivnosti medicinske sestre usmjerene su na što brži oporavak bolesnika i postizanje njegove samostalnosti.

Život nakon ugradnje endoproteze kuka vraća se na istu razinu kakav je bio i prije nje.

## 6. LITERATURA

1. Keros P., Andreis I., Gamulin S. Anatomija i fiziologija. Zagreb: Školska knjiga; 2003.
2. Keros P., Chudy D. Anatomski atlas. Zagreb: Mosta d. o. o.; 2002.
3. Osteoartroza. Artroza ili osteoartroza kuka – Centar za Ortopediju  
Dostupno na: <https://www.svkatarina.hr/hr/centar-za-ortopediju/artroza-ili-osteoartroza-kuka> (12.8.2018)
4. Fučkar G. Proces zdravstvene njege. Zagreb: Medicinski fakultet sveučilišta u Zagrebu; 1995.
5. Razlika između osteoartritisa i osteoartroze. Artroza ili osteoartroza.  
Dostupno na: <https://www.scribd.com/doc/294513738/Artroza-Ili-Osteoartroza> (12.8.2018)
6. Tudor A., Mađarević T. Kuk. Zagreb: Medicinska naklada; 2018.
7. Povijesni razvoj proteze kuka. Dostupno na: <https://hrcak.srce.hr/file/255929> (13.8.2018)
8. Eterović O. Analiza tragova trošenja kod endroproteza kuka (diplomski rad). Zagreb: Fakultet strojarstva i brodogradnje; 2015.
9. Lovrić Z. Traumatologija. Zagreb: Školska knjiga; 2008.
10. Perčina M. i suradnici. Ortopedija. Izdanje 3. Zagreb: Naklada ljevak; 2004.
11. Orlić D. Život s umjetnim zglobovima kuka. Zagreb: Kerschoffset; 1993.
12. Orlić D. i suradnici. Aloartroplastika kuka. Zagreb: Medicinski fakultet sveučilišta u Zagrebu; 1986.
13. Ivanušić M. Priručnik za nastavu iz kliničke propedeutike. Bjelovar: Čvor d. o. o.; 2010.
14. Babić – Naglić Đ. i suradnici. Fizikalna i rehabilitacijska medicina. Zagreb: Medicinska naklada; 2013.
15. Kalauz S. Zdravstvena njega kirurških bolesnika sa odabranim specijalnim poglavljima. Zagreb: Visoka zdravstvena škola; 2000.
16. Ruszkowski I., Orlić D., Muftić O. Endoproteza zgloba kuka. Zagreb: Medicinski fakultet sveučilišta u Zagrebu; 1985.

17. Prpić I. Kirurgija za više medicinske škole. Zagreb: Medicinska naklada; 1996.
18. Hrčak endoproteza kuka. Mogućnosti i ograničenja seksualne aktivnosti nakon ugradnje totalne endoproteze kuka. Dostupno na: <https://hrcak.srce.hr/172889> (14.08.2018)
19. Obnova hrskavice. Dostupno na: <https://med.over.net/hr/clanek/poliklinika-ribnjak-omaticnim-stanicama-i-kako-se-mogu-obnoviti-hrskavice/> (16.08.2018)
20. ACP – metoda regeneracije hrskavice. Tihomir Vrdoljak.  
Dostupno na: <https://www.trpimir-vrdoljak.com/acp-arthrex-autologna-plazma> (16. 08. 2018)
21. Čukljek S. Proces zdravstvene njege – nastavni tekstovi. Zagreb: Zdravstveni veleučilište studij sestrinstva; 2013.
22. Kadović M. i suradnici. Sestrinske dijagnoze 2. Zagreb: Hrvatska komora medicinskih sestara; 2013.

## **7. OZNAKE I KRATICE**

cm – centimetar

EKG - elektrokardiografija

GUK - glukoza u krvi

kg – kilogram

mmH - milimetara žive

PV - protrombinsko vrijeme

Rh faktor - rezus faktor

u/s - u svezi



## **8. SAŽETAK**

U radu je prikazan slučaj bolesnice G. B. s dijagnozom koksartroze i kirurški zahvat totalne endoproteze kuka. Opisani su postupci od samog traženja pomoći od ortopeda pa do izlaska iz bolnice. Kroz cijeli taj proces opisana je uloga medicinske sestre u preoperacijskom, intraoperacijskom i postoperacijskom razdoblju. Svaki dio skrbi popraćen je i sestrijskim dijagnozama vezanim za svako razdoblje. Objasnen je osteoartritis kao najčešći uzrok oštećenja zgloba kuka koji s vremenom dovodi do zamjene tog zgloba endoprotezom.

Ključne riječi: kuk, endoproteza kuka, sestrijske dijagnoze

## **9. SUMMARY**

The paper illustrates the case of G. B. patient with diagnosed koxarthrosis and surgical procedure of total hip endoprosthesis. There are descriptions of procedures from the actual search for help from orthopedist to the discharge from the hospital. Throughout this process, the role of nurse in the preoperative, intraoperative and postoperative period is described. Each part of the care is accompanied with diagnoses made by the nurse associated with each period. Osteoarthritis is explained as the most common cause of hip joint injury, which eventually leads to the replacement of this joint by endoprosthesis.

Key words: hip, hip endoprosthesis, diagnosis made by a nurse

## 10. POPIS SLIKA I TABLICA

### Popis slika:

Slika 1: Anatomija kuka .....	3
Slika 2: Proteza od slonove kosti .....	4
Slika 3: Proteza koja se navlači na dijafizu femura.....	5
Slika 4: Dijelovi endoproteze kuka .....	6
Slika 5: Koksartroza, slika autora.....	7
Slika 6: Trotaktni hod na štakama.....	22
Slika 7: Hod uz stepenice .....	23
Slika 8: Hod niz stepenice .....	23
Slika 9: Siguran položaj žene s protezom kuka tokom spolnog odnosa.....	28

### Popis tablica:

Tablica 1: Neupućenost u/s pripremom za operativni zahvat i operativnim zahvatom.....	14
Tablica 2: Nesanica u/s strahom od operativnog zahvata.....	15
Tablica 3: Anksioznost u/s ishodom operativnog zahvata .....	15
Tablica 4: Visok rizik za pad u/s premedikacijom i namještanjem bolesnika.....	17
Tablica 5: Visok rizik za hipotermiju u/s dugotrajnim kirurškim zahvatom.....	18
Tablica 6: Visok rizik za opekline u/s elektrokauterizacijom .....	18
Tablica 7: Anksioznost u/s anesteziološkim postupkom.....	19
Tablica 8: Bol u/s operativnom ranom što se očituje 8/10 na skali za bol od 1-10.....	24
Tablica 9: Visok rizik za oštećenje integriteta kože u/s dugotrajnim mirovanjem.....	25
Tablica 10: Visok rizik za pad u/s korištenjem ortopedskih pomagala.....	25
Tablica 11: Visok rizik za infekciju u/s operativnom ranom i redon drenom.....	26

## IZJAVA O AUTORSTVU ZAVRŠNOG RADA

Pod punom odgovornošću izjavljujem da sam ovaj rad izradio/la samostalno, poštujući načela akademske čestitosti, pravila struke te pravila i norme standardnog hrvatskog jezika. Rad je moje autorsko djelo i svi su preuzeti citati i parafraze u njemu primjereno označeni.

Mjesto i datum	Ime i prezime studenta/ice	Potpis studenta/ice
U Bjelovaru, <u>rujan 2018.</u>	<u>JELENA KOPRIČANEC</u>	<u>Jelena Koprčanec</u>

Prema Odluci Veleučilišta u Bjelovaru, a u skladu sa Zakonom o znanstvenoj djelatnosti i visokom obrazovanju, elektroničke inačice završnih radova studenata Veleučilišta u Bjelovaru bit će pohranjene i javno dostupne u internetskoj bazi Nacionalne i sveučilišne knjižnice u Zagrebu. Ukoliko ste suglasni da tekst Vašeg završnog rada u cijelosti bude javno objavljen, molimo Vas da to potvrdite potpisom.

Suglasnost za objavljivanje elektroničke inačice završnog rada u javno dostupnom nacionalnom repozitoriju

Jelena Kopričanec

*ime i prezime studenta/ice*

Dajem suglasnost da se radi promicanja otvorenog i slobodnog pristupa znanju i informacijama cjeloviti tekst mojeg završnog rada pohrani u repozitorij Nacionalne i sveučilišne knjižnice u Zagrebu i time učini javno dostupnim.

Svojim potpisom potvrđujem istovjetnost tiskane i elektroničke inačice završnog rada.

U Bjelovaru, rujan 2018.

Jelena Kopričanec  
*potpis studenta/ice*