

Uloga medicinske sestre kod bronhoskopije bolesnika s karcinomom bronha

Dolenec, Nevenka

Undergraduate thesis / Završni rad

2018

Degree Grantor / Ustanova koja je dodijelila akademski / stručni stupanj: **Bjelovar University of Applied Sciences / Veleučilište u Bjelovaru**

Permanent link / Trajna poveznica: <https://um.nsk.hr/um:nbn:hr:144:243487>

Rights / Prava: [In copyright](#)/[Zaštićeno autorskim pravom.](#)

Download date / Datum preuzimanja: **2024-12-24**



Repository / Repozitorij:

[Repository of Bjelovar University of Applied Sciences - Institutional Repository](#)



VELEUČILIŠTE U BJELOVARU
PREDDIPLOMSKI STRUČNI STUDIJ SESTRINSTVA

**ULOGA MEDICINSKE SESTRE KOD BRONHOSKOPIJE
BOLESNIKA S KARCINOMOM BRONHA**

Završni rad br. 03/SES/2017

Nevenka Dolenc

Bjelovar, svibanj 2018.



Visoka tehnička škola u Bjelovaru

Trg E. Kvaternika 4, Bjelovar

1. DEFINIRANJE TEME ZAVRŠNOG RADA I POVJERENSTVA

Kandidat: **Dolenec Nevenka**

Datum: 14.02.2017.

Matični broj:001113

JMBAG: 0314010628

Kolegij: **ZDRAVSTVENA NJEGA ODRASLIH I/III**

Naslov rada (tema): **Uloga medicinske sestre kod bronhoskopije bolesnika s karcinomom bronha**

Područje: **Biomedicina i zdravstvo**

Polje: **Kliničke medicinske znanosti**

Grana: **Sestrinstvo**

Mentor: **Gordana Šantek Zlatar, dipl.med.techn.**

zvanje: **predavač**

Članovi Povjerenstva za završni rad:

1. **Jasmina Marijan-Štefoković, dipl.med.techn., predsjednik**
2. **Gordana Šantek Zlatar, dipl.med.techn., mentor**
3. **Marina Friščić, dipl.med.techn., član**

2. ZADATAK ZAVRŠNOG RADA BROJ: 03/SES/2017

U radu je potrebno prikazati kompleksnost uloge medicinske sestre/tehničara kod bronhoskopije bolesnika s karcinomom bronha. Posebno obratiti pripremu bolesnika i aparata za bronhoskopiju. Također prikazati slučaj hospitaliziranog pacijenta s karcinomom bronha te kompleksnost zdravstvene njege istog.

Zadatak uručen: 14.02.2017.

Mentor: **Gordana Šantek Zlatar, dipl.med.techn.**



ZAHVALA

Zahvaljujem se svojoj mentorici Gordani Šantek Zlatac dipl. med. techn. na razumijevanju i podršci pri izradi ovog rada.

Hvala obitelji na pruženoj podršci tijekom studiranja.

Sadržaj

1. UVOD	1
2. CILJ RADA.....	2
3. POVIJEST	3
4. ANATOMIJA I FIZIOLOGIJA PLUĆA.....	4
4.1. Tumori pluća	5
4.2. Epidemiologija karcinoma pluća	6
4.3. Etiologija karcinoma pluća.....	6
4.4. Podjela karcinoma pluća.....	7
4.5. Histološka podjela karcinom pluća	7
4.6. Klinička slika karcinoma pluća.....	8
4.7. Dijagnostika karcinoma pluća	8
4.8. Metode liječenja karcinoma pluća	9
5. BRONHOSKOPIJA.....	10
5.1. Indikacije za bronhoskopiju	10
5.2 Kontraindikacije za bronhoskopiju.....	11
5.3. Priprema bolesnika prije fleksibilne bronhoskopije.....	12
5.4. Premedikacija	14
5.5. Lokalna anestezija	14
5.6. Priprema pribora prije zahvata	14
5.7. Vrste bronhoskopskih metoda.....	15
5.8. Priprema bolesnika za bronhoskopiju.....	18
5.9. Postupak s bolesnikom nakon pretrage	18
6. RIGIDNA BRONHOSKOPIJA	19
6.1. Kontraindikacije za rigidnu bronhoskopiju.....	19
6.2. Priprema bolesnika za rigidnu bronhoskopiju	20
6.3. Praćenje bolesnika nakon zahvata	21
6.4. Komplikacije kod rigidne bronhoskopije	21
7. INTERVENTNA BRONHOSKOPIJA.....	22
7.1. Najčešći razlozi za interventnu bronhoskopiju	22
7.2. Pretrage koje prethode interventnoj bronhoskopiji.....	23
7.3. Interventne bronhoskopske tehnike	24
7.4. Vađenje stranih tijela.....	24
7.5. Uloga bronhoskopije u masivnim plućnim krvarenjima.....	26
8. ZDRAVSTVENA NJEGA BOLESNIKA	27

8.1. Sestrinske dijagnoze kod bolesnika s karcinomom bronha	28
8.2. Sestrinske intervencije.....	29
9. PRIKAZ SLUČAJA	31
9.1. Sestrinska anamneza	32
9.1.1.Sestrinske dijagnoze i sestrinsko medicinski problemi kod bolesnika s karcinomom bronha ..	32
9.1.2. Intervencije kod bolesnika s karcinomom bronha	32
9.1.3. Sestrinsko otpusno pismo.....	33
10. ZAKLJUČAK.....	34
11. LITERATURA	35
12.POPIS KORIŠTENIH KRATICA	37
13. SAŽETAK.....	38
14.SUMMARY	39

1. UVOD

Endoskopija dišnih putova jedan je od najzahtjevnijih dijagnostičkih i terapijskih postupaka. Često se ovim postupkom spašava život bolesnika bilo da je hitna intervencija kod odstranjenja stranog tijela bronha ili dijagnostička koja omogućuje pravilnu dijagnozu i liječenje kod karcinoma bronha.

Bronhoskopija je endoskopska metoda koja omogućuje pregled larinksa, traheje i bronhalnog stabla pomoću optičkog instrumenta, kao i uzimanje materijala, sekreta, ispirka, obriska sluznice, i tkivnih uzoraka iz dišnih putova i pluća. Razlikujemo dva tipa bronhoskopa- rigidni bronhoskop i fleksibilni fiberoptički bronhoskop. Instrumenti često upotpunjuju jedan drugoga, priča o njihovoj prošlosti sadašnjosti i budućnosti ima dijelom različiti tijek.

Pretraga može izazvati nelagodu kašlja, nagon na povraćanje, i nije bolna. Bronhoskopija je potrebna radi postavljanja točne dijagnoze i odluke o daljnjem liječenju. Prije samog zahvata medicinska sestra priprema bolesnika i pribor, asistira a nakon završene pretrage dezinficira pribor i dokumentira zahvat. Medicinska sestra će bolesnika smjestiti u sjedeći položaj, a liječnik će anestezirati ždrijelo i glasnice, kako bi pretraga bila što ugodnija. Tada će liječnik kroz nos, usta, trahealnu kanilu ili tubus uvesti cijev bronhoskopa u dišne putove. Medicinska sestra će na zahtjev liječnika kroz radni kanal bronhoskopa dodavati anestetika i uzeti uzorke za dodatne laboratorijske pretrage. Nakon bronhoskopije, bolesnik dva sata, ne smije ništa jesti niti piti, jer su refleksi gutanja oslabljeni nakon anestezije i postoji mogućnost aspiracije. Rigidna bronhoskopija se izvodi u općoj anesteziji, a najčešće se koristi kod intervencijskih bronhoskopskih zahvata. Bolesnici koji imaju ishemijsku bolest srca, teže poremećaje srčanog ritma imaju veći rizik. Kod takvih bolesnika provode se posebne mjere, pa su vrlo važne brze intervencije liječnika bronhoskopičara i medicinske sestre.

2. CILJ RADA

Cilj ovog rada je prikazati značaj sestrijskih intervencija kod bronhoskopije bolesnika s karcinomom bronha, pripremu bolesnika za pretragu, uzimanje uzoraka tijekom bronhoskopije, moguće komplikacije, te njihova prevencija.

3. POVIJEST

Povijesni razvoj rigidne bronhoskopije može se obilježiti sa Greenovim otkrićem da larinks može tolerirati prisutnost stranog tijela, što omogućuje razvoj endoskopije[14]. Početak bronhoskopije, je 30.03.1897.g., kada je Gustav Killian ezofagoskopom, odstranio aspiranu svinjsku kost iz desnog bronhalnog stabla 63-godišnjem muškarcu, a metodu je nazvao direktna bronhoskopija. [14] Chevalier Jackson 1904. usavršava bronhoskop sa sukcijom kao i osvjetljenjem distalnog kraja bronhoskopa. Bronhoskopija je u početku usmjerena na ekstrakciju stranog tijela, s vremenom se ističe njena primjena u evakuaciji eksudata. U 70-im godinama prošlog stoljeća, rigidni instrument ostaje u sjeni. Veliko otkriće slijedi u 90-im imenom Jean Francois Dumon, pionir laserske resekcije tumora dišnih putova. Danas rigidnom bronhoskopijom liječimo različite kompleksne poremećaje dišnih putova. Rigidni bronhoskop uglavnom se upotrebljava u terapijske svrhe, ekstrakcija stranog tijela, zaustavljanje intrabronhalnih krvarenja, uvođenje stentova, u rekanalizacijskim tehnikama kao i velikim terapijskim bronhoalveolarnim lavažama.

Popularni FIBER sastoji se od glave s fiksnim fokusom i dioptrijskom adaptacijom, pokretnim upravljačkim mehanizmom u obliku poluge, te ušća za instrumentalni kanal, fleksibilne cijevi dužine 70-ak cm, promjera 3,5-6,2mm koja sadrži snopove vlaknastih staklenih niti kao i tankih žičanih niti za pokretanje vrha bronhoskopa. Instrument se uvodi kroz endotrahealni tubus ili kroz rigidni bronhoskop, a kasnije sve češće transnazalno čime se poštuje fiziološki princip, a minimalna je neugodnost i za pacijenta.

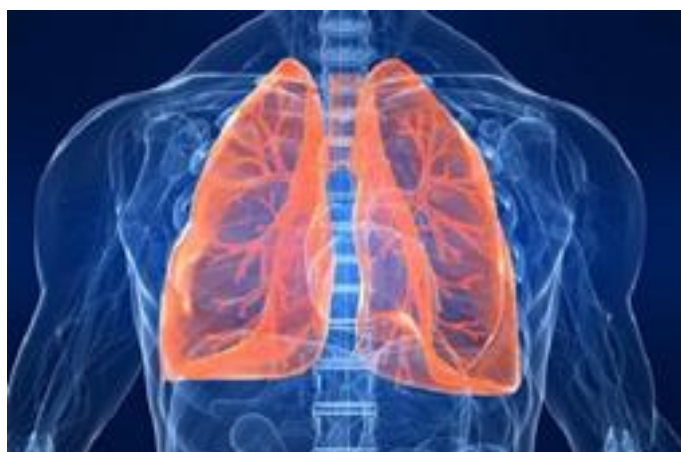U Hrvatskoj su istaknuta dva imena na području bronhoskopije. Ivo Drinković je 1948., izveo prvu rigidnu bronhoskopiju, a Danijel Grozdek 1972.g. prvu fiberbronhoskopiju u bolnici Klenovnik. Danas se FOB primjenjuje u drugim medicinskim disciplinama te se njome koriste liječnici, intenzivisti, anesteziolozi, torakalni kirurzi, otorinolaringolozi i pedijatri. Razvitkom tehnologije javlja se i videobronhoskop s boljom rezolucijom bronhoskopske slike uz mogućnost edukacije i dokumentacije endoskopskog nalaza.



Slika 3. Bronhoskop (izvor: <https://mfimedical.com/products/olympus-bf-q180-video-bronchoscope>)

4. ANATOMIJA I FIZIOLOGIJA PLUĆA

Pluća su glavni organ dišnog sustava nalaze se unutar prsne šupljine. Dije se na lijevo i desno plućno krilo. Pluća su obavijena opnom koja se naziva pleura. Donju stranu pluća, omeđuju oštar donji i prednji rub. Imaju oblik stošca s tupim vrhom. Pluća su podijeljena na režnjeve, tako da desno plućno krilo ima tri režnja, a lijevo plućno krilo dva režnja. Režnjevi se dalje dijele na režnjiće. Na unutarnjoj strani, u sredini nalazi se plućna stapka, kojom u pluća ulaze dušnice, krvne žile i živci. Unutarnji dio porebrice poplućnica je tanka, glatka i vlažna opna s jednoslojnim pločastim epitelom, te izvana oblaže pluća i pukotine između režnjeva [4]. Porebrica iznutra oblaže rebra i gornju plohu ošita, te u području plućnih stapki prelazi na stjenku prsišta. Porebrična šupljina je neprimjetan prostor između ta dva tanka lista koja je prema van potpuno zatvorena, što omogućuje održavanje pluća u ekspanziji-rastegnutom stanju. Između pleuralnih listova negativan je intrapleuralni tlak koji sprečava da se pluća stisnu, a kod širenja prsnog koša uvjetuje istodobno širenje pluća [3]. Dušnice nastaju dijeljenjem dušnika na dva glavna bronha. Lijeva dušnica se dijeli na dva bronha, a desna na tri lobarna bronha. Oni se dalje dijele na segmentalne dušnice i na kraju bronhiole. Grananjem bronhiola nastaju duktalni vodovi čije se stijenke sastoje od plućnih mjehurića, prostora s tankim stjenkama jednoslojnog epitela koji se međusobno dotiču, a u stjenkama je mrežica krvnih kapilara okružena gustom košarom elastičnih vezivnih vlakana.[3] U plućima se nalazi više od tri stotine milijuna plućnih mjehurića koje zajedno čine golemu respiracijsku površinu od sedamdeset do osamdeset četvornih metara.[1] Ošit je najvažniji mišić za disanje, te dijeli pluća od organa trbušne šupljine. Prsište ima dvanaest pari rebara, a svaki se par rebara ne stražnjem dijelu tijela veže na kosti kralježnice.



Slika 4. Anatomija pluća (izvor: <https://www.prirodar.com/anatomija-pluca>)

4.1. Tumori pluća

Tumori pluća mogu biti maligni i benigni, karcinom bronha je najčešći tumor pluća. Pušenje je glavni faktor rizika za većinu tipova karcinoma. Simptomi su kašalj, hemoptize, neodređene tegobe u prsima, a mnogi bolesnici nemaju simptome pa se neki bolesnici javljaju kad je bolest već metastazirala. Od dijagnostičkih pretraga se radi RTG pluća, CT toraksa. Karcinom pluća liječimo kemoterapijom, zračenjem. Obzirom da je prognoza dosta loša važno je rano otkrivanje i prevencija. Karcinom pluća se obično dijeli na karcinom malih stanica i karcinom ne-malih stanica koji je mnogo agresivniji i pogađa pušače. Karcinomi pluća su asimptomatski, otkrivaju se slučajno pri snimanju pluća. Simptomi i znakovi ovise o tome je li u pitanju lokalni tumor, regionalno širenje ili metastaza. Kod regionalnog širenja karcinoma može doći do pleuralne boli, dispneje, promuklosti, te hipoksije zbog jednostrane paralize ošita. Kod lokalnih tumora rijetko dolazi do dispneje, ali izazivaju kašalj.[5] Pneumonija može izazvati vrućicu kao i nekroza tumora, bolesnici se žale na neodređenu ili lokaliziranu bol u prsima. Gubitak krvi je neznatan, a hemoptize su rjeđe osim ako tumor ne izazove obilno krvarenje i smrt gušenjem. Karcinom pluća često metastazira u nadbubrežne žlijezde. Najčešće su opći simptomi mršavljenje i umor, a katkad i prvi pokazatelji maligniteta. Uloga medicinske sestre kod bolesnika s karcinomom bronha je pružiti bolesniku adekvatnu zdravstvenu njegu i psihološku potporu. Rizični čimbenici su razne industrijske tvari, poput organskih vlakana, kroma, nikla, a poznata je činjenica izloženost drvnoj prašini i razvoju adenokarcinoma. Medicinska sestra ima veliku ulogu u promicanju znanja i vještina, i što je još važnije poboljšanje zdravlja naših bolesnika..

Ako se radi o rano otkrivenom tumoru koji se još nije proširio izvan pluća potpuno izlječenje se može postići kirurškim putem. Kad se radi o uznapredovalom stadiju bolesti, kirurško liječenje može umanjiti komplikacije ali ne može dovesti do izlječenja. Kirurškim putem bolesnicima se odstranjuje bolesni dio pluća, a u nekim situacijama i čitavo plućno krilo. Uloga obitelji u postupku prihvatanja bolesti vrlo je važna. Kod bolesnika se javlja strah, ljutnja, osjećaj bespomoćnosti i depresija, teško prihvaćaju dijagnozu, kao i njegova obitelj. Važno je bolesniku i njegovoj obitelji dati podršku i kvalitetnu zdravstvenu njegu.

4.2. Epidemiologija karcinoma pluća

Karcinom pluća je najčešći oblik karcinoma u muškaraca u RH. Kod žena je treći po učestalosti, nakon karcinoma dojke i debelog crijeva. Jedan je od najtežih zloćudnih bolesti, a vodeći je uzrok smrtnosti.

Republika Hrvatska je na devetom mjestu u Europi po učestalosti karcinoma pluća. Prosječni životni vijek kod uznapredovalog stadija rijetko prelazi godinu dana nakon postavljanja dijagnoze. Tijekom 20. stoljeća incidencija karcinoma raste i udvostručava se svakih petnaest godina.

4.3. Etiologija karcinoma pluća

Kao uzrok oboljenja od karcinoma pluća, rizik za razvoj, te zloćudne bolesti je pušenje cigareta koje sadrže više od 50 kancerogenih spojeva. Pasivno pušenje također povećava rizik od nastanka karcinoma pluća. Ostali uzorci kod oboljenja od karcinoma pluća se navode tvari koje se udišu, kao npr. udisanje azbesta, nikla, arsena. Bolesti kao što su tuberkuloza i fibroza također mogu biti okidači za nastanak karcinoma pluća zbog promjena koje nastaju na plućima. Karcinom pluća češće se pojavljuje kod ljudi nižeg obrazovanja i socioekonomskog statusa. Pozitivna obiteljska anamneza također je važan čimbenik rizika a važnu ulogu u nastanku te bolesti imaju i genske mutacije.[6]

4.4. Podjela karcinoma pluća

Karcinom pluća dijelimo na karcinom pluća malih stanica i karcinom pluća ne-malih stanica. Histološki, karcinom pluća dijelimo na adenokarcinom, karcinom pločastih stanica, karcinom velikih stanica i karcinom malih stanica.

Karcinom pluća dijeli se na dvije skupine. To su SCLC-karcinom pluća malih stanica. Češći je kod muškaraca povezan je s pušenjem, bolje reagira na kemoterapiju od karcinoma ne-malih stanica, agresivan je što se tiče metastaziranja. NSCLC-karcinom pluća ne-malih stanica, liječi se kirurški u ranom stadiju a kemoterapijom i zračenjem u uznapredovalom stadiju.

4.5. Histološka podjela karcinom pluća

Prema prijedlogu Svjetske zdravstvene organizacije -WHO u 95% karcinom pluća dijeli se na adenokarcinom, karcinom pločastih stanica, karcinom velikih stanica i karcinom malih stanica. Ostalih 5% čine karcinoid, karcinom bronhalnih žlijezda i ostali rjeđi tipovi karcinoma. Karcinom malih stanica smješten je uglavnom centralno sa širenjem u okolno tkivo, dolazi do razvoja paraneoplastičnog sindroma i ranog metastaziranja. Planocelularni karcinom se povezuje s pušenjem, nastaje u proksimalnim dišnim putovima, češći je kod muškaraca. Sporije raste pa se može kirurški odstraniti u početnom stadiju. Makrocelularni karcinom brzo raste pa je pogodan za kirurško liječenje, liječi se citostaticima, a prognoza je loša, češći je kod muškaraca. Adenokarcinom, u stalnom je porastu, posebno kod žena, dijeli se na klasični adenokarcinom i bronhoalveolarni karcinom.

4.6. Klinička slika karcinoma pluća

Kod nekih bolesnika s karcinomom pluća bolest se otkrije slučajno jer nemaju nikakvih simptoma. Najčešći simptomi kod karcinoma pluća su kašalj, hemoptiza, bol u prsima, zaduha te infekcije respiratornog trakta. Simptomi kao što je gubitak tjelesne težine, anoreksije, slabost javljaju se u oko 15% bolesnika. U uznapredovaloj fazi bolesti javljaju se simptomi koji nastaju kao posljedica invazije okolnih struktura. Kod opstrukcije gornje šuplje vene bolesnik ima nabrekle vratne vene, otekline lica, ruku i vrata, guši se posebno u ležećem položaju. Karcinomi metastaziraju i zahvaćaju druge organe, mozak, kosti, jetra, nadbubrežne žlijezde limfne čvorove i koštanu srž.

4.7. Dijagnostika karcinoma pluća

Kod dijagnostike karcinoma pluća koristimo brojne invazivne i neinvazivne metode. Na osnovu anamneze i kliničkog pregleda ako postoji sumnja na postojanje karcinoma obavezno trebamo napraviti RTG pluća koji će u slučaju postojanja karcinoma pokazati centralno ili periferno smještenu sjenu. Ako je karcinom smješten periferno koristimo se transtorakalnom punkcijom pod kontrolom CT ili UZV.[7] Bronhoskopija je nezaobilazna dijagnostička metoda u postavljanju dijagnoze.

Citološki pregled sputuma i pleuralne tekućine također se uzimaju od materijala. Kod bolesnika s produktivnim kašljem, uzorak prvog jutarnjeg sputuma može sadržavati visoku koncentraciju malignih stanica pluća. Najnoviji podaci pokazuju napredak u preživljavanju kod liječenja kemoterapijom na bazi platine. Liječenje obuhvaća procjenu operabilnosti i odabir zahvata, kemoterapiju ili zračenje ovisno o tipu i stadiju tumora. O odluci da terapija bude palijativna, a ne kurativna ovisi stanje bolesnika, o njegovom fizičkom statusu, neuhranjenosti, psihijatrijske ili kognitivne bolesti.

4.8. Metode liječenja karcinoma pluća

Kirurško odstranjenje, kada se odstranjuje samo mali dio pluća naziva se segmentalna resekcija, a kada se odstranjuje čitav režanj pluća radi se o lobektomiji. Neki tumori su inoperabilni zbog njihove veličine i smještaja, a neki bolesnici ne mogu biti operirani zbog drugih zdravstvenih razloga. Kurativni kirurški zahvat izvodi se u svrhu potpunog odstranjenja s ciljem izlječenja bolesnika. Palijativni kirurški zahvat izvodi se u svrhu otklanjanja komplikacija koje su nastale kao posljedica bolesti s ciljem poboljšanja kvalitete života bolesnika. [7]

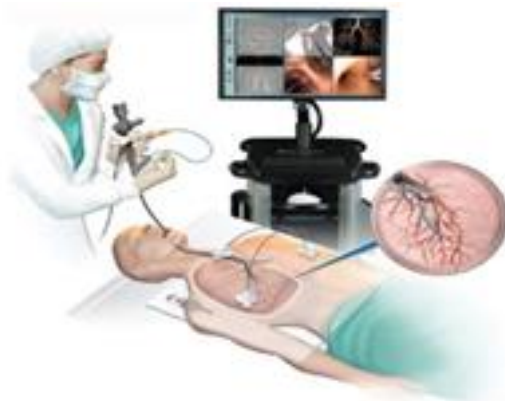Za razliku od kirurškog liječenja i zračenja, kemoterapija osim na tumorske stanice djeluje i na zdrave stanice u tijelu. Zbog toga se kod bolesnika javljaju nuspojave kao što su mučnina i povraćanje, opadanje kose, proljev, upala sluznice usne šupljine, anemija, umor i sklonost infekcijama. Kemoterapija se može davati kao dodatak liječenju kirurškim zahvatom, u tom slučaju se zove adjuvantna kemoterapija. Ako se kemoterapija primjeni prije kirurškog zahvata s ciljem da se tumor smanji, tada se naziva neoadjuvantna kemoterapija.[7]

Radioterapija se može koristiti prije kirurškog zahvata, kako bi se smanjio tumor, liječnici često koriste radioterapiju u kombinaciji s kemoterapijom kao primarni tretman umjesto kirurškog zahvata. U posljednje vrijeme primjenjuju se nove metode ciljanog liječenja primjenom pametnih lijekova u koje ubrajamo monoklonska protutijela, terapiju usmjerenu protiv stvaranja tumorskih krvnih žila i uništavanja postojećih. Ova terapija zahvaća samo tumorske stanice dok zdrave stanice u većoj ili manjoj mjeri ostaju pošteđene. Nuspojave kod korištenja pametnih lijekova znatno se razlikuju od onih koje se primjenjuju kod kemoterapije. Noviji lijekovi ne izazivaju opadanje kose, a mučnina i povraćanje pojavljuju se rjeđe nego kod primjene kemoterapije. Lijekovi koji se koriste u liječenju boli moraju kontrolirati bol tijekom 24 sata. Morfij se smatra najboljim lijekom u palijativnoj medicini.

Prevenција karcinoma pluća dijeli se na primarnu i sekundarnu. Primarna obuhvaća mjere koje sprečavaju nastanak karcinoma, a sekundarna prevencija obuhvaća otkrivanje i liječenje maligne bolesti u ranoj fazi.

5. BRONHOSKOPIJA

Bronhoskopija je endoskopska metoda kojom se omogućuje pregled traheje i bronhalnog stabla do razine subsegmentalnih ogranaka. Primjenjuje se u svakodnevnoj pulmološkoj praksi, a i u drugim medicinskim disciplinama.



Slika 5.2. Bronhoskopija

(izvor: <https://www.sydneyrespiratoryspecialist.com.au/flexible-bronchoscopy.html>)

5.1. Indikacije za bronhoskopiju

1. Dijagnostičke indikacije - procjena prohodnosti dišnih putova, utvrđivanje uzroka hemoptiza, promjene karaktera kašlja, piskanje ili stridor komplikacije intubiranih bolesnika opstrukcija dišnog puta, nepravilan položaj tubusa, lezija trahealne stjenke, preoperativna ocjena proširenosti karcinoma bronha, uzimanje materijala kod lokaliziranih plućnih bolesti, otkrivanje izvora citološki suspektnog ili pozitivnog iskašljaja, promuklost.

2. Terapijske indikacije-odstranjivanje stranih tijela, pomoć kod otežane intubacije, pun želudac, trauma glave, vratnog dijela, grla ili traheje, praćenje post operacijskih zahvata, retinirani sekret u trahebronhalnom sustavu, plućni apces, instaliranje lijekova u lezije, pneumotoraks.

Svaki rizik pa tako i bronhoskopije ocjenjuje se prema potencijalnoj koristi za bolesnika. Povećani rizik kod zahvata su stanja kod malignih aritmija, hipoksemija, koronarna srčana bolest-svježi infarkt ili nestabilna angina pectoris, opstrukcija dušnika, slaba suradnja bolesnika, vrlo je važna adekvatna priprema i premedikacija, to se osobito odnosi na sestrinski dio posla. Kod bolesnika s povećanim rizikom nužna je hospitalizacija s 24-satnom opservacijom poslije bronhoskopije.

5.2 Kontraindikacije za bronhoskopiju

Kontraindikacije mogu se podijeliti na velike i male.

a) Velike komplikacije uključuju pneumotoraks, plućnu hemoragiju - najčešće kod transbronhalnih biopsija. Neke studije pokazuju i stopu smrtnosti od 0,01 i 0,03%

b) Male komplikacije su bronhospazam, epistaksa, sinkopa, povraćanje i laringospazam

Apsolutne kontraindikacije su odsutnost suglasnosti bolesnika, neadekvatno iskustvo liječnika i medicinskih sestara i neadekvatna oprema. Povećani rizici su infarkt miokrada, nestablina angina, nekooperabilni bolesnik, nekontrolirana astma, plućna astma hipertenzija, nekontrolirane aritmije.

Komplikacije su ipak moguće mada je FB sigurna dijagnostička pretraga, zato bi svaki bronhoskopičar morao na vrijeme uočiti komplikacije i na vrijeme poduzeti odgovarajuće terapijske mjere. Rijetko koje komplikacije zahtijevaju kiruršku intervenciju i intenzivno liječenje, mada i to nije isključeno, pa se preporuča obavljati pretrage u ustanovama gdje su moguće i takve intervencije. Značajno je veći broj komplikacija kod rigidnih bronhoskopija zbog komplikacija opće anestezije, nego kod bolesnika s FB.

5.3. Priprema bolesnika prije bronhoskopije

Prije bronhoskopije bolesnika treba upoznati zbog čega je ta pretraga potrebna, način i tijek pretrage, a sve u cilju što bolje suradnje bolesnika, te da pretraga proteče što ugodnije. Bolesnik ne smije uzimati hranu 8-10 sati prije pretrage. Bolesnik dobije pisanu obavijest o postupku i obavezno mora dati svoj informirani pisani pristanak. Od bolesnika je potrebno dobiti anamnestičke podatke je li boluje od neke bolesti, kao što su kardiovaskularne bolesti, astma, alergije na lijekove, vrijeme od zadnjeg uzimanja hrane i lijekova, antikoagulanse, sedative, aspirin. Od rutinskih nalaza potrebno je učiniti RTG pluća, CT zbog što preciznije lokalizacije procesa, KKS ,trombocite, kreatinin, testove koagulacije, plinsku analizu arterijske krvi, spometriju, EKG. Važno je znati je li bolesnik ima bacile tuberkuloze u iskašljaju. Neposredno prije zahvata medicinska sestra treba provjeriti da li bolesnik ima venski put zbog mogućih hitnih intervencija.

Prije bronhoskopije bolesnici dobiju pismene i usmene upute o postupku nakon kojih moraju potpisati suglasnost za pristanak



OPĆA BOLNICATM DR. TOMISLAV BARDEKTM KOPRIVNICA
JEDINICA DJELATNOSTI INTERNE MEDICINE
predstojnik dr. Krešimir Šutalo
ODSJEK ZA PULMOLOGIJU
Voditelj: Mirjana Balagević-Dubravac
tel: 048/ 251-118

OP-14-10-INT

OBAVIJEŠTENI PRISTANAK ZA BRONHOSKOPSKI PREGLED

Ime i prezime pacijenta: _____
Spol: M 2 Datum rođenja: _____
Adresa: _____ Telefon: _____
Matični broj osigurane osobe u obveznom zdravstvenom osiguranju: _____

Ime i prezime zakonskog zastupnika/ skrbnika: _____

Bronhoskopija je pretraga kojom se vrši pregled bronhijskog stabla. Prvenstveno se vrši u svrhu dijagnostike pojedinih plućnih bolesti. Tijekom pretrage uzimaju se različiti uzorci za citološku, histološku i bakteriološku analizu. Radi se o aspiraciji bronhalnog sekreta, obrisku sluznice sitnom četkicom ili pak biopsija sitnim kličtima za patohistološku analizu.

Bronhoskopija se vrši i u terapijske svrhe, prvenstveno za uklanjanje žilavog sekreta iz ogranka bronhijskog stabla ili se pak uklanjaju različita strana tijela koja aspiracijom zapadnu u bronhalno stablo. Pretraga se vrši najčešće u lokalnoj anesteziji, a može se katkad vršiti i u općoj anesteziji, odnosno u uspavana pacijenta. Bronhoskopiju vršimo ili savitljivim instrumentom- tzv. fiberbronhoskopija, ili krutim bronhoskopom- tzv. rigidna bronhoskopija.

FIBERBRONHOSKOPIJA
Vrši se nakon lokalne anestezije sluznice nosa, ždrijela i bronha pomoću lokalnih anestetika. Instrument se najčešće uvodi u dišno stablo kroz nos, a može i kroz usnu šuplinu. Radi se u sjedećem položaju pacijenta. Pretraga se dobro podnosi, a komplikacije su rjetke.

RIGIDNA BRONHOSKOPIJA
Ova pretraga se izvodi krutim, željeznim instrumentom, u ležećem položaju pacijenta. Prethodi joj dobra lokalna anestezija. Može se raditi i u općoj anesteziji, odnosno u uspavana pacijenta. Izvodi se dosta rjetko i to u osoba kod kojih je potrebna punkcija područja između dva plućna krila tj. sredogrudja. Time se kod izvjesnih bolesti dobije pouzdana citološka dijagnoza. Pretraga je znatnije neugodnija za pacijenta. Ponekad se, ali rjetko, zbog građe vrata i ne može izvršiti. Radi se samo iskusni bronhoskopičari.

MOGUĆE KOMPLIKACIJE
Komplikacije su vrlo rjetke kod oba načina pretrage. Već kod same anestezije moguć je blaži ili jači asthmatoformni napad u osoba koje imaju takve predispozicije. Ponekad kod same anestezije, a i kasnije kod uzimanja različitih uzoraka iz pluća može doći do djelomičnog kolapsa jednog plućnog krila- tzv. pneumotoraksa. To se uglavnom također dešava kod bolesnika koji od ranije imaju ili kronični bronhitis ili pak plućni emfizem. Pojava iskašljavanja krvi (za samih zahvata je uobičajena, a rjetka su jaka krvarenja. Smrtnost kod pretrage je vrlo rjetka. Opisuje se u literaturi u 3/ 10.000 bronhoskopija.

DAJEM SUGLASNOST
za prihvaćanje preporučenog dijagnostičkog, odnosno terapijskog postupka

Datum: _____

Potpis pacijenta/ zakonskog zastupnika _____ Potpis i faksimil liječnika _____

Slika 5.2. Obrazac obaviještenog pristanka za bronhoskopiju (izvor: web OB „Dr. T. Bardek“ Koprivnica)

5.4. Premedikacija

Cilj premedikacije je osigurati sigurnost i komfor pri radu. Od lijekova to su najčešće sedativi i sredstva za smanjenje salivacije. Upotreba ovih lijekova ovisi o suradnji pacijenta i o podnošenju pretrage. Premedikaciju ne dobivaju svi bolesnici već samo oni kod kojih to odredi liječnik, a to su najčešće bolesnici koji imaju strah od pretrage i bolesnici sa posebnim potrebama. Kod bolesnika s posebnim potrebama bronhoskopija se može raditi i u općoj anesteziji npr. kod vađenja stranih tijela. Medicinska sestra daje bolesniku premedikaciju 30 minuta prije bronhoskopije ili prema odredbi liječnika.

5.5. Lokalna anestezija

Lokalna anestezija se upotrebljava radi supresije refleksa kašlja i kašljanja tijekom pretrage. Kod bolesnika je potrebno anestezirati gornji i donji respiratorni trakt a kod intubiranih bolesnika dio traheobronhalnog sustava ispod donjeg ruba tubusa ili kanile, te donji respiratorni sustav. Ako se koristi nazalni pristup potrebno je anestezirati sluznicu nosa, ždrijela, larinksa i glasnice, a ako je pristup kroz usta anestezira se sluznica baze jezika, hipofarinksa, larinksa i glasnice. Donji respiratorni trakt, anestezira se tijekom pretrage tako da se anestetik postepeno unosi kroz radni kanal bronhoskopa. Najčešće se upotrebljava 1-2% Lidokain za lokalnu anesteziju radi dobre podnošljivosti i najmanje nuspojava. Koristimo ga u obliku spreja, tekućine i gela. Kod srčanih bolesnika potreban je oprez kod upotrebe Lidokaina, zbog mogućeg srčanog aresta. Komplikacije vezane uz lokalnu anesteziju su vrtoglavica, mučnina, povraćanje, otežano disanje, tahikardija, bradikardija, sinkopa, lidokainski šok, anafilaksija, kardiorespiratorni arest, psihomotorna slabost.

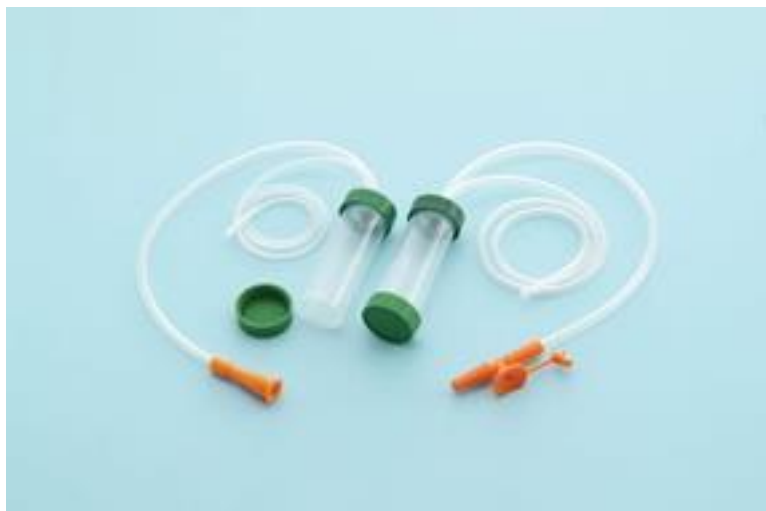5.6. Priprema pribora prije zahvata

Fleksibilni videobronhoskop, izvor svjetla, aspirator, lijekovi za kardiorespiratornu reanimaciju, pribor za uzimanje materijala, kateter aspirat, citološku četkicu, bioptička kliješta, igle za punkciju, set za uzimanje BAL-a.

5.7. Vrste bronhoskopskih metoda

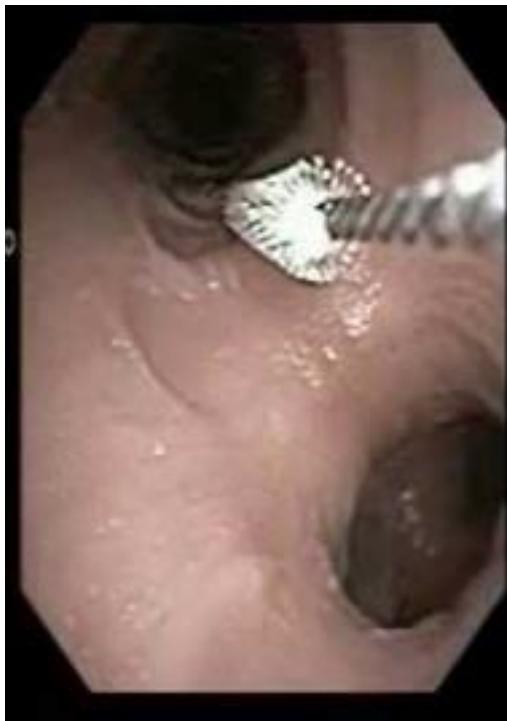1. BRONHOALVEOLARNO ISPIRANJE, BAL- lavaža, je vrlo siguran i općenito dobro podnošljiv postupak ispiranja plućnog parenhima i distalnih bronha izotoničnom fiziološkom otopinom. Svako područje pluća se može isprati, ovisno gdje je infiltrat lociran. Uzimanje lavata treba biti polagano zbog izbjegavanja traume i edema dišnih putova. Za ispiranje upotrebljava se sterilna otopina NaCl 0,9% zagrijana na 37°C, u količini 20-60ml, dodavanjem četiri puta. Vrlo je važno obratiti pozornost na izgled lavata. Kod nepušača lavat je lagano zamućen i bijel, kod pušača sivkast, a kod bolesnika koji su bili izloženi ugljičnoj prašini ili barutnim česticama lavat je taman, a na dnu se natalože antrakotične čestice.

Ovaj postupak važan je za dobivanje materijala iz alveola s redukcijom bilo kakve kontaminacije iz ostalih mjesta kao što su dišni putovi. Nakon dobivenog materijala lavat se dijeli u tri posudice za uzorke i što prije nosi na citološku, mikrobiološku i biokemijsku obradu. BAL se pokazao odličnom metodom u dijagnostici infekcija parenhima, može se postaviti dijagnoza malignih bolesti plućnog parenhima. Komplikacije su neznatne, a mortalitet nije zapažen. Može se javiti povišena tjelesna temperatura, bronhospazam.



Slika 5.7. Dvostruki aspiracijski kateter za sterilno uzimanje uzoraka (vlastiti izvor)

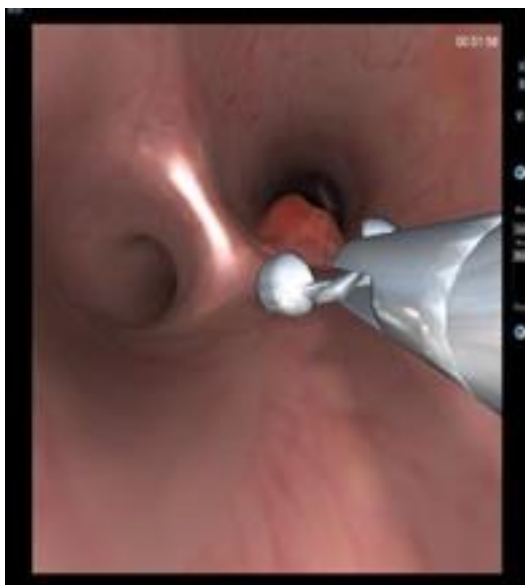2. KATETER ASPIRAT – KAS najčešće ga uzimamo u procjeni upalnih bolesti pluća, uzimamo ga gotovo pri svakoj bronhoskopiji. To je uzimanje sekreta iz pluća putem dvostrukog katetera, koji je u distalnom dijelu zatvoren specijalnim voštanim čepom. Uzorak se skuplja u sterilne posudice i šalje na obradu u citološki i mikrobiološki laboratorij. Uzimanje KAS-a kod bolesnika sa pneumonijom studije pokazuju da se riješe upale 54-85% i više. Vrijednost rezultata KAS-a se smanjuje prethodnom terapijom antibioticima a lažno pozitivni rezultati se nalaze kod bolesnika s kroničnim bronhitisom.
3. ČETKANJE BRONHA-BČ- dobivaju se vrijedni rezultat za citološku analizu, maligne stanice.



Slika 5.7.1. Obrisak četkicom (vlastiti izvor)


4. TRANSBRONHALNA BIOPSIJA-TBBP, to je postupak kojom se bioptička kliješta uvode do distalnih dijelova bronha ili do perifernih infiltrata. Tehnika transbronhalne biopsije se može uskladiti s bolesnikovim disanjem, tako da se kliješta zatvore na završetku ekspirija. Materijal se može obraditi citološki histološki, mikrobiološki, imunocitokemijski, imunohistokemijski i elektronskom mikroskopijom. Bioptati dobiveni na ovakavnačin su maleni pa je patološka analiza zbog veličine uzorka delikatna i zahtjeva iskusnog patologa. Ako uzimamo veći broj biopsija veći je rizik komplikacija pneumotoraksa i krvarenja. Komplikacije koje se mogu javiti su visoka temperatura koja je najčešće vezana uz pojavu krvarenja. Kod upotrebe većih kliješta češća komplikacija krvarenje, a kod upotrebe manjih kliješta pneumotoraks. Pnemotoraks se može pojaviti do 24 sata nakon biopsije i zato je najbolje bolesnika hospitalizirati. Kontraindikacija za transbronhalnu biopsiju

pluća su sve bolesti i stanja u kojima bi razvoj komplikacija mogao biti fatalan. Zbog mogućih komplikacija ta se pretraga najčešće ne radi u ambulantnim uvjetima. Transbronhalna biopsija pluća korisna je metoda i u dijagnostici perifernog i metastaziranog karcinoma.



Slika 5.7.2. Biopsija tumora (vlastiti izvor)

5. TRANSBRONHALNA PUNKCIJA, TBNA, radi se tankom iglom, a upotrebljava se za dobivanje citološkog i bakteriološkog uzorka iz plućnog parenhima. Najbolje je da se izvodi pod kontrolom rendgena ako postoji mogućnost, jer je rizik od pneumotoraksa veći nego u transbronhalnoj biopsiji pluća.



Slika 5.7.4. Transbronhalna punkcija

(izvor: http://www.svezanju.hr/wp-content/uploads/2017/02/zivjeti_s_rakom_pluca.pdf)

5.8. Priprema bolesnika za bronhoskopiju

Zbog lakšeg oslobađanja usne šupljine od dodatne salivacije bolesnika smjestimo u sjedeći ili ležeći položaj, najčešće je to sjedeći položaj tijekom pretrage. Bolesnik treba izvaditi zubnu protezu i dobro očistiti nos zbog lakše prohodnosti dišnih putova. Medicinska sestra treba dodatno objasniti tijek zahvata da bolesniku bude što lakše i ugodnije. Tada dodaje liječniku bronhoskopičaru lokalnu anesteziju za anesteziranje bolesnikova nosa i usta.

Početak djelovanja je 1-5 min, tada upozorimo bolesnika da će imati osjećaj knedle u grlu kao posljedicu anestezije. Neposredno prije uvođenja bronhoskopa stavljamo obilno lidokain gel zbog lakšeg prolaza sonde kroz nosnicu bolesnika. Način uvođenja bronhoskopa moguće je na više načina, nos, usta, trahealnustomu, trahealnukanilu, orotrahealni tubus ili kroz rigidni bronhoskop. Zbog anatomskih uvjeta nužno je ponekad odabrati oralni put, pri čemu koristimo usnik kao zaštitu od oštećenja, ugriza bronhoskopa. Kad se bronhoskop nalazi u grlu medicinska sestra po odredbi liječnika aplicira dodatni anestetik za anesteziju larinksa. Tada bolesniku savjetujemo da duboko udahne i glasnice se rašire pri prolasku kroz njih nalazimo se u donjim dišnim putovima. To je najneugodniji dio za pacijenta zbog osjećaja nedostatka zraka i gušenja. Potom po odredbi liječnika dodatno apliciramo anestetik na karinu i oba glavna bronha. Bolesniku savjetujemo da pravilno diše i da ne postoji mogućnost od prestanka disanja. Nakon uvođenja bronhoskopa kroz gornji respiratorni trakt u traheobronhalni sustav, potreban je daljnji pregled donjeg respiratornog trakta. Iza toga slijedi uzimanje materijala i treba pogledati da li su nastale moguće eventualne komplikacije.

5.9. Postupak s bolesnikom nakon pretrage

Bolesnika savjetujemo da ništa ne jede i ne pije dva sata nakon pretrage dok traje djelovanje lokalnog anestetika zbog moguće aspiracije. Ambulantne bolesnike opserviramo pola sata u ambulanti nakon završene pretrage ako postoji potreba možemo ih smjestiti i na odjel. Prije odlaska kući u pratnji, savjetujemo ih ako osjete bilo kakvu bol ili nelagodu da se jave obiteljskom liječniku. Odjelne bolesnike odvozimo u sjedećim ili ležećim kolicima na odjel.

6. RIGIDNA BRONHOSKOPIJA

Danas rigidnu bronhoskopiju izvodimo uglavnom u općoj anesteziji. Rigidni bronhoskop je ravna cijev izrađena od nehrđajućeg čelika, ima ih različitih dužina i promjera. Rigidni bronhoskop služi nam pri primjeni raznih terapijskih metoda kao što su krioterapija, balon dilatacija i implantacija stenta. Proksimalni dio služi za uvođenje raznih instrumenata, ventilaciju pluća i priključak na radno svjetlo, sastoji se od središnjeg i nekoliko postraničnih manjih otvora. Bronhoskopi za odrasle dužine su oko 40 cm, a promjer se kreće 9-14 mm. Dugo godina rigidna bronhoskopija se smatrala vrlo grubom metodom za bolesnika, no danas se smatra sigurnom i podnošljivom pretragom zahvaljujući poboljšanju opće anestezije i ventilacijskih tehnika u tijeku pretrage. Indikacije za rigidnu bronhoskopiju su terapijske i dijagnostičke. Terapijske indikacije su uklanjanje stranih tijela s prijetecom asfiksijom, postavljanje stenta, resekcija endobronhalnog tumora, masivna hemoptoa, rekanalizacija tumora, dilatacija stenozе. Dijagnostičke pretrage su transbronhalna i transtrahealna punkcija, biopsija tumora.



Slika 6.2.1. Instrumenti za rigidnu bronhoskopiju (vlastiti izvor)

6.1. Kontraindikacije za rigidnu bronhoskopiju

Kontraindikacije za rigidnu bronhoskopiju su bilo koja kontraindikacija za opću anesteziju, bolesti koje ograničavaju pokrete donje čeljusti, nestabilna vratna kralježnica, maksilofacijalna trauma.

6.2.Priprema bolesnika za rigidnu bronhoskopiju

Postupak kod rigidne bronhoskopije je isti kao i kod fleksibilne bronhoskopije, jedino što kod rigidne bronhoskopije bolesnik mora napraviti prijeoperacijski anesteziološki pregled. On se sastoji od utvrđivanja otežanih uvjeta intubacije procjene težine ostalih bolesti, posebno kardiovaskularnih. Na dan zahvata bolesnik je natašte, pola sata prije zahvata dobiva premedikaciju prema odredbi liječnika. Prije zahvata medicinska sestra treba provjeriti da li bolesnik ima venski put, najbolje je osigurati vensku kanilu širokog lumena na ruci. Bolesnik mora izvaditi zubnu protezu i skinuti nakit. Medicinska sestra mjeri krvni tlak, priključuje bolesnika na monitor, pulsni oksimetar. Za vrijeme zahvata bolesnik leži na ravnom ležaju i cijelo je vrijeme monitoriran. Tijekom zahvata bolesnik je priključen na anesteziološki aparat koji ga ventilira. Prije zahvata potrebno je pripremiti rigidni bronhoskop, fleksibilni bronhoskop, izvor svijetla, baloni za dilataciju, stent i aplikatori, popratni materijali. Prije samog uvođenja rigidnog bronhoskopa treba zaštititi bolesnikove oči.

Nakon što je bolesnik anestetiziran, pristupa se intubaciji rigidnim bronhoskopom, kroz kojeg se obavlja ventilacija pomoću anesteziološkog aparata. Kad je bolesnikovo stanje stabilizirano, medicinska sestra dodaje bronhoskopičaru fleksibilni videobronhoskop. Prolaskom fleksibilnog bronhoskopa kroz rigidni bronhoskopičar provjerava stanje i mjesto koje treba tretirati. Nakon pregleda liječnik odlučuje o daljnjem tijeku zahvata, a medicinska sestra asistira na zahtjev liječnika.

6.3. Praćenje bolesnika nakon zahvata

Nakon završenog zahvata stanje bolesnika se prati, u većini slučajeva nužna je ventilacija bolesnika 100% kisikom, a potom i toaleta traheobronhalnog stabla. Potrebno je lagano povisiti uzglavlje bolesnika ili postaviti bolesnika u bočni položaj s bolesnom stranom prema dolje, na taj način sprečavamo moguću kontaminaciju zdrave strane sekretom. Nakon što je bolesnik stabilnog stanja odvodimo ga na odjel u pratnji anesteziologa i medicinske sestre gdje treba biti opserviran još dva sata. Medicinska sestra dokumentira zahvat u svoju listu, pere i dezinficira instrument i sve ostale površine kao i kod fleksibilne bronhoskopije.

6.4. Komplikacije kod rigidne bronhoskopije

Komplikacije rigidne bronhoskopije biti ruptura traheje, ozljede vrata ili vratne kralježnice, fraktura zubi, ozljeda usnice, jezika, faringusa ili laringusa.

7. INTERVENTNA BRONHOSKOPIJA

Princip interventne bronhoskopije je momentalno uklanjanje simptoma i poboljšanje kvalitete života.[14] Uključuje sve dijagnostičke i terapijske bronhoskopske procedure u tretmanu opstrukcije centralnih zračnih putova. Opasnost od gušenja glavne su tegobe bolesnika koji trebaju jedan od interventnih postupaka. U pulmologiji, kao i svim granama medicine interventni zahvati su sve više u porastu. Kako bi mogao obavljati interventne zahvate liječnik bronhoskopičar bi trebao biti dodatno educiran. Potrebno je imati svu opremu i poznavati obje bronhoskopske tehnike, rigidnu i fleksibilnu bronhoskopiju. Najbolje je sve interventne zahvate raditi u specijaliziranim ustanovama gdje je moguća i kirurška intervencija i mogućnost mehaničke ventilaciji. Nakon zahvata potrebno je praćenje bolesnika radi mogućnosti nastalih komplikacija, te ponavljanja bronhoskopskih zahvata.

7.1. Najčešći razlozi za interventnu bronhoskopiju

Najčešći razlozi za interventnu bronhoskopiju su maligni procesi centralnih dišnih putova. Kao vodeći simptom javlja se dispneja u oko 75% bolesnika s malignom bolesti tijekom zadnjih šest tjedana života. Oko 35% umire zbog ugušenja, hemoptiza upala. Bolesnici su obično tahipnoični, cijanotični, sa stridoroznim disanjem, imaju respiratornu insuficijenciju uz upale i sekreciju iza opstrukcije. Anamnestički podaci upućuju na dijagnozu, mada i druge nemaligne bolesti mogu imati slične simptome kao što su KOPB, astma, bolesti larinksa, srca, manifestiraju se dispnoičnim disanjem. Ako je suženje zračnih putova veće od 50% dispnoične tegobe su značajne i zahtijevaju interventnu bronhoskopiju.

7.2. Pretrage koje prethode interventnoj bronhoskopiji

To su anamneza i fizikalni pregled radiološka obrada pluća, CT, funkcijski testovi pluća, plinska analiza arterijske krvi i spirometrija, KKS, KG, EKG i bronhoskopija. Većina bronhoskopičara predlaže inspekciju fleksibilnim bronhoskopom prije planiranja endoskopske intervencije. Fleksibilna bronhoskopija ima najvažniju ulogu u obradi bolesnika prije zahvata. Najvažnije je fleksibilnim bronhoskopom utvrditi vrstu stenoze, izmjeriti dužinu i širinu stenoze. Najviše interventnih zahvata se radi pomoću rigidne bronhoskopije u općoj anesteziji uz zadovoljavajući status bolesnika i pomoć anesteziologa.

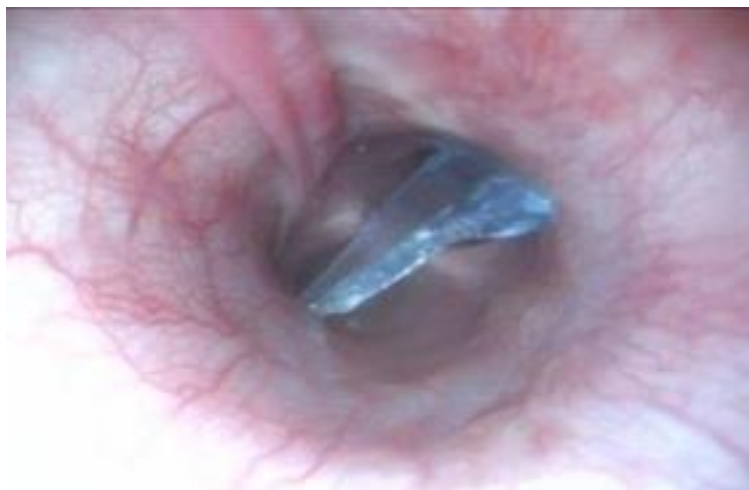7.3. Interventne bronhoskopske tehnike

Mogu biti mehanički postupci, rigidna kliješta, rigidne sonde, balon dilatacije. Termički postupci-laser, krioterapija, termokoagulacija, argon plazma, zračni stentovi, endobronhalno zračenje-brahiterapija. Nakon interventnih zahvata mogu se provesti terapija zračenjem ili kemoterapijom. Svi bolesnici s ugrađenim traheobronhalnim stentom moraju imati dokument o tipu i vrsti stenta, mjestu ugradnje, te trajnu mogućnost komunikacije s liječnikom zbog mogućih komplikacija i hitnih intervencija. Komplikacije s ugrađenim traheobronhalnim stentom su nakupljanje sekreta u stent, urastanje tumora ili granulacijskog tkiva u stent ili preko rubova stenta. Ostale komplikacije od strane drugih interventnih postupaka su upale i krvarenja koje ne zahtijevaju takvu hitnost.

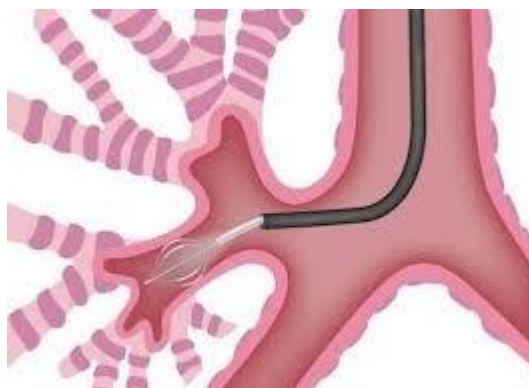
7.4. Vađenje stranih tijela

Prema podacima najugroženija populacija su djeca od jedne godine, mladi i osobe starije od 75 godina. Aspirirana strana tijela čest su problem u medicinskoj praksi. Najčešća mjesta ugušenja su, kod kuće, u restoranu, u raznim bolničkim institucijama i duševnim bolnicama. Od svih aspiriranih tijela 75%-85% se događa kod djece mlađe od 15 godina, a većina kod djece ispod jedne godine. Razlog tomu je navika djece da stavljaju predmete koji ih okružuju u usta. Kod starijih osoba predisponirajući čimbenici za aspiraciju stranog tijela su mentalna retardacija, senilnost, loše zubalo, uzimanje sedativa i opijata, Parkinsonova bolest, intoksikacija alkoholom, traume i stanja gubljenja svijesti. Najčešće sijelo aspiriranih stranih tijela je desno bronhalno stablo, lijevo bronhalno stablo i laringotrahealna regija. Razlog češće aspiracije u desno bronhalno je širi lumen desnog glavnog bronha i viša okomitost u odnosu na traheju. Simptomi koji prate aspiraciju stranog tijela su gušenje, dispneja, bol u prsima, kašalj, temperatura, hemoptize i bez simptoma. Što se tiče dijagnostičkih pretraga kod bolesnika sa sumnjom na aspirirano strano tijelo potrebno je učiniti radiološku obradu i fiberbronhoskopiju koja predstavlja zlatni standard u utvrđivanju postojanja stranog tijela i lokalizacije. Rigidni bronhoskop je bio jedini način odstranjivanja stranog tijela do otkrića fleksibilnog bronhoskopa. Danas je moguće u velikom postotku izvaditi strano tijelo fleksibilnim bronhoskopom. Većina autora preporuča da se zahvat počne fleksibilnim bronhoskopom u smislu dijagnostike, s tim da se ima u pripravnosti i mogućnost upotrebe rigidnog bronhoskopa, ako nije moguće fleksibilnim instrumentom. Kod male djece preporuča se fleksibilna bronhoskopija u općoj anesteziji, također uz mogućnost upotrebe rigidnog bronhoskopa.

Oralno uvođenje instrumenta je poželjnije zbog mogućnosti gubljenja stranog tijela u nosnim hodnicima nakon izvlačenja instrumenta i stranog tijela. Kirurške metode ostaju kao zadnja instanca i koriste se u svim slučajevima, a kada ostale metode nisu uspješne.



Slika 7.4. Strano tijelo u bronhu (vlastiti izvor)



Slika 7.4.1. Instrument za vađenje stranog tijela u bronhu (<https://meshalkin.ru/fibrobronkhoskopiya-fbs>)

7.5. Uloga bronhoskopije u masivnim plućnim krvarenjima

Hemoptiza je naziv za iskašljavanje manje količine krvi iz donjih dišnih putova, a hemoptoa je naziv za iskašljavanje veće količine krvi. Alarmantan klinički znak koji upućuje na razna patološka stanja je hemoptiza. Etiologija hemoptiza je različita, tako da se mnoge bolesti pluća, drugih organa, kao i razna sistemska oboljenja manifestiraju kao hemoptize. Za bolesnika i za liječnika svaka hemoptiza je neugodno stanje, a postoji trajna dilema da manje krvarenje može svaki čas prijeći u masivno po život opasno krvarenje. Hemoptiza je čest simptom u liječničkoj praksi, s dobrom prognozom u većini slučajeva. Bolesnici s masivnim krvarenjima iz pluća imaju veliku stopu smrtnosti. Najčešće je najveći problem s hemoptizama otkriti mjesto krvarenja i uzrok krvarenja. Bronhoskopija ima centralnu ulogu u dijagnostici hemoptiza, ali često i bronhoskopske pretrage ne mogu otkriti mjesto i uzrok krvarenja, osobito kod velikih krvarenja. Zato danas većina liječnika preporuča ranu bronhoskopiju, za vrijeme krvarenja ili unutar 48 sati od početka krvarenja. Hemoptize su indikacija za oko 10% svih učinjenih bronhoskopija. Hemoptize su definirane kao krvarenja iz donjeg respiratornog trakta, dok ostala krvarenja iz gornjeg respiratornog ili probavnog sustava ne spadaju u hemoptize. Masivne hemoptize su definirane po količini izgubljene krvi, te potrebe za transfuzijama krvi, pa sve do smrti. Uzroci plućnih krvarenja su upale, maligni procesi, strana tijela i traume, kardiovaskularni poremećaji, različita alveolarna krvarenja. Uloga bronhoskopije, bronhoskopičara i medicinske sestre u takvim situacijama je nemjerljiva. Zbrinjavanje masivnog krvarenja odvija se u tri faze.

Prva faza, nakon bronhoskopske potvrde i utvrđivanja mjesta krvarenja, potrebno je osigurati prohodnost velikih dišnih putova i zadovoljavajuću ventilaciju. To se postiže aspiracijom i oslobađanjem dišnih putova od krvi. Druga faza je pokušaj zaustavljanja krvarenja, daljnja mogućnost je izolacija zdravog plućnog krila postavljanjem tubusa s duplim lumenom da se izbjegne prelijevanje krvi u pluća gdje nema krvarenja. U trećoj fazi potrebno je učiniti nadoknadu volumena u cirkulaciji, korekciju krvne slike, adekvatnu oksigenaciju i blokadu kašlja. Preko bronhoskopa moguća je aplikacija određenih lijekova, ispiranje fiziološkom otopinom 0,9% na temperaturi od 4 °C. Uloga medicinske sestre u masivnim plućnim krvarenjima od velike je važnosti kao i pri interventnoj bronhoskopiji.

8. ZDRAVSTVENA NJEGA BOLESNIKA

Zdravstvena njega kod bolesnika s karcinomom bronha je vrlo zahtjevna i složena, a sestrinska anamneza ima veliku ulogu u planiranju zdravstvene njege takvog bolesnika. Uloga medicinske sestre vrlo je važna, ona je ta koja organizira, planira i educira bolesnika kako bi se lakše nosio s ovakvim situacijama. Važno je uspostaviti dobar odnos s bolesnikom da saznamo njegove psihičke, fizičke i socijalne probleme. Planiranje zdravstvene njege podrazumijeva holistički pristup, dobru komunikaciju između bolesnika i medicinske sestre. Važno je uključivanje bolesnika u samozbrinjavanje i sudjelovanje u procesu liječenja koliko njegovo stanje to dopušta. Sestrinska skrb za takvog bolesnika uključuje i njegovu obitelj kojoj treba osigurati otvorenu komunikaciju, ohrabrivanje i pozitivan stav. Predrasude bolesnika s karcinomom su da je bolest neizlječiva, ali činjenica je da se karcinom može djelomično izliječiti i uspješno kontrolirati. Medicinska sestra treba bolesniku temeljito objasniti sve o njegovoj bolesti, terapiji, liječenju i dijagnostičkim postupcima koji su često izvor straha. Bolesnika treba psihički i fizički pripremiti i objasniti da njegova suradnja u velikoj mjeri olakšava pretrage. Zdravstvena njega kod bolesnika s karcinomom bronha zahtijeva kompetentnost i empatiju medicinske sestre. Kod nekih bolesnika važno je prevenirati strah od pretrage. Vještine koje bi svaka medicinska sestra trebala imati da bi zdravstvena njega bila uspješna su komunikacijske vještine, vještine procjene, pregovaranje, uvjeravanje i pružanje informacija. Posjedovanje interpersonalnih vještina osnova su pružanja zadovoljavajućeg stupnja zdravstvene njege. Medicinska sestra bi trebala zadovoljiti i emocionalne potrebe bolesnika, povećati stupanj samopouzdanja i samostalnosti bolesnika. Pristup bolesniku trebao bi pokazati visok stupanj profesionalnosti i fleksibilnosti, stručnosti, povjerenja, poštovanja i tolerancije. [10] Bronhoskopija se izvodi u svim fazama liječenja karcinoma pluća. Prije samog zahvata bitna je kvalitetna priprema bolesnika, psihološka i socijalna spremnost. Vrlo je važna priprema prostora, osoblja, endoskopa i materijala koji će bolesniku omogućiti siguran tijek postupka. Kod planiranja i provođenja bronhoskopije moramo osigurati dobru asistenciju i pripremu zbog sigurnosti bolesnika, a i osoblja. Bronhoskopiju provode liječnik i dvije medicinske sestre u kabinetu za bronhoskopiju. Nakon razgovora liječnika s bolesnikom, medicinska sestra usmeno objašnjava postupak pretrage, želi ublažiti strah i tjeskobu, uputiti bolesnika da ne treba razgovarati tijekom pretrage, da koristi neverbalnu komunikaciju.

8.1. Sestrinske dijagnoze i sestrinsko-medicinski problemi kod bolesnika s karcinomom bronha

1. Smanjena pokretljivost u/s bolovima i dispnejom
2. Anksioznost u/s neizvjesnim ishodom bronhoskopije
3. Kronična bol (prsni koš, 6/10) u/s patofiziološkim promjenama 2° Ca bronha
4. Visok rizik za pad (Morse ?/125) u/s vrtoglavicom i malaksalošću 2° anemija 2° karcinom bronha
5. Smanjena prohodnost dišnih putova u/s nakupljanjem sekreta i začepljenim bronhima.
6. SMBS higijena ?/4 u/s smanjenim podnošenjem napora 2° nedostatak zraka 2° karcinom bronha
7. Neupućenost o dijagnostičkim postupcima u/s nedostatkom specifičnog znanja
8. Poremećaj prehrane u/s promijenjenim tjelesnim zahtjevima, dispnejom i slabošću.
9. Smanjen unos hrane u/s nemogućnošću gutanja 2° opstrukcija bronha
10. Smanjen unos tekućine u/s nemogućnošću gutanja 2° opstrukcija bronha 2° Ca bronha
11. Dehidracija u/s smanjenim unosom tekućine 2° nemogućnost gutanja
12. Neupućenost u postupak bronhoskopije u/s nedostatkom specifičnog znanja
13. Opstipacija u/s smanjenom peristaltikom 2° neadekvatan način prehrane
14. Strah u/s bronhoskopijom
15. MK: hemoptoa
16. Smanjeno podnošenje napora u/s nedostatkom zraka

8.2. Intervencije medicinske sestre kod bolesnika s karcinomom bronha

Da bi bolesnik što lakše podnio bronhoskopiju vrlo je bitna kvalitetna priprema bolesnika, podrška bolesniku i edukacija. Cilj pripreme bolesnika je podizanje kvalitete života, smanjenje neugodnih emocija. Priprema bolesnika počinje s vođenjem intervjua gdje prikupljamo osobne i anamnestičke podatke i dokumentiramo ih. Medicinske sestre imaju aktivnu ulogu u edukaciji pacijenata i zato strah možemo smanjiti ako bolesnik zna što može očekivati tijekom zahvata.

Bronhoskopiju provode liječnik i dvije medicinske sestre, prvostupnice sestrištva. Liječnik anestezira gornji i donji respiratorni trakt zbog supresije refleksa kašlja. Bronhoskop se uvodi kroz nos ili usta, ili kroz tubus, najčešće u jedinicama intenzivnog liječenja ili kroz trahealnu kanilu. Tijekom pretrage medicinska sestra prati vitalne funkcije i izgled pacijenta i asistira.

Dijagnostički i terapijski postupci kod bolesnika često uzrokuju visoku razinu anksioznosti.[16] Medicinska sestra treba znati vrstu informacije koju je potrebno prilagoditi potrebama bolesnika. Psihološka priprema bolesnika je važna za dobru komunikaciju između bolesnika i medicinske sestre. Potiče osjećaj kontrole u stresnim situacijama i smanjuje doživljaj percipirane boli. Priprema bolesnika obuhvaća informacije o redosljedu radnji, o trajanju pretrage, o očekivanoj razini boli ili nelagode te pružanje emocionalne podrške koja stvara osjećaj sigurnosti i razumijevanja. Uz pisani pristanak bolesniku smo dužni objasniti i usmeno postupak bronhoskopije, te odgovoriti na njegova pitanja u vezi pretrage. Bolesniku moramo objasniti da svaka promjena položaja tijela može prouzročiti bolove i otežano disanje, zato mu moramo pomoći u traženju za njega najboljeg načina da se dobro osjeća. Bolesnika moramo smjestiti u položaj koji ga ne umara, da prilikom izvođenja svakodnevnih aktivnosti ima i periode odmora i da izbjegava nepotreban napor. Okolina u kojoj se nalazi bolesnik mora biti sigurna da se on može slobodno kretati, da mu je omogućeno zvono, te osobne stvari koje su mu potrebne, a ostalo treba ukloniti. Bolesniku je potrebno objasniti koliko je važna osobna higijena i njegova angažiranost koliko mu dopušta zdravstveno stanje, pogotovo oralna higijena.

Educirati ga o pravilnim tehnikama disanja i iskašljavanja, provoditi vježbe disanja, primijeniti terapiju kisikom ako je potrebno, pratimo saturaciju, boju kože i sluznica zbog pojave cijanoze. Pomoću VAS skale određujemo jačinu boli, a lijekove protiv bolova medicinska sestra daje po odredbi liječnika, primjenjujemo placebo učinak. Kod bolesnika s karcinomom bronha dolazi do otežanog gutanja, mršavljenja, gubitka apetita, tada bolesniku moramo omogućiti dovoljno vremena za obrok, hranu koju on voli, ponuditi manje obroke, pomoć kod hranjenja ako bolesnik

želi, da hrana bude kašasta a ne kruta, zbog otežanog gutanja, za vrijeme jela bolesnik mora biti u sjedećem položaju da se spriječi aspiracija. Kod bolesnika pratimo unos hrane i tekućine, kod opstipacije bolesnicima savjetujemo da piju više od 2000ml tekućine dnevno, da se kreću u skladu s njihovim mogućnostima i uzimaju hranu koja je bogata vlaknima, proteinima i visokokalorijske obroke.

9. PRIKAZ SLUČAJA

Pacijent, 70 godina, primljen na odjel pulmologije preko HBO-a zbog otežanog disanja i bolova. Od lijekova uzima Ventolin spray pp, Fursemid 1 tabletu svaki treći dan. Unazad 10 dana osjeća slabost i otežano disanje. Iskašljava sluzavi sadržaj pomiješan s većom količinom krvi. Imao je povišenu tjelesnu temperaturu, ne zna koliko stupnjeva, bez zimnica i tresavica. Sada ima izražen nedostatak zraka. Već duže vrijeme osjeća slabost i zaduhu u naporu i pri osobnoj higijeni. Nakon učinjene snimke pluća vide se dvije sjene u području stražnjeg segmenta lijevog gornjeg režnja. Bolesnik je upućen na hitni CT -pregled zbog planiranja, obrade i liječenja. Na odijelu pulmologije od terapije dobiva Norprexanil 5 mg /10 mg 1 tableta ujutro. Lipex 20 mg 1 tableta navečer. Bolesnika pripremamo za bronhoskopiju, ne smije ništa jesti niti piti, neposredno prije pretrage dobiva inhalaciju 2% Lidokain ampulu i 0,9% otopinu Na Cl, postavljamo mu i.v. kanilu.

Priprema za bronhoskopiju uključuje i provjeru identiteta bolesnika. Bolesnik treba biti natašte, smjestimo ga u Fowlerov položaj ako liječnik nije drugačije ordinirao, uklonimo zubnu protezu, bolesnik treba očistiti nosnice, postavljamo bolesnika na monitor za praćenje vitalnih funkcija ako treba dobivati kisik, postavljamo mu nosnu kanilu i primjenjujemo kisik. Medicinsko osoblje koje sudjeluje kod bronhoskopije mora obući zaštitni ogrtač, staviti naočale, masku i rukavice. Medicinska sestra liječniku dodaje lokalni anestetik kojim on anestezira gornji i donji respiratorni trakt zbog supresije refleksa kašlja i kašljanja tijekom pretrage. Bronhoskop se uvodi kroz nos ili usta, ili tubus kod bolesnika na respiratoru ili kroz trahealnu kanilu. Ako se pretraga radi kroz usta, bolesniku stavljamo usnik kojeg učvrstimo ili ga pridržava medicinska sestra. Prije uvođenja bronhoskopa kroz nos na distalni dio aparata stavljamo dolokain gel radi lakšeg uvođenja aparata. Nakon svih provjera bronhoskopa i konekcija dodajemo ga liječniku. Tijekom bronhoskopije medicinska sestra na zahtjev liječnika dodaje anestetik kroz radni kanal aparata, dodaje pribor za uzimanje materijala i lijekove ako su potrebni (Ciklokapron, Adrenalin, Dexametason). Nakon bronhoskopije medicinska sestra promatra bolesnika, upozorava ga da ne smije ništa jesti niti piti dva sata, da u slučaju iskašljavanja većih količina krvi, problema s disanjem, povišenom tjelesnom temperaturom ili bolovima u prsima odmah obavijesti medicinsko osoblje. Bolesnika tada vozimo u bolesničku sobu. Bolesnik se otpušta kući 30.04 i ima dogovoreni termin za kemoterapiju 14.05 u dnevnoj bolnici, izbjegavati veće fizičke napore. Kod kuće se predlaže nastavak sljedeće terapije: Bretaris "Genuair" 2x1 po jedan udah, Kordobis 5mg ujutro + 2mg navečer, Norprexanil 5mg/10mg 1 tbl. Ujutro, Tamosin 0,4mg 1 caps, Lipex 20mg 1 tbl navečer, Coaxil 3x1 tbl, Kodeinfosfat 30 mg 3x1 tbl.

9.1. Sestrinska anamneza

Pacijent S.K. rođen 1948. godine, dolazi u pratnji sina, teško podnosi napor, potrebna mu je pomoć druge osobe. Medicinska sestra prilikom prijema uzima sestrinsku anamnezu, pacijent navodi da je u obitelji majka imala tuberkulozu. RR 150/105mmHg, puls 100/min, tjelesna temperatura 36.2°C, respiracija 18/min. Pacijent je visok 155 cm, tjelesne težine 70 kg. Prisutna je bol 6/10 po VAS skali u području prsnog koša. Appetit slab, stolica neredovita, mokrenje uredno. Subjektivno se osjeća loše, tahikardan, eupnoičan u mirovanju, afebrilan. Pacijent je pri svijesti, dobro orijentiran, bez edema, znojenje je pojačano.

9.1.1. Sestrinske dijagnoze i sestrinsko medicinski problemi kod bolesnika s karcinomom bronha

1. Strah u/s bronhoskopijom
2. Anksioznost u/s neizvjesnim ishodom bronhoskopije
3. Smanjena prohodnost dišnih putova u/s nakupljanjem sekreta i začepljenim bronhima
4. Smanjena pokretljivost u/s bolovima i dispnejom

9.1.2. Provedene sestrinske intervencije na odjelu pulmologije

Kod bolesnika s karcinomom bronha bio je prisutan strah i tjeskoba zbog bronhoskopije, medicinska sestra ga je ohrabivala i pružala mu psihološku podršku. Bolesniku je pružila osjećaj sigurnosti i pokazala razumijevanje. Uključila je bolesnika u plan zdravstvene njege i informirala ga je o dijagnostičkim postupcima, kao i o važnosti uzimanja lijekova. Dan prije bronhoskopije medicinska sestra je bolesnika savjetovala da treba biti natašte zbog mogućnosti povraćanja. Na dan pretrage, medicinska sestra je bolesniku pomagala oko higijene usne šupljine i nosa, vađenja zubne proteze, te postavljala i. v. kanilu, davala premedikaciju i informirani pristanak kojeg je bolesnik trebao potpisati. Medicinska sestra je vozila bolesnika u kabinet za bronhoskopiju, postavljala bolesnika na monitor za praćenje vitalnih funkcija, prije samog zahvata objašnjavala je postupke, te pružala priliku da bolesnik postavlja pitanja kako bi pretraga bila što ugodnija. Nakon pretrage medicinska sestra je bolesnika savjetovala da miruje i o svakoj promjeni obavijesti medicinsko osoblje. Educirala ga je o pravilnim tehnikama disanja i iskašljavanja, o primjeni kisika i drugih pomagala i postavljala u povišeni položaj. Kod bolesnika medicinska sestra je pratila vrijednosti saturacije i boju kože zbog mogućnosti pojave cijanoze i hipoksije. Savjetovala je bolesnika da napravi plan dnevnih aktivnosti, da racionalno troši energiju, da ima dovoljno vremena za odmor i spavanje, te da izbjegava nepotreban napor. Kod osobne higijene i odijevanja bolesniku je preporučila

da prihvati pomoć druge osobe zbog prisutnih bolova u tijelu i pojave dispneje. Medicinska sestra je koristila VAS skalu za procjenu boli kod bolesnika, koju je isti procjenio sa 4/10 i primjenila je lijek protiv bolova, Tramadol ampulu subkutano.

9.1.3. Sestrinsko otpusno pismo za bolesnika S.V.

Pacijent S. K. rođen 18.04.1970 godine iz Koprivnice otpušta se kući. Boravio je na odijelu Pulmologije od 03. 04 – 30. 04., živi sa sinom u obiteljskoj kući. Nije korisnik socijalne pomoći. Ima svoju mirovinu, o njemu se brine sin. U bolnici su bili provedeni svi MTD postupci u skladu sa potrebama i kategorizacijom pacijenta. Bolesnik i sin su potpuno informirani i djelomično educirani o zdravstvenom stanju gospodina S. K. Po otpustu iz bolnice bolesnik treba drugi dan posjet patronažne sestre u svrhu uočavanja eventualnih komplikacija, krvarenja, povišene tjelesne temperature, otežanog disanja i podršku u vezi njegove bolesti. Bolesnik je pri svijesti, hoda uz pomoć štapa, pokretljivost mu je ograničena zbog bolova u tijelu. Ima povremenu funkcijsku inkontinenciju, prehrana je osrednja što bolesnik jede male količine hrane zbog otežanog gutanja i averziji prema hrani. Pije dovoljno tekućine [1.5 l] dnevno. Kod kuće se predlaže uzimanje terapije prema otpusnom pismu liječnika, a bolesnika je potrebno kontrolirati pri uzimanju preporučene terapije. TH- Bretaris "GENUAIR" 2x1 udah, Kordobis 5 mg ujutro + 2.5 mg navečer, Norprexanil 5 mg / 10 mg 1 tbl. Ujutro, Tamosin 0,4 mg 1 caps, Lipex 20 mg 1 tbl. Navečer, Coaxil 3x1 tbl., Kodeinfosfat 30 mg 3x1 tbl.

Sestrinske dijagnoze i sestrinsko-medicinski problemi kod otpusta

1.M.K. Krvarenje

2.M.K. Febrilitet

Bolesnik spada u kategoriju III

Preporuka zdravstvene njege je pomoć u obavljanju osnovnih ljudskih potreba, prevencija komplikacija smanjene pokretljivosti, davanje hrane [kašasto, 5-6 obroka dnevno] i tekućine (1.5L). Terapiju uzimati uz sina.

10. ZAKLJUČAK

Karcinom bronha često se otkrije sasvim slučajno. Zato je važno na vrijeme početi s liječenjem, bez obzira što prognoza nije povoljna. Uzrok te podmukle bolesti u većini slučajeva, su cigarete. Zato su vrlo važne edukacije i predavanja za borbu protiv pušenja. Bronhoskopija je vrijedna dijagnostička i terapijska pretraga u pulmologiji, najviše zbog mogućnosti ranog otkrivanja plućnih bolesti, koje su presudne za život bolesnika. Da bi pretraga bila što kvalitetnija i udobnija za bolesnika od velike je važnosti dobra educiranost medicinske sestre i suradnja s bolesnikom. Prije zahvata bitna je psihološka i socijalna spremnost, kod bolesnika je važno prevenirati strah od pretrage. Zdravstvena njega je vrlo zahtjevna, svakom bolesniku pristupamo individualno i profesionalno. Kod bolesnika s karcinomom bronha važna je procjena u planiranju zdravstvene njege, važno je bolesniku objasniti sve o njegovoj bolesti, dijagnostičkim postupcima, liječenju i terapiji. Medicinska sestra uključuje bolesnika u proces samozbrinjavanja i sudjelovanje u procesu liječenja. Zadovoljavanje emocionalnih potreba bolesnika, ohrabrivanje i poštovanje mnogo doprinose bolesniku da se bolje osjeća. Pristup bolesniku trebao bi biti sa puno povjerenja, profesionalnosti i empatije. Medicinska sestra treba biti educirana i visoko obrazovana da bi mogla prepoznati bolesnikove potrebe, kako bi bolesnik imao osjećaj sigurnosti i povjerenja. Da bi medicinska sestra imala znanja i vještina za provođenje kvalitetne zdravstvene njege potrebne su stalne edukacije i obrazovanje. U zaključku treba napomenuti da usprkos nekih potencijalnih opasnosti budućnost bronhoskopije je ekspanzivni rast u kliničkoj medicini i istraživanjima. U spretnim rukama, zahvat je siguran, a neophodan je u dijagnozi i terapiji niza upalnih, infektivnih i malignih bolesti. Dvadeset i prvo stoljeće će sigurno pružiti vrlo uzbudljive terapijske i dijagnostičke metode u liječenju plućnih bolesti, te je potrebna stalna edukacija medicinskih sestara za što bolje usavršavanje novih tehnika bronhoskopije.[1]

11. LITERATURA

- [1] Pavlović L., Chalfe N. (2014). Bronhoskopija u bolesnika s plućnim karcinomom. Medix. hrcak.srce.hr/126907
- [2] MedicineHealth. (2016). Bronchoscopy Causes, Symptoms, Treatment
www.emedicinehealth.com/bronchoscopy/page2
- [3] J. Krmpotić – Nemanić, A. Marušić: Anatomija čovjeka, Medicinska naklada, Zagreb, 2007.
- [4] P. Keros, M. Pećina, M. Ivančić-Košuta: Temelji anatomije čovjeka, Naprijed, Zagreb, 1999.
- [5] <http://www.msd-prirucnici.placebo.hr/msd-prirucnik/pulmologija/tumoripluca/karcinom-pluca>
- [6] J. Morović-Vergles i suradnici, Interna medicina, odabrana poglavlja iz interne medicine, Zdravstveno veleučilište, Naklada Slap, Zagreb, 2008.
- [7] http://www.cybermed.hr/centri_a_z/rak_pluca/lijecenje_raka_pluca
- [8] Š. Ozimec: Zdravstvena njega internističkih i infektoloških bolesnika (nastavni tekstovi), Visoka zdravstvena škola, Zagreb, 2000.
- [9] D. Petrač i suradnici: Interna medicina, Medicinska naklada, Zagreb, 2009.
- [10] S. Čukljek: Zdravstvena njega onkoloških bolesnika, nastavni tekstovi, Zagreb, 2002.
- [11] B. Sedić : Zdravstvena njega gerijatrijskih bolesnika, nastavni tekstovi, Zagreb 2010. ,
- [12] Gudelj I, Popović V, Ilak D. (2016). Uloga bronhoskopije u dijagnostici respiratornih infekcija. Medicus. str 27-30
- [13] Ko-Pen Wang, Atul C. Mehta, J. Francis Turner. (2012). Flexible Bronchoscopy. str.72-74
- [14] Sušac A, Tudorić N. (2008). Bronhoskopija-dijagnostička i terapijska primjena. Medicinska naklada. str.14
- [15] Pongrac I. (2006). Atlas pulmološke dijagnostike. Medicinska naklada Zagreb. str 4-6
- [16] Bogdan M. (2016). Bronhoskopija - pogled iznutra. Vaše zdravlje - objavljeno u broju 88, izdanje/clanak/2703/ www.vasezdravlje.com;

- [17] Šepec S. (2010). Standardizirani postupci u zdravstvenoj njezi. Hrvatska komora medicinskih sestara
- [18] Šilje M. (2017). Potrebna znanja i vještine medicinske sestre/tehničara: vještine postavljanja pitanja potrebne za savjetovanje i metode koje pomažu u prihvaćanju dijagnoze. Sestrinski glasnik. Str 18-22
- [19] G.Fučkar, Uvod u sestrinske dijagnoze, Hrvatska Udruga za sestrinsku edukaciju, Zagreb, 1996.
- [20] S. Kalauz: Zdravstvena njega kirurških bolesnika sa odabranim specijalnim poglavljima-nastavni tekstovi, Visoka zdravstvena škola, Zagreb, 2000.
- [21] G.B.Ladwig, B.J.Ackley:Guide to nursing diagnosis, Mosby Elsevier, St. Louis, 2006.
- [22] Čukljek S.Osnove zdravstvene njege. Zdravstveno veleučilište. Zagreb,2005.
- [23] Priest H. (2014). Uvod u psihološku njegu u sestrinstvu i zdravstvenim strukama. Naklada slap. str. 50-71

12.POPIS KORIŠTENIH KRATICA

RTG-rendgen

CT-kompjuterizirana tomografija

MR-magnetska rezonanca

SZO-Svjetska zdravstvena organizacija

SCLC-karcinom pluća malih stanica

NSCLC-karcinom pluća ne-malih stanica

BAL-bronhoalveolarna lavaža

BČ-bris četkicom

TBP-transbronhalna aspiracijska punkcija

TTP-transtrahealna aspiracijska punkcija

TBB-transbronhalna biopsija pluća

13. SAŽETAK

U ovom radu su prikazane vrste i načini izvođenja bronhoskopije. Opisana je priprema bolesnika, uzimanje uzoraka, mogućnost komplikacija i njihova prevencija. Vrlo je važna uloga medicinske sestre koja daje upute bolesniku prije bronhoskopije, razgovara s bolesnikom i educira ga kako bi pretraga prošla što ugodnije. Kod davanja informacije medicinska sestra treba biti oprezna, treba ih prilagoditi razini obrazovanja emocionalnom stanju i njegovoj inteligenciji. Komunikacija između bolesnika i medicinske sestre važan je čimbenik u pružanju sestrinske skrbi. U središtu pozornosti je cijela osoba sa svojim društvenim, psihološkim potrebama pa govorimo o holističkom pristupu bolesniku. Pristojno i ljubazno ponašanje medicinske sestre pridonijet će stvaranju ugodne psihološke klime i odnosa povjerenja. Bolesnika je potrebno uključiti u donošenje odluka vezanih za dijagnostičke pretrage i u planiranje zdravstvene njege

Ključne riječi -bronhoskopija, karcinom bronha, medicinska sestra

14.SUMMARY

This paper presents the types and ways of performing bronchoscopy. Described is the patient's preparation, sampling, the possibility of complications and their prevention. Very important is the role of a nurse who instructs the patient before bronchoscopy, talks with the patient and educates him to make the search more enjoyable. When giving information, a nurse should be cautious, adjusting them to the level of education in the emotional state and his / her intelligence. Communication between patients and nurses is an important factor in providing nursing care. At the heart of attention is the whole person with his social and psychological needs and we are talking about a holistic approach to the patient. The kind and friendly behavior of a nurse will help create a pleasant psychological climate and trust. Patients need to be involved in making decisions related to diagnostic tests and health care planning.

Key words :bronhoscopy, bronchial cancer, nurse

IZJAVA O AUTORSTVU ZAVRŠNOG RADA

Pod punom odgovornošću izjavljujem da sam ovaj rad izradio/la samostalno, poštujući načela akademske čestitosti, pravila struke te pravila i norme standardnog hrvatskog jezika. Rad je moje autorsko djelo i svi su preuzeti citati i parafraze u njemu primjereno označeni.

Mjesto i datum	Ime i prezime studenta/ice	Potpis studenta/ice
U Bjelovaru, <u>16.05.2018.</u>	NEVENKA DOLENEC	Nevenka Dolenc

