

Traheotomija u liječenju ortopneje kao posljedice Madelungove bolesti

Grabovac, Stjepan; Grabovac, Đurđica; Kesić Valoptić, Gordana

Source / Izvornik: **Acta medica Croatica : Časopis Akademije medicinskih znanosti Hrvatske, 2023, 77, 79 - 83**

Journal article, Published version

Rad u časopisu, Objavljena verzija rada (izdavačev PDF)

Permanent link / Trajna poveznica: <https://um.nsk.hr/um:nbn:hr:144:242982>

Rights / Prava: [In copyright](#) / [Zaštićeno autorskim pravom.](#)

Download date / Datum preuzimanja: **2025-02-22**



Repository / Repozitorij:

[Digital Repository of Bjelovar University of Applied Sciences](#)

TRAHEOTOMIJA U LIJEČENJU ORTOPNEJE KAO POSLJEDICE MADELUNGOVE BOLESTI

STJEPAN GRABOVAC^{1,3}, ĐURĐICA GRABOVAC³, GORDANA KESIĆ VALPOTIĆ^{2,3}

¹Opća bolnica Bjelovar, Odjel otorinolarinologije; ²Odjel anesteziologije i intenzivnog liječenja, Bjelovar, Hrvatska; ³Veleučilište u Bjelovaru, Stručni studij sestrinstva, Bjelovar, Hrvatska

Cilj rada je prikazati traheotomiju kao terapijsku opciju kod teške ortopneje uzrokovane Madelungovom bolesti. **Prikaz slučaja:** U radu smo prikazali bolesnika s teškom ortopneom kao posljedicom uznapredovale Madelungove bolesti. Bolesnik godinama spava u sjedećem položaju. Kao mjera liječenja predložena je traheotomija. Bolesnik je zadovoljan jer nakon više od 20 godina mirno, bez straha diše i spava u ležećem položaju što mu poboljšava kvalitetu života. **Rasprava:** Madelungova bolest vrlo je rijedak klinički entitet nepoznate etiologije. Karakterističan izgled bolesnika posljedica je prekomjernog, neprestanog i nekontroliranog nakupljanja neinkapsuliranog masnog tkiva ispod kože vrata, ramena i gornjeg dijela trupa. Nakupine masti rastu sporo, godinama, i početni simptomi su uglavnom estetske prirode. Zbog pritiska masnih naslaga mogu se javiti kompresivni simptomi. Dijagnoza je laka i potvrđuje se već na temelju anamneze i kliničkog pregleda, a kompjutorizirana tomografija i magnetska rezonancija utvrđuju distribuciju masnog tkiva. Liječenje je uglavnom kirurško. **Zaključak:** Dugotrajna Madelungova bolest kao jedan od simptoma ima i smetnje disanja, a kao najteži smatra se ortopneja kada bolesnik može disati samo u uspravnom položaju. Kako ne bi došlo do razvoja ortopneje, bolesnika treba na vrijeme upozoriti na moguće posljedice ako se Madelungova bolest na vrijeme ne liječi.

Ključne riječi: traheotomija, ortopneja, Madelungova bolest

UVOD

Prvi opis Madelungove bolesti potječe još od sredine devetnaestog stoljeća (1-4). Klinički tijek je karakteriziran s dvije faze rasta. Ranijom, brzom, progresivnom i kasnijom, sporom fazom koja traje desetljećima. Prvi simptomi su uglavnom kozmetske naravi dok se u kasnijem tijeku mogu javiti i smetnje više zbog pritiska a manje zbog direktnog prodora masnog tkiva u okolne organe (4). Opisano je samo 7 slučajeva direktnog prodora masti u dušnik ili jednjak (4-7). Histološki se radi o zreloom masnom tkivu, iako je opisana i maligna degeneracija u mikroidni liposarkom (8). U liječenju se predlažu razne dijetetske mjere a kao kirurško liječenje radi se uglavnom redukcija masnog tkiva ponajprije u slučajevima pritiska ili jačih psihičkih smetnji uzrokovanih vanjskim izgledom (1). Nažalost, recidivi su neizbježni, a količina odstranjenog masnog tkiva unatoč trudu kirurga nikad nije dovoljna (8,9). Većina pacijenata s uznapredovalom Madelungovom bolesti ima probleme s disanjem poglavito u određenom položaju glave i tijela (5-7). Ortopneju kao jednu od najtežih respiratornih smetnji kod koje disanje uopće nije moguće osim u uspravnom položaju, nismo našli opisanu kod Madelungove bolesti. Zbog ortopneje, preopera-

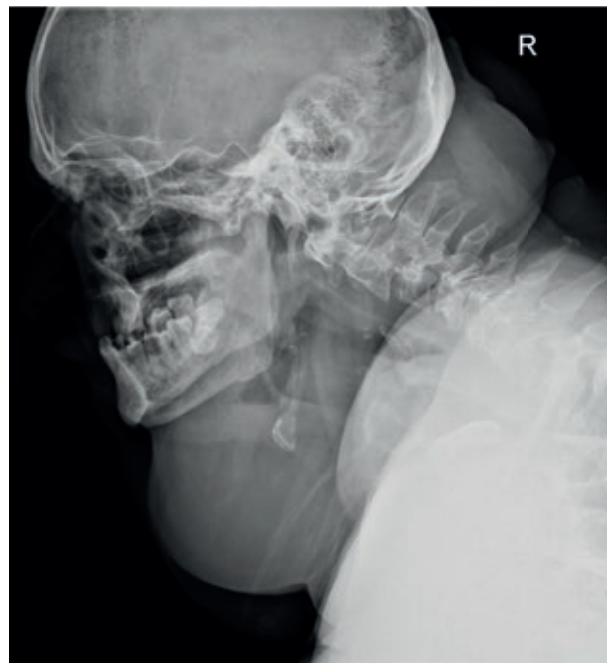
cijske radiološke pretrage poput magnetske rezonancije i kompjutorizirane tomografije teško je napraviti u budnom stanju. Velike količine masnog tkiva u predjelu glave i vrata gotovo imobiliziraju vratnu kralježnicu stavljajući je u položaj koji je uvjetovan količinom i rasporedom masnog tkiva. U slučaju potrebe za medicinskim zahvatima koji zahtijevaju intubaciju, taj zahvat može biti otežan zbog nemogućnosti zabacivanja glave unatrag ili ograničenog otvaranja usta zbog obilnog masnog tkiva. Nazočnost masnog tkiva u predjelu ždrijela i grkljana može praviti anatomska zapreku klasičnoj intubaciji. Ako liječenje bolesnika s Madelungovom bolešću zahtijeva intubaciju, neophodna je mogućnost korištenja alternativnih metoda poput intubacije pomoću fleksibilnog bronhoskopa (10-14).

PRIKAZ BOLESNIKA

Muškarac u dobi od 69 godina javio se u otorinolarinološku ambulantu zbog poteškoća s disanjem. Navodi kako godinama spava u fotelji, a cijeli dan je u uspravnom položaju jer čim legne, nema zraka. Obavljanje osnovnih životnih aktivnosti izrazito mu je teško. Či-



Sl. 1. Prijeoperacijski izgled bolesnika s Madelungovom bolesti.

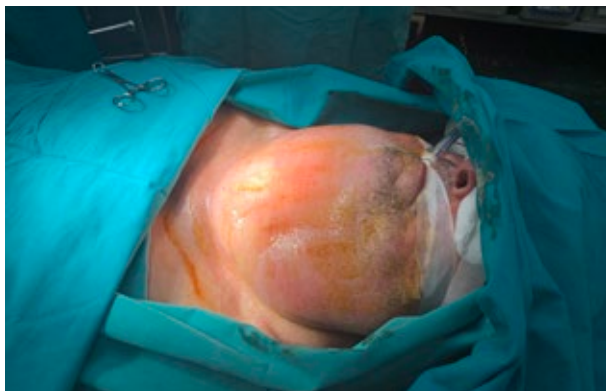

Sl. 2. Profilna snimka vratne kralježnice. Strijelice pokazuju mekotičivna zasjenjenja koja odgovaraju lipomatoznom masama prednje i stražnje regije vrata.

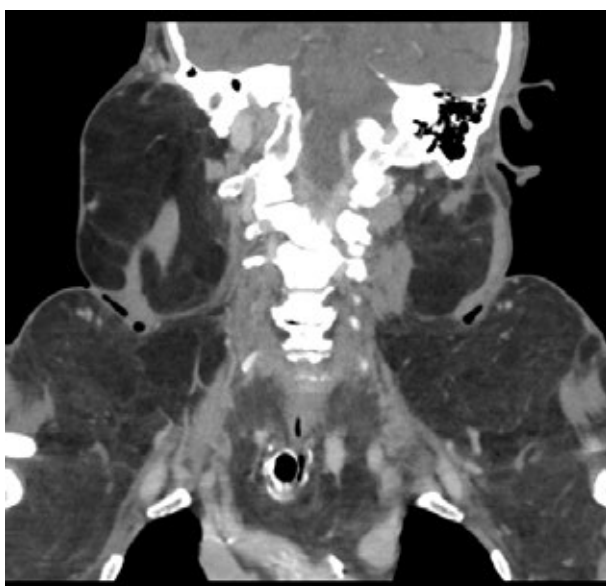
tav izgled bolesnika bio je impresivan. Sve regije vrata, zaušne regije lica, ramena i prsa zauzete su velikim mekanim tvorbama koje klinički odgovaraju masnom tkivu. Lipomatozna masa spuštala se na prsa, a cijela glava je bila pognuta naprijed bez mogućnosti retrofleksije (slika 1). Nakupljanje masnog tkiva započelo je još prije 40 godina, nije teže bolovao i nije alkoholičar. Pri pregledu diše mirno s uzdignutom glavom, dok je pri promjeni položaja prisutan inspiratorni stridor. Fleksibilnom nazofaringolaringoskopijom uz bazu jezične strane epiglotisa bile su vidljive dvije okruglaste tvorbe oko 15 mm, intaktne površine koje ne zatvaraju dišni put, glasiljke su pomične, prostor između dostatan za disanje, a vidljivi dio dušnika slobodan. Od radiološke dijagnostike napravljena je snimka prsnog koša i vratne kralježnice u stojećem stavu na kojoj su vidljive sjene mekih tkiva bez suženja dišnog puta (slika 2).

Sve radiološke pretrage koje bi zahtijevale ležeći položaj nije bilo moguće napraviti. Već prvu noć nakon prijma disanje se pogoršava, bolesnik postaje smeten, umoran je zbog kroničnog nespavanja i stalno sjedi pognute glave što dovodi do gušenja. Pulsnom oksimetrijom zasićenje krvi kisikom variralo je od lake, 9 kPa do teške 7,2 kPa hipoksemije, što je u prvom redu ovisilo o položaju glave. Kako se stanje nije moglo poboljšati konzervativnim mjerama, bolesniku je predložena traheotomija. Zbog anatomskih prepreka, ponajprije ogromne lipomatozne mase u sredini vrata te nemogućnosti retrofleksije glave zahvat nije bilo moguće izvesti u lokalnoj anesteziji. Anestezijolog je pregledao

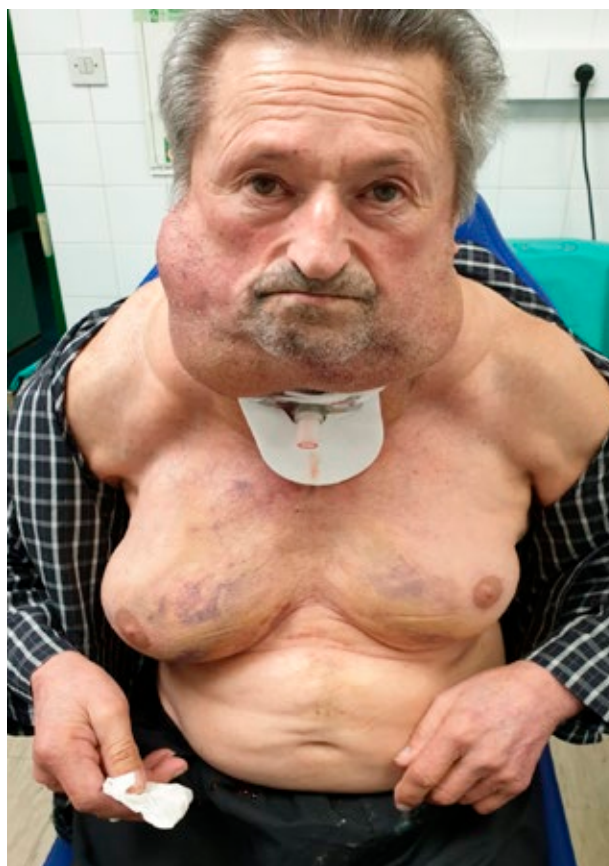bolesnika i zaključio da je bolesnik apsolutno ortopnoičan te je odlučeno da se učini intubacija pomoću fleksibilnog bronhoskopa u budnom stanju i u sjedećem položaju. Bolesnik je bio suradljiv. Objasnjeno mu je o kakvom se postupku radi. Anestezirali smo sluznicu nosa i nazofarinksa 0,1 %-tnim sprejem lidokaina, kroz nos napravili orijentacijsku endoskopiju te kroz radni kanal bronhoskopa aplicirali epimukozni anestetik na glasnice i u dušnik. Između zuba postavili smo Heisterov otvarač te kroz usta uz pomoć bronhoskopa na koji smo postavili endotrahealni tubus broj 7,5 intubirali bolesnika i uveli ga u balansiranu endotrahealnu anesteziju uz relaksaciju, minimalnu analgesodaciju i puni monitoring. Učinili smo horizontalni rez cijelom širinom sredine vrata te odstranili preko 2000 grama masnog tkiva srednje regije vrata kako bismo došli do dušnika i napravili traheotomiju (slika 3). Patohistološki se radilo o zrelom masnom tkivu. Već prvu noć bolesnik je spavao mirno na leđima što nije mogao godinama. Nakon traheotomije bolesnika smo uputili na kompjutoriziranu tomografiju gdje je vidljivo izrazito umnoženo masno tkivo svih regija vrata koje razmiče vratnu muskulaturu. Masno tkivo prati se od razine nepčanih lukova, parafaringealno i reducira lumen ždrijela. U predjelu epiglotisa i ventrikularnih nabora vidljive su nodozne promjene koje sužuju lumen grkljana (slika 4). Konačan dekanilman zbog lokalnog nalaza za sada ne dolazi u obzir, bolesnik uredno govori sa začepljenom kanilom, a o daljnjem postupanju glede lipomatoze za sada nismo odlučili (slika 5).



Sl. 3. „Ispunjen“ vrat od brade do ispod prsne kosti. Na koži je označena linija reza.



Sl. 4. Kompjutorizirana tomografija u koronarnoj projekciji: tamnija područja pokazuju distribuciju masti u parotidnim regijama, bočnim regijama vrata i oko dušnika (bijele strijele).



Sl. 5. Poslijeoperacijski izgled bolesnika.

RASPRAVA

Velike proširene masne nakupine u predjelu glave i vrata prvi je opisao Sir Benjamin Brodie 1846., a 1888. godine Otto Madelung opisuje seriju od 33, a 1889. Launois i Banasaude od 65 bolesnika sa sličnim vanjskim izgledom i kroničnim alkoholizmom kao zajedničkom karakteristikom (2-4). Do sada je opisano nešto više od 200 bolesnika s Madelungovom bolesti (1,5). Kako je izgled bolesnika dojmljiv, postoje brojni sinonimi koji ga u svom nazivu opisuju, kao što su: simetrična adenolipomatoza, cefalotorakalna lipodistrofija, masni vrat, multipla simetrična lipomatoza no kao najupečatljiviji zadržao se Madelungova bolest (1,5,14,15). Danas se opisuju dva fenotipa Madelungove bolesti: tip 1. koji se javlja isključivo kod muškaraca u dobi između 30 i 70 godina uz nakupljanje masti u predjelu glave i vrata te gornjeg dijela trupa i tip 2. koji se može naći i kod osoba ženskog spola gdje se nakupine masti nalaze i u predjelu donjih udova. Bolest se uglavnom javlja

sporadično, češće u zemljama mediterana i istočne Europe (1,4). Ima pojava bolesti i unutar obitelji gdje masno tkivo za razliku od sporadičnih slučajeva zahvaća i donje ekstremitete. Iako se većinom javlja u odrasloj dobi, opisano je nekoliko slučajeva Madelungove bolesti kod djece (5,16). Većinom se radi o uznapredovalim slučajevima s obilnim masnim naslagama. Nakupine masti daju bolesniku karakterističan izgled koji se uspoređuje s vratom poput bizona, konjskim ovratnikom ili ako su naslage izražene u predjelu parotidne regije govori se o obrazima kao kod hrčka. Mast prodire u susjedna tkiva, inkorporira krvne žile, mišiće i živce a kasnije može doći do razvoja kompresivnog sindroma zbog pritiska na dušnik i jednjak (1,5,7). Madelungova bolest često je udružena s hiperlipidemijom, endokrinim bolestima, bolestima jetre i polineuropatijom. Iako postoji nekoliko hipoteza nastanka, etiologija Madelungove bolesti je i dalje nepoznata (1,17-19). U liječenju se koriste razne dijetetske mjere: izbjegavanje alkohola, davanje multivitaminskih

pripravaka, hormona štitnjače pa čak i agonista β 2 adrenergičnih receptora (5,7,9). Jedino liječenje s djelomičnim rezultatima je kirurško odstranjenje masnih naslaga pazeći pri tome na vitalne strukture u regijama lica i vrata koje je zbog njihove uklopljenosti u masno tkivo ponekad teško identificirati. Kako bi se izbjegli veliki kirurški rezovi radi se i liposukcija vrata pod kontrolom ultrazvuka (20,21). Kompresivne simptome kao što je ortopneja trebalo bi preduhitriti i bolesnika ranije uputiti u ustanovu u kojoj mu se može pomoći (22,23). Ako se pristupa kirurškom liječenju posljedica Madelungove bolesti neophodna je dobra endoskopska procjena dišnog puta kao i mogućnost intubacije uz pomoć fiberoptičkog bronhoskopa poglavito u slučaju oropneje (23-26).

ZAKLJUČAK

Madelungova bolest osim kozmetičkih simptoma može imati i za život opasne posljedice kao što je ortopneja. Traheotomija u slučaju teške ortopneje ne samo da spašava život bolesniku već mu značajno poboljšava i kvalitetu života. Madelungovu bolest svakako treba promatrati s aspekta otežanog dišnog puta te bolesnika treba puno ranije upozoriti na moguće komplikacije koje mu u konačnici mogu ugroziti život.

LITERATURA

1. Liu Q, Lyu H, Xu B, Lee JH. Madelung Disease and Clinical Characteristic: A Systemic Review. *Aesthetic Plast Surg* 2021; 45: 977-86.
2. Brodie BC. Lectures illustrative of various subjects in pathology and surgery. London: Longman, Brown, Green, and Longman, 1846, 275-282.
3. Madelung OW. Über den Fetthals (diffuses Lipom des Halses). *Arc Klin Chir* 1988; 37: 106-30.
4. Lanois PE, Bensaude R. De adeno-lipomatose symétrique. *Bull Mem Soc Med Hosp (Paris)* 1898; 1: 298.
5. Bulum T, Duvnjak L, Car N, Metelko Ž. Madelung's disease case report and review of the literature. *Diabetologia Croatica* 2007; 36-2.
6. Mendez Saenz MA, Villagomez Ortiz VJ, Villegas Gonzales MJ, Gonzalez Andrade B, Linan Arce MA, Soto-Galindo GA. Dyspnea and dysphagia associated with hypopharyngeal fibrolipoma: A case report. *Ann Med Surg (Lond)* 2017; 16: 30-3.
7. Lee DH, Lim SC, Lee JK. Laryngeal involvement in Madelung's disease. *Otolaryngology* 2011; 3: 481-2.
8. Durand J, Thomine J, Tayrot J, Foucault J, Deshayes P. Liposarcome au cours d'une maladie de Launois- Bensaude. *Rev Rhum Mal Osteoartic* 1973; 40: 287.

9. Zhang WJ, Jiang H, Zhang L. Surgical treatment of multiple symmetric lipomatosis (Madelung's disease): a single-center experience. *J Oral Maxillofacial Surg* 2011; 69: 2448-51.
10. Ujjal M, Nemeth S, Reichwein A. Long term results following surgical treatment of benign symmetric lipomatosis (BSL). *Int J Oral Maxillofac Surg* 2001; 30: 479.
11. Maldini B, Goranović T, Šimunjak B. Zbrinjavanje dišnog puta: jučer, danas, sutra. *Acta Med Croatica* 2018; 5-10.
12. Frerk C, Mitchell VS, McNarry AF. Difficult Airway Society 2015 guidelines for management of an anticipated difficult intubation in adults. *Br J Anaesth* 2015; 115: 827-48.
13. Yumul R, Elvir-Lazo OL, White PF. Comparison of three video laryngoscopy devices to direct laryngoscopy for intubating obese patients: A randomized controlled trial. *J Clin Anesth* 2016; 31: 71-7.
14. Najaf Y, Cartier C, Favier V, Garrel R. Symptomatic head and neck lipomas. *Eur Ann Otorhinolaryngol Head Neck Dis* 2019; 136: 127-9.
15. Kim KS, Yang HS. Unusual locations of lipoma: differential diagnosis of head and neck mass. *Aust Fam Physician* 2014; 43: 867-70.
16. Kratz C, Lenard HG, Ruzicka T, Gartner J. Multiple symmetrical lipomatosis: an unusual cause of childhood obesity and mental retardation. *Eur J Paediatr Neurol* 2000; 4: 63-7.
17. Nielsen S, Levine J, Clay R, Jensen MD. Adipose tissue metabolism in benign symmetric lipomatosis. *J Clin Endocrinol Metab* 2001; 86: 2717-20.
18. Klopstock T, Naumann M, Schalke B. Multiple symmetric lipomatosis: abnormalities in complex IV and multiple deletions in mitochondrial DNA. *Neurology* 1994; 44: 862-6.
19. Haap M, Siewecke C, Thamer C. Multiple symmetric lipomatosis, a paradigm of metabolically innocent obesity? *Diabetes Care* 2004; 27: 794-5.
20. Verhelle NAC, Nizet JL, Van Den Hof B, Guelinx P, Heymans O. Liposuction in benign symmetric lipomatosis: sense or senseless? *Aesthetic Plastic Surgery* 2003; 27: 319-21.
21. Faga A, Valdatta LA, Thione A, Buoro M. Ultrasound-assisted liposuction for palliative treatment of Madelung's disease a case report. *Aesthetic Plast Surg* 2001; 25: 181.
22. Meysman M, Droogmans S. Ortopnea and pulmonary hypertension. Treat the underlying disease. *Respir Med Case Rep* 2018; 24: 105-7.
23. Beck da Silva L, Mielniczuk L, Laberge M *et al.* Persistent Orthopnea and the Prognosis of Patients in the Heart Failure Clinic. *Congest Heart Fail* 2004; 10: 77-80.
24. Mahran EA, Hassan ME. Comparative randomised study of GlideScope video laryngoscope versus flexible fiberoptic bronchoscope for awake nasal intubation of oropharyngeal cancer patients with anticipated difficult intubation. *Indian J Anaesth* 2016; 60: 936-8.
25. Richtsfeld M, Belani KG. Anesthesiology and the difficult airway - Where do we currently stand? *Ann Card Anesth* 2017; 20: 4-7.
26. Timmermann A. Supraglottic airways in difficult airway management: Successes, failures, use and misuse. *Anaesthesiology* 2011; (Supl. 2:45-56.)

S U M M A R Y

TRACHEOTOMY IN THE TREATMENT OF ORTHOPNEA AS A CONSEQUENCE OF MADELUNG'S DISEASE

S. GRABOVAC^{1,3}, Đ. GRABOVAC³, G. KESIĆ VALPOTIĆ^{2,3}

¹*Bjelovar General Hospital, ENT Department, Bjelovar, Croatia;* ²*Bjelovar General Hospital, Anesthesiology and Intensive Treatment Department, Bjelovar, Croatia;* ³*University of Bjelovar, Professional Study in Nursing, Bjelovar, Croatia*

The aim of this paper is to present tracheotomy as a therapeutic option in severe orthopnea caused by Madelung's disease. This paper presents a patient with severe orthopnea as a consequence of advanced Madelung's disease. The patient had been sleeping in a sitting position for years. Tracheotomy was suggested as a treatment measure. He was satisfied because after more than 20 years, he could breathe calmly and without fear and could sleep in a lying position, which improved his quality of life. Madelung's disease is a very rare clinical entity of unknown etiology. The characteristic appearance of the patient is a consequence of the excessive, continuous and uncontrolled accumulation of unencapsulated adipose tissue under the skin of the neck, shoulders and upper trunk. Fat deposits rise slowly over years and the initial symptoms are generally of aesthetic nature. Pressurized fat deposits may cause compressive interference. Diagnosis is easy and confirmed on the basis of medical history and clinical examination, and computed tomography and magnetic resonance imaging determine the distribution of adipose tissue. The treatment is mainly surgical. One of the symptoms of long-term Madelung's disease are breathing problems, and orthopnea is considered most severe when the patient can only breathe in upright position. In order to prevent the development of orthopnea, patients should be warned in time about the possible consequences that can occur if Madelung's disease is not treated on time.

Key words: tracheotomy, orthopnea, Madelung's disease