

# Zbrinjavanje bolesnika s parcijalnom rupturom aorte

---

Spahija, Iva

Undergraduate thesis / Završni rad

2023

Degree Grantor / Ustanova koja je dodijelila akademski / stručni stupanj: **Bjelovar University of Applied Sciences / Veleučilište u Bjelovaru**

Permanent link / Trajna poveznica: <https://um.nsk.hr/um:nbn:hr:144:963679>

Rights / Prava: [In copyright](#)/[Zaštićeno autorskim pravom.](#)

Download date / Datum preuzimanja: **2024-12-23**



Repository / Repozitorij:

[Repository of Bjelovar University of Applied Sciences - Institutional Repository](#)



VELEUČILIŠTE U BJELOVARU  
STRUČNI PRIJEDIPLOMSKI STUDIJ SESTRINSTVO

**ZBRINJAVANJE BOLESNIKA S PARCIJALNOM  
RUPTUROM AORTE**

Završni rad br. 37/SES/2023

Iva Spahija

Bjelovar, listopad 2023.



Veleučilište u Bjelovaru  
Trg E. Kvaternika 4, Bjelovar

### 1. DEFINIRANJE TEME ZAVRŠNOG RADA I POVJERENSTVA

Student: **Iva Spahija**

JMBAG: **0284014208**

Naslov rada (tema): **Zbrinjavanje bolesnika s parcijalnom rupturom aorte**

Područje: **Biomedicina i zdravstvo**

Polje: **Kliničke medicinske znanosti**

Grana: **Sestrinstvo**

Mentor: **Ksenija Eljuga, mag. med. techn.**

zvanje: **viši predavač**

Članovi Povjerenstva za ocjenjivanje i obranu završnog rada:

1. **Tamara Salaj, mag. med. techn., predsjednik**
2. **Ksenija Eljuga, mag. med. techn., mentor**
3. **Đurđica Grabovac, mag. med. techn., član**

### 2. ZADATAK ZAVRŠNOG RADA BROJ: 37/SES/2023

U sklopu završnog rada potrebno je:

1. iznijeti rizične čimbenike kod bolesnika s parcijalnom rupturom aorte
2. prikazati simptome bolesti kod bolesnika s parcijalnom rupturom aorte
3. prikazati dijagnostičke postupke kod bolesnika s parcijalnom rupturom aorte
4. pojasniti mogućnosti liječenja kod bolesnika s parcijalnom rupturom aorte
5. izraditi i opisati plan zdravstvene njege kod bolesnika s parcijalnom rupturom aorte
6. predložiti i opisati vrstu rehabilitacije kod bolesnika s parcijalnom rupturom aorte

Datum: 28.03.2023. godine

Mentor: **Ksenija Eljuga, mag. med. techn.**



## ***ZAHVALA***

Zahvaljujem se mojoj obitelji, momku, kolegama, prijateljima, svom bendu Grupa Pandora, na podršci, razumijevanju koje su mi pružili tijekom studiranja. Posebno se zahvaljujem svojoj mentorici mag. med. techn. Kseniji Eljugi na njezinoj stručnosti, strpljenju, razumijevanju i podršci. Hvala vam što ste bili uz mene kako u sretnim tako i u izazovnim trenucima, te što ste me ohrabivali da nastavim naprijed. Ovo je moj novi vitar u životna jidra!

## SADRŽAJ:

1. UVOD.....	1
2. CILJ RADA.....	2
3. METODE.....	3
4. RASPRAVA.....	4
4.1. Anatomija aorte .....	4
4.2. Disekcija aorte .....	8
4.3. Znakovi i simptomi disekcije aorte.....	10
4.4. Rizični čimbenici .....	12
4.5. Klinička slika .....	13
4.6. Dijagnostički postupci kod disekcije aorte .....	14
4.6.1. Kompjutorizirana tomografija (CT) .....	17
4.6.2. Transtorakalna ehokardiografija - TTE .....	18
4.6.3. Magnetska rezonanca - MR.....	19
4.7. Mogućnosti liječenja disekcije aorte .....	19
4.7.1. Konzervativno liječenje disekcije aorte .....	19
4.7.2. Kirurške i endovaskularne metode liječenja disekcije aorte .....	20
4.7.3. Kirurške metode liječenja kod komplikacije disekcije aorte tipa Stanford B .....	21
4.7.4. Endovaskularna fenestracija i ugradnja stenta .....	22
4.7.5. Endovaskularna stent graft implantacija .....	24
4.8. Zdravstvena njega pacijenta sa disekcijom aorte.....	24
4.9. Zdravstvena njega pacijenta prije operativnog zahvata.....	25
4.10. Zdravstvena njega pacijenta nakon operativnog zahvata.....	28
4.11. Sestrinske dijagnoze.....	30
4.12. Priprema pacijenta za odlazak na kućnu njegu .....	34
4.13. Rehabilitacija pacijenta .....	35
5. ZAKLJUČAK.....	37
6. LITERATURA.....	38
7. OZNAKE I KRATICE.....	41
8. SAŽETAK .....	42
9. SUMMARY .....	43

## 1. UVOD

Parcijalna ruptura aorte medicinski je termin koji se upotrebljava prilikom djelomičnog puknuća glavne arterije koja nosi krv iz srca prema tijelu - aorte. Aorta je najveća arterija u ljudskom tijelu i igra ključnu ulogu u opskrbi svih organa i tkiva krvlju. Djelomično prsnuće aorte može biti posljedica različitih uzroka, uključujući aortnu aneurizmu (širenje aorte) ili traumatske ozljede. Parcijalna ruptura aorte podrazumijeva da aorta nije potpuno prsnula već je oštećen samo dio njezinog zida. Ovo je stanje iznimno ozbiljno jer može izazvati unutarnje krvarenje, što predstavlja opasnost po život (1).

Hitna medicinska intervencija neophodna je u slučaju parcijalne rupture aorte. Liječenje obično uključuje kirurški zahvat kako bi se popravila ruptura i spriječilo daljnje krvarenje. Riječ je o izuzetno kritičnom medicinskom stanju, a brza dijagnoza i tretman od ključne su važnosti pri povećavanju šansi za preživljavanje pacijenta (2).

Zahvaljujući napretku dijagnostičkih tehnika, u današnje vrijeme lakše je identificirati ovo patološko stanje. Ipak, vrijeme igra ključnu ulogu pa je važno prepoznati sumnju na disekciju već na temelju medicinske povijesti i kliničkih simptoma te planirati daljnje postupke. Disekcija aorte predstavlja ozbiljno medicinsko stanje koje se događa kada se unutarnji sloj stijenke aorte, poznat kao unutarnja opna, odvaja od vanjskog sloja aorte. Ovaj proces odvajanja stvara unutarnji prostor unutar aorte koji može biti ispunjen krvlju, kreirajući tako lažni kanal za protok krvi. Disekcija aorte često ima svoj uzrok u aortnoj aneurizmi, stanju u kojem se zid aorte širi ili razrjeđuje. Kao posljedica toga, krv može napustiti unutarnji sloj i prodrijeti u stvarni lumen aorte, što može uzrokovati ozbiljne probleme s protokom krvi. Ova situacija može biti smrtonosna zbog potencijalnih komplikacija kao što su rupturi aorte ili problemi s opskrbom krvlju organa. Primarni ciljevi ovoga rada odnose se na dijagnostiku, simptome, sestrinsku skrb i preživljavanje pacijenta dok će ostali biti istaknuti u sljedećem poglavlju (2).

## **2. CILJ RADA**

Pored uvodno navedenih, ciljevi ovoga završnoga rada su:

- iznijeti rizične čimbenike kod bolesnika s parcijalnom rupturom aorte,
- prikazati simptome bolesti kod bolesnika s parcijalnom rupturom aorte,
- prikazati dijagnostičke postupke kod bolesnika s parcijalnom rupturom aorte,
- pojasniti mogućnosti liječenja kod bolesnika s parcijalnom rupturom aorte,
- izraditi i opisati plan zdravstvene njege kod bolesnika s parcijalnom rupturom aorte
- te predložiti i opisati vrstu rehabilitacije kod bolesnika s parcijalnom rupturom aorte.

### **3. METODE**

Metodologija izrade ovoga završnoga rada zasniva se na korištenju metoda kao što su analiza, sinteza, deskripcija, indukcija i dedukcija. Temeljni izvori informacija korišteni za izradu rada dobiveni su putem sekundarnog istraživanja te proučavanjem relevantnih knjiga i znanstvenih članaka.



## 4. RASPRAVA

Disekcija aorte ozbiljno je medicinsko stanje koje nastaje prilikom odvajanja unutarnjeg sloja stijenke aorte od vanjskog sloja time stvarajući prazan prostor unutar aorte koji se može napuniti krvlju. Ovo stanje često proizlazi iz proširenja ili razrjeđenja zida aorte, poznatog kao aortna aneurizma. Disekcija aorte može biti izuzetno opasna jer može izazvati ozbiljne komplikacije poput pucanja aorte i poremećaja opskrbe organa krvlju. Postoje dvije osnovne varijante ovog stanja: ascendirajuća (u gornjem dijelu aorte) i descendirajuća (u donjem dijelu aorte). Hitna kirurška intervencija obično je neophodna za liječenje ovog kritičnog stanja. Simptomi mogu uključivati snažne bolove u prsima ili leđima, gubitak svijesti i zbunjenost. Brza dijagnoza i tretman ključni su za preživljavanje pacijenata s disekcijom aorte.

### 4.1. Anatomija aorte

Aorta je glavna i najveća arterija u ljudskome tijelu. Polazi iz lijeve srčane klijetke te se odmah potom grana prema gore, a zatim proteže dolje do abdomena gdje se na bifurkaciji aorte dijeli na dvije manje arterije (zajedničke ilijačne arterije). Aorta distribuira krv obogaćenu kisikom u sve dijelove tijela kroz sistemsku cirkulaciju. Aorta je obično podijeljena na dijelove pri čemu je jedan od načina klasifikacije podjela prema anatomskom odjeljku gdje torakalna aorta (ili torakalni dio aorte) ide od srca do dijafragme. Aorta se zatim nastavlja prema dolje kao abdominalna aorta (ili trbušni dio aorte) od dijafragme do bifurkacije aorte (1).

Drugi način klasificiranja dijelova aorte jest prema njezinom putu i smjeru protoka krvi. U ovom sustavu, aorta počinje kao uzlazna aorta, putuje iznad srca, a zatim čini ukosnicu poznatu kao luk aorte. Nakon luka aorte, aorta zatim putuje prema dolje kao silazna aorta. Descendentna aorta ima dva dijela. Aorta se počinje spuštati u torakalnoj šupljini i stoga je poznata kao torakalna aorta. Nakon što aorta prođe kroz dijafragmu, poznata je kao trbušna aorta. Aorta završava dijeljenjem u dvije glavne krvne žile, zajedničke ilijačne arterije i manju središnju žilu, srednju sakralnu arteriju. Uzlazna aorta počinje na otvoru aortnog zaliska u lijevoj klijetki srca te prolazi kroz zajedničku perikardijalnu ovojnica s plućnim stablom. Ove dvije krvne žile uvijaju se jedna oko druge te zbog toga aorta počinje posteriorno od plućnog debla, ali završava uvijanjem na desnu i prednju stranu. Prijelaz iz uzlazne aorte u luk aorte je perikardijalna refleksija na aorti. U korijenu uzlazne aorte, lumen ima tri mala džepa između kvržica aortnog zaliska i stijenke aorte koji se nazivaju aortalni sinusi ili Valsalvini sinusi (1).

Lijevi aortalni sinus sadrži ishodište lijeve koronarne arterije, dok desni aortalni sinus daje desnu koronarnu arteriju. Ove dvije arterije zajedno opskrbljuju srce. Stražnji sinus aorte ne dovodi do koronarne arterije te se zbog toga lijevi, desni i stražnji aortalni sinusi također nazivaju lijevi koronarni, desni koronarni i nekoronarni sinusi. Luk aorte prelazi preko lijeve plućne arterije i bifurkacije plućnog trupa s kojim ostaje povezan ligamentum arteriosum, ostatkom fetalne cirkulacije koji se briše nekoliko dana nakon rođenja. Osim ovih krvnih žila, luk aorte presijeca i lijevi glavni bronh. Između luka aorte i plućnog trupa nalazi se mreža autonomnih živčanih vlakana, kardijalni plexus ili plexus aorte (2).

Lutajući živac, n. vagus, koji prolazi anteriorno od luka aorte, odaje veliku granu, rekurentni laringealni živac, koji se uvija ispod luka aorte lateralno od ligamentum arteriosum, a zatim se vraća na vrat. Luk aorte ima tri glavne grane od proksimalne do distalne, a to su brahiocefalni trunkus, lijeva zajednička karotidna arterija i lijeva subklavijalna arterija. Brahiocefalni trup opskrbljuje desnu stranu glave i vrata, kao i desnu ruku i stijenku prsa, dok posljednja dva zajedno opskrbljuju lijevu stranu istih regija. Luk aorte završava, a silazna aorta počinje u razini intervertebralnog diska između četvrtog i petog torakalnog kralješka. Torakalna aorta pruža arterijske grane koje se protežu do interkostalnih i subkostalnih arterija, kao i do gornjih i donjih lijevih bronhalnih arterija. Također, posjeduje različite grane koje se granaju prema jednjaku, medijastinumu i perikardu. Na njenom najnižem dijelu, torakalna aorta šalje gornje freničke arterije koje opskrbljuju dijafragmu i subkostalne arterije koje se vežu za dvanaesto rebro (3).

Abdominalna aorta počinje na aortnom hijatusu dijafragme na razini dvanaestog torakalnog kralješka. Iz nje nastaju lumbalne i muskulofrene arterije, renalne i srednje suprarenalne arterije te visceralne arterije (trunkus celijakije, arterija mezenterika gornja i arterija mezenterika inferiora). Završava bifurkacijom na lijevu i desnu zajedničku ilijačnu arteriju. Na mjestu bifurkacije također izvire manja grana, srednja sakralna arterija. Uzlazna aorta razvija se iz izlaznog trakta u početnom obliku cijevi koja povezuje srce s lukovima aorte u ranom razvoju, ali se zatim dijeli na aortu i plućno deblo (3).

Lukovi aorte počinju kao pet pari simetričnih arterija koje povezuju srce s dorzalnom aortom, a zatim prolaze kroz značajno preoblikovanje kako bi formirale konačnu asimetričnu strukturu velikih arterija s trećim parom arterija koje doprinose zajedničkim karotidima. Desna četvrta tvori bazu i srednji dio desne subklavijalne arterije, a lijeva četvrta je središnji dio luka aorte. Glatki mišići velikih arterija i populacija stanica koje tvore aortikopulmonalni septum koji razdvaja aortu i plućnu arteriju potječu iz srčanog neuralnog grebena. Ovaj doprinos neuralnog

grebena glatkim mišićima velike arterije neobičan je jer većina glatkih mišića potječe iz mezoderma. Zapravo, glatki mišići unutar trbušne aorte potječu iz mezoderma, a koronarne arterije, koje se nalaze neposredno iznad polumjesečevih zalistaka, posjeduju glatke mišiće mezodermalnog porijekla. Neuspjeh aortikopulmonalnog septuma pri podjeli velike krvne žile dovodi do trajnog truncus arteriosus (3).

Aorta je elastična arterija i kao takva je prilično rastezljiva. Aorta se sastoji od heterogene mješavine glatkih mišića, živaca, stanica intime, endotelnih stanica, stanica sličnih fibroblastima i složenog izvanstaničnog matriksa. (2). Vaskularna stijenka podijeljena je u tri sloja poznata kao tunica externa, tunica media i tunica intima. Aorta je prekrivena širokom mrežom sićušnih krvnih žila zvanih vasa vasora koje hrane tunicu externu i tunicu media, vanjske slojeve aorte. Luk aorte sadrži baroreceptore i kemoreceptore koji prenose informacije o krvnom tlaku i pH krvi te razinama ugljičnog dioksida u produženu moždinu mozga. Ove informacije, zajedno s informacijama iz baroreceptora i kemoreceptora smještenih drugdje, obrađuje mozak, a autonomni živčani sustav posreduje u odgovarajućim homeostatskim odgovorima (4).

Unutar tunike medija, glatki mišići i izvanstanični matriks kvantitativno su najveće komponente, a raspoređeni su koncentrično kao mišićno-elastični slojevi (elastična lamela) kod sisavaca. Elastična lamela, sastavljena od glatkih mišića i elastičnog matriksa, može se smatrati temeljnom strukturnom jedinicom aorte i sastoji se od elastičnih vlakana, kolagena (pretežno tipa III), proteoglikana i glikoaminoglikana. Elastični matriks dominira biomehaničkim svojstvima aorte. Komponenta glatkih mišića, iako je kontraktilna, ne mijenja bitno promjer aorte, već služi za povećanje krutosti i viskoelastičnosti stijenke aorte kada se aktivira (4).

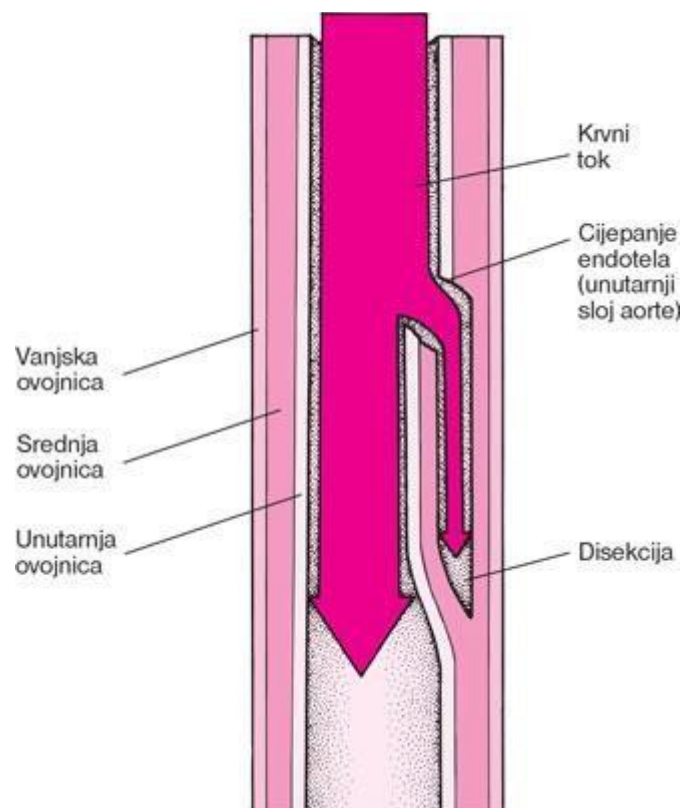
Aorta opskrbljuje cjelokupni sistemski krvotok što znači da cijelo tijelo, osim respiratorne zone pluća, prima krv iz aorte. Općenito govoreći, ogranci uzlazne aorte opskrbljuju srce; grane iz luka aorte opskrbljuju glavu, vrat i ruke; ogranci torakalne silazne aorte opskrbljuju prsni koš (isključujući srce i respiratornu zonu pluća), a ogranci iz abdominalne aorte opskrbljuju abdomen. Zdjelica i noge dobivaju krv iz zajedničkih ilijačnih arterija. Kontrakcija srca tijekom sistole odgovorna je za izbacivanje i stvaranje (pulsni) val koji se širi niz aortu u arterijsko stablo. Val se reflektira na mjestima neusklađenosti impedancije, kao što su bifurkacije gdje se reflektirani valovi odbijaju i vraćaju na semilunarne ventile i ishodište aorte. Ovi povratni valovi stvaraju dikrotični zarez prikazan na krivulji tlaka u aorti tijekom srčanog ciklusa dok ti

reflektirani valovi guraju aortnu semilunarnu valvulu. S godinama, aorta se ukružuje tako da se pulsni val brže širi i reflektirani valovi brže vraćaju u srce prije zatvaranja semilunarne valvule što podiže krvni tlak (3). Ukočenost aorte povezana je s nizom bolesti i patologija, a neinvazivna mjerenja brzine pulsno vala neovisni su pokazatelj hipertenzije. Mjerenje brzine pulsno vala (invazivno i neinvazivno) način je određivanja arterijske krutosti. Maksimalna brzina aorte može se označiti kao  $V_{max}$  ili rjeđe kao  $AoV_{max}$  (4).

Srednji arterijski tlak najviši je u aorti, a smanjuje se kroz cirkulaciju od aorte, arterija, arteriola, kapilara do vena natrag do atrijske klijetke. Razlika između tlaka u aorti i desnom atrijskoj klijetki objašnjava protok krvi u cirkulaciji. Kada se lijeva klijetka kontrahira kako bi tjerala krv u aortu, aorta se širi. Ovo rastezanje daje potencijalnu energiju koja će pomoći u održavanju krvnog tlaka tijekom dijastole, budući da se tijekom tog vremena aorta pasivno steže. Ovaj Windkesselov učinak velikih elastičnih arterija ima važne biomehaničke implikacije. Elastični trzaj pomaže u očuvanju energije iz srca koje pumpa i ublažava pulsirajuću prirodu koju stvara srce. Aortalni tlak najviši je u aorti i postaje manje pulsatan i niži kako se krvne žile dijele na arterije, arteriole i kapilare time stvarajući spor i gladak protok za izmjenu plinova i hranjivih tvari (4).

## 4.2. Disekcija aorte

Disekcija aorte (AD) rezultat je oštećenja unutarnjeg sloja aorte koje uzrokuje protok krvi između njenih slojeva te to rezultira njihovim razdvajanjem. Ovaj proces obično izaziva iznenadnu i intenzivnu bol u prsima ili leđima, često opisanu kao osjećaj "pucanja". Uz to, moguće su pojava mučnine, znojenje i omaglice. Dodatni simptomi mogu proizići iz nedovoljnog snabdijevanja krvi drugim organima kao što su moždani udar, nedostatak krvotoka u donjim udovima ili ograničen dotok krvi u trbušne organe. Disekcija aorte može brzo dovesti do smrtnog ishoda zbog nedovoljnog dotoka krvi u srce ili čak prsnuća aorte (5).

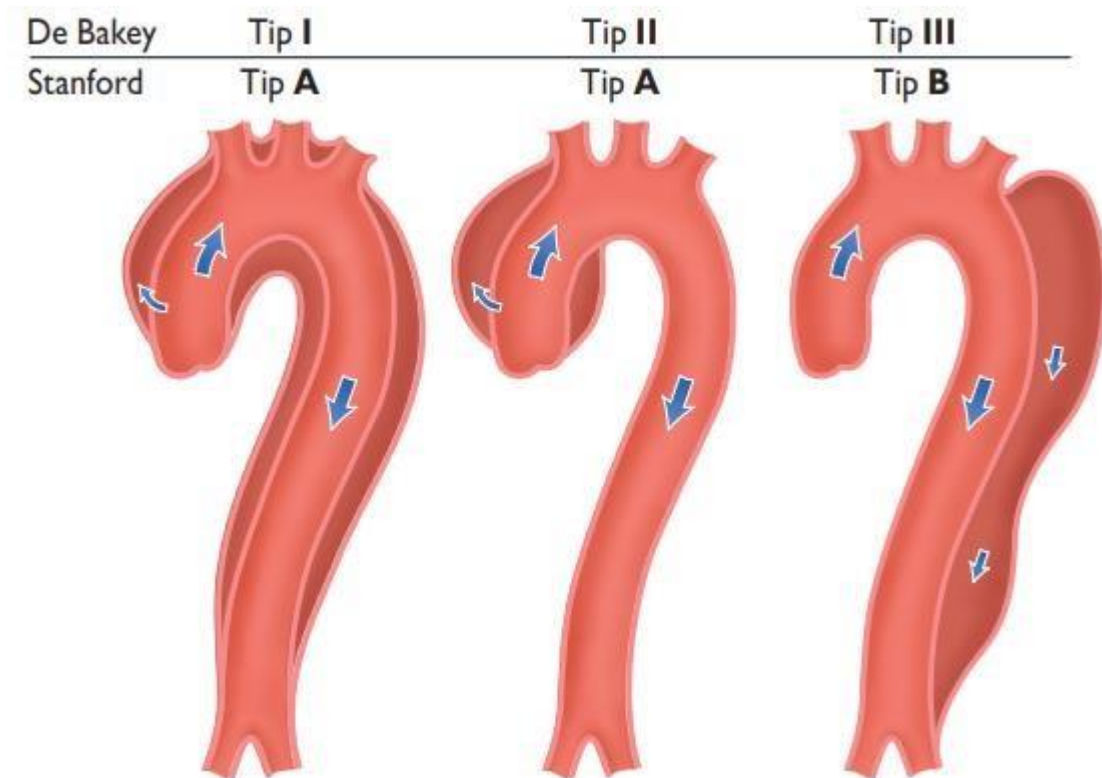


Slika 4. 1. Disekcija aorte

Izvor: <http://www.msd-prirucnici.placebo.hr/msd-za-pacijente/bolesti-srca-i-krvnih-zila/aneurizme-i-disekcija-aorte/disekcija-aorte>

Slika 4.1 prikazuje disekciju aorte tj. oštećenje unutarnjeg sloja krvne žile kod kojeg se unutarnji sloj stijenke aorte odvaja od vanjskog sloja, čime nastaje prazan prostor unutar krvne žile koji se može napuniti krvlju.

Disekcija aorte češća je u pojedinaca koji imaju povijest visokog krvnog tlaka, različite poremećaje vezivnog tkiva koji utječu na integritet stijenke krvnih žila (uključujući Marfanov sindrom i Ehlers-Danlosov sindrom), uočenu prisutnost bikuspidalnog aortnog zaliska te kod pojedinaca s prethodno izvedenim operacijama srca. Dodatni čimbenici rizika uključuju ozbiljne traume, pušenje, uporabu kokaina, trudnoću, aneurizmu torakalne aorte, upalne procese arterija i poremećaje razine lipida. Sumnja se na dijagnozu na temelju kliničkih simptoma, a medicinske slike kao što su CT skeniranje, MRI ili ultrazvuk koriste se za potvrdu i detaljniju procjenu disekcije. Disekcija aorte može se podijeliti u dva glavna tipa: tip A prema Stanfordskoj klasifikaciji koji uključuje prvi dio aorte i tip B koji ne obuhvaća taj dio (Slika 4.2) (5).



Slika 4. 2. Klasifikacija disekcije aorte prema lokalizaciji

Izvor: <https://www.abc-doctors.com/disekcija-aorte>

Prevenција kao ključne mjere uključuje upravljanje krvnim tlakom i prestanak pušenja. Terapija za disekciju aorte ovisi o području aorte koje je pogođeno. Disekcije koje zahvaćaju prvu sekciju aorte (blizu srca) obično zahtijevaju kirurški zahvat. Kirurški zahvat može biti izveden putem otvora u prsima ili koristeći krvne žile za pristup iznutra. Disekcije koje pogađaju drugu

sekciju aorte često se mogu regulirati lijekovima koji smanjuju krvni tlak i srčanu frekvenciju, osim ako postoje komplikacije koje zahtijevaju kiruršku intervenciju (5).

Incidencija disekcije aorte prilično je niska s procijenjenim pojavljivanjem u tri slučaja na 100 000 ljudi svake godine. Muškarci su skloniji ovoj bolesti nego žene dok je tipična dob kod postavljanja dijagnoze 63 godine, pri čemu se oko 10% slučajeva dijagnosticira prije 40. godine života (6).

#### **4.3.   Znakovi i simptomi disekcije aorte**

Približno 96% osoba koje pate od disekcije aorte doživljava iznenadnu, intenzivnu bol. Ta se bol može opisati kao osjećaj trganja, probadanja ili oštrog nelagodnog osjećaja u prsima, leđima ili trbuhu. Za otprilike 17% ljudi, bol se može osjetiti kao da se pomaknula s obzirom na progresiju disekcije niz aortu (6). Lokacija boli povezana je s mjestom disekcije. Bol u prednjem dijelu prsnog koša ukazuje na disekciju uzlazne aorte, dok bol između lopatica u leđima sugerira disekciju silazne aorte. Ako se bol manifestira kao pleuritični osjećaj postoji mogućnost akutnog perikarditisa uzrokovanog prisustvom krvi u perikardijalnoj vrećici koja okružuje srce. Ova situacija je posebno opasna i ukazuje na mogućnost razvoja akutne tamponade perikarda. Tamponada perikarda često predstavlja najčešći uzrok smrtnosti kod osoba s disekcijom aorte. Iako bol može biti zamijenjena sa simptomima srčanog udara, disekcija aorte sa srčanim udarom obično ne dijeli druge tipične znakove kao što su srčana insuficijencija i promjene na elektrokardiogramu (EKG) (7).

Rjeđi simptomi povezani s disekcijom aorte uključuju srčanu insuficijenciju (7%), gubitak svijesti (9%), moždani udar (6%), ishemijsku perifernu neuropatiju, paraplegiju te srčani zastoj. Ako dođe do gubitka svijesti, u približno polovici slučajeva riječ je o posljedici prisutnosti krvarenja u perikardu, što može dovesti do tamponade srčanog omotača. Neurološki problemi, kao što su moždani udar i paraliza, proizlaze iz oštećenja arterija koje opskrbljuju dijelove središnjeg živčanog sustava. Kod disekcije aorte koja uključuje abdominalnu aortu, oštećenje jedne ili obje bubrežne arterije javlja se u 5-8% slučajeva, dok ishemija crijeva zahvaća oko 3% slučajeva (7).

Osobe koje pate od disekcije aorte često imaju povijest visokog krvnog tlaka. U slučaju akutne disekcije aorte, varijabilnost krvnog tlaka prilično je primjetna. Uobičajeno, krvni tlak je viši kod osoba s distalnom disekcijom. Kod osoba s proksimalnom disekcijom, 36% njih pokazuje hipertenziju, dok 25% ima niski krvni tlak. Proksimalna disekcija često je povezana sa slabljenjem stijenke krvnih žila zbog cistične medijalne degeneracije. Kod onih s distalnom disekcijom (Stanford tip B), 60-70% osoba ima povišeni krvni tlak, dok 2-3% ima sniženi krvni tlak. Izražena hipotenzija pri prezentaciji služi kao ozbiljan prognostički pokazatelj. To obično sugerira prisutnost tamponade perikarda, teške insuficijencije aorte ili rupturu aorte. Precizno mjerenje krvnog tlaka od ključne je važnosti. Pseudohipotenzija (lažno niski rezultati krvnog tlaka) može se javiti zbog zahvaćenosti brahiocefalne arterije (koja opskrbljuje desnu ruku) ili lijeve potključne arterije (koja opskrbljuje lijevu ruku) (8).

U slučaju uzlazne disekcije aorte, aortalna insuficijencija pojavljuje se u rasponu od polovice do dvije trećine slučajeva. Dijastolički srčani šum povezan s aortalnom insuficijencijom može se čuti kod otprilike 32% slučajeva proksimalne disekcije. Snaga tog šuma ovisi o krvnom tlaku te može biti tiha ako je krvni tlak nizak. Aortalna insuficijencija u kontekstu uzlazne disekcije ima više potencijalnih uzroka (7). Disekcija može proširiti prsten aortnog zaliska ometajući normalno zatvaranje njegovih listića. Također, disekcija se može proširiti u korijen aorte i razdvojiti listiće aortnog zaliska. Alternativno, nakon obimnog pucanja unutarnjeg sloja stijenke, dio tog sloja može se uvući u izlazni put lijeve klijetke što može uzrokovati da taj sloj zapne unutar aortne valvule i onemogući njezino pravilno zatvaranje. U slučajevima disekcije aorte, srčani se udar pojavljuje u 1-2% slučajeva. Taj infarkt uzrokuje zahvaćanje koronarnih arterija koje snabdijevaju srce krvlju bogatom kisikom tijekom disekcije. Učestalije je pogođena desna koronarna arterija nego lijeva. Ako se srčani udar tretira trombolitičkom terapijom, stopa smrtnosti raste na više od 70%, uglavnom zbog krvarenja u perikardijalnu vrećicu što dovodi do tamponade srca. Nastanak tekućine u prostoru između pluća i stijenke prsnog koša ili dijafragme, poznat kao pleuralni izljev, može biti uzrokovan ili krvlju koja potječe iz privremene ruptуре aorte ili tekućinom nastalom uslijed upalne reakcije oko aorte. Ako bi pleuralni izljev bio rezultat disekcije aorte, češće će se javljati u lijevom dijelu prsnog koša nego u desnom (8).



#### 4.4. Rizični čimbenici

Disekcija aorte često je povezana s hipertenzijom (povišenim krvnim tlakom) i raznim poremećajima vezivnog tkiva. Povezanost s vaskulitisom (upalom arterija) rijetka je u slučajevima disekcije aorte. Također, trauma prsnog koša može biti izazovni faktor. Od 72 do 80% osoba koje pate od disekcije aorte ima prethodnu povijest visokog krvnog tlaka. Korištenje ilegalnih stimulansa kao što su kokain i metamfetamin također predstavlja faktor rizika koji se može povezati s AD. Pušenje također može doprinijeti nastanku ove bolesti. Bikuspidalni aortni zalisci, što je specifična vrsta prirođene srčane bolesti koja uključuje aortni zalistak, prisutni su kod 7-14% osoba koje pate od disekcije aorte. Kod tih osoba, disekcija se češće javlja u uzlaznoj aorti. Rizik od disekcije kod pojedinaca s bikuspidalnim aortnim zaliscima nije povezan sa stupnjem suženja zaliska (9).

Poremećaji vezivnog tkiva, kao što su Marfanov sindrom, Ehlers-Danlosov sindrom i Loeys-Dietzov sindrom, značajno povećavaju sklonost disekciji aorte. Slično tome, vaskulitisi, kao što su Takayasuov arteritis, arteritis divovskih stanica, poliarteritis nodosa i Behçetova bolest, povezani su s povećanim rizikom od kasnije disekcije aorte. U populaciji s disekcijom aorte, Marfanov sindrom pojavljuje se kod 5-9% osoba. Unutar ove podskupine, učestalost je veća među mlađim osobama. Osobe s Marfanovim sindromom češće razvijaju aneurizme aorte i sklonije su proksimalnoj disekciji aorte. Turnerov sindrom također povećava predispoziciju za disekciju aorte zbog širenja korijena aorte. Trauma prsnog koša koja dovodi do disekcije aorte može se podijeliti u dvije glavne skupine temeljem uzroka: tupu traumu prsnog koša (često se viđa u prometnim nesrećama) i jatrogene uzroke. Jatrogeni uzroci uključuju traumu tijekom kateterizacije srca ili zbog upotrebe intraaortalne balon pumpe. Disekcija aorte može biti i kasna komplikacija operacija srca (11).

Približno 18% osoba s akutnom disekcijom aorte ima anamnezu prethodne operacije otvaranja srca. Osobe koje su podvrgnute zamjeni aortalnog zaliska zbog aortne insuficijencije posebno su izložene visokom riziku budući da povrat krvi unatrag (aortalna regurgitacija) uzrokuje povećan protok krvi kroz uzlaznu aortu. To može rezultirati proširenjem i oslabljenjem stijenke uzlazne aorte. Sifilis potencijalno može izazvati disekciju aorte u svom tercijarnom stadiju (11).

#### 4.5. Klinička slika

Disekcije aorte mogu se podijeliti na dva tipa s obzirom na mjesto ulaza i opseg širenja, što se naziva Stanford klasifikacija. Kod tipa A disekcije prema Stanford klasifikaciji, disekcija započinje u uzlaznom dijelu aorte, dok je tip B nakon odlaska lijeve arterije supklavije (9). Za kliničku sliku akutne aortalne disekcije (AAD) karakteristično je da pacijenti doživljavaju jaku bol u prsima, posebno između lopatica, koja može biti slična boli u slučaju akutnog infarkta miokarda. Međutim, bol uzrokovana AAD obično se osjeća dublje u prsima i jača je od bolova tijekom infarkta miokarda. Tijekom fizičkog pregleda, liječnik će primijetiti da bolesnik često ima nizak krvni tlak, hladnu kožu, znojenje i može biti u stanju šoka. Vrlo karakterističan znak jest oslabljen ili potpuno odsutan puls u femoralnim arterijama (pseudokoarktacija), dok ponekad puls može biti odsutan i u jednoj od karotidnih ili brahijalnih arterija. U slučaju postupne disekcije u obje femoralne arterije može se osjetiti "dvostruki" puls tj. odvojeni puls u oba lumena (pravom i lažnom) (12).

Tablica 4.1. Klinička slika i komplikacije kod bolesnika s disekcijom aorte

	<b>TIP A</b>	<b>TIP B</b>
Bol u prsima	80%	70%
Bol u leđima	40%	70%
Nagli nastup boli	85%	85%
Migrirajuća bol	<15%	20%
Aortna regurgitacija	40-75%	---
Tamponada srca	<20%	---
Ishemija miokarda ili infarkt	10-15%	10%
Zatajenje srca	<10%	<5%
Pleuralni izljevi	15%	20%
Sinkopa	15%	<5%
Veliki neurološki deficit (koma ili moždani udar)	<10%	<5%

Ozljeda leđne moždine	<1%	---
Ishemija crijeva	<5%	---
Akutno zatajenje bubrega	<20%	10%
Ishemija donjih ekstremiteta	<10%	<10%

Izvor: Vlastita izrada autora

Bol u prsima obično je karakteristična za AAD tipa A prema Stanford klasifikaciji, dok bol kod tipa B zahvaća leđa i trbuh no to ne mora nužno biti slučaj. Iako se bol tradicionalno opisuje kao razdiruća ili parajuća, istraživanja su pokazala da većina pacijenata opisuje bol kao probadajuću ili oštru. Također, u 28.3% slučajeva bol je opisana kao šireća, a u 16.6% slučajeva kao selilna. Bol se obično širi prema dolje kako disekcija napreduje pa se najintenzivnija bol premješta iz prsiju prema regiji između lopatica i dalje prema dolje (vidljivo na Tablici 4.1) (13).

#### 4.6. Dijagnostički postupci kod disekcije aorte

Rezultati laboratorijskih pretraga uopćeno su neodređeni. Često se primjećuje povećanje broja bijelih krvnih stanica (leukocitoza) i anemija kao posljedica širenja krvarenja ili akutnog gubitka volumena krvi. Elektrokardiogram (EKG) obično nema dijagnostičku vrijednost, osim u slučajevima kada postoji disekcija koronarnih arterija kada se mogu uočiti znakovi ishemije ili infarkta miokarda. Na rendgenskoj slici srca i pluća ponekad je moguće primijetiti proširenje srednje prsne šupljine, ali to nije uvijek prisutno. Ovisno o patološkim promjenama na rendgenima, mogu se uočiti različiti znakovi. Na primjer, ako krv procuri u perikardijalnu šupljinu može se primijetiti povećanje sjene srca, dok se kod curenja u pleuralnu šupljinu mogu vidjeti znakovi prisutnosti tekućine u pleuralnom prostoru (14).

Dijagnostički "zlatni standard" za identifikaciju akutne aortalne disekcije (AAD) uključuje sljedeće korake, rangirane prema prioritetnosti:

- Ultrazvuk (UZV) - općenito prihvaćen kao vrlo koristan za dijagnosticiranje AAD, posebno kada se disekcija nalazi u uzlaznoj aorti. Transtorakalni ultrazvuk (TTE) često može otkriti akutnu disekciju.

- Transesofagealni ehokardiogram (TEE) - ovom metodom moguće je pregledati cijeli lumen aorte, uključujući ulaz, luk i izlaz, a pomoću Doppler analize mogu se procijeniti protoci u lažnom i pravom lumenu.
- Radiološke metode (CT, MR) - precizno mogu odrediti mjesto disekcije i njezin odnos s okolnim strukturama.
- Angiografija - koristi se za vizualizaciju proširene aorte, a također može pomoći u identifikaciji "lebdećeg listića" (flap), odnosno odljuštenja intime, te u utvrđivanju topografskog odnosa između pravog i lažnog lumena u odnosu na izlazne viscerarne krvne žile (14).

Tablica 4.2. Laboratorijski nalazi kod bolesnika s disekcijom aorte

<b>Laboratorijski nalazi</b>	<b>Način detekcije</b>
Crvena krvna slika	Gubitak krvi, krvarenje, anemija
Broj leukocita	Infekcija, upalni procesi
CRP	Upalni procesi
Prokalcitonin	Diferencijalna dijagnoza između SIRS-a i sepse
Kreatin kinaza	Reperfuzijska ozljeda, rabdomioliza
Troponin I ili troponin T	Ishemijska ozljeda srca, infarkt miokarda
D dimeri	Disekcija aorte, plućna embolija, tromboza
Kreatinin	Zatajenje bubrega
Aspartat transaminaza / alanin aminotransferaza	Ishemija jetre, bolest jetre
Laktati	Ishemija crijeva, metabolički poremećaj
Glukoza	Dijabetes
Plinovi u krvi	Metabolički poremećaj, oksigenacija

Izvor: Vlastita izrada autora

Kao što je prikazano u Tablici 4.2, vidljiva je povezanost laboratorijskih nalaza i načina detekcije. Primjerice, povećani broj leukocita ukazuje na infekciju i upalne procese u organizmu.

Prilikom slikovnih pretraga disekcija aorte koriste se CT (kompjuterizirana tomografija), MR (magnetska rezonanca) i TEE (transtorakalna ehokardiografija), a podjednako su pouzdani u potvrđivanju ili isključivanju dijagnoze akutne disekcije aorte. Transtorakalna ehokardiografija uz korištenje Dopplera pouzdana je metoda za prikaz protoka preko laceracija aorte kao i za lociranje mjesta laceracije te je transtorakalna ehokardiografija od velikog značaja kod nestabilnih pacijenata i može se upotrijebiti i za monitoring promjena u operacijskoj sali te u postoperativnoj intenzivnoj skrbi (14).

U Tablici 4.3 prikazani su slikovni pokazatelji disekcije aorte kod disekcije aorte, intramuralnog hematoma, penetrantnog ulkusa aorte te kod svih oblika disekcije aorte.

Tablica 4.3. Slikovni pokazatelji disekcije aorte

Disekcija aorte
Vizualizacija "lepršanja" intime
Opseg zahvaćenosti anatomskih segmenata aorte
Identifikacija lažnog i pravog lumena (ukoliko postoji)
Lokalizacija mjesta disekata
Identifikacija anterogradne i/ili retrogradne disekcije aorte
Identifikacija, stupnjevanje i mehanizam regurgitacije aortne valvule
Zahvaćenost aortnih ogranaka
Detekcija hipoperfuzije (slaba perfuzija ili bez perfuzije)
Detekcija ishemije organa (mozak, srce, crijeva, bubrezi,...)
Detekcija i stupanj perikardijalnog izljeva
Detekcija i opseg pleuralnog izljeva

Detekcija periaortalnog krvarenja
Znakovi medijastinalnog krvarenja
Intramuralni hematom
Lokalizacija i opseg zadebljanja aortne stijenke
Prisutnost ateromatozne bolesti
Prisutnost malih razderotina intime
Penetrantni ulkus aorte
Lokalizacija lezije (duljina i dubina)
Simultana prisutnost intramuralnog hematoma
Zahvaćenost periaortalnog tkiva i krvarenje
Kod svih oblika disekcije aorte
Simultana prisutnost drugih lezija aorte: aneurizme, plakova, znakova upalne bolesti i sl.

Izvor: Vlastita izrada autora

#### 4.6.1. Kompjutorizirana tomografija (CT)

CT je pristupačna i neinvazivna dijagnostička metoda koja pokazuje vrlo visoku osjetljivost i pouzdanost u prepoznavanju akutne disekcije aorte. Iako je osjetljivost nešto niža (80%) za disekciju aorte ascendens, u tim slučajevima često se koriste dodatne ultrazvučne pretrage. CT omogućuje snimanje cijele aorte što je često dostatno za postavljanje dijagnoze, prikazivanje pravog i lažnog lumena kao i mjesta razdvajanja intime i ulaska krvi u stijenku krvne žile. Ovakav precizan prikaz od velike je važnosti za daljnje planiranje terapije (15).

Također, CT snimke mogu otkriti prisutnost tromba koji obično ukazuje na lažni lumen jer se nalazi unutar njega. Međutim, kod pacijenata s aneurizmatskim proširenjem aorte, tromb se također može nalaziti u pravom lumenu. Za disekciju aorte descendens, lažni je lumen obično veći od pravog lumena u više od 90% slučajeva, što također pomaže u razlikovanju tih situacija. Trodimenzionalni CT može biti koristan za planiranje terapije i kirurških zahvata, ali aksijalne (ravne) snimke pružaju najbolji prikaz topografskih odnosa pravog i lažnog lumena te potencijalnih problema s granama aorte. Iako je preporuka operativni zahvat za Stanford tip A

temeljiti na CT nalazima, većina se pacijenata podvrgava preoperativnom CT skeniranju i transezofagealnom ultrazvuku kad klinički i/ili laboratorijski nalazi ukazuju na hitnu kiruršku intervenciju. U usporedbi s drugim dijagnostičkim metodama, CT pruža izuzetno jasne anatomske informacije što je od presudne važnosti za planiranje kirurških ili endovaskularnih postupaka i čini ga najpouzdanijom opcijom za praćenje stanja pacijenata (15).

#### **4.6.2. Transtorakalna ehokardiografija - TTE**

Transtorakalna ehokardiografija (TTE) ima varijabilnu osjetljivost između 35% i 80%, te specifičnost između 40% i 95%. Iako je TTE neinvazivna i lako dostupna dijagnostička metoda koja nema štetno zračenje, ima svoje nedostatke. Neki od tih nedostataka uključuju ograničenu vizualizaciju zbog uskih prostora između rebara, smanjenu učinkovitost kod pretilih ili osoba s emfizemom pluća te moguće lažno pozitivne rezultate uzrokovane artefaktima. S obzirom na navedene mane, kad je riječ o ultrazvučnim dijagnostičkim pregledima za torakalne patologije, prednost se daje transezofagealnoj ehokardiografiji (TEE), posebice zbog bliske anatomije jednjaka i aorte. Osjetljivost TEE-a je visoka, iznosi 98%, dok se specifičnost kreće između 63% i 96%. TEE ima niz prednosti, pri čemu se ističu jednostavna primjena, čak i kod pacijenata u krevetu, te široka dostupnost (16).

Kao i ostali ultrazvučni pregledi, TEE nije štetan za zdravlje jer ne koristi zračenje. TEE omogućuje lokalizaciju mjesta ljuštenja intime, detekciju lažnog lumena, praćenje protoka krvi u njemu, identifikaciju tromba, procjenu stanja koronarnih arterija i grana aorte, procjenu stupnja regurgitacije i otkrivanje pleuralnog izljeva. Primjena tehnike color Doppler dodatno smanjuje rizik od lažno pozitivnih rezultata i povećava točnost dijagnostičkog postupka. Glavno je ograničenje TEE-a nemogućnost detaljne vizualizacije distalnog dijela uzlazne aorte i luka aorte zbog prisutnosti zraka u traheji i lijevom bronhu te nemogućnost detekcije disekcije ispod ošita. Ipak, prednosti TEE-a znatno nadmašuju nedostatke, a činjenica da se ovaj pregled može izvesti čak i u operacijskoj sali kod nestabilnih pacijenata sa sumnjom na disekciju aorte, čime se štedi dragocjeno vrijeme, doprinosi njegovoj širokoj primjeni danas (16).

### **4.6.3. Magnetska rezonanca - MR**

Među svim navedenim dijagnostičkim metodama, magnetska rezonanca (MR) ima najvišu osjetljivost i specifičnost u detekciji disekcije aorte, čak u rasponu između 95% i 100%. Ovom dijagnostičkom pretragom moguće je identificirati mjesto ljuštenja intime, procijeniti širenje disekcije unutar stijenke aorte te razlikovati pravi od lažnog lumena. Također, MR može precizno prikazati zahvaćenost ogranaka aorte s visokom osjetljivošću i specifičnošću.

Međutim, postoje i nedostaci ove dijagnostičke metode. Naime, MR nije široko dostupan zbog ograničenog broja uređaja, ima visoke troškove i zahtijeva relativno dugotrajno snimanje što nije prikladno u situacijama gdje je hitna intervencija neophodna. Osim toga, MR je kontraindiciran kod pacijenata s implantiranim pacemakerima ili drugim metalnim uređajima (17).

## **4.7. Mogućnosti liječenja disekcije aorte**

Akutna disekcija tipa A prema Stanford klasifikaciji, što uključuje aortu ascendens, smatra se hitnom kirurškom situacijom. Suprotno tome, kod akutne disekcije tipa B daje se prednost konzervativnoj terapiji, osim ako se pojave komplikacije što zahtijeva kirurški ili endovaskularni pristup.

### **4.7.1. Konzervativno liječenje disekcije aorte**

Cilj je medicinskog tretmana akutne aortalne disekcije smanjenje krvnog tlaka i usporavanje srčanih kontrakcija, odnosno smanjenje frekvencije kontrakcija lijeve klijetke budući da se pokazalo kako to smanjuje traumatski učinak na aortu i širenje disekcije duž njezine stijenke. Pacijenta s aortalnom disekcijom treba hitno prebaciti u jedinicu intenzivne skrbi. Morfij se primjenjuje za analgeziju, a cilj je sniziti krvni tlak na razinu između 100 i 120 mmHg. Početna terapija za kontrolu krvnog tlaka obuhvaća intravenozno davanje beta-blokatora koji također smanjuju srčanu frekvenciju ispod 60 otkucaja u minuti (15). Može se primijeniti infuzija propranolola ili labetalola (koji se također može davati kao brzi bolus). Esmolol se također može koristiti u akutnoj terapiji zbog kraćeg vremena djelovanja i brže učinkovitosti. Prednost se daje esmololu u slučajevima kada pacijenti ne podnose beta-blokatore zbog primjerice astme. Blokatori kalcijevih kanala, poput verapamila i diltiazema, koriste se u terapiji ako postoje



kontraindikacije za beta-blokatore. Prije nego što se prijeđe s intravenozne na oralnu terapiju, potrebno je postići kontrolu krvnog tlaka (18).

Ako krvni tlak i dalje ostaje visok nakon primjene beta-blokatora, može se uvesti nitroprusid kako bi se postigao ciljani raspon od 100 do 120 mmHg. Važno je napomenuti da nitroprusid nikako ne bi trebao biti korišten bez prethodne primjene beta-blokatora jer bi inače izazvao proširenje krvnih žila i potencijalno pogoršao disekciju aorte. To bi rezultiralo povećanim kontrakcijama srca i većim stresom na stijenku aorte što bi moglo dovesti do širenja disekcije. Ako pacijent ima nizak krvni tlak, prije nego što se nadoknadi volumen, važno je utvrditi uzrok takvog stanja bilo da se radi o krvarenju u perikardijalnu šupljinu s tamponadom miokarda, valvularnoj insuficijenciji ili oslabljenoj funkciji lijeve klijetke. Inotropne lijekove treba izbjegavati jer mogu pogoršati disekciju. U slučaju tamponade, perkutana perikardiocenteza može povećati krvarenje i dovesti pacijenta u stanje šoka (18).

#### **4.7.2. Kirurške i endovaskularne metode liječenja disekcije aorte**

Kao što je već napomenuto, kirurški ili endovaskularni zahvat primjenjuje se u slučaju komplikacija disekcije aorte tipa B prema Stanford klasifikaciji. Indikacije za takav pristup uključuju trajno visoki krvni tlak, bol koja ne reagira na konzervativnu terapiju, širenje disekcije duž stijenke aorte (što također može biti naznačeno prisutnom dugotrajnom boli), zatvaranje jednog od glavnih ogranaka aorte što može rezultirati ishemijom organa, povećanje promjera disecirajuće aorte te rupture (17). Budući da se ovakvim invazivnim terapijskim pristupima rješavaju samo složeni slučajevi, nije iznenađujuće što je stopa smrtnosti u ovoj skupini pacijenata veća u usporedbi s pacijentima liječenim konzervativno. Smrtnost unutar bolnice za pacijente koji su podvrgnuti operaciji iznosi približno 30%, dok je smrtnost u skupini pacijenata koji su primili konzervativno liječenje oko 10%. Važno je napomenuti da se ovi podatci odnose na kratkoročni ishod. Što se tiče dugoročnog praćenja, situacija je nešto drugačija jer smrtnost zapravo postaje slična u obje skupine (18).

#### **4.7.3. Kirurške metode liječenja kod komplikacije disekcije aorte tipa Stanford B**

Kada je riječ o disekciji aorte tipa B prema Stanford klasifikaciji, kirurška se intervencija primjenjuje samo u slučaju pojave komplikacija. To uključuje perzistentnu bol, brzo širenje promjera aorte, prisutnost periaortalnog ili medijastinalnog hematoma ili znakove rupture. Također, disekcija koja se razvije u prethodno aneurizmatски proširenoj aorti također se smatra hitnim kirurškim slučajem. Druga komplikacija koja zahtijeva kirurški zahvat jest ishemija ekstremiteta ili visceralnih organa koja se može rješavati putem kateterizacije, a u slučaju da to ne donese poboljšanje prelazi se na operativni zahvat. Sve ostale nekomplikirane disekcije tipa B prema Stanford klasifikaciji liječe se konzervativno, odnosno medikamentnom terapijom (17).

U slučaju prisutne ruptуре, kirurški je zahvat neizbježan te obuhvaća zamjenu zahvaćenog dijela aorte implantatom. Postavlja se pitanje koliku dužinu aorte treba resekirati, pri čemu se većina kirurga odlučuje za ograničenu resekciju proksimalnog dijela aorte zbog visokog rizika od paraplegije kod cjelovite resekcije, unatoč tome što hematom često zahvaća čitavu aortu descendens (16). Kada je riječ o ishemiji organa uzrokovanoj okluzijom ogranaka aorte, također je potreban hitan kirurški zahvat koji može uključivati zamjenu proksimalnog dijela aorte descendens s rekonstrukcijom distalnog dijela kako bi se preusmjerio tok krvi prema pravom lumenu i riješila ishemija, iako ovo ne uspijeva u svim slučajevima. Postoje i druge kirurške tehnike koje se primjenjuju u takvim slučajevima kao što su stvaranje premosnica do pogođenih tkiva ili endovaskularne metode, o kojima će biti više riječi u nastavku ovog poglavlja (17).

Treća skupina komplikacija koja zahtijeva operaciju uključuje prijetecu rupturu, brzo širenje lumena i širenje disekcije kroz stijenku aorte. Perzistentna bol koja ne reagira na medikamentnu terapiju može ukazivati na prijetnju rupturom. Kako bi se pravovremeno otkrila takva stanja, radi se ponavljajući radiološki pregled (CT ili MR) unutar 3 do 5 dana od pojave simptoma, čak i kod asimptomatskih pacijenata koji dobro reagiraju na konzervativnu terapiju. Brza dilatacija zahvaćene stijenke aorte predstavlja visok rizik od ruptуре. U slučaju prijetnje rupturom, kirurška zamjena dijela aorte implantatom je nužna. Međutim, postavlja se pitanje koje dijelove aorte treba resekirati. Svensson i Crawford preporučuju zamjenu samo proksimalnog dijela aorte descendens kako bi se smanjio rizik od paraplegije uzrokovane devaskularizacijom kralježnične moždine (17).

Kirurški se pristup također primjenjuje kod kronične disekcije tipa B kako bi se usporila progresija i spriječila prijetnja rupturom. Indikacije za operaciju u ovim slučajevima slične su kao i kod ostalih torakoabdominalnih aneurizmi. Bez obzira na to je li disekcija akutna ili kronična, postupak uključuje zamjenu zahvaćenog dijela aorte odgovarajućim graftom. Standardni kirurški pristup uključuje lateralnu torakotomiju kroz peti interkostalni prostor kako bi se osigurao pristup aorti. U nekim slučajevima može biti potrebno izvesti operaciju na obje strane kako bi se adekvatno prikazala krvna žila. Većina tih operacija izvodi se uz upotrebu uređaja za ekstrakorporalnu cirkulaciju, a hipotermija se često inducira tijekom implantacije grafta kako bi se izjednačili perfuzijski tlakovi iznad i ispod hvataljke (18).

#### **4.7.4. Endovaskularna fenestracija i ugradnja stenta**

S obzirom na visoki rizik od smrtnosti povezan s otvorenim kirurškim zahvatom kod komplikacija disekcije aorte tipa B prema Stanford klasifikaciji, sve se više razvijaju manje invazivne endovaskularne metode liječenja. Endovaskularna fenestracija i postavljanje stenta postalo je popularno 1990. godine kao metoda za rješavanje malperfuzije organa povezane s disekcijom. Iako ovakva tehnika zahtijeva veliku vještinu i iskustvo kirurga, pokazalo se da ima znatno manju stopu komplikacija i smrtnosti u usporedbi s otvorenim operacijama. Međutim, potencijalni je nedostatak ove tehnike nemogućnost poticanja protoka krvi kroz lažni lumen, što može uzrokovati progresivno širenje i stvaranje aneurizme s rizikom od rupture. Opstrukcija ogranaka aorte u slučaju disekcije može se podijeliti na statičku i dinamičku. Statička opstrukcija nastaje kada disekcija doseže mjesto gdje krvna žila izlazi iz aorte, stvarajući hematoma koji ulazi u stijenkku krvnih žila i sužava lumen. S druge strane, dinamički tip opstrukcije nastaje kada lažni lumen komprimira pravi lumen toliko da ne dopušta dovoljan protok krvi iz aorte u ogranku, što dovodi do ishemije. Ponekad se može susresti i kombinacija oba tipa opstrukcije (19).

Endovaskularna fenestracija i postavljanje stenta počinju angiografijom kako bi se precizno prikazali anatomske odnose i mjesta opstrukcije. Također se koristi intravaskularni ultrazvuk (IVUS) koji pruža detaljan prikaz odnosa između disekcije i krvnih žila koje izlaze iz aorte. Tijekom postupka mjere se tlakovi u gornjoj mezenteričnoj arteriji, renalnim arterijama i vanjskim ilijačnim arterijama istodobno s tlakom u aorti. Kontrastno sredstvo ručno

ubrizgava u svaki od ogranaka kako bi se provjerilo jesu li svi mjerni tlakovi periferno od distalnog kraja lažnog lumena i kako bi se otkrila eventualna druga patološka stanja poput arteriopatije ili periferne embolizacije. Pri postojanju opstrukcije ogranaka aorte, sistolički gradijent između aorte i gornje mezenterične arterije ili renalnih arterija od 15 mmHg ili izostanak kontrasta nakon aplikacije kod angiografije upućuju na prisutnost opstrukcije. Patološki nalazi IVUS-a mogu uključivati okluziju nalik zastoru, trombozu ili perifernu emboliju (20).

Nakon što se dijagnosticira opstrukcija ogranka aorte povezana s disekcijom, slijedi terapijski postupak. Endovaskularna fenestracija obično se provodi uz pomoć Amplatz žice kroz Cobra kateter. Nakon što se kateter sa žicom postavi u lumen, zamjenjuje se setom za uvođenje RoschUchida te se zatim taj set uvodi u pravi lumen. Nakon toga, Amplatz žica se izvlači, a umjesto nje umeće se troakar s 5Fr kateterom u svrhu probijanja membrane koja odvaja pravi od lažnog lumena, a sve pod kontrolom fluoroskopa i IVUS-a. Nakon što se membrana probije, provodi se balonska dilatacija na tom mjestu, stvarajući otvor promjera 14 mm. Na kraju ovog postupka postoje dva otvora koji se prate pomoću IVUS-a. Ako pravi lumen ostane kolabiran ili ako postoji gradijent tlaka, uvodi se samoekspandirajući stent širokog promjera (16-22 mm), uz pažljivo izbjegavanje preklapanja s ušćima renalnih arterija i gornje mezenterične arterije. Stent se ne smije uvoditi kroz fenestracijski otvor kako bi se izbjegla opasnost da jedan njegov dio završi u pravom, a drugi u lažnom lumenu, što bi moglo uzrokovati dodatne komplikacije. Također je važno napomenuti da se opstrukcija gornje mezenterične arterije mora rješavati prije nego što se rješava opstrukcija renalnih arterija jer gornja mezenterična arterija opskrbljuje veće područje (21).

Kada je dijagnosticirana statička opstrukcija, preferirana je metoda liječenja uvođenje stenta u pogođeni ogranak aorte. Samošireći stent pažljivo se uvodi pod kontrolom fluoroskopa i, u određenim situacijama, intravaskularnog ultrazvuka (IVUS). Stent se implantira dublje u lumen aorte (do 5-10 mm) u usporedbi s uobičajenim postupkom za aterosklerotsku stenozu. Po završenom postupku, nužno je ponovno procijeniti situaciju pomoću IVUS-a i mjerenja tlakova. U rijetkim slučajevima, revascularizacija zahvaćenog ogranaka može povećati protok krvi u pravom lumenu, što može rezultirati kolapsom proksimalnog dijela pravog lumena i dinamičkom opstrukcijom. Ako se takva dinamička opstrukcija pojavi kao rezultat liječenja suženja ogranaka, provodi se fenestracija i postavljanje stenta u aortu (22).

#### **4.7.5. Endovaskularna stent graft implantacija**

Početni koraci u implantaciji stent graftova u torakalnu aortu datiraju iz 1992. godine, kada su se uglavnom koristili za tretiranje aneurizme torakalne aorte (TAA). Kasnije, oko 1999. godine, ovakav se pristup proširio na akutne torakalne disekcije. Ovaj postupak ima dvije značajne prednosti. Prvo, stent graft osigurava stabilnost pravog lumena kod akutnih disekcija čime se smanjuje rizik od rane rupture i, u nekim slučajevima, rješava opstrukcija ogranaka aorte kao što je dinamička opstrukcija, bez potrebe za dodatnim kirurškim zahvatima (23). Drugo, kada se stent graftom prekrije ulaz u lažni lumen, pravi lumen može se proširiti, a lažni lumen može trombozirati zbog prometa krvi u njemu. Teoretski, ovo pomaže u prevenciji budućih komplikacija, kao što je dilatacija lažnog lumena koja može dovesti do razvoja aneurizme i rupture. Čak i ako lažni lumen ne trombozira potpuno, odvajanje od sistoličkog tlaka u tijelu može ograničiti njegovu progresiju prema aneurizmatškoj dilataciji (24).

#### **4.8. Zdravstvena njega pacijenta sa disekcijom aorte**

Proces zdravstvene njege obuhvaća pet ključnih faza koje uključuju identifikaciju bolesnikovih potreba za njegom, postavljanje dijagnoze, planiranje njege, provođenje planiranih intervencija i konačno, evaluaciju. Maslowljeva teorija hijerarhije potreba pomaže medicinskim sestrama u razumijevanju prioriteta bolesnika tijekom procesa zdravstvene njege. Prema ovoj teoriji, temeljne fiziološke potrebe moraju biti zadovoljene prije nego se može razmišljati o višim potrebama poput sigurnosti, ljubavi, poštovanja i samoaktualizacije. Medicinska sestra ima ulogu pružanja psihološke i fizičke podrške te edukacije bolesnika kako bi zadovoljili njegove osnovne potrebe. Glavna je svrha zadovoljenja tih potreba promicanje oporavka, očuvanje zdravlja ili pružanje udobnosti tijekom terminalne faze bolesti (25).

Zdravstvena se njega može opisati kao proces u kojem medicinska sestra pomaže osobi, bilo da je bolesna ili zdrava, u obavljanju svakodnevnih aktivnosti koje ne može obaviti sama zbog nedostatka snage, znanja ili volje. Proces zdravstvene njege započinje identifikacijom bolesnikovih potreba putem promatranja njegovog izgleda i ponašanja te kroz komunikaciju putem razgovora (intervjua). Ovaj proces temelji se na principima usmjerenosti na bolesnika i holističkog pristupa, prepoznajući da svaki bolesnik ima jedinstvene potrebe koje zahtijevaju individualni pristup. Osim razgovora s bolesnikom, medicinska sestra procjenjuje bolesnikovo

stanje i promatranjem izgleda, mjerenjem vitalnih znakova i analiziranjem izlučevina. Nakon što su bolesnikove potrebe identificirane, medicinska sestra zajedno s bolesnikom postavlja sestrinsku dijagnozu koja služi kao osnova za planiranje zdravstvene njege. U trećoj fazi, medicinska sestra i bolesnik zajedno razvijaju plan zdravstvene njege. Bolesnik sudjeluje u postavljanju prioriteta problema, dok medicinska sestra koristi svoje stručno znanje i iskustvo. Ovaj proces rezultira izradom plana koji uključuje sestrinsku dijagnozu, postavljene ciljeve i planirane intervencije. Faza provođenja zdravstvene njege, četvrta faza, uključuje analizu kvalitete provedbe plana i provođenje predviđenih intervencija. Zaključno, u petoj fazi, vrši se evaluacija postignutih ciljeva i plana zdravstvene njege kako bi se dobila povratna informacija o napretku bolesnika i potrebi za eventualnom revizijom plana (25).

#### **4.9. Zdravstvena njega pacijenta prije operativnog zahvata**

Na odjelu za kardiokirurgiju za njegu pacijenata zadužene su medicinske sestre. Pacijentima je na ovom odjelu pružena neprekidna, cjelodnevna skrb. Pacijenti kojima je dijagnosticirana disekcija aorte uvijek su hitni slučajevi i primaju se u jedinicu intenzivnog liječenja. Operativni je zahvat potrebno pripremiti i obaviti što prije, ukoliko to dopušta stanje pacijenta. Pri dolasku pacijenta, medicinske sestre provode pripremne radnje kako bi osigurale sve potrebno za njegov prijem. To uključuje prikupljanje svih relevantnih dokumenata kao što su lista za 24-satno praćenje vitalnih funkcija, upute za laboratorijske pretrage, transfuzije i rendgenske snimke pluća te dokumentacija o ordiniranoj i primljenoj terapiji. Pripremaju se i krevet, pokrivači i uređaji za održavanje topline pacijenta npr. aparat za zagrijavanje. Osim toga, priprema se oprema kao što su grijači krvi, kateteri i sustavi za aspiraciju, infuzijske pumpe, pribor za reanimaciju i oprema za intubaciju. Testira se respirator, pripremaju elektrode za praćenje pacijenta i pulsni oksimetar. Prije dolaska pacijenta, priprema se i tzv. "komorica" s fiziološkom otopinom koja je povezana s pacijentom i monitorom kako bi se pratili vitalni parametri, uključujući centralni venski tlak (CVT), arterijski tlak (AT) i plućni arterijski tlak (PAP) (26).

Medicinske sestre pripremaju i lijekove koji će biti potrebni za pacijentovo liječenje, a to uključuje vazoaktivne intravenozne lijekove u različitim omjerima kao što su noradrenalin i adrenalin. Također, pripremaju se hipnotici i analgetici s narkotičkim svojstvima, kao što su midazolam, morfin, fentanil i hipnomidat. Osim toga, priprema se nerazrijeđeni adrenalin i atropin. Svi se ovi lijekovi pripremaju kako bi se mogli promptno primijeniti u slučaju hitnih

potreba pacijenta, posebno u situacijama životne ugroze. Nadalje, provode se pripreme za administraciju kisika što uključuje pripremu opreme poput maske ili nosnog katetera te boca s destiliranom vodom koja je spojena na izvor centralnog kisika. Također, osigurava se dostatna količina sterilnog materijala, uključujući jednokratne i višekratne komponente. Nakon dolaska u OHBP, medicinska sestra postupa na sljedeći način: pacijenta smješta na krevet i uklanja svu njegovu odjeću, obuću i nakit, uzimajući sve osobne stvari uz svjedoka te ih predaje pratnji ili pažljivo bilježi i arhivira. Slijedi postavljanje elektroda za kontinuirano praćenje elektrokardiograma (EKG) na pacijentovu tijelu, dok se na prst postavlja pulsni oksimetar za neinvazivno mjerenje zasićenja krvi kisikom (26).

Ovisno o rezultatima zasićenja krvi kisikom ( $\text{SaO}_2$ ), pacijentu se priključuje kisik putem maske s većim protokom (6-10 l) ili nosnog katetera s manjim protokom (2-6 l). Krevet se postavlja u blago povišen položaj, postavlja se manžeta za neinvazivno mjerenje krvnog tlaka, uspostavlja venski pristup putem venske kanile i snima dvanaest-kanalni EKG te mjeri tjelesna temperatura. Pacijentu se na potpisivanje pruža dokument kojim pristaje na operativni zahvat i primjenu krvi te krvnih pripravaka. Nakon ovih početnih postupaka, medicinska sestra psihološki priprema pacijenta za postavljanje invazivnih katetera. Pacijentu se objašnjava da će se postaviti kateteri koji su nužni za njegovo zdravlje i da će dobiti lokalnu anesteziju kako bi se smanjila bol. Medicinska sestra priprema potrebni materijal za postavljanje arterijske kanile, što uključuje sterilnu jednokratnu arterijsku kanilu, sterilne tufere, pean, iglodržać, sterilne rukavice, bubrežnjak, konac za šivanje (obično "dvije nule" 2-0), igle za supkutano davanje lijeka, šprice (2, 5 i 10 ml), lokalni anestetik (Lidokain), antiseptično sredstvo za dezinfekciju kože (npr. Braunol), sterilnu kompresu, Curafix ljepljenu za fiksiranje arterijske kanile, kape, maske, ogrtače. Postavljanje arterijske kanile obavlja liječnik dok medicinska sestra pruža podršku i asistira tijekom postupka. Nakon postavljanja kanile, ona se fiksira na kožu i spaja na monitor kako bi se kontinuirano mjerio arterijski tlak i po potrebi korigirao (26).

Slijedi postavljanje centralnog venskog katetera (CVK) koji služi za mjerenje centralnog venskog tlaka, primjenu intravenozne terapije i uzimanje uzoraka krvi za laboratorijske pretrage. Prilikom obavljanja ovakvih invazivnih postupaka potrebno je naglasiti da medicinska sestra priprema pacijenta, pribor i medicinski tim, a liječnik izvodi postupak. Za ovu proceduru, medicinska sestra priprema odgovarajući materijal, uključujući CVK set (tro-žilni), sterilni set za postavljanje CVK-a, konac (2-0), šprice od 5 i 10 ml, igle za supkutanu primjenu lijeka,

lokalni anestetik, sterilne rukavice, kape, maske, ogrtače i dezinficijens za kožu. Nakon što se CVK postavi, fiksira se za kožu, sterilno zaštiti i spaja s komoricama za mjerenje centralnog venskog tlaka. Tlak se prati na monitoru, a CVK također omogućava uzimanje uzoraka krvi za laboratorijske analize. U iznimnim situacijama, kao dio pripreme za operaciju, postavlja se plućni arterijski kateter (Swan Ganz) koji omogućuje detaljno hemodinamsko praćenje i mjerenje cirkulacijskih parametara (26).

Sestra priprema potrebni materijal za postavljanje PA katetera, što uključuje sterilnu jednokratnu PA kanilu, sterilne tufere, pean, iglodržač, sterilne rukavice, bubrežnjak, konac za šivanje (obično "dvije nule" 2-0), igle za supkutanu primjenu lijeka, šprice (2, 5 i 10 ml), lokalni anestetik, sterilnu kompresu, Curafix ljepenuku za fiksiranje katetera, kape, maske, ogrtače i dezinficijens za kožu. Postavljanje plućnog arterijskog katetera zahtijeva preciznost i pažnju, a medicinska sestra pruža podršku i asistira liječniku tijekom postupka. Nakon postavljanja katetera, sterilno se zaštiti i spaja s komoricama za mjerenje centralnog venskog tlaka. Također, medicinska sestra uzima uzorak krvi radi određivanja miješane venske saturacije. Nakon postavljanja svakog od ovih katetera, medicinska sestra postavlja komorice u srednju aksilarnu liniju pacijenta i "nulira" ih pomoću posebnog dugmeta na hemomedu kako bi tlakovi bili precizno izmjereni. Po uspješnom postavljanju katetera, slijedi postupak brijanja pacijenta primjenom klipera, a ne žileta, kako bi se izbjegla mogućnost mikrooštećenja kože koja bi mogla služiti kao ulazna točka za infekcije. Nakon toga, pacijent se briše i čisti u krevetu s dezinficijensom prema odobrenju bolničke ustanove, a zatim priprema za transport u operacijsku dvoranu (26).



#### **4.10. Zdravstvena njega pacijenta nakon operativnog zahvata**

Nakon operacije, pacijenta se prevozi na Kardiokiruršku JIL (Jedinicu Intenzivnog Liječenja) posebnim kardiokirurškim dizalom uz prisustvo anesteziološkog tima (anesteziologa i anesteziološkog tehničara), kardiokirurga i perfuzionista. U ovom trenutku, pacijent je anesteziran, mehanički je ventiliran pomoću prijenosnog respiratora i kontinuirano se prati u opsegu sličnom onom u operacijskoj dvorani. Često je spojen na ECMO (extrakorporalna membranska oksigenacija), uređaj koji preuzima funkcije srca i pluća kako bi srce moglo odmoriti i oporaviti se. ECMO (engl. Extracorporeal Membrane Oxygenation) sofisticirani je medicinski uređaj koji se koristi u kritičnim situacijama kada standardna ventilacija pluća i tradicionalna terapija nisu dovoljni za održavanje adekvatne razine kisika u tijelu i uklanjanje ugljičnog dioksida. Ovaj se uređaj koristi za pacijente s ozbiljnim problemima u dišnom sustavu, srcu ili cirkulaciji, često u situacijama gdje je život pacijenta u opasnosti. ECMO sustav funkcionira tako da izvlači krv iz tijela pacijenta, provlači je kroz membranu za oksigenaciju kako bi je obogatio kisikom i oslobodio od ugljičnog dioksida, a zatim vraća natrag u tijelo pacijenta. Na taj način, ECMO privremeno preuzima funkciju pluća i/ili srca, omogućavajući pritom tijelu potreban oporavak (27).

ECMO je iznimno složena i napredna tehnologija koja se primjenjuje u specijaliziranim bolnicama i obično zahtijeva suradnju stručnjaka iz različitih disciplina, uključujući kardiokirurge, intenziviste, perfuzioniste i medicinske sestre. Primjenjuje se u teškim slučajevima akutnog respiratornog distresnog sindroma (ARDS) i srčanih bolesti kao i kod novorođenčadi s respiratornim ili cirkulacijskim problemima. Ova tehnologija može biti izuzetno korisna u spašavanju života pacijenata u kritičnom stanju, ali se primjenjuje kao posljednje sredstvo kada druge terapije nisu uspjele. Pacijent obično dolazi iz operacijske dvorane sa sniženom tjelesnom temperaturom, stoga je važno odmah ga zagrijati pomoću "warm touch" uređaja i posebnog pokrivača. Nakon operacije, važno je obratiti pažnju na moguće medijastinalno krvarenje, a uloga medicinske sestre je od iznimne važnosti u ovom procesu (27).

Kada pacijent stigne u Kardiokiruršku JIL, medicinska sestra povezuje torakalne drenaže na sustav za aktivno odvodnjavanje (tzv. Redax drenaža). U prvom satu, dopušteno je krvarenje na drenaže do 500 ml/h, u drugom satu do 400 ml/h, a u trećem satu do 300 ml/h. Sestra redovito, svaki sat, prati vitalne funkcije pacijenta i bilježi ih kao i izlazak krvi na drenaže te

sve dokumentira. U ovom postoperativnom razdoblju, svi pacijenti imaju urinarni kateter koji je spojen na sustav za mjerenje količine izlučene mokraće. Osim toga, pacijentima se postavlja nazogastrična sonda za retenciju, izvode se rendgenski snimci torakalnih organa pomoću prijenosnog RTG aparata te se snima 12-kanalni EKG. Medicinska sestra u Kardiokirurškoj JIL mora biti educirana i za praćenje različitih parametara (EKG, arterijski invazivni tlak, plućni invazivni tlak, centralni venski tlak, saturacija, temperatura). Svako odstupanje od normalnih vrijednosti treba odmah prijaviti liječniku i postupiti prema njegovim uputama (28).

Tijekom ovog razdoblja, pacijent je spojen na uređaj za umjetno disanje dok ne stekne dovoljno snage za samostalno disanje i dok se ne postigne kardiocirkulacijska stabilnost. Medicinska sestra pruža pacijentu infuzijsku terapiju, hemodinamsku podršku, analgeziju i sedaciju te brine o zbrinjavanju mogućih postoperativnih komplikacija. Svi pacijenti koji su podvrgnuti kardiokirurškoj operaciji imaju privremeni pace maker postavljen intraoperativno, a medicinska sestra mora biti obučena za nadzor i održavanje ovog uređaja. Pace maker obično se postavlja u atrij (jednokatni) ili u atrij i ventrikul (dvokatni) sa frekvencijom od 60 otkucaja u minuti i prilagođava se prema potrebi. Medicinska sestra mora redovito provjeravati stanje baterije u pace makeru kako bi se izbjeglo njegovo isključivanje, što bi moglo ozbiljno ugroziti život pacijenta. Po prestanku krvarenja, obično drugog ili trećeg dana nakon operacije, dolazi do vađenja torakalnih drenova, a medicinska sestra sudjeluje kao asistent kardiokirurgu. Potrebno je da medicinska sestra bude educirana o postupku vađenja drenova, potencijalnim komplikacijama koje se mogu javiti nakon vađenja (poput pneumotoraksa ili potkožnog emfizema) te kako reagirati u slučaju da se takve komplikacije pojave (28).

Zdravstvena njega pacijenata nakon operacije akutne disekcije aorte, kao i kod svakog pacijenta koji je podvrgnut operaciji u kardiokirurškoj jedinici intenzivnog liječenja (JIL), ima svoje posebnosti. Nakon operacije, pacijentima obično nije dozvoljeno i ne mogu ustajati iz kreveta zbog brojnih medicinskih priključaka. Sestre, obično u timu od najmanje dvije osobe, pružaju zdravstvenu njegu pacijentima dok su oni u krevetu. Ova njega obuhvaća planiranje prioriteta, postavljanje ciljeva, planiranje intervencija i izradu plana zdravstvene njege (27). Sestra prikuplja podatke koristeći različite metode, uključujući intervju (kako bi razgovarala s pacijentom i saznala više o njegovom stanju), promatranje (vizualno praćenje izgleda pacijenta i funkcija njegovih dijelova tijela), promatranje većih tjelesnih sustava (za praćenje izgleda i funkcija dijelova tijela povezanih s određenim sustavima) te praćenje psihofizičkog

funkcioniranja pacijenta. Svi ovi podaci čine sestrinsku anamnezu tj. skup informacija o različitim aspektima pacijentovog zdravstvenog stanja i ponašanja (25).

Sestra također provodi fizikalni pregled koji uključuje različite tehnike poput inspekcije (vizualnog pregleda), auskultacije (slušanja zvukova), palpacije (taktalnog pregleda) i perkusije (taktalnog i slušnog pregleda). Osim toga, bitno je obratiti pažnju na simptome kao što su ubrzan ili usporen rad srca, ubrzan ili usporen ritam disanja, bilo kakva promjena boje kože, mučnina, povraćanje, nemir, bol i druge moguće simptome koji bi mogli ukazivati na razvoj komplikacija. Za vrijeme pružanja zdravstvene njege pacijentima nakon operacije u kardiokirurškom JIL-u, medicinske sestre moraju biti pažljive, brze i učinkovite uz minimalno manipuliranje pacijentom kako bi se izbjegla nepotrebna nelagoda. Također, važno je paziti na rane od sternotomije (otvaranje prsne kosti), endotrahealnu cijev (ET cijev za disanje) i sve druge medicinske priključke (27).

Pri bilo kojoj intervenciji na otvorenim ranama, ubodima, uzimanju uzoraka krvi, previjanju, postavljanju intravenoznih kanila, aspiraciji (traheje ili drenova) i sličnim postupcima, iznimno je važno očuvati sterilnost. Dakle, osoba (medicinska sestra ili liječnik) koja obavlja takvu proceduru mora slijediti određene korake kako bi osigurala sterilno okruženje. Ove mjere uključuju nošenje jednokratnog zaštitnog mantila, stavljanje jednokratne kape, maske i sterilnih rukavica prije pristupa pacijentu. Poželjno je da druga medicinska sestra asistira kako bi se smanjio rizik od kontaminacije tijekom postupka. Sve što medicinska sestra poduzme tijekom ovih postupaka mora biti temeljito dokumentirano na više mjesta, uključujući primopredaju službe, elektroničku sestrinsku dokumentaciju i liste pacijenata (28).

#### **4.11. Sestrinske dijagnoze**

Sestrinska se dijagnoza definira kao trenutačan ili potencijalan zdravstveni problem koji medicinske sestre, na temelju svoje obuke i iskustva, mogu prepoznati i za koje su ovlaštene pružati tretman. Naziv sestrinske dijagnoze odnosi se na probleme koje medicinske sestre samostalno identificiraju i rješavaju. Sestrinska se dijagnoza utvrđuje na temelju prikupljenih i analiziranih podataka te uključuje procjenu reakcija pojedinca i njegovog okoliša na moguće zdravstvene probleme. Sestrinske dijagnoze mogu biti aktualne (trenutačni i prepoznatljivi problemi), visokorizične (potencijalni problemi koji nisu trenutačno prisutni, ali će se razviti ako se ne poduzmu preventivne mjere), moguće ili vjerojatne (problem može postojati ili se

vjerojatno pojaviti), povoljne (označavaju dobro zdravstveno stanje) te skupne dijagnoze ili sindromi (kombiniraju više visokorizičnih ili aktualnih sestrinskih dijagnoza).

Najčešće dijagnoze u procesu zdravstvene njege bolesnika s operacijom aorte su:

Sestrinska dijagnoza: Bol u/s operativnim postupkom što se očituje procjenom intenziteta boli s 7 na numeričkoj skali 0-10

Bol je jedan od najčešćih simptoma koji se javlja nakon operativnog zahvata. Definicija boli prema Svjetskoj zdravstvenoj organizaciji glasi: „Bol je neugodno, osjetno i emocionalno iskustvo povezano uz stvarnu ili moguću ozljedu tkiva ili opisom u smislu te ozljede”. Na prisutnost boli nas upućuje pacijentova izjava o postojanju, intenzitetu i lokalizaciji boli, zatim izražavanje boli, bolni izraz lica, zauzimanje prisilnog položaja.

**Cilj:** Pacijent će na numeričkoj skali boli iskazati nižu razinu boli od početne.

**Planirane intervencije:** Medicinska sestra će:

- Prepoznati znakove boli
- Izmjeriti vitalne funkcije
- Ukloniti čimbenike koji mogu pojačati bol
- Primijeniti ne farmakološke postupke ublažavanja bolova
- Ohrabriti pacijenta i pružiti mu podršku
- Objasniti pacijentu da zauzme ugodan položaj te da ga mijenja
- Obavijestiti liječnika o pacijentovoj boli
- Primijeniti farmakološku terapiju prema pisanoj odredbi liječnika
- Ublažiti pacijentov strah prisustvom i razgovorom
- Dokumentirati pacijentove procjene boli na skali boli (29).

Sestrinska dijagnoza: Anksioznost u/s neupućenosti u operativni zahvat što se očituje izjavom pacijenta: „bojim se, ne znam što me čeka nakon operacije“

Neupućenost se definira kao nedostatak informacija i vještina o specifičnom problemu. Ovo može proizaći iz nedostatka informiranosti pacijenta o medicinskim postupcima ili iz

nedostatka komunikacije s medicinskim osobljem. Neupućenost može izazvati strah i anksioznost. Anksioznost se manifestira kao tjeskoba, napetost i panika, a može prouzročiti različite simptome, uključujući tahikardiju, pojačano znojenje, nemir i razdražljivosti.

**Cilj:** Pacijent će izražavati strategije za smanjenje razine anksioznosti.

**Planirane intervencije:** Medicinska sestra će:

- Procijeniti razinu anksioznosti pacijenta.
- Identificirati simptome i znakove anksioznosti, kao i pacijentovu neverbalnu komunikaciju. .
- Eliminirati nepotrebne vanjske distrakcije iz okoline pacijenta (npr., buka, uređaji).
- Pravilno informirati pacijenta o svim planiranim postupcima
- Detaljno objasniti svrsishodnost i važnost pravilne njege o kirurškoj rani
- Ohrabriti pacijenta i pružiti mu podršku (29).

Sestrinska dijagnoza: Visok rizik za infekciju u/s postavljenom drenažom i intravenskom kanilom

Visok rizik za infekciju se definira kao stanje u kojem je pacijent izložen riziku nastanka infekcije uzrokovane patogenim mikroorganizmima. Ovo stanje često proizlazi iz postojanja mogućih ulaznih mjesta za mikroorganizme kao što je intravenska kanila, urinarni kateter, drenažni kateter te kirurški zahvat. Kako bi spriječili infekciju, važno je pridržavati se aseptičkih načela, pravilno održavanje intravenskih kanila i drena te praćenje stanje pacijenta kako bi se rano prepoznali znakovi infekcije. Asepsa nakon kirurškog zahvata ključna je za uspješno liječenje i sprječavanje komplikacija.

**Cilj:** Pacijent tijekom hospitalizacije neće razviti simptome i znakove infekcije

**Planirane intervencije:** Medicinska sestra će:

- Pravilno postaviti i održavati intravensku kanilu prema standardima
- Mijenjati intravensku kanilu svakih 48 sati
- Osigurati aseptične uvjete prilikom vađenja drenaže
- Pratiti stanje pacijenta radi ranog prepoznavanja znakova i simptoma infekcije

- Educirati pacijenta o čimbenicima rizika za infekciju, uključujući i načine prijenosa infekcije, preventivne mjere te simptome i znakove infekcije (30).

#### **4.12. Priprema pacijenta za odlazak na kućnu njegu**

Nakon operacije, pacijent se pušta kući između 8. i 10. dana nakon zahvata što ovisi o ozbiljnosti same operacije. Pacijent napušta bolnicu u stabilnom zdravstvenom stanju, bez povišene tjelesne temperature te je sposoban brinuti se o sebi. Kako bi se osigurala pravilna briga, pacijent i njegova obitelj trebaju primiti usmene upute, ali također dobivaju i pisane upute zbog uzbuđenja i stresa koji može pratiti otpust iz bolnice. U prvim danima nakon povratka kući, preporučuje se da pacijent ima podršku ili pomoć od nekoga tko će mu asistirati u svakodnevnim aktivnostima. Ako pacijent nema takvu podršku dostupnu tada socijalna služba može biti uključena u organiziranje neophodne brige i podrške. Sestra objašnjava pacijentu da je određena razina boli, svrbeža i osjećaja zatezanja sasvim uobičajena nakon operacije. No, važno je naglasiti da bol ne bi trebala biti jednaka onoj koju je pacijent osjećao prije same operacije (31).

Sestra educira pacijenta kako samostalno mjeriti puls i krvni tlak te će dobiti upute o tome što očekivati u vezi s tim. Po povratku kući, pacijent bi trebao prilagoditi svoje aktivnosti svojim trenutnim sposobnostima. Preporučuje se izbjegavanje pretjeranog ležanja, ali i prenaprezanja. Sestra treba potaknuti pacijenta da postupno povećava svoju tjelesnu aktivnost. Dijeta koja je propisana pacijentu nakon operacije treba biti prilagođena zahtjevima srčanih bolesnika. Ova prehrana uključuje hranu s niskim udjelom soli i zasićenih masti, a potiče se unos maslinovog ulja, morske ribe, voća i povrća (31). Sestra ističe da pacijent ne mora potpuno izbaciti crveno meso, slaninu ili čvarke, ali da bi trebao biti umjeren u njihovom konzumiranju. Također se savjetuje pacijentu izbjegavanje pušenja i konzumacije alkohola, osim povremene čaše crnog vina zbog njegovog sadržaja željeza. Nakon povratka kući, važno je da pacijent pokuša smanjiti stres i potiče se na bavljenje aktivnostima koje ga ispunjavaju i pojednostavljaju život. Liječnik treba naglasiti pacijentu važnost redovitog i pravilnog uzimanja propisane terapije te ga upozoriti da ne eksperimentira s lijekovima. Važno je da pacijent uzima sve propisane lijekove jer oni održavaju kvalitetu života i sprječavaju povratak bolesti. Što se tiče seksualne aktivnosti, pacijentu će se preporučiti apstinencija barem dva mjeseca. Aktivan seksualni život smatra se jednom od preventivnih mjera za ponovni nastanak srčanih problema (32).

#### 4.13. Rehabilitacija pacijenta

Medicinska rehabilitacija obuhvaća niz postupaka i intervencija s ciljem osiguravanja optimalnih fizičkih, psihičkih i socijalnih uvjeta za pacijente kako bi vlastitim naporom očuvali i obnovili svoje mjesto u društvu. Ustanove za rehabilitaciju, poznate i kao rehabilitacijska kardiologija, moraju biti opremljene kardiološkim sredstvima i pružiti obrazovanje, prehrambene smjernice i psihološku podršku. Kardiološka rehabilitacija neizostavan je dio brige o bolesnicima s kardiovaskularnim bolestima. Pacijenti koji trebaju rehabilitaciju uključuju one koji su prošli postupke kao što su premosnica koronarnih arterija, ugradnja umjetnih srčanih zalizaka (mehaničkih ili bioloških), srčane transplantacije, ugradnja srčanih elektrostimulatora i operacije disekcije torakalne aorte (33).

Rehabilitacija počinje u intenzivnoj skrbi i nastavlja se na kardiokirurškom odjelu. Konvalescentna faza obavlja se u specijaliziranim ustanovama kao što su, primjerice, Krapinske Toplice. Postkonvalescentna ili treća faza rehabilitacije obično se provodi ambulantno i može trajati doživotno. Rana rehabilitacija ima za cilj očuvati srčane i mišićne sposobnosti pacijenta, dok kasnija rehabilitacija poboljšava tjelesnu izdržljivost i pomaže u smanjenju emocionalnog stresa i depresije. Jedan je od glavnih ciljeva rehabilitacije poboljšati i održavati funkciju dišnog sustava pacijenta. Ovo uključuje vježbe disanja te vježbe za ruke i noge koje započinju već prvi ili drugi dan nakon operacije. Psihološki pristup kroz rehabilitaciju pomaže u suočavanju s emocionalnim problemima pacijenata. Cilj je pomoći pacijentima da prevladaju strah i depresiju, često prisutne kod osoba s kardiovaskularnim bolestima. Pacijenti se također educiraju o čimbenicima rizika i načinima njihove kontrole te se pružaju smjernice o načinu života unutar obitelji i na radnom mjestu (34).

Rehabilitacija pacijenata s disekcijom aorte sastoji se od nekoliko ključnih faza koje pomažu pacijentima u obnovi tjelesnih funkcija, povećanju kvalitete života i sprječavanju budućih komplikacija. Faze su sljedeće:

- Faza intenzivne skrbi: Nakon hitne operacije za disekciju aorte, pacijent je obično smješten u jedinicu intenzivne skrbi (JIL). Ovdje se pruža intenzivna medicinska njega, pacijent se pažljivo prati i održava stabilnost vitalnih znakova.
- Faza kardiokirurškog odjela: Nakon JIL-a, pacijent je prebačen na kardiokirurški odjel. U ovoj fazi, pacijent se nastavlja liječiti i prate vitalni parametri. Počinju i prve faze rehabilitacije kako bi se spriječila atrofija mišića i poboljšala cirkulacija.



- Konvalescentna faza: Za oporavak od disekcije aorte često je potrebna daljnja rehabilitacija u specijaliziranim ustanovama. Ovo se naziva konvalescentnom fazom i obično uključuje fizioterapiju, dijetetske smjernice i psihološku podršku.
- Ambulantna i dugoročna rehabilitacija: Nakon otpusta iz bolnice, pacijent će nastaviti rehabilitaciju kod kuće i/ili kroz ambulantnu skrb. Ovo je ključni dio dugoročnog upravljanja stanjem i prevencije ponovnih epizoda disekcije aorte (34).

Rehabilitacija igra ključnu ulogu u procesu oporavka pacijenata s disekcijom aorte. U nastavku slijedi nekoliko ključnih aspekata njezinog značaja:

- Fizički oporavak: Rehabilitacija pomaže pacijentima da povrate snagu, izdržljivost i mobilnost. Fizioterapijske vježbe i programi vježbanja pomažu u jačanju srčanih i mišićnih funkcija, čime se smanjuje rizik od komplikacija.
- Psihološka podrška: Pacijenti s disekcijom aorte često se suočavaju s emocionalnim izazovima kao što su strah, anksioznost i depresija. Psihološka podrška i savjetovanje ključni su za pomoć pacijentima u nošenju s tim aspektima rehabilitacije.
- Kontrola faktora rizika: Rehabilitacija uključuje edukaciju pacijenata o faktorima rizika koji su možda doprinijeli disekciji aorte. Ovo uključuje promjene u načinu života kao što su pravilna prehrana, prestanak pušenja i upravljanje stresom.
- Prevencija ponovnih epizoda: Kroz dugoročnu rehabilitaciju, pacijenti se uče kako minimizirati rizik od ponovne disekcije aorte ili drugih srčanih problema. Redovito praćenje, uzimanje propisane terapije i promjene u načinu života igraju ključnu ulogu u prevenciji.

Rehabilitacija pacijenata s disekcijom aorte ima ključnu ulogu u njihovom procesu oporavka i dugoročnom zdravstvenom ishodu. Kroz različite faze rehabilitacije, pacijenti dobivaju priliku za fizički, psihički i emocionalni oporavak. Edukacija, podrška i pravilna briga neophodni su kako bi se osiguralo pacijentovo razvijanje zdravijih obrazaca života i smanjenje rizika od ponovnih komplikacija. Time se potvrđuje ključna uloga rehabilitacije u procesu zdravstvene skrbi pacijenata s disekcijom aorte (35).

## 5. ZAKLJUČAK

Pacijenti koji pretrpe akutnu disekciju aorte uvijek i bez iznimke nakon hitnog prijema šalju se u jedinicu intenzivnog liječenja za kardiokirurške bolesnike. Medicinsko osoblje brzo reagira te tretira pacijenta kao prioritet, pripremajući ga za hitni operativni zahvat. Nakon same operacije, briga o pacijentu postaje izazovna zbog ozbiljnosti njegova stanja. Nakon prijema pacijenta, zadaće medicinske sestre su jednako važne kao i prilikom pripreme pacijenta prije operacije. Pristup pacijentu temelji se na individualnom planu zdravstvene skrbi. Od suštinskog je značaja pažljivo prenositi informacije o stanju pacijenta nakon prijema jer medicinska sestra mora biti upućena u sve aspekte pacijentova stanja, uključujući događaje i promjene tijekom operacije. Nakon buđenja, poseban naglasak stavlja se na holistički pristup pacijentu s razumijevanjem i empatijom jer je njegov život značajno izmijenjen. To može imati dubok utjecaj na njegovo mentalno zdravlje, a posebno ako se radi o mladoj, aktivnoj osobi koja ima cijeli život pred sobom. Medicinska sestra mora posjedovati visoko stručno znanje i vještine za obavljanje svih potrebnih intervencija, što zahtijeva kontinuirano usavršavanje u području zdravstvene njege.

Tijekom cijelog procesa zdravstvene skrbi, medicinska sestra nastoji podržati pacijenta u postizanju veće razine neovisnosti kako bi se što brže vratio u svoj uobičajeni način života. Koristeći svoje stručno znanje, sestra pruža obrazovanje i priprema pacijenta za prilagodbu životnim promjenama nakon izlaska iz bolnice. Ovim pristupom značajno doprinosi prevenciji komplikacija i poboljšava kvalitetu života pacijenta.

## 6. LITERATURA

1. Tiziana di Gioio CR, Ascione A, Carletti R, Giordano C. Thoracic Aorta: Anatomy and Pathology. *Diagnostics*. 2017;13(13):2166. Payan Y, Ohayon J (ur.).
2. *Biomechanics of Living Organs*. Elsevier: Amsterdam, 2017.
3. Reihe D. *Anatomija*. 3. izd. Zagreb: Medicinska naklada; 2018.
4. Gur HB, Kosa G, Brand M. *Aortic Aneurysm*. InTech: London, 2017.
5. Lucena JS, Garcia-Pavia P, Suarez-Mier, M. *Clinico-Pathological Atlas of Cardiovascular Diseases*. Springer: New York, 2015.
6. Ohle R, Kareemi, H. Clinical Examination for Acute Aortic Dissection: A Systematic Review and Meta-analysis. *Academic Emergency Medicine*. 2018;25(3)
7. Sellke FW, Coselli JC, Sundt TM, Bavaria JE, Sodha NR. *Aortic Dissection and Acute Aortic Syndromes*. Springer Cham: Edinburgh, 2021.
8. Sen I, Erben YM, Franco-Mesa C, De Martino RR. Epidemiology of Aortic Dissection. *Seminars In Vascular Surgery*. 2021;34(4)
9. Evangelista A, Isselbacher EM, Bossone E, Gleason, TG. Insights From the International Registry of Acute Aortic Dissection: A 20-Year Experience of Collaborative Clinical Research. *Circulation*. 2018;137(17):1846-1860.
10. Baliga RR, Nienaber CA, Bossone E, Oh JK, Isselbacher EM, Sechtem U, Fattori R, Raman SV, Eagle KA. The role of imaging in aortic dissection and related syndromes. *JACC Cardiovasc Imaging*. 2017;7(4):406-2
11. Prisant LM, Nalamolu VR. Aortic dissection. *J Clin Hypertens (Greenwich)*. 2018;7(6):367-7
12. Gawinecka J, Schönrrath F, von Eckardstein A. Acute aortic dissection: pathogenesis, risk factors and diagnosis. *Swiss Med Wkly*. 2017;147
13. Nienaber CA, Clough RE, Sakalihasan N, Suzuki T, Gibbs R, Mussa F, Jenkins MP, Thompson MM, Evangelista A, Yeh JS, Cheshire N, Rosendahl U, Pepper J. Aortic dissection. *Nat Rev Dis Primers*. 2018;2:16053.
14. Erbel R, Alfonso F, Boileau C, Dirsch O, Eber B, Haverich A, Rakowski H, Struyven J, Radegran K, Sechtem U, Taylor J, Zollikofer C, Klein WW, Mulder B, Providencia LA; Task Force on Aortic Dissection, European Society of Cardiology. Diagnosis and management of aortic dissection. *Eur Heart J*. 2018;22(18):1642-81.

15. Demos TC, Posniak HV, Marsan RE. CT of aortic dissection. *Semin Roentgenol.* 2017;24(1):22-37.
16. Jánosi RA, Buck T, Erbel R, Eggebrecht H. Role of echocardiography in the diagnosis of acute aortic syndrome. *Minerva Cardioangiol.* 2017;58(3):409-20
17. García A, Ferreirós J, Santamaría M, Bustos A, Abades JL, Santamaría N. MR angiographic evaluation of complications in surgically treated type A aortic dissection. *Radiographics.* 2019;26(4):981-92
18. Silaschi M, Byrne J, Wendler O. Aortic dissection: medical, interventional and surgical management. *Heart.* 2017;103(1):78-87
19. Calcaterra D. Treatment of type A dissection: Searching for the Holy Grail. *J Card Surg.* 2021;36(6):1840-1842.
20. Chishti M, Hanjoora VM, Raut MS, Sharma, A. Type A aortic dissection after abdominal aortic surgery. *Heart And Mind.* 2023;4(1):26
21. Munshi B, Ritter JC, Doyle BJ, Norman PE. Management of acute type B aortic dissection. *ANZ J Surg.* 2020;90(12):2425-2433.
22. Hameed I, Cifu, AS, Vallabhajosyula P. Management of Thoracic Aortic Dissection. *JAMA: The Journal of the American Medical Association.* 2023;329(3)
23. Grewal S, Contrella BN, Sherk WM, Khaja MS, Williams DM. Endovascular Management of Malperfusion Syndromes in Aortic Dissection. *Tech Vasc Interv Radiol.* 2021;24(2):100751.
24. Rizza A, Negro F, Mandigers TJ, Palmieri C. Endovascular Intervention for Aortic Dissection Is “Ascending”. *International Journal of Environmental Research and Public Health.* 2023;20(5):4094
25. Fučkar G. Proces zdravstvene njege. Medicinski fakultet Sveučilišta u Zagrebu. Zagreb, 1995.
26. Kohlman-Trigoboff D, Rich K, Foley A, Fitzgerald K, Arizmendi D, Robinson C i sur. Society for Vascular Nursing Practice and Research Committee. Society for Vascular Nursing endovascular repair of abdominal aortic aneurysm updated nursing clinical practice guideline. *Journal of Vascular Nursing.* 2020;38(2):36-65.
27. Piotrkowska R, Jarzynkowski P, Mędrzycka-Dąbrowska W, Terech-Skóra S, Kobylarz A, Książek J. Assessment of the Quality of Nursing Care of Postoperative Pain in Patients Undergoing Vascular Procedures. *Journal of PeriAnesthesia Nursing.* 2020;35(5):484-490.

28. Puppo Moreno AM, Abella Alvarez A, Morales Conde S, Pérez Flecha M, García Ureña MÁ. The intensive care unit in the postoperative period of major abdominal surgery. *Medicina Intensiva*. 2019;43(9):569-577.
29. Hrvatska komora medicinskih sestara. *Sestrinske dijagnoze*. Zagreb. 2011.
30. Hrvatska komora medicinskih sestara. *Sestrinske dijagnoze 2*. Zagreb. 2018.
31. Delves-Yates C. *Essentials of Nursing Practice*. Sage: Los Angeles, 2018.
32. Chaddha A, Eagle KA, Braverman AC, Kline-Rogers E. Exercise and Physical Activity for the Post-Aortic Dissection Patient: The Clinician's Conundrum. *Clinical Cardiology*. 2019;38(11):647-651.
33. Feng D, Ke J, Huang S, Lang X. A scoping review of exercise-based cardiac rehabilitation for patients with aortic dissection. *Rev Cardiovasc Med*. 2021;22(3):613-624.
34. Fujii H, Kitazawa Y, Saito F, Tsuda M, Yabuki T, Kajimoto S. Return to home early days after acute aortic dissection surgery. *Minerva Chir*. 2018;61(6):509-14.
35. Zhou N, Fortin G, Balice M, Kovalska O, Cristofini P, Ledru F, Mampuya WM, Iliou MC. Evolution of Early Postoperative Cardiac Rehabilitation in Patients with Acute Type A Aortic Dissection. *J Clin Med*. 2022;11(8):2107.

## **7. OZNAKE I KRATICE**

AAD - akutna aortalna disekcija

AD - disekcija aorte

ARDS - akutni respiratorni distresni sindrom

AT - arterijski tlak

CRP - C-reaktivni protein

CT - kompjuterizirana tomografija

CVK - centralni venski kateter

CVT - centralni venski tlak

ECMO - ekstrakorporalna membranska oksigenacija

EKG - elektrokardiogram

ET - endotrahealna cijev

IVUS - intravaskularni ultrazvuk

JIL - jedinica intenzivnog liječenja

MR - magnetska rezonanca

OHBP - objedinjeni hitni bolnički prijem

PA kateter - pulmonalna arterijska kateterizacija

PAP - plućni arterijski tlak

RTG - rendgen

TAA - aneurizma torakalne aorte

TEE - transesofagealni ehokardiogram

TTE - transtorakalni ultrazvuk

UZV - ultrazvuk

## 8. SAŽETAK

Parcijalna ruptura aorte izrazito je hitno medicinsko stanje koje zahtijeva brzu i preciznu intervenciju kako bi se sačuvali životi pacijenata. Ovaj ozbiljan problem nastaje prilikom djelomičnog puknuća aorte, glavne arterije koja transportira krv iz srca prema svim dijelovima tijela. Aorta je najveća arterija u ljudskom tijelu te ima ključnu ulogu u opskrbi krvi svim organima i tkivima. Naglašava se kritična važnost hitne dijagnoze i liječenja parcijalne rupture aorte. Pacijenti često doživljavaju izrazito jake bolove u prsima ili leđima, zbunjenost, gubitak svijesti i druge ozbiljne simptome. Stoga, brza je dijagnoza od presudne važnosti, a dijagnostički postupci kao što su kompjutorska tomografija (CT) i transesofagealna ehokardiografija (TEE) imaju ključnu ulogu u preciznom postavljanju dijagnoze. Nakon što se dijagnoza postavi, nužna je hitna medicinska intervencija. Standardno liječenje parcijalne rupture aorte obično podrazumijeva kirurški zahvat kako bi se sanirala ruptura i spriječilo daljnje krvarenje. Kirurški zahvat može se izvoditi na tradicionalan način, otvorenim pristupom, ili endovaskularno, ovisno o specifičnostima pacijentova stanja i mjestu rupture. Tijekom operacije, kirurzi pažljivo procjenjuju opseg oštećenja aorte i odabiru najprikladniju metodu za popravak rupture, često uključujući ugradnju grafta ili stent-grafta kako bi se ojačala aorta i spriječilo daljnje pucanje. Nakon uspješne kirurške intervencije, pacijenti zahtijevaju pažljivu postoperativnu skrb kako bi se pratilo njihovo stanje i osigurao siguran oporavak. Ova faza uključuje praćenje vitalnih znakova, upravljanje boli te kontrolu potencijalnih komplikacija. Rehabilitacija i praćenje stanja nakon otpuštanja iz bolnice također su od iznimne važnosti za pacijente koji su pretrpjeli parcijalnu rupturu aorte.

Nadalje, medicinske sestre imaju ključnu ulogu u procesu brige o pacijentima s parcijalnom rupturom aorte. Njihova stručnost, empatija i komunikacijske vještine doprinose pacijentovoj sigurnosti i dobrobiti tijekom čitavog procesa liječenja. Njihova suradnja s liječnicima i drugim zdravstvenim profesionalcima ključna je za uspješnu skrb o pacijentima u ovako izazovnoj situaciji. Medicinske sestre nisu samo izvođači medicinskih postupaka već i pružatelji podrške i razumijevanja kako bi pacijenti zajedno s njihovim obiteljima prošli kroz ovu tešku fazu bolesti. Kroz ovu pažljivo koordiniranu i stručnu brigu, medicinske sestre igraju ključnu ulogu u zbrinjavanju bolesnika s parcijalnom rupturom aorte i doprinose pozitivnom ishodu ovog kritičnog medicinskog stanja.

**KLJUČNE RIJEČI:** Parcijalna ruptura aorte, disekcija aorte, zbrinjavanje bolesnika, zdravstvena njega bolesnika

## 9. SUMMARY


Partial aortic rupture is an extremely urgent medical condition that requires rapid and precise intervention to save patients' lives. This serious issue occurs when there is a partial tear in the aorta, the main artery that carries blood from the heart to all parts of the body. The aorta is the largest artery in the human body and plays a crucial role in supplying blood to all organs and tissues. The critical importance of prompt diagnosis and treatment of partial aortic rupture is emphasized. Patients often experience severe chest or back pain, confusion, loss of consciousness, and other serious symptoms. Therefore, quick diagnosis is of paramount importance, and diagnostic procedures such as computerized tomography (CT) and transesophageal echocardiography (TEE) play a crucial role in accurately establishing the diagnosis. Once the diagnosis is made, urgent medical intervention is necessary. Standard treatment for partial aortic rupture typically involves surgical intervention to repair the rupture and prevent further bleeding. Surgery can be performed in a traditional open manner or endovascularly, depending on the specifics of the patient's condition and the location of the rupture. During the operation, surgeons carefully assess the extent of aortic damage and choose the most suitable method for repairing the rupture, often involving the placement of a graft or stent-graft to reinforce the aorta and prevent further tearing. After a successful surgical intervention, patients require careful postoperative care to monitor their condition and ensure a safe recovery. This phase includes monitoring vital signs, pain management, and control of potential complications. Rehabilitation and post-discharge monitoring are also essential for patients who have experienced a partial aortic rupture. Furthermore, medical nurses play a crucial role in the care of patients with partial aortic rupture. Their expertise, empathy, and communication skills contribute to the safety and well-being of patients throughout their treatment. Their collaboration with physicians and other healthcare professionals is crucial for successful patient care in such a challenging situation. Medical nurses are not just medical procedure performers but also providers of support and understanding to help patients and their families navigate through this difficult phase of illness. Through this carefully coordinated and expert care, medical nurses play a pivotal role in the management of patients with partial aortic rupture and contribute to a positive outcome in this critical medical condition.

**KEYWORDS:** Partial aortic rupture, aortic dissection, management of patients , health care



## IZJAVA O AUTORSTVU ZAVRŠNOG RADA

Pod punom odgovornošću izjavljujem da sam ovaj rad izradio/la samostalno, poštujući načela akademske čestitosti, pravila struke te pravila i norme standardnog hrvatskog jezika. Rad je moje autorsko djelo i svi su preuzeti citati i parafraze u njemu primjereno označeni.

Mjesto i datum	Ime i prezime studenta/ice	Potpis studenta/ice
U Bjelovaru, <u>10.10.2023</u>	Iva Spahića	

U skladu s čl. 58, st. 5 Zakona o visokom obrazovanju i znanstvenoj djelatnosti, Veleučilište u Bjelovaru dužno je u roku od 30 dana od dana obrane završnog rada objaviti elektroničke inačice završnih radova studenata Veleučilišta u Bjelovaru u nacionalnom repozitoriju.

Suglasnost za pravo pristupa elektroničkoj inačici završnog rada u nacionalnom repozitoriju

*Iva Spahija*

ime i prezime studenta/ice

Dajem suglasnost da tekst mojeg završnog rada u repozitorij Nacionalne i sveučilišne knjižnice u Zagrebu bude pohranjen s pravom pristupa (zaokružiti jedno od ponuđenog):

- a) Rad javno dostupan
- b) Rad javno dostupan nakon \_\_\_\_\_ (upisati datum)
- c) Rad dostupan svim korisnicima iz sustava znanosti i visokog obrazovanja RH
- d) Rad dostupan samo korisnicima matične ustanove (Veleučilište u Bjelovaru)
- e) Rad nije dostupan

Svojim potpisom potvrđujem istovjetnost tiskane i elektroničke inačice završnog rada.

U Bjelovaru, 10. 10. 2023

*Iva Spahija*

potpis studenta/ice