

Probir na kromosomopatije

Begić, Janja

Undergraduate thesis / Završni rad

2021

Degree Grantor / Ustanova koja je dodijelila akademski / stručni stupanj: **Bjelovar University of Applied Sciences / Veleučilište u Bjelovaru**

Permanent link / Trajna poveznica: <https://um.nsk.hr/um:nbn:hr:144:297072>

Rights / Prava: [In copyright](#)/[Zaštićeno autorskim pravom.](#)

Download date / Datum preuzimanja: **2025-03-14**



Repository / Repozitorij:

[Digital Repository of Bjelovar University of Applied Sciences](#)



VELEUČILIŠTE U BJELOVARU
PREDDIPLOMSKI STRUČNI STUDIJ SESTRINSTVO

PROBIR NA KROMOSOMOPATIJE

Završni rad br. 97/SES/2021

Janja Begić

Bjelovar, studeni 2021.



Veleučilište u Bjelovaru
Trg E. Kvaternika 4, Bjelovar

1. DEFINIRANJE TEME ZAVRŠNOG RADA I POVJERENSTVA

Kandidat: **Begić Janja**

Datum: 16.09.2021.

Matični broj: 001330

JMBAG: 0314012781

Kolegij: **ZDRAVSTVENA NJEGA MAJKE I NOVOROĐENČETA**

Naslov rada (tema): **Probir na kromosomopatije**

Područje: **Biomedicina i zdravstvo**

Polja: **Kliničke medicinske znanosti**

Grana: **Sestrinstvo**

Mentor: **dr.sc. Mirna Žulec**

zvanje: **profesor visoke škole**

Članovi Povjerenstva za ocjenjivanje i obranu završnog rada:

1. dr.sc. Marija Kudumija Slijepčević, predsjednik
2. dr.sc. Mirna Žulec, mentor
3. dr.sc. Rudolf Kiralj, član

2. ZADATAK ZAVRŠNOG RADA BROJ: 97/SES/2021

Studentica će pretražiti stručnu i znanstvenu literaturu s područja dijagnostike na kromosomopatije te u radu opisati definiciju probira, vrste probira u Hrvatskoj i u svijetu te način provođenja probira, s posebnim osvrtom na ulogu medicinske sestre u pripremi dijagnostičkih postupaka i edukacije trudnica.

Zadatak uručen: 16.09.2021.

Mentor: **dr.sc. Mirna Žulec**



ZAHVALA

Zahvaljujem se mentorici doc. dr. sc. Mirni Žulec, dipl. med. techn, na stručnim savjetima i nesebičnoj pomoći koju mi je pružila pri izradi i obrani završnog rada te članovima komisije.

Zahvaljujem se svojoj obitelji na potpori za vrijeme studiranja, posebno nećaku Maru.

SADRŽAJ

1. UVOD.....	1
1.1. Prvi pregled u trudnoći.....	2
2. CILJ RADA	4
3. METODE.....	5
4. PRENATALNI PROBIR	6
4.1. Neinvazivne metode probira	6
4.1.1. Ultrazvuk	7
4.1.1.1. Mjere fetalne biometrije	8
4.1.1.2. Ultrazvučni biljezi kromosomaptija	9
4.1.1.3. Doppler ultrazvuk.....	14
4.1.1.4. Fetalna ehokardiografija	14
4.1.2. Biokemijski probir Down sindroma u trudnoći.....	15
4.1.3. Ostali biokemijski markeri u prenatalnom probiru.....	17
4.1.4. Neinvazivno prenatalno testiranje - NIPT	18
4.2. Invazivne metode probira.....	19
4.2.1. Amniocenteza	19
4.2.2. Biopsija koriona.....	20
4.2.3. Bijopsije posteljice	21
4.2.4. Kordocenteza	22
4.3. Uloga medicinske sestre u postupcima prenatalnog probira i dijagnostike	23
4.3.1. Uloga medicinske sestre u pripremi trudnice za neinvazivne postupke.....	23
4.3.2. Sestrinske dijagnoze kod pripreme trudnice za neinvazivne postupke	24
4.3.3. Uloga medicinske sestre kod invazivnim dijagnostičkih postupaka	28
4.3.3.1. Uloga medicinske sestre pri izvođenju postupka amniocenteze	28

4.3.3.2. Uloga medicinske sestre pri izvođenju postupka uzorkovanja korionskih resica	28
4.3.3.3. Uloga medicinske sestre pri postupku izvođenja kordocenteze	29
4.3.4. Sestrinske dijagnoze kod invazivnih metoda prenatalnog probira	30
5. RASPRAVA	33
6. ZAKLJUČAK	34
7. LITERATURA	35
8. OZNAKE I KRATICE	37
9. SAŽETAK	38
10. SUMMARY	39

1. UVOD

Rana detekcija kongenitalnih anomalija i genetskih poremećaja intrautero, moguća je korištenjem metoda prenatalnog probira. Rizik imanja djeteta sa nekom vrstom urođene abnormalnosti iznosi 3% do 5% u populaciji. Kromosomalne anomalije prisutne su u približno 1 od 150 živo rođene djece i glavni su uzrok smrti dojenčadi i vodeći uzrok smrti djece. U skupina kod kojih postoji rizik za genetske abnormalnosti vjerojatnost pojavljivanja tih poremećaja višestruko premašuje populacijski rizik (1,2).

Prenatalna skrbi obuhvaća pojmove prenatalni probir i prenatalna dijagnostika. Prenatalni probir je proces testiranja populacije sa određenim markerima kako bi identificirali pojedince sa višim rizikom za određene abnormalnosti. Uspješan program prenatalnog probira trebalo bi nadopuniti točnim dijagnostičkim testovima za identifikaciju onih koji su uistinu pogođeni, također sa jasnim smjernicama kako se odnositi prema pogođenim pojedincima. Prenatalne metode probira su biokemijske, ultrazvučne i genomske. Biokemijske metode podrazumijevaju otkrivanje serumskih parametra u majčinoj krvi poput humanog korionskog gonadotropina (hCG), alfa-fetoproteina (AFP), nekonjugiralanog estriola (μE3), PAPP-A itd. Ultrazvučne metode podrazumijevaju upotrebu ultrazvuka za procjenu morfoloških značajki fetusa. Genomski prenatalni pregled omogućuje pretraživanje slobodne fetalne DNA u majčinoj krvi. Prenatalna dijagnostika nameće upotrebu invazivnih metoda koje omogućavaju sakupljanje fetalnih stanica, trfoloblastnih stanica, amnionskih stanica ili krvnih stanica. Invazivne metode za sobom nose rizike za plod kao što su pobačaj ili oštećenje fetusa. Fetalne stanice koriste se za citogenetička ili molekularno-genetička istraživanja koja daju prenatalne dijagnoze (3,4).

1.1. Prvi pregled u trudnoći

Prvi pregled u trudnoći započinje uzimanjem preciznih anamnestičkih podataka, izračunavanjem trajanja trudnoće i termina poroda. Fizikalni pregled trudnice uključuje opći pregled trudnice, ginekološki ultrazvučni pregled. PAPA test treba napraviti trudnicama kod kojih ne postoji podatak da je test napravljen u zadnjih godinu dana, također kod trudnica s rizičnom trudnoćom poželjno je uzeti cervikalne biseve na spolno prenosive bolesti i ostale aerobne i anaerobne mikroorganizme (4).

Prvi trudnički pregled uključuje:

- mjerenje krvnog tlaka, tjelesne težine i visine
- mjerenje indeksa tjelesne mase (BMI)
- određivanje KKS-a, krvne grupe, razinu glukoze na tašte, vrijednosti željeza u krvi
- testiranje na hepatitis B, TORCH i HIV i hepatits C
- PAPA test
- Provjera na proteine u mokraći
- Stupanj čistoće vaginalnog razmaza
- Planiranja genetskog testiranje kod visoko rizičnih trudnoća (4)

Ginekološki pregled trudnice započinje inspekcijom vulve, zatim slijedi pregled u spekulima, te palpacija vrata maternice i trupa maternice. Pregledom u spekulima zapaža se stanje sluznice vrata maternice, promjene na vaginalnoj stijenci, izgled i boja vaginalnog iscjedka. Stupanj čistoće određuje se mikroskopski, ukoliko postoji infekcija odmah se kreće s liječenjem kako bi se spriječilo njeno širenje na plodne ovoje i sam plod. (4)

Nakon što je potvrđena trudnoća od strane opstetičara, otvara se trudnička knjižica u koju se upisuju svi pregledi i postupci obavljani u trudnoći. U trudnoći se obavljaju obavezni osnovni pregledi i oni koji se obavljaju ukoliko postoji sumnja na određene abnormalnosti. Transvaginalni ultrazvuk koristi se za u ranoj procjeni trudnoće. Gestacijska vrećica koja se prikazuje kao ehogeni obroč oko anehogene sredine prvi znak intrauterine trudnoće, vidljiva je ultrazvukom petog tjedna amenoreje odnosno četiri dana nakon izostanka menstruacije a odgovara veličini od 2-3 mm. Nakon petog tjedna trudnoće gestacijska vrećica tjedno raste za 1 cm i sadrži prepoznatljive strukture, sekundarnu žumanjčanu vreću, ekstramionski odjeljak i amionsku vrećicu, embrionalni odjeljak koji se ultrazvučno prikazuju kao dvostruki mjehur.

Prvi pokreti embrija, pulzacije i anatomske strukture poput glave i tijela mogu se uočiti u sedmom tjednu trudnoće (4,5).

Iako trudnoće visokog i niskog rizika nisu dobro definirane, postoje određena stanja koja mogu utjecati na tijek trudnoće a to su:

- dob trudnice ≥ 35 na porodu
- dijabetes melitus
- astma
- pre-egzistirajuća hipertenzija
- prethodni gubitak trudnoće
- osobe oboljele od neke nasljedne genetske bolesti
- osobe s bolesnim djetetom iz prethodnog braka
- osobe iz rizičnih obitelji
- osobe tihi nosioci kromosomskih aberacija
- prethodno rođeno dijete s kromosomopatijom ili utvrđenom genetskom bolesti (1,4)

kao i neka stanja koja se mogu javiti za vrijeme trudnoće kao što su:

- preeklampsija
- eklampsija
- zastoj intrauterinog razvoja fetusa
- Višeploidna trudnoća
- prijevremeni porođaj ili posttermisni porođaj (4,5)

2. CILJ RADA

Cilj rada je prikazati postupke prenatalnog probira koji su dostupni u modernoj ginekologiji i opstetriciji koji pružaju mogućnosti ranog otkrivanja abnormalnosti u trudnoći. Također istaknuti ulogu medicinske sestre koja je uz trudnicu od samo početka trudnoće do poroda. Ulogu medicinske sestre koja se odnosi na pripremu trudnice za postupke, asistiranje pri izvođenju postupaka prenatalnog probira i pri skrbi za trudnicu nakon postupaka.

3. METODE

Metoda korištena u izradi ovog završnog rada je pregled i interpretacija dostupne recentne domaće i strane te znanstvene i stručne literature, publikacija i članaka vezanih uz prenatalni probir te fetalne bolesti i abnormalnosti.

4. PRENATALNI PROBIR

Prepoznavanje bolesti u pretkliničkoj asimptomatskoj fazi nazivano probirom. Probir za cilj ima definiranje dijagnoze i početak liječenja kako bi se smanjili ili uklonili rizici mortaliteta. Svrha prenatalnog probira je obuhvaćanje što većeg broja ljudi, iz tog razloga probirni testovi su brzi i jednostavni za izvođenje što u pravilu znači da nisu invazivni, te nemaju dijagnostičku točnost. Glavni postupci prenatalnog probira su biokemijske metode probira i metode probira ultrazvukom koji omogućuju identifikaciju trudnoće s povećanim genetskim rizikom. Metode prenatalnog probira uvedene su u medicinsku praksu 1970-tih godina, na temelju povezanosti između incidencije trisomije 21 (Down sindrom) i podmakle dobi majke. Desetljeće kasnije biokemijske metode probira i detaljni ultrazvučni pregled izvode se u drugom tromjesečju trudnoće za identifikaciju visokorizične trudnoće. Devedesetih godina kombinirani pregled počinje se izvoditi u prvom tromjesečju trudnoće i uključuje procjenu dobi majke, nuhalno zadebljanje na stražnjoj strani vrata fetusa, biljeg fetoplacentarnog odjeljka, humankorionski gonadotropin (hCG) iz seruma majke i PAPP-A. Zadnjih deset godina prenatalni probir nadograđuje se korištenjem genetskog pregleda, pretraživanjem slobodne fetalne DNA u majčinoj krvi. Prenatalna dijagnoza postavlja se uzorkovanjem embrionalnih ili fetalnih stanica primjenom invazivnih metoda poput biopsije korionskih resica (CVS), amniocenteze i kordocenteze. Metode invazivne dijagnostike predstavljaju određeni rizik za trudnicu i fetus. Najčešće komplikacije invazivnih dijagnostičkih postupaka su spontani pobačaj, opstetrička krvarenja i oštećenja ploda. Embrionalne ili fetalne stanice koriste se za citogenetsku ili molekularnu dijagnostiku (1,6,7)

4.1. Neinvazivne metode probira

Koriste se za dijagnosticiranje kongenitalnih anomalija i procjena rizika genetskih poremećaja

- Ultrazvuk (UZ)
 - Rutinsko opstetričko ultrazvučno snimanje
 - UZ snimanje visoke rezolucije 3D/4D i Doppler UZ
 - Fetalna ehokardiografija

- Magnetska rezonancija (MRI)
- Biokemijski testovi probira (mjerenje indikativnih enzima u majčinom serumu)
- Ostali prenatalni testovi (2)

4.1.1. Ultrazvuk

Ultrasonografija (UZ), ima primjenu u prenatalnoj skrbi za utvrđivanje trudnoće, praćenje rasta fetusa, procjenu gestacijske dobi, utvrđivanja jedноплодне ili više плодне trudnoće, razlikovanje normale i izvanmaternične trudnoće, te ranog otkrivanja mogućih abnormalnosti i dr. UZ pregledi dijele se na redovite probirne preglede u prenatalnom dobu koji se koriste za nadzor trudnoće u nisko rizičnoj skupini trudnica i na direktni tj. ciljani pregled u trudnica s povišenim rizikom ili pozitivnom anamnezom, tj. kada se implicira na konatalne malformacije. U prenatalnom probiru koristi se metode transabdominalnog i transvaginalnog ultrazvuka (1,8).

Tijekom trudnoće, prema preporuci:

- Preporuča se obaviti minimalno tri UZV pregleda: Prvi pregled u prvom tromjesečju (između 10. i 15. tjedna) korištenjem transvaginalne sonde jer je kvaliteta vizualizacije anatomskih detalja fetusa bolja u usporedbi s transabdominalnim pregledom.
- Drugi pregled u periodu od 18. do 22. tjedna transabdominalnom sondom.
- Treći pregled od 30. do 34. tjedna transabdominalnom sondom (4,8)

Glavne indikacije za ultrazvuk u trudnoći:

- Dijagnostika intrauterine trudnoće
- Utvrđivanje višeploдне trudnoće
- Procjena gestacijske dobi
- Procjena rasta fetusa
- Pregled embrionalne i ekstraembrionalne anatomije
- Pregled fetalne morfologije
- Rana dijagnostika fetalnih malformacija
- Ultrazvučni probir na kromosomopatije
- Intervencijski ultrazvučni postupci

- Cervikometrija
- Ocjena položaja i namještaja fetusa
- Procjena težine fetusa (4)

Dvodimenzionalni (2D) ultrazvuk je standardni konvencionalni ultrazvuk. Konvencionalna 2D snimka sastoji se od serije pojedinačnih tanko izrezanih odsječaka.

Trodimenzionalni 3D ultrazvuk uz standardne prikaze poput sagitalnog i frontalnog presjeka omogućuje vizualizaciju i transverzalnog presjeka. Prednosti trodimenzionalnog ultrazvuka u odnosu na standardni dvodimenzionalni ultrazvuk su skraćivanje trajanja ultrazvučnog pregleda, egzaktno mjerenje volumena, prikaz površinske i transparente trodimenzionalne slike, pohrana ukupnog volumena, pregled volumena od strane drugog dijagnostičara i drugo. Četverodimenzionalni ultrazvučni prikaz 4D daje nam još jednu dimenziju, omogućuje vrlo detaljne prikaze embrija u tri dimenzije i istovremeno njegove pokrete u realnom vremenu. Prikaz u sve tri ravnine u ranoj trudnoći je od velike važnosti zbog perioda probira u prvom tromjesečju od 11. do 13. tjedna gestacije. 3D prikazom omogućen je pregled fetusa u neutralnom položaju sagitalne ravnine, standard mjerenja nuhanog zadebljanja (4,8).

4.1.1.1. Mjere fetalne biometrije

Fetalna biometrija predstavlja mjerenje anatomskih segmenata fetusa ultrazvukom. Sljedeća mjerenja su najvažnija: udaljenost tjeme trtica (CRL), biparijetalni dijametar (BPD), opseg glave (HC) i duljina bedrene kosti (FL).

CRL se najčešće mjeri u prvom tromjesečju trudnoće u kako bi se odredila gestacijska dob, označava duljinu fetusa mjerenu od glave do trupa. Optimalno vrijeme mjerenja je između osmog i dvanaestog tjedna kada je CRL iznad 10 mm, nagib krivulje rasta embrija prije ovog vremena je malen te ga je teško rano identificirati. Pogreška je 4,7 dana u 95% mjerenja, CRL najbolje korelira s gestacijskom dobi. Biparijetalni dijametar mjeri se od 12. tjedna trudnoće, od vanjskog ruba biparijetalne kosti do unutrašnjeg ruba suprotne biparijetalne kosti. Također služi sa procjenu gestacijske dobi i procjenu rasta fetusa. Mjerenje je s pogreškom od sedam do jedanaest dana. Tijekom mjerenja biometrijskih parametra glave (BPD i HC) procjenjuju se i

drugi važni anatomske parametri kao što su cisterna magna i nuhalno zadebljanje. Za procjenu rasta fetusa mjeri se duljina osificiranog dijela dijafize femura FL. U fetusa sa prisutnim anomalijama mjerenje pojedinih segmenata može biti otežano, također neka stanja majke mogu dovesti do odstupanja u fetalnom razvoju npr, dijabetes, ubrzan razvoj i hipertenzija, usporen rast. U takvim slučajevima preporuka je procjenu fetalne biometrije napraviti do 16. tjedna trudnoće kad se ne očekuju odstupanja u odnosu na zdrave trudnice (8,9).

4.1.1.2. Ultrazvučni biljezi kromosomaptija

Rani ultrazvučni markeri nisu sami po sebi dokaz abnormalnosti, već ultrazvučni pokazatelji koji mogu upućivati na povećan rizik za kromosomalne abnormalnosti. Mnogi od ovih biljega postaju zanemarivi napretkom trudnoće i rastom fetusa, iako neki mogu imati težinu pri postavljanju dijagnoze. Gledani zasebno, mogu ukazivati na potrebu za dodatnim dijagnostičkim postupcima (biokemijski markeri, invazivne metode, genetička testiranja) oni spadaju u skupinu probirnih testova i sami nisu definitivni pokazatelj dijagnoze (1,4).

Većina ranih studija provedenih o ultrazvučnim biljezima, provedena je u visokorizičnih osoba uglavnom se radilo o ženama u dobi od 35 do 37 godina također, studije su provedene u pacijentica koje nisu prošle ni jedan drugi oblik prenatalnog probira. Programi probira Down sindroma sada su dostupni mnogim trudnicama u obliku probira majčinog seruma u drugom tromjesečju ili točnijeg serumskog pregleda u prvom tromjesečju u kombinaciji s nuhalnom prozirnošću. Trudnice visokog rizika uz program probira na raspolaganju imaju i dijagnostičke testove poput amniocenteze, uzrokovanja korionskih resica i dr. (1,10).

Nedavna studija pokazala je izolirane ultrazvučne markere u 10% euploidnih fetusa i samo 14% u fetusa s Down sindromom. Pri tom nuhalni nabor bio je jedni marker usko povezan sa povećanom incidencijom Down sindroma (6,10).

Nuhalno zadebljanje

Nuhalni nabor, nuhalno zebljanje i nuhalno prosvjetljenje (NT) sinonimi su za nakupljenu tekućinu u ispod kože na stražnjem djelu vrata fetusa tj okcipitalnoj regiji.

U prvom tromjesečju trudnoće jedan od važnijih ultrazvučnih biljega koji nam ukazuje na moguće kromosomske abnormalnosti. Nuhalni nabor s visokom točnošću može se mjeriti u 12. tjednu trudnoće sa sigurnošću od 70-80% uz moguću lažnu pozitivnost od 5%. Granična vrijednost za nuhalni nabor u prvom tromjesečju, prema većini autora iznosi 3mm. Najbolje tumačenje pruža usporedna analiza njegove debljine u odnosu na udaljenost tjeme-trtica, a ne u odnosu na gestacijsku dob (1,3,11).

Za procjenu nuhalnog nabora postoje standardizirani kriteriji:

- gestacijska dob između 11. i 13. tjedan trudnoće, odnosno udaljenost tjeme trtica (CRL) od 45 do 84 mm
- položaj fetusa treba biti neutralan, s glavom u liniji kralježnice (kod hiperekstenzije vrata fetusa, mjerenje se može lažno povećati, kada je vrat savijen mjerenje se može lažno smanjiti)
- mjeri se u sagitalnom presjeku sa smanjenim osvjetljenjem
- povećanje slike treba biti takvo da glava i toraks zauzimaju cijeli zaslon
- istovremeno moraju biti prikazani amniji i koža fetusa
- mjeri se najveća debljina hipoehogenog područja, tijekom skeniranja potrebno je napraviti više od jednog mjerenja, najveće zadebljanje koje zadovoljava navedene kriterije treba se zabilježiti u bazu podataka
- pupčana vrpca može biti savijena oko vrata fetusa te pokazivati lažno povećano nuhalno zadebljanje, u tim slučajevima mjerenja ispred i iza pupkovine su različita, a kao referenta vrijednost uzima se prosjek mjerenja
- uspješnost mjerenja veća je korištenjem transabdominalne sonde
- ultrazvučni uređaji visoke rezolucije i kliperi koji omogućavaju mjerenje od 0,1 mm i daju najpouzdanije rezultate (10,11)

Povećanjem zadebljanja raste rizik za trisomije 21 (Down sindrom), 18 (Edwardov sindrom) i 13 (Patau sindrom), zadebljanjem od 3 mm rizik za trisomije uvećava se za 12%. Zadebljanje veće od 4mm povećava rizik obolijevanja za 18 puta a ono od 5,5 mm 28 puta. Treba napomenuti da i zdrav fetus može imati zadebljanje deblje veće od 2,5 mm koje uglavnom nestaje nakon 18 tjedna gestacije. Zbog rasta fetusa kao prognostičku vrijednost uzimamo zadebljanja veća od 5mm. Uz mjerenje nuhalnog nabora za identifikaciju trisomija rade se testovi biokemijskog probira, PAPP-A protein i koarionski gonadotropin (kombinirni probir).

Osim kromosomskih abnormalnosti ono je pokazatelj mogućih srčanih anomalija, koštanih oboljenja i fetalnog hidropsa (8,10,11).

Za postavljanje pretpostavke o srčanim anomalijama fetusa samo mjerenje debljine nuhalnog nabora nije dovoljno pouzdano, zadebljanje veće od 3,5 mm ima pozitivnu prediktivnu vrijednost od samo 1,6% da postoji srčana greška. Zadebljanje veće i jednako 3,5 mm može biti indikacija za daljnje prenatalno UZ testiranje kao što je ehokardiografija srca fetusa. Postotak pridruženih anomalija kod NT od 6,5 mm iznosi 46,2 %. Najčešće pridružene anomalije su srčane greške, hernije dijafragme, defekt prednje trbušne stjenke, anomalije koštanog sustava, spinalna mišićna atrofija i pojedini genetski sindromi. Perzistentno povećanje NT nakon 18. tjedna trudnoće indikativno je za evaluaciju cijele fetalne anatomije (1,10,11).

Nosna kost fetusa

U euploidnih fetusa, duljina nosne kosti raste napredovanjem trudnoće. Nedostatak ili nerazvijenost iste, u bilo kojem razdoblju gestacije mogući je pokazatelj fetalne aneuploidije, najčešće trisomije 21 (Down sindrom). Postotak vjerojatnosti odsutnosti nosne kosti za probir Down sindroma je oko 29 do 67%, međutim većina studija provedena je u visoko rizičnim populacijama, a samo nekoliko u uzorcima opće populacije. Postoje varijacije u duljini nosne kosti fetusa između različitih etničkih skupina (10,12).

Anomalije nosne kosti uključuju odsutnost nosne kosti i hipoplaziju. obično se koriste kao ultrazvučni markeri za otkrivanje Down sindroma tijekom prvog ili drugog tromjesečja. Duljina nosne kosti fetusa raste napredovanjem trudnoće, tako da je i procjena nosne kosti lakša kako fetus raste. Nosna kost je jasno vidljiva u drugom tromjesečju, tako da je prikladnije napraviti procjenu u ovom razdoblju (10,12).

Kriteriji za procjenu nosne kosti su sljedeći:

- procjena nosne kosti ultrazvukom obavlja se između 11. i 13. tjedan gestacije
- na najvećem uvećanju prikaže se glava i gornji dio prsa fetusa u sagitalnom presijeku
- ultrazvučna sonda mora biti paralelna smjeru nosa, sa smanjenim osvjetljenjem, navedenim načinom vizualiziraju se tri odvojene linije, koža, ispod nje nosna kost i treća linija koja predstavlja vrh nosa

Vrijednosti tog biljega u kombinaciji sa nuhalnim naborom i ranim biokemijskim probirom otkriva se više od 95% fetusa sa patološkim kariogramom (10,12).

Cistični hiogram

Predstavlja razvojnu anomaliju nalik retencijskoj cisti koja nastaje uslijed poremećaja limfnog sustava i nemogućnosti dreniranja limfe u sustav jugularne vene. Uglavnom se nalazi na vratu, zatim u aksili, retroperitoneumu i intrabdominalnim organima.

Nuhalni nabor otkiven u prvom tromjesečju deblji od 3mm, kao i cistični hiogram u drugom tromjesečju značajni su ultrazvučni biljezi koji indiciraju karotipizaciju, čak i bez pridruženih malformacija ili drugih čimbenika rizika. Retencijske ciste otkrivene tijekom prvog tromjesečja u nešto manje od polovine fetusa pokazale su se značajnim markerom za aneuploidije, posebice za Down sindrom (8,10).

Neimunosni fetalni hidrops

Incidencija fetalnog hidropsa je oko 1 na 1000 živorođenih. Ultrazvučno se prepoznaje po nakupljanju tekućine u području abdomena, preikarda, toraksa i potkožnog tkiva. Dijeli se na imunosni i neimunosni hidrops. Imunosni je najčešće povezan s Rh-imunizacijom, a neimunosni je posljedica kongestije zbog kongenitalne srčane greške ili kromosomopatije. Neimunosni hidrops najčešće se javlja u kromosomskim poremećajima (8,10).

Pijelektazija

Malformacija urogenitalnog trakta, najčešće opstruktivne uropatije ili razvojni poremećaji bubrežnog tkiva. Povezane su s kromosomopatijama u rasponu od 5 do 33% ovisno rad li se o pojedinačnim defektima ili udruženim poremećajima. U ženske djece dvostruko je češća udruženost ovih malformacija s patološkim kariotipom. Lagana ili srednje teška hidronefroza, vidljivo proširenje bubrežne nakapice s proširenjem distalnog kanala ili bez njega, najčešći je nalaz. Takovo proširenje ukoliko dolazi sa smanjenim tonusom često upućuje na Down sindrom. Pijelektazija i hidroureterter potencijali su pokazatelji za trisomiju 21 pogotovo ukoliko su udruženi s još nekim ultrazvučnim biljgom. Ukoliko postoje udružene malformacije drugih organskih sustava, rizik za kromosomopatije 30 puta je veći u odnosu na dobni rizik, te su takvi nalazi indikacija za karotipizaciju (8,10).

Ciste koriodinog pleksusa

Zauzimaju veći dio lateralnih moždanih komora a funkcija im je stvaranje cerebrospinalne tekućine. Cistične strukture koje se javljaju unutar tkiva koroidnog pleksusa fiziološka su pojava prisutna u 1 do 2 % trudnoće ukoliko iste nestanu do drugog tromjesečja , tj . od 26. do 28. tjedna gestacije. Ciste koriodnog pleksusa povezane su s pojavom kromosomopatijam u 40% slučajeva ukoliko se nalaze udružene s nekim ultrazvučnim markerom (8,10).

Holoproencefalija

Predstavlja složenu skupinu poremećaja velikog mozga, najčešće nepoznate etiologije. To je poremećaj središnjeg živčanog sustava koji se može dijagnosticirati krajem 9. tjedna gestacije. Udruženost holoproencefalije i kromosomalnih poremećaja je u oko 33% slučajeva. Uglavnom je povezana s trisomijom 13 i trisomijom 18. Često se javlja fuzijski defekt lica (8,10).

Defekt zatvaranja prednje trbušne stjenke

Defekti zatvaranja prednje trbušne stjenke su omfalokela i gatrshiza. Omfalokela je defekt u središnjoj liniji, koji označava hernijaciju visceralnog sadržaja abdominalne šupljine u bazu, tj. izlazište pupkovine. Gastroshiza fuzijski poremećaj spajanja prednje abdominalne stjenke, zbog čega ostaje otvor, uglavnom s desne nego rjeđe s lijeve strane polazišta pupkovine.

Omfaloklea je u 30 do 40% slučajeva indikator kromosomopatija. Pri ranom ultrazvučnom prikazivanju postoji prisutnost fiziološke hernijacije srednjeg crijeva između 5. i 11. tjedna trudnoće. Hernijacije srednjeg crijeva veličine 7 mm koja perzistira nakon 11 . tjedna trudnoće predstavlja suspektan nalaz. Isto tako bilo koja hernijacija u embrija veličine 44 mm (CRL >44) indikacija je za karotipizaciju ploda (8,10).

Neki od ostalih ultrazvučnih biljega koji predstavljaju predkazelje kromosomopatija su hipohogeno crijevo, duodenalna aterezija, jedna umbilikalana artetija, duljina maksile, i dr (8).

Trisomija 21 ili Down sindrom najčešće obuhvaća sljedeće ultrazvučne markere: povećan nihalni nabor, manju ili odsutnu nosnu ksot, manju maksilu, atrioventrikularni septalni defekt srca, pijelektaziju i skraćeni femur. Trisomija 18 ili Edwardsown sindrom udružen je s rascijepima lica, najčešće nepca i usne, srčanim greškama, omfalokelom, simetričnim zastojem

rasta i povećanom količinom plodne vode. Trisomija 13 ili Patau sindrom uključuje holoprozencefaliju, mikrocefaliju, srčane geške, omfalokelu i simetričan zastoj rasta ploda. Monosomija X ili Turnerov sindrom najpouzdanije se može vidjeti ultrazvukom, uključuje ultrazvučne markere poput cističnog hiograma, generalizirani hidrops i srčane greške u više od 90% slučajeva (10,11).

4.1.1.3. Doppler ultrazvuk

Najčešća indikacija za doppler je sumnja na srčane greške i anomalije drugih krvnih žila fetusa, također doppler ima ulogu pri detekciji i praćenju kromosomskih anomalija ploda. Nedostatan, slab protok ili reverzibilan protok u *ductusu venosusu* te nedostatan rad krvnih zalistaka zabilježeni su u 18 posto fetusa sa trisomijom 21 pri pregledu dopplerom. Može se izvoditi između jedanaestog i četrnaestog tjedna trudnoće. Zbog osobitosti u razvoju fetalnih krvnih žila doppler UZ preporuča se nakon 20. tjedna gestacije. Tehnika doppler izvodi se konvencionalnim 2D ultrazvukom i standardan je dio svakog pregleda u tercijarnim ustanovama zdravstvene zaštite, kada postoji sumnja na konatalne poremećaje (2,13).

4.1.1.4. Fetalna ehokardiografija

Fetalna ehokardiografija koristi se pri procjeni anatomske strukture i funkcije fetalnog kardiovaskularnog sustava. Konvencionalno dvodimenzionalno snimanje i dalje je najpouzdanije snimanje i obično se koristi u fetalnoj ehokardiografiji pri procjeni anatomske strukture kardiovaskularnog sustava. Prevalencija urođenih srčanih grešaka iznosi 2,08 do 12,23 na 1000 živorođenih, u mrtvorodenih prevalencija urođenih srčanih grešaka je višestruko veća 267,53 na 1000 živorođenih. Prenatalnim probirom ultrazvukom otkrivaju se urođene greške, bolesti mišićno-koštanog i središnjeg živčanog sustava dok se zapostavlja dijagnoza srčanih grešaka. Najčešće indikacije za fetalnu ehokardijografiju su porodična anamneza, indikacije od strane majke i indikacije od strane ploda (2,13).

4.1.2. Biokemijski probir Down sindroma u trudnoći

Najčešći poremećaj u broju kromosoma i jedan od vodećih uzroka mentalne zaostalosti u djece je Down sindrom. Javlja se u 1 od 800 živo rođene djece (1).

Biokemijske metode probira temelje se na određivanju serumskih markera majke koji su povezani sa povećanim rizikom za kromosomske bolesti. Biokemijski probir izvodi se u prvom ili drugom tromjesečju trudnoće. Prisutnost fetalnih aneuploidija u korelaciji je sa promjenama koncentracije fetoplacentarnih produkata, hCG, i PAPP-A, AFP, μ E3, inhibina A u serumu majke (14)

Određivanje parametara prenatalnog probira omogućuje uspješnost detekcije Down sindroma u općoj populaciji, detekcija veća od 70% uz navise 5% lažno pozitivnih (3,4)

Parametri prenatalnog probira su:

- nuhalno zadebljanje, udaljenost tjeme, trtica, biokemijski probir hCG i PAPP-A u izračunu zajedničkog rizika (kombinirani probir). Postavljanje dijagnoze karotipizacijom korionskih resica
- u drugom tromjesečju trudnoće radi se trostruki (AFP,hCG, μ E3) i četverostruki (AFP,hCG, μ E3,inhibin A), karotipizacija stanica plodne vode uzima se kao metoda potvrde dijagnoze (4)

U normalnoj trudnoći razina AFP-a u serumu majke raste od 11,3 ng/ml u osmom tjednu trudnoće do 250 ng/ml u trideset drugom tjednu trudnoće. Nakon toga razina AFP-a lagano opada do poroda. Razina hCG-a u serumu majke raste u prvom tromjesečju i postiže razinu od 100,000 mIU/ml, između sedmog i devetog tjedna trudnoće zatim vrijednosti se postepeno smanjuju do dvadesetog tjedna trudnoće nakon čega ostaju na istoj razini do poroda. U normalnoj trudnoći, vrijednosti inhibina A rastu od 7. do 9. tjedna trudnoće i dosežu vrhunac od ~550 pg/ml. Nakon čega kontinuirano opadaju do 14. tjedna trudnoće. Vrijednosti μ E3 detektiraju se u devetom tjednu gestacije, iznose 0.05 ng/ml nakon toga kontinuirano rastu do poroda. Vrijednosti PAPP-A u majčinom serumu mogu se odrediti poslije četvrtog tjedna gestacije nakon čega eksponencijalno rastu u prvom tromjesečju. Nakon toga uspon se javlja polako i nastavlja do poroda (14).

Uloga alfa-fetoproteina u probiru

AFP glavni najvažniji je glikoprotein plazme, u trudnoći sintetizira ga fetalna jetra, žumanjčana vreća i u malim količinama gastrointestinalni sustav. Njegova uloga ključna je u ranom životu ploda gdje obavlja zadaću imunosupresije, osmotske regulacije i serumskog nosača (3).

Vrijednosti AFP-a promjenjive su tijekom trudnoće. Vrijednosti u plodnoj vodi i serumu fetusa slijede dinamiku staranja u fetalnoj jetri najviša je trećem tromjesečju trudnoće. Vrijednost AFP-a u serumu majke je za 100 do 150 puta niža nego ona u plodnoj vodi (14).

Uzroci koji dovode do sniženja AFP-a u serumu majke:

- defekti neutralne cijevi: spinabifida, anecefalija, encefalokela
- mala tjelesna težina majke
- crn rasa
- višeplodna trudnoća
- intrauterina smrt čeda
- spontani pobačaj
- anomalije čeda:
 - gatroshiza ili omfalokela
 - kongenitalna nefroza
 - duodenalna ili ezofagealna atrezija
 - oligohidroaminos, hidrocefalus (14)

Uzroci koji dovode do povišenja koncentracije AFP-a

- trisomija fetusa
 - sindrom Down
 - sindrom Edward
 - sindrom Patau
- velika tjelesna težina majke
- u trudnica na inzulinskoj terapiji
- hidatiformna mola (14)

4.1.3. Ostali biokemijski markeri u prenatalnom probiru

Humani korionski gonadotropin

Humani korionski gonadotropin je glikoprotein sastavljen od dvije vezane podjedinice alfa i beta. Sintetizira se u posteljici i rani je biljeg trudnoće. Detektira se u krvi trudnice već sedam dana nakon oplodnje. Povišene razine hCG prisutna je u preeklampsiji, u tumorima testisa, mokraćnog sustava, te trudnoćama sa Down sindromom. Imunokemijske metode, ovisno o specifičnosti antitijela koje koriste, određuju ukupni β hCG ili intaktni hCG ili njegovu slobodnu β podjedinicu (3,14) .

Nekonjugirani estriol

Estriol je dominantan estrogen u trudnoći, marker funkcije placente i fetalne nadbubrežne žlijezde. U trudnoćama sa sindromom Down i Edwards sindromom prisutne su niske razine estriola u odnosu na razine u euploidnih trudnoća (3,14).

Inhibin A

Inhibin negativnom povratnom spregom suspreže otpuštanje hCG i posljedično smanjeno luči i inhibin A. Opisani mehanizam djeluje otežano u trudnoći sa Down sindromom gdje dolazi do povišenih razina inhibina A tijekom prvog i drugog tromjesečja (3,14).

4.1.4. Neinvazivno prenatalno testiranje - NIPT

Neinvazivno prenatalno testiranje (*eng. non invasive prenatal test*) zasniva se na analizi slobodne stanične DNA (cfDNA) u majčinoj krvi. Većina cfDNA u krvi trudnice potiče od nje same, s fetalnim komponentama (cffDNA) udjela 10 do 20%. CffDNA proizlazi iz placente i predstavlja potpuni fetalni genotip. U krvi majke cffDNA prisutna je od rane trudnoće i napušta cirkulaciju trudnice satima nakon poroda. Ukoliko fetus ima Down sindrom u cirkulaciji će biti prisutna povišena koncentracija specifičnih za Down sindrom. Najčešće se testiranjem utvrđuje rizik Down sindroma, Edward sindroma i Patau sindroma, kao i stanja uzrokovana nedostatkom ili dodatnim X i Y kromosomima. Test se provodi uzimanjem uzorka krvi trudnice, nakon 10. tjedna gestacije. Testiranje se provodi u laboratorijima predviđenim za obradu tog tipa a sami rezultat testiranja čekaju se cca 10 do 14 dana. Osim utvrđivanja navedenih rizika od kromosomskih anomalija, testom se može utvrditi spol djeteta (1,7).

Pouzdanost i osjetljivost NIPT-a iznosi više od 99%. Što znači da NIPT vrši identifikaciju da fetus nosi trisomiju sa točnošću višom od 99% ili da fetus ne nosi trisomiju sa točnošću višom od 99% (4).

Čimbenici rizika za provođenje testa uključuju:

- dob trudnice veća od 35 godina
- osobna ili obiteljska anamneza s kromosomskom abnormalnošću
- kromosomske abnormalnosti prisutne kod majke ili oca
- pozitivan nalaz neinvazivnih probira i dr. (4)

4.2. Invazivne metode probira

U rizičnih parova za kromosomopatije poželjno je napraviti genetičko savjetovanje te odrediti biokemijske parametre i ultrazvučne markere. Indikacije za invazivnu prenatalnu dijagnostiku, u genetičkom savjetovanju su: dob majke viša od 37 godina, ili viša od 35 u rizičnih parova, kromosomopatije u obitelji, kromosomopatije predhodno rođenog djeteta, malformacije predhodno rođene djece, strukturne i numeričke aberacije roditelja, genopatije, abnormalnosti uočene ultrazvukom, zastoj u rastu ploda, rizičan kombinirani probir, infekcije u trudnoći, uzimanje lijekova, neuromuskularne bolesti i dr. (1,2,3).

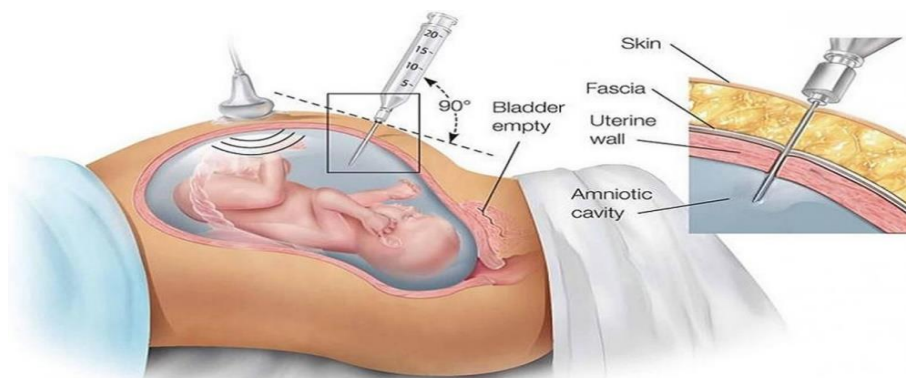
Ultrazvučno vođene metode koje se u današnje vrijeme rutinski izvode u prenatalnoj dijagnostici su: amniocenteza, biopsija korionskih resica, biopsija posteljice, kordocenteza. Uzorci dobiveni navedenim postupcima koriste u svrhu citogenetičke obrade tj, određivanja kariotipa i spola fetusa, analiziranje rekombiniranjem DNA i biokemijske analize (1,3) .

Prije izvođena zahvata pacijenticu treba informirati o samom zahvatu, načinu na koji se izvodi, mogućim rizicima za trudnicu i dijete, vremenu koje je potrebno da bi se dobili rezultati, planiranju daljnjih koraka nakon postupka. Medicinska sestra nakon edukacije pacijentice i upoznavanja sa zahvatom treba pacijenticu tražiti potpisanu suglasnost za izvođenje postupka.

4.2.1. Amniocenteza

Amniocenteza je postupak izvlačenja amnionske tekućine iz šupljine maternice iglom, transabdominalnom pristupom pod nadzorom ultrazvuka, kako bi se dobio uzorak fetalnih stanica. Postupak izvod ginekolog/opstetričar uz asistenciju medicinske sestre. Amniocenteza se izvodi od 11. tjedna trudnoće na dalje, s raznim kromosomskim, biokemijskim, molekularnim i mikrobiološkim testiranjima koji se izvode na uzorku amnionske tekućine. Najčešći razlozi izvođanja postupka su omogućavanje prenatalnog dijagnosticiranja kromosomskih abnormalnosti, poremećaja pojedinačnih gena, fetalnih infekcija, intraamnijskih upala, kao i za procjenu zrelosti pluća fetusa. Postupak nosi rizik od gubitka fetusa od približno 0,5% (raspon od 0,0,6-1%) kada se izvodi u drugom tromjesečju, nakon srastanja amnionske membrane s korionom. Postoji i rizik od istjecanja amnionske tekućine

(približno 0,3% slučajeva i drugih rijetkih komplikacija, placentarne hemoragije, intraamniotskog krvarenja, hematoma trbušne stjenke i fetalnih lezija. Prije zahvata pacijentica treba isprazniti mokraćni mjehur. Pacijentica treba zauzeti ležeći položaj sa razmaknutim nogama. Trbuh i mjesto punkcije čiste se antiseptikom, dok se na ultrazvučnu sondu navlači sterilna vrećica i stavlja kontaktni gel.. Najneugodniji dio postupka za pacijenticu je punkcija. U amniotsku šupljinu ulazi se punkcijom kroz zid maternice pod kutem od 45°, spinalnom iglom debljine 20-22 G. Iгла se spontano puni amniotskom tekućinom. Kako bi spriječili kontaminaciju uzorka u odvojenu špricu aspirina se prvih 1.5 ml amniotske tekućine, u drugu špricu aspirira se od 15 do 20 ml tekućine, uzimajući u obzir gestacijsku dob, te se šalje na citogenetsku obradu. Trudnice se hospitaliziraju na 24 sata, primjenjuje se preventivna ili terapijska tokoliza i prema potrebi Rh profilaksa (1,2,15).



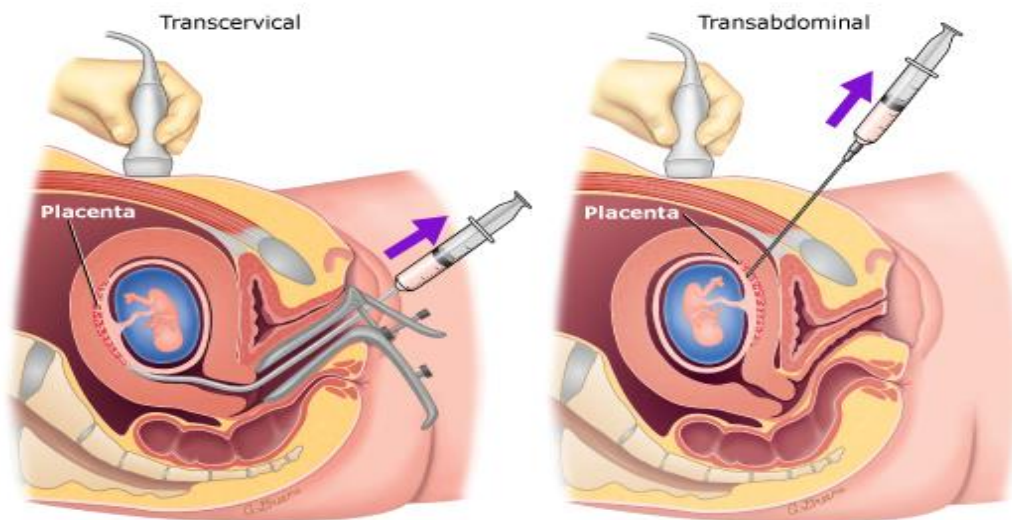
Slika 4.1. Prikaz postupka Amniocenteze

Izvor: https://static.wixstatic.com/media/e59183_9ac4be816942436990ea876b636b5c8a~mv2.jpg

4.2.2. Biopsija koriona

Uzorkovanje koriona (CVS) postupak je u kojem se uzima mali uzaorak tkiva (korionskih resica) iz posteljice u ranoj trudnoći. Genetske informacije (kromosomi) u ovom tkivu identične su onima fetusa. Genetskom analizom koriona predviđa se, u ranoj trudnoći, hoće li fetus imati kromosomski poremećaj poput Down sindroma. Glavna razlika između amniocenteze i CVS-a je u tome što se CVS može obaviti nekoliko tjedana prije amniocenteze, obično u 10.-13. tjednu gestacije. CVS se izvodi kroz cerviks (transvaginalni CVS) ili kroz trbušnu stjenku

(transabdominalni CVS). Transcervikalni CVS aspiracija koriona izvodi se porteks i angiomed kateterom. Nakon dezinfekcije pod nadzorom ultrazvuka uvodi se kateter do sredine korionskog tkiva te u kateter aspirira 10 do 20 ml korionskog tkiva u štrcaljku koja sadrži medij za karotipizaciju. Transabdominalna aspiracija izvodi se preko trbušne stijenke, spinalnom iglom od 16 do 20 G, navođenjem ultrazvukom. Transabdominalna tehnika nosi manji rizik od komplikacija ali se njome dobiva manje uzorkovanog materijala. Nakon zahvata RH-negativnoj trudnici daje se protekcija anti-D imunoglobulina zbog prevencije Rh-imunizacije. Komplikacije nakon postupka uzimanja korionskih resica slične su onima nakon amniocenteze (1,16).



Slika 4.2. Prikaz postupka uzorkovanja koriona

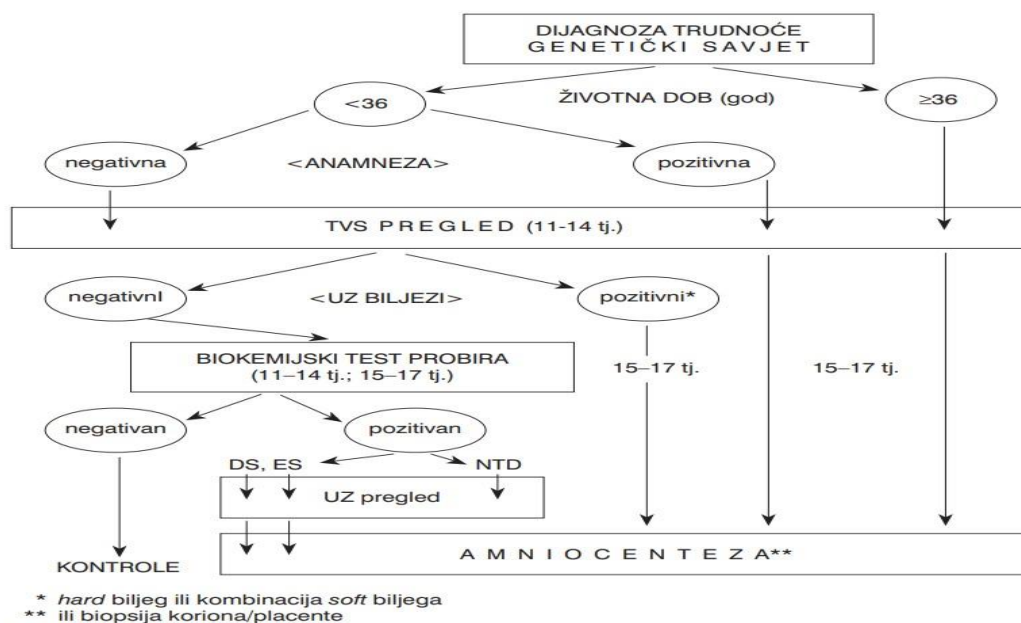
Izvor: https://www.uptodate.com/contents/images/PI/65622/ CVS_PI.jpg

4.2.3. Bijopsije posteljice

Placentocenteza ili kasni CVS uzorkovanje tkiva posteljice u drugom ili trećem tromjesečju trudnoće za provedbu karotipizacije fetusa, enzimske i DNA analize. Pri postupku placentocenteze koristi se ovisno o vremenu gestacije spinalna igla debljine 18 G kod uzorkovanja u drugom tromjesečju tj igla debljine 16 G kod uzorkovanja u trećem tromjesečju trudnoće. Postupak placentocenteze jednak je onom kod uzorkovanja korionskih resica (16).

4.2.4. Kordocenteza

Perkutana aspiracija krvi pupkovine (PUBS) je dijagnostički-terapijski postupak koji se primjenjuje za dobivanje krvi iz pupkovine fetusa počevši od 18. tjedna gestacije sve do poroda. Najčešće indikacije za PUBS su: genetski poremećaji, brza karotipizacija kod neuspjele amniocentez/ CVS-a, patološki ultrazvučni nalaz i usporeni rasta ploda, zatim kod konalnih infekcija toksoplazmom, virusom Rubella, varicella, citomagalovirus, hrepex simplex i te kod poremećaja koagulacije. Terapijska funkcija kordocenteze očituje se pri primjeni intrauterine transfuzije kod Rh imunizacije, pri poremećajima koagulacije, kod primjene genske terapije i dr. Kao i kod prije opisanih dijagnostičkih postupaka, PUBS se izvodi ultrazvučnim navođenjem. Veličina igle odabire se uzimajući u obzir gestacijsku dob, smještaj pupkovine i posteljice te konstituciji trudnice, najčešće se rabe igle promjera 20 do 22 G. Izvođenje zahvata u ranoj trudnoći nosi veći rizik od neželjenih komplikacija sa povećim rizikom od spontanom pobačaja. Najčešće vrijeme izvođenja zahvata je od 18. do 22. tjedna gestacije. Komplikacije koje se mogu javiti nakon postupka su fetalna bradikardija ili asistolija, infekcije, prijevremeno pucanje vodenjaka, prijevremeni pobačaj/porod i dr. (3,17).



Slika 4.3. Nacionalne smjernice za probir kromosomopatija

Izvor: Nacionalna stručna preporuka za prenatalni probir i dijagnostiku kromosomopatija. Gynaecol Perinatol. 2010; 19(2):119-126. Dostupno na: <https://hrcak.srce.hr/68446>

4.3. Uloga medicinske sestre u postupcima prenatalnog probira i dijagnostike

Prenatalna obrada sastoji se od niza detaljnih biokemijskih i ultrazvučnih pregleda, pomoću kojih se otkrivaju brojne nasljedne bolesti i anomalije ploda. Ove pretrage se rade kod trudnica koje imaju povećani rizik za malformacije ploda. Glavni cilj prenatalne dijagnostike prvenstveno je rođenje zdravog djeteta. Kako bi se taj cilj uspješno ostvario, medicinske sestre i liječnici specijalisti ginekologije provode dodatne preglede i testiranja tijekom trudnoće (18).

4.3.1. Uloga medicinske sestre u pripremi trudnice za neinvazivne postupke

Uloga medicinske sestre pri ultrazvučnim pregledima počinje dolaskom trudnice u ginekološku ambulantu. Medicinska sestra pomaže trudnici pri popunjavanju anamnestičkih podataka bitnih za daljnju obradu, objašnjava što može očekivati od pregleda te postupke koje će ginekolog provoditi. Vrlo je važna psiho-fizička priprema trudnice te detaljno objašnjavanje postupka kako bi smanjili anksioznost trudnice uzrokovanu nepoznavanjem dijagnostičkih postupka i ishoda dijagnostičkih postupaka. Trudnicu treba uputiti na dostupne informativne letke i pisane materijale kako bi imala samostalno mogućnost proučiti što će je očekivati za vrijeme pregleda. Ukoliko je moguće trudnici treba dozvoliti prisutnost pratnje kako bi se trudnica mogla opustiti osjećati sigurnije. Smirenost trudnice imat će pozitivan utjecaj na tijek pregleda. Po završetku pregleda trudnicu po potrebi i preporuci liječnika treba naručiti za ponovni pregled (18).

Prije samog izvođenja ultrazvučnog pregleda nije potreba posebna priprema pacijentice. Pacijenticu se upiti da zauzme odgovarajući položaj na stolu za preglede, ukoliko se pregled radi u ranoj trudnoći objasniti joj da treba imati pun mjehur. Reći joj da je moguće da će osjetiti nelagodan osjećaj pri pritisku sonde na pun mjehur. Po završetku pregleda pomoći pacijentici pri uklanjanju kontaktnog gela i silaženju sa stola za preglede (18).

Uloga medicinske sestre u biokemijskom probiru odnosi se provođenje edukacije o testiranju. Za mnoge pacijentice i parove to je zbunjujuće, emocionalno nabijeno i neizvjesno iskustvo. Potrebno je temeljito objasniti postupak i ponuditi sve dostupne informacije, objasniti

pacijentici koji su razlozi uzimanja uzoraka i provođenja analize. Objasniti da se definitivna dijagnoza ne može postaviti bez provođenja invazivnih postupaka poput amnicenteze. Dati pacijenti da postavi pitanja vezana uz testove probira i poštivati njenu odluku vezanu u provođenje istih (18).

4.3.2. Sestrinske dijagnoze kod pripreme trudnice za neinvazivne postupke

Moguće sestrinske dijagnoze kod pripreme trudnice za neinvazivni pregled su:

- Neprihvatanje vlastitog tjelesnog izgleda
- Neupućenost
- Strah

Neprihvaćanje vlastitog tjelesnog izgleda

Definicija dijagnoze: „Promjena u poimanju vlastitog tjelesnog izgleda“ (19)

Tablica 4.1. Prikaz sestrinske dijagnoze Neprihvaćanje vlastitog tjelesnog izgleda

Sestrinska dijagnoza	Cilj	Intervencije
Neprihvaćanje vlastitog tjelesnog izgleda	<p>Pacijentica će prihvatiti nastale promjene u izgledu</p> <p>Pacijentica će brinuti o promijenjenom dijelu tijela bez nelagode</p>	<p>Poticati pacijenticu da iznese mišljenja vezana uz percepciju vlastitog izgleda</p> <p>Educirati pacijenticu o očekivanim tjelesnim promjenama vezanim uz trudnoću</p> <p>Omogućiti razmjenu iskustava s trudnicama koje su bile u sličnoj situaciji</p> <p>Osigurati trudnici edukativne materijale o trudnoći</p> <p>Zajedno s pacijenticom planirati način prilagodbe na novonastalu situaciju npr. odabir trudničke odjeće</p>

Izvor: Autor

Neupućenost

Definicija dijagnoze: „Nedostatak znanja i vještina o specifičnom problemu“ (20)

Tablica 4.2. Prikaz sestrinske dijagnoze Neupućenost u postupke prenatalnog probira

Sestrinska dijagnoza	Cilj	Intervencije
Neupućenost u postupke prenatalnog probira	Pacijentica će verbalizirati naučena znanja	<p>Podučiti pacijenticu o važnostima prenatalnog probira</p> <p>Prilagoditi edukativne metode pacijentičnim kognitivnim mogućnostima</p> <p>Ohrabriti pacijenticu na postavljanje pitanja o specifičnom prenatalnom testu</p> <p>Objasniti pacijentici svrhu pregleda</p> <p>Objasniti pacijentici što se od nje traži tokom postupka</p> <p>Osigurati edukativne materijale o trudnoći i postupcima prenatalnog probira</p> <p>Tražiti od pacijentice da demonstrira novo usvojena znanja o postupcima</p>

Izvor: Autor

Strah

Definicija dijagnoze „*Negativan osjećaj koji nastaje usred stvarne ili zamišljene opasnosti*“
(20)

Tablica 4.3. Prikaz sestrinske dijagnoze Strah od dijagnostičkog postupka

Sestrinska dijagnoza	Cilj	Intervencije
Strah od dijagnostičkog postupka	Pacijenticu neće biti strah	Definirati s pacijenticom faktore koji dovode do pojava osjećaja straha Stvoriti okruženje od povjerenja Poticati pacijenticu da verbalizira strah Obavijestiti pacijenticu o planiranom dijagnostičkom postupku Usmjeriti pacijenticu ka pozitivnim mislima Podučiti pacijenticu metodama distrakcije Osigurati poticajnu okolinu za pacijenticu Stvoriti osjećaj sigurnosti

Izvor: Autor

4.3.3. Uloga medicinske sestre kod invazivnim dijagnostičkih postupaka

Uloga medicinske sestre odnosi se na informiranje pacijentice o dijagnostičkom postupku tj. o kakvom se zahvatu radi, koliko traje te koje su moguće komplikacije. Također bitan dio sestrinske njege odnosi se na psihološku i emocionalnu podršku pacijentici. Medicinska sestra treba pacijentici objasniti koliko se čekaju rezultati i koji su mogući postupci ukoliko dođe do patološkog nalaza. Neposredno prije samog postupka uloga je u pripremi pacijentice, osoblja i instrumenata za izvođenje postupka te nakon samog postupka, pri praćenju stanja nakon izvođenja postupka (18).

4.3.3.1. Uloga medicinske sestre pri izvođenju postupka amniocenteze

Pri pripremi za amniocentezu potrebno je informirati pacijenticu o postupku te savjetovati joj da isprazni mjehur kako bi se izbjegao rizik od punkcije mjehura. Potrebno je izmjeriti vitalne znakove pacijentice prije izvođenja amniocenteze. Nakon postupka potrebno je pacijentici pomoći da zauzme udoban položaj. Mjeriti vitalne znakove majke te otkucaje srca fetusa svakih 15 minuta prvih sat vremena nakon postupka. Nadzirati mjesto punkcije te pripaziti na znakove koji upućuju na pojavu komplikacija kao što su krvarenja, curenje amnionske tekućine, pojavu grčeva, vaginalnog krvarenja, promjene u fetalnoj aktivnosti i dr (18).

Ukoliko rezultati testiranja upućuju na fetalne anomalije potrebno je pružiti emocionalnu podršku pacijentici, upiti je na grupe podrške i potrebu genetskog savjetovanja gdje će pacijentica dobiti danje informacije i pomoć pri razumijevanju rezultata testiranja (18).

4.3.3.2. Uloga medicinske sestre pri izvođenju postupka uzorkovanja korionskih resica

Prije početka postupka treba zabilježiti vitalne znakove pacijentice, informirati pacijenticu o potencijalnim rizicima koje nosi zahvat te incidenciji pojave rizika.

Medicinska sestra pomaže pacijenti da zauzme odgovarajući položaj, na leđima sa nogama savinutima u koljenima. Pacijentici treba reći da će postupak trajati otprilike 15 minuta. Ukoliko se izvodi transabdominalni CVS, savjetuje se pacijentici da napuni mokraćni mjehur tako što će joj se reći da pije veće količine tekućine. Potrebno je objasniti da će liječnik punkcijom iglom kroz abdominalni zid uzeti uzorak korijona koji će biti korišten pri daljem testiranju. Nakon prikupljanja uzoraka liječnik će ukloniti iglu (18).

Kod izvođenja transcervikane CVS pacijenticu se uputi da isprazni mjehur prije izvođenja postupka. Objasniti postupak da će liječnik kroz rođnicu, pomoću katetera, navođen ultrazvukom uzeti uzorak te poslati na danju analizu. Nakon završenog postupka pomoći pacijentici pri zauzimanju odgovarajućeg položaja, brisanju ostataka kontaktnog lubrikanta te ostalih mogućih izlučevina. Pacijentici savjetovati mirovanje u trajanju od 48 sati i uputiti na znakove poput pojave groznice, grčeva i vaginalnog krvarenja, te da ih prijavi (18).

4.3.3.3. Uloga medicinske sestre pri postupku izvođenja kordocenteze

Potrebno je temeljito objasniti postupak pacijentici. Pomoći joj da zauzme odgovarajući položaj na stolu za pregled te pomoći liječniku pri dezinfekciji mjesta punkcije. Za vrijeme trajanja postupka vrši se monitoring vitalnih znakova pacijentice i prate se otkucaji srca fetusa. Ultrazvučna kontrola stanja mjesta punkcije radi se unutar sat vremena nakon zahvata kako bi se isključilo krvarenje ili pojava hematoma. Potrebno je kontinuirano praćenje vitalnih znakova pacijentice i fetusa u prvih dva sata nakon zahvata, prije otpusta pacijenticu je potrebno uputiti da pripazi na moguće znakove infekcije, pojavu kontrakcija i promijene fetalne aktivnosti (18).

4.3.4. Sestrinske dijagnoze kod invazivnih metoda prenatalnog probira

Moguće sestrinske dijagnoze kod pripreme trudnice za invazivne metode prenatalnog probira su:

- Anksioznost
- Visok rizik infekciju
- Bol

Anksioznost

Definicija dijagnoze: „*Nejasan osjećaj neugode i / ili straha praćen psihomotornom napetošću, panikom, tjeskobom, najčešće uzrokovano prijetecom opasnosti, gubitkom kontrole i sigurnosti s kojom se pojedinac ne može suočiti.*“ (21)

Tablica 4.4. Prikaz sestrinske dijagnoze Anksioznost u/s nedostatnim znanjem o postupku

Sestrinska dijagnoza	Cilj	Intervencija
Anksioznost u/s nedostatnim znanjem o postupku	Pacijentica će prepoznati znakove straha i znati ih verbalizirati Pacijentica će usvojiti znanje o postupku	Objasniti pacijentici da je strah fiziološka pojava Stvoriti empatijski odnos s pacijenticom Stvoriti osjećaj povjerenja Koristiti način komunikacije prilagođen potrebama pacijentice Podučiti pacijenticu tehnikama relaksacije, vježbama disanja Osigurati pisane materijale i pamflete o postupku Poticati pacijenticu da usmeno izloži naučeno znanje

Izvor: Autor

Visok rizik za infekciju

Definicija dijagnoze: „Stanje u kojem je pacijent izložen riziku nastanka infekcije uzrokovane patogenim mikroorganizmima koji potječu iz endogenog i/ili egzogenog izvora.“ (21)

Tablica 4.5. Prikaz sestrinske dijagnoze Visok rizik za infekciju

Sestrinska dijagnoza	Cilj	Intervencije
Visok rizik za infekciju sekundarno amniocenteza	Neće doći do infekcije	Zabilježiti vitalne znakove prije postupka Pripremiti mjesto punkcije korištenjem dezinficijensa Pripremiti pacijenticu za postupak, reći joj da isprazni mjehur Koristiti pravila asepsa prilikom dijagnostičkog postupka Pratiti vitalne znakove nakon postupka Pratiti mjesto punkcije nakon zahvata Prepoznati potencijalne znakove infekcije

Izvor: Autor

Bol

Definicija dijagnoze: „Neugodan nagli ili usporeni osjetilni i čuvstveni doživljaj koji proizlazi iz stvarnih ili mogućih oštećenja tkiva s predvidljivim završetkom u trajanju kraćem od 6 mjeseci“ (20)

Tablica 4.6. Prikaz sestrinske dijagnoze Bol u/s dijagnostičkim postupkom

Sestrinska dijagnoza	Cilj	Intervencija
Bol u/s dijagnostičkim postupkom	Pacijentica će na skali boli pokazati smanjenu razinu boli s obzirom na početni intenzitet	Izmjeriti vitalne funkcije Prepoznati znakove boli Pružiti emocionalnu podršku pacijentici Poticati pacijenticu da verbalizira osjećaj boli Primijeniti ordiniranu farmakološku terapiju Odvratiti pacijenticu od razmišljanja o boli Koristiti metode relaksacije za vrijeme trajanja postupka Dokumentirati pacijentove procjene boli Upozoriti liječnika na prisutnost boli kod pacijentice Pružiti emocionalnu podršku pacijentici

Izvor: Autor

5. RASPRAVA

Prenatalnim probirom postiže se rana detekcija abnormalnosti za vrijeme trudnoće. Prenatalni probir omogućuje budućim roditeljima pravodobne informacije na temelju kojih mogu donesti odluke o daljnjoj trudnoći i osigurati sebi i djetetu ranu prenatalnu skrb (1,2)

Testovi koji se koriste u probiru su neinvazivni i obuhvaćaju ultrazvučne preglede i određivanje biokemijskih testova fetalnih anomalija, a izvode se tokom prvog i ranog drugog tromjesečja i uvelike smanjuju potrebu za invazivnim dijagnostičkim postupcima (1,4).

Kako bi se uspješno detektirale abnormalnosti svim trudnicama preporučuje se ultrazvučni pregled u prvom tromjesečju trudnoće. Trudnice sa navršениh 36 godina spadaju u rizičnu skupinu u kojoj je dokazana veća prevalencija kromosomopatija bez obzira na broj prethodnih trudnoća i broja poroda, te se kod njih preporuča invazivna dijagnostika (1).

Prenatalne testove potrebno je točno interpretirati, pozitivan nalaz ne može sa sigurnošću odrediti da li će dijete imati neki oblik kromosomopatije. Kako bi se postavila definitivna dijagnoza potrebno je provesti invazivne testove koji će moći definitivno potvrditi ili otkloniti sumnju na abnormalnosti. Invazivni dijagnostički postupci nose određene rizike za plod i trudnicu i često predstavljaju dodatan stres i izvor zabrinutosti za buduće roditelje (1,6).

Tehnološki napredak, poboljšanje životnih uvjeta i medicinski napredak omogućili su razvoj prenatalne skrbi, dovele su do manje smrtnosti i većeg broja obavljenih pregleda s naglaskom na prenatalne testove.

Pri provedbi neinvazivnih i invazivnih postupaka bitnu ulogu ima medicinska sestra koja uz liječnika je prisutna od početka postavljanja dijagnoze trudnoće do samog poroda. Edukaciji trudnice o samim postupcima i tome što može očekivati zauzima veliki dio posla medicinske sestre (18).

6. ZAKLJUČAK

Zbog promjena u organizmu trudnice, svaku trudnoću je važno kontinuirano pratiti, ne samo od strane trudnice već i od strane ginekologa i medicinske sestre sa svrhom praćenja fiziološkog razvoja fetusa, zdravlja trudnice i mogućnosti pravovremenih intervencija u slučaju nastanka neke od mogućih komplikacija. Uloga medicinske sestre je velika prilikom praćenja trudnoće i prilikom provedbe prenatalnog testiranja, stoga je važna suradnja medicinske sestre i liječnika specijalista ginekologije i opstetricije u praćenju fizičkog i psihološkog stanje trudnice. Važno je naglasiti ulogu kvalitetne komunikacije medicinske sestre i trudnice u svrhu prepoznavanja i praćenja nastanka mogućih komplikacija tokom trudnoću.

Medicinska sestra treba posebnu pažnju usmjeriti ka rizičnim trudnoćama, trudnicama sa kroničnim bolestima i stanjima te trudnicama s određenim poteškoćama tokom trudnoće koje zahtijevaju češće kontrolne preglede, ali svakako zdravstvena skrb za trudnicu treba biti prilagođena svakoj trudnici ponaosob ovisno o specifičnim potrebama trudnice.

Tokom trudnoće trudnica treba proći od određen broj ginekoloških pregleda, s time da bi se prvi pregled trebao obaviti do 12. tjedna trudnoće. Pregled se sastoji od uzimanja anamneze, ginekološkog pregleda i uzimanja Papa testa (4). Danas, ultrazvučni pregledi su neizostavni dio svakog pregleda uredne i patološke trudnoće. Uz tri osnovna ultrazvučna pregleda, biokemijskog testiranja seruma ponekad se vrše i posebni invazivni dijagnostički postupci kod rizičnih trudnoća. Medicinska sestra ima ulogu od pripreme fizičke pripreme trudnice do asistiranja pri zahvatima i uzorkovanjima do psihološke podrške parovima prilikom suočavanja s lošim nalazima prenatalnog probira .

7. LITERATURA

1. Carlson L, Vora N. Prenatal Diagnosis. *Obstetrics and Gynecology Clinics of North America*. 2017;44(2):245-256.
2. Stembalska A, Selezak R, Pesz K, Gil J, Sisadek MM. Prenatal diagnosis- principles of diagnostic procedures and genetic counseling. *Folia histochemica and cytobiologica*. 2007;45(Supl 1):11-16.
3. Wagner J. Suvremene metode prenatalne dijagnostike. *Medicinski vjesnik*. 2010; 42(1-2): 37-48.
4. Tijadrović J. Neinvaziva prenatalna dijagnostika, rad primalje u trudničkoj ambulanti (završni rad). Split: Sveučilišni odjel zdravstvenih studija; 2015.
5. Kurjak A. Ultrazvučni pregled u ranoj trudnoći. U: Kuvačić I, Kurjak A, Đelmiš J. i sur. *Porodništvo*. Zagreb: Medicinska naklada; 2009. str. 151-156.
6. Spencer K. Aneuploidy screening in the first trimester. *American Journal of Medical Genetics Part C: Seminars in Medical Genetics*. 2007;145C(1):18-32.
7. Wagner J. Neinvazivno prenatalno testiranje. *Paediatr Croat*. 2016;60 (supl 1): 46-52.
8. Kurjak A. Ultrazvučna prenatalna dijagnostika. U: Kuvačić I, Kurjak A, Đelmiš J ur. *Porodništvo*. Zagreb: Medicinska naklada; 2009. str. 157-68.
9. Čuljak M. Intrauterini zastoj rasta (IUZR) kao klinički problem (završni rad). Split: Sveučilišni odjel zdravstvenih studija; 2014.
10. Kos M, Kurjak A. Ultrazvučni biljezi kromosopatija. U: Kurjak A, Stavljenić-Rukavina A, Pavelić K, urednici. *Prenatalna dijagnostika i terapija*. Varaždinske Toplice: Tonimir; 2000. str. 61-78.
11. Nicolaides K. Nuchal translucency and other first-trimester sonographic markers of chromosomal abnormalities. *American Journal of Obstetrics and Gynecology*. 2004;191(1):45-67.
12. Bromley B, Lieberman E, Shipp T, Benacerraf B. Fetal Nose Bone Length. *Journal of Ultrasound in Medicine*. 2002;21(12):1387-1394.
13. Kupešić S. Doplerska mjerenja u trudnoći. U: Kuvačić I, Kurjak A, Đelmiš J. i sur. *Porodništvo*. Zagreb: Medicinska naklada; 2009; str.169-174.
14. Huderer-Đurić K, Suchanek E. Biokemijski probir sindroma Down u trudnoći. U: Kurjak A, Stavljenić-Rukavina A, Pavelić K, ur. *Prenatalna dijagnostika i terapija*. Varaždinske Toplice: Tonimir; 2000. str. 173-86.

15. Mišković B, Kos M. Amniocenteza. U: Kurjak A, Stavljenić-Rukavina A, Pavelić K., ur. Prenatalna dijagnostika i terapija. Varaždinske Toplice: Tonimir; 2000. str. 121-30.
16. Singer Z. Biopsija posteljice u suvremenoj perinatologiji. U: Kurjak A, Stavljenić-Rukavina A, Pavelić K, ur. Prenatalna dijagnostika i terapija. Varaždinske Toplice: Tonimir; 2000. str. 151-72.
17. Mišković B, Kos M, Kordoocenteza. U: Kurjak A, Stavljenić-Rukavina A, Pavelić K, ur. Prenatalna dijagnostika i terapija. Varaždinske Toplice: Tonimir; 2000. str. 131-42.
18. Leyfer G. Maternity nursing: an introductory text [elektronička knjiga]. St. Louis: Elsevier; 2012.
19. Aldan DA, Babić D, Kadović M, Kutrović B, Rezić S, Rotim C et all. Sestrinske dijagnoze 3 (elektronička knjiga). Zagreb: Hrvatska komora medicinskih sestara; 2015. Dostupno na: https://bib.irb.hr/datoteka/783638.Sestrinske_dijagnoze_3.pdf
20. Kadović M, Aldan DA, Babić D, Kadović M, Piškorjanac S, Vico M. Sestrinske dijagnoze 2 (elektronička knjiga). Zagreb: Hrvatska komora medicinskih sestara; 2013. dostupno na: https://www.bib.irb.hr/783634/download/783634.Sestrinske_dijagnoze_2.pdf
21. Šepec S, Kurtović B, Munko T, Vico M, Abcu Aldan D, Babić D et al. Sestrinske dijagnoze (elektronička knjiga). Zagreb: Hrvatska komora medicinskih sestara; 2011. Dostupno na: http://www.hkms.hr/data/1316431501_827_mala_sestrinske_dijagnoze_kopletno.pdf

8. OZNAKE I KRATICE

HCG- humani korionski gonadotropin

APF- alfa-fetoprotein

μ E3- nekonjugirani estriol

PAPP-A- od eng. pregnancy associated plasma protein A

DNA- deoksiribonukleinska kiselina

BMI- od engl. body mass index

KKS- kompletna krvna slika

TORCH- od engl. Toxoplasmosis, Other Agents, Rubella, Cytomegalovirus, Herpes Simplex

PAPA test- test po Papanicolau

CVS- od engl. Chorionic villus sampling

MRI- od engl. Magnetic resonance

UZ- ultrazvuk

CRL- od engl. Crown-Rump Length

BPD- od engl. Biparietal length

HC- od engl. Head circumference

FL- od engl. Femur length

NT- od engl. Nuchal translucency

PUBS- od engl. Percutaneous umbilical blood sampling

NIPT- od engl. Non invasive prenatal testing

CFDNA- od engl. Cell free DNA

9. SAŽETAK

Prenatalna skrbi obuhvaća pojmove prenatalni probir i prenatalna dijagnostika. Prenatalni probir je proces testiranja populacije sa određenim markerima kako bi identificirali pojedince sa višim rizikom za određene abnormalnosti.

Prenatalne metode probira su biokemijske, ultrazvučne i genomske. Biokemijske metode podrazumijevaju otkrivanje serumskih parametra u majčinoj krvi poput humanog korionskog gonadotropina (hCG), alfa-fetoproteina (AFP), nekonjugiralnog estriola (μ E3), PAPP-A itd. Ultrazvučne metode podrazumijevaju upotrebu ultrazvuka za procjenu morfoloških značajki fetusa. Genomski prenatalni pregled omogućuje pretraživanje slobodne fetalne DNA u majčinoj krvi. Prenatalna dijagnostika nameće upotrebu invazivnih metoda koje omogućavaju sakupljanje fetalnih stanica, trfoloblastnih stanica, amnionskih stanica ili krvnih stanica. Invazivne metode kao što su amniocenteza, biopsija koriona, biopsija posteljice i kordocenteza za sobom nose rizike za plod kao što su pobačaj ili oštećenje fetusa. Fetalne stanice koriste se za citogenetička ili molekularno-genetička istraživanja koja daju prenatalne dijagnoze.

Uloga medicinske sestre obuhvaća informiranje pacijentice o postupcima koji se izvode, pružanje psihološku i emocionalnu podršku pacijentici. Medicinska sestra treba pacijentici objasniti koliko se čekaju rezultati i koji su mogući postupci ukoliko dođe do patološkog nalaza. Medicinska sestra ima ulogu od pripreme fizičke pripreme trudnice do asistiranja pri zahvatima i uzorkovanjima.

KLJUČNE RIJEČI: prenatalna skrb, prenatalni probir, amniocenteza

10. SUMMARY

Prenatal care includes the terms prenatal screening and prenatal diagnosis. Prenatal screening is the process of testing a population with certain markers to identify individuals at higher risk for certain abnormalities .

Prenatal screening methods are biochemical, ultrasound, and genomic. Biochemical methods include the detection of serum parameters in the mother's blood, such as human chorionic gonadotropin (hCG), alpha-fetoprotein (AFP), non-conjugated estriol (μE3), PAPPA-A, etc. Ultrasound methods involve the use of ultrasound to assess the morphological characteristics of the fetus. Genomic prenatal examination allows the search for free fetal DNA in the mother's blood. Prenatal diagnosis imposes the use of invasive methods that enable the collection of fetal cells, trophoblastic cells, amniotic cells or blood cells. Invasive methods such as amniocentesis, chorionic villus sampling, placental biopsy and cordocentesis carry risks for the fetus such as miscarriage or fetal damage. Fetal cells are used for cytogenetic or molecular genetic research that provides prenatal diagnosis.

Nursing management includes informing the patient about the procedures being performed, providing psychological and emotional support. Nurse should explain to the patient how long the results are awaited and the possible procedures if there is a pathological finding in results. Nurse has a role of preparing the patient for procedure and assisting the doctor while procedure is being performed.

KEY WORDS: prenatal care, prenatal screening, amniocentesis

Prema Odluci Veleučilišta u Bjelovaru, a u skladu sa Zakonom o znanstvenoj djelatnosti i visokom obrazovanju, elektroničke inačice završnih radova studenata Veleučilišta u Bjelovaru bit će pohranjene i javno dostupne u internetskoj bazi Nacionalne i sveučilišne knjižnice u Zagrebu. Ukoliko ste suglasni da tekst Vašeg završnog rada u cijelosti bude javno objavljen, molimo Vas da to potvrdite potpisom.

Suglasnost za objavljivanje elektroničke inačice završnog rada u javno dostupnom nacionalnom repozitoriju

Janja Begić

ime i prezime studenta/ice

Dajem suglasnost da se radi promicanja otvorenog i slobodnog pristupa znanju i informacijama cjeloviti tekst mojeg završnog rada pohrani u repozitorij Nacionalne i sveučilišne knjižnice u Zagrebu i time učini javno dostupnim.

Svojim potpisom potvrđujem istovjetnost tiskane i elektroničke inačice završnog rada.

U Bjelovaru, 3.12.2021.

Janja Begić

potpis studenta/ice

IZJAVA O AUTORSTVU ZAVRŠNOG RADA

Pod punom odgovornošću izjavljujem da sam ovaj rad izradio/la samostalno, poštujući načela akademske čestitosti, pravila struke te pravila i norme standardnog hrvatskog jezika. Rad je moje autorsko djelo i svi su preuzeti citati i parafraze u njemu primjereno označeni.

Mjesto i datum	Ime i prezime studenta/ice	Potpis studenta/ice
U Bjelovaru, <u>3.12.2021.</u>	JANJA BEGIĆ	Begić