

# Zbrinjavanje koštano-zglobnih prijeloma u izvanbolničkoj hitnoj medicini

---

Čučković, Luka

Undergraduate thesis / Završni rad

2021

Degree Grantor / Ustanova koja je dodijelila akademski / stručni stupanj: **Bjelovar University of Applied Sciences / Veleučilište u Bjelovaru**

Permanent link / Trajna poveznica: <https://um.nsk.hr/um:nbn:hr:144:449833>

Rights / Prava: [In copyright](#) / [Zaštićeno autorskim pravom.](#)

Download date / Datum preuzimanja: **2024-12-22**



Repository / Repozitorij:

[Repository of Bjelovar University of Applied Sciences - Institutional Repository](#)



VELEUČILIŠTE U BJELOVARU  
PREDDIPLOMSKI STRUČNI STUDIJ SESTRINSTVA

**ZBRINJAVANJE KOŠTANO-ZGLOBNIH  
PRIJELOMA U IZVANBOLNIČKOJ HITNOJ  
MEDICINI**

Završni rad br. 14/SES/2021

Luka Čučković

Bjelovar, listopad 2021.



**Veleučilište u Bjelovaru**

**Trg E. Kvaternika 4, Bjelovar**

## 1. DEFINIRANJE TEME ZAVRŠNOG RADA I POVJERENSTVA

Kandidat: **Čučković Luka**

Datum: 03.03.2021.

Matični broj: 001911

JMBAG: 0314018668

Kolegij: **ZDRAVSTVENA NJEGA ODRASLIH II/VI**

Naslov rada (tema): **Zbrinjavanje koštano-zglobnih prijeloma u izvanbolničkoj hitnoj medicini**

Područje: **Biomedicina i zdravstvo**

Polje: **Kliničke medicinske znanosti**

Grana: **Sestrinstvo**

Mentor: **Melita Mesar, dipl.med.techn.**

zvanje: **viši predavač**

Članovi Povjerenstva za ocjenjivanje i obranu završnog rada:

1. Ružica Mrkonjić, mag.med.techn., predsjednik
2. Melita Mesar, dipl.med.techn., mentor
3. Valentina Koščak, dipl.med.techn., član

## 2. ZADATAK ZAVRŠNOG RADA BROJ: 14/SES/2021

U radu je potrebno opisati zbrinjavanje bolesnika sa koštano zglobnim prijelomima u izvanbolničkoj hitnoj medicini. Pojasniti ulogu medicinske sestre u zbrinjavanju i sprečavanju komplikacija, invalidnosti i brzom transportu u adekvatnu ustanovu, koja može primiti takvog ozljeđenika. Važnost timskog rada i edukacije u provođenju hitnih intervencija pridonosi kvaliteti pružene pomoći u izvanbolničkim uvjetima.

Zadatak uručen: 03.03.2021.

Mentor: **Melita Mesar, dipl.med.techn.**



*Melita Mesar*

## ***Zahvala***

Zahvaljujem se svojoj mentorici Meliti Mesar, dipl. med. techn. na mentorstvu ovog rada.

Zahvaljujem se svojoj obitelji i prijateljima na podršci za vrijeme studija.

Najviše se zahvaljujem svojoj supruzi bez čije ljubavi ovo ne bi bilo ostvarivo.

## SADRŽAJ

1. UVOD.....	1
2. CILJ RADA.....	2
3. ANATOMIJA KOŠTANOG SUSTAVA.....	3
4. EPIDEMIOLOGIJA PRIJELOMA.....	5
5. PODJELA PRIJELOMA.....	6
6. KOŠTANO-ZGLOBNI PRIJELOMI.....	8
6.1. Prijelomi u području glave.....	8
6.2. Prijelomi kralježnice.....	8
6.3. Prijelomi sternuma i rebara.....	9
6.4. Prijelomi klavikule i skapule.....	10
6.5. Prijelomi nadlaktice.....	10
6.6. Prijelomi podlaktice.....	11
6.7. Prijelomi zdjelice.....	11
6.8. Prijelomi femura.....	12
6.9. Prijelomi patele.....	13
6.10. Prijelomi potkoljenice.....	13
6.11. Prijelomi stopala.....	14
7. LIJEČENJE PRIJELOMA.....	15
8. ZBRINJAVANJE TRAUME U IZVANBOLNIČKOJ HITNOJ MEDICINI.....	16
8.1. Generalizirani mehanizam ozljede.....	16
8.2. Lokalizirani mehanizam ozljede.....	19
9. IMOBILIZACIJA PRIJELOMA.....	20
9.1. Imobilizacija kralježnice.....	20
9.2. Imobilizacija zdjelice.....	25
9.3. Imobilizacija ekstremiteta.....	26
10. ULOGA MEDICINSKE SESTRE/TEHNIČARA U ZBRINJAVANJU PRIJELOMA U IZVANBOLNIČKOJ HITNOJ MEDICINI.....	29
11. ZAKLJUČAK.....	31
12. POPIS LITERATURE.....	32
13. OZNAKE I KRATICE.....	35
14. SAŽETAK.....	36

15. SUMMARY.....	37
16. PRILOZI.....	38

## 1. UVOD

Kosti su dio lokomotornog sustava koje pružaju potporu i zaštitu mekim tkivima i omogućavaju kretanje. Prijelom se definira kao prekid kontinuiteta koštane strukture nastao djelovanjem sile koja svojom jačinom nadmašuje svojstva kosti poput elastičnosti i tvrdoće. Postoji više vrsta i tipova prijeloma što ovisi o samoj sili koja je djelovala na kost (1). Dijagnoza prijeloma postavlja se na temelju anamneze, kliničkog pregleda i radioloških pretraga. Kliničkim pregledom mogu se ustanoviti sigurni i nesigurni znakovi prijeloma. Sigurni znakovi prijeloma su patološka pomičnost, krepitacije, deformacije i vidljivi koštani ulomci kod otvorenih prijeloma dok su nesigurni znakovi primjerice bolnost, edem, grč mišića, promjena boje kože, itd.

Najčešće radiološke pretrage koje se koriste pri dijagnostici prijeloma su RTG (u dvije projekcije) i CT, ali se mogu koristiti i MR te scintigrafija skeleta (2).

Prijelomi se liječe konzervativno ili operativnim zahvatom, a cilj liječenja svakog prijeloma je cijeljenje koštane strukture i ponovna uspostava funkcije (1). Način liječenja i daljnja rehabilitacija i prognoza ovise o vrsti prijeloma i početnom zbrinjavanju na mjestu nezgode (3).

Cijeljenje prijeloma traje oko 4-6 tjedana, a može biti primarno, nakon precizne repozicije i osteosinteze, ili sekundarno; nakon repozicije u frakturnoj pukotini postoje mikropomaci te dolazi do stvaranja kalusa (3).

Kod prijeloma kostiju često dolazi do ozljede okolnih mekih tkiva; mišića, ligamenata, tetiva, zglobnih čahura, krvnih žila i živaca, a komplikacije prijeloma još uključuju (masnu) emboliju, hipostatsku pneumoniju, dekubitus, srčane i vaskularne tegobe (4). Nepovoljni ishodi zbrinjavanja prijeloma su kronična bol, ograničeni pokreti, smanjena mišićna snaga i posljedično tomu neadekvatno funkcioniranje u svakodnevnom životu (5).

Medicinske sestre/tehničari dio su tima izvanbolničke hitne medicinske pomoći koji je često prvo zdravstveno osoblje s kojima se pacijent susreće nakon ozljede. Važnost adekvatnog zbrinjavanja prijeloma kostiju i zglobova na terenu, odnosno prije dolaska u bolničku zdravstvenu ustanovu, doprinosi bržem oporavku pacijenta, bržoj uspostavi radne i funkcionalne sposobnosti, smanjenju invaliditeta i u dijelu slučajeva mortaliteta (3).

## **2. CILJ RADA**

Cilj ovog završnog rada je opisati zbrinjavanje pacijenata s koštano-zglobnim prijelomima u izvanbolničkoj hitnoj medicini i istaknuti veoma bitnu ulogu medicinske sestre/tehničara u intervenciji kako bi se smanjila mogućnost razvoja komplikacija i invalidnosti te istaknuti kako se timskim radom i redovitim edukacijama može poboljšati kvaliteta pružene zdravstvene skrbi.



### 3. ANATOMIJA KOŠTANOG SUSTAVA

Kostur čovjeka sastoji se od 206 do 300 kostiju raspoređenih u središnji kostur kojeg čine kosti glave, prsnog koša i kralježnice te vanjski kostur kojeg čine kosti udova. Kostu su međusobno povezane hrskavicama, ligamentima, tetivama i mišićima, a građene su od organske i anorganske tvari te sadrže krvne žile i živce. Prema izgledu dijele se na duge, kratke i plosnate kosti.

Lubanja se dijeli na neurokranij, koštani svod koji omeđuje mozak i viscerokranij koji obuhvaća kosti lica.

Kralježnica je osovina trupa koja se sastoji od 33 ili 34 kralješka, međusobno povezanih intervertebralnim diskovima. Kralješci su podijeljeni prema položaju na vratne (cervikalne), prsne (torakalne), slabinske (lumbalne), križne (sakralne) i trtične. Križni kralješci čine križnu kost (os sacrum), a trtični trtičnu kost (os coccygeae). Uloga kralježnice je pokretanje, potpora i stabilizacija glave i vrata te zdjelice i zaštita kralježnične moždine.

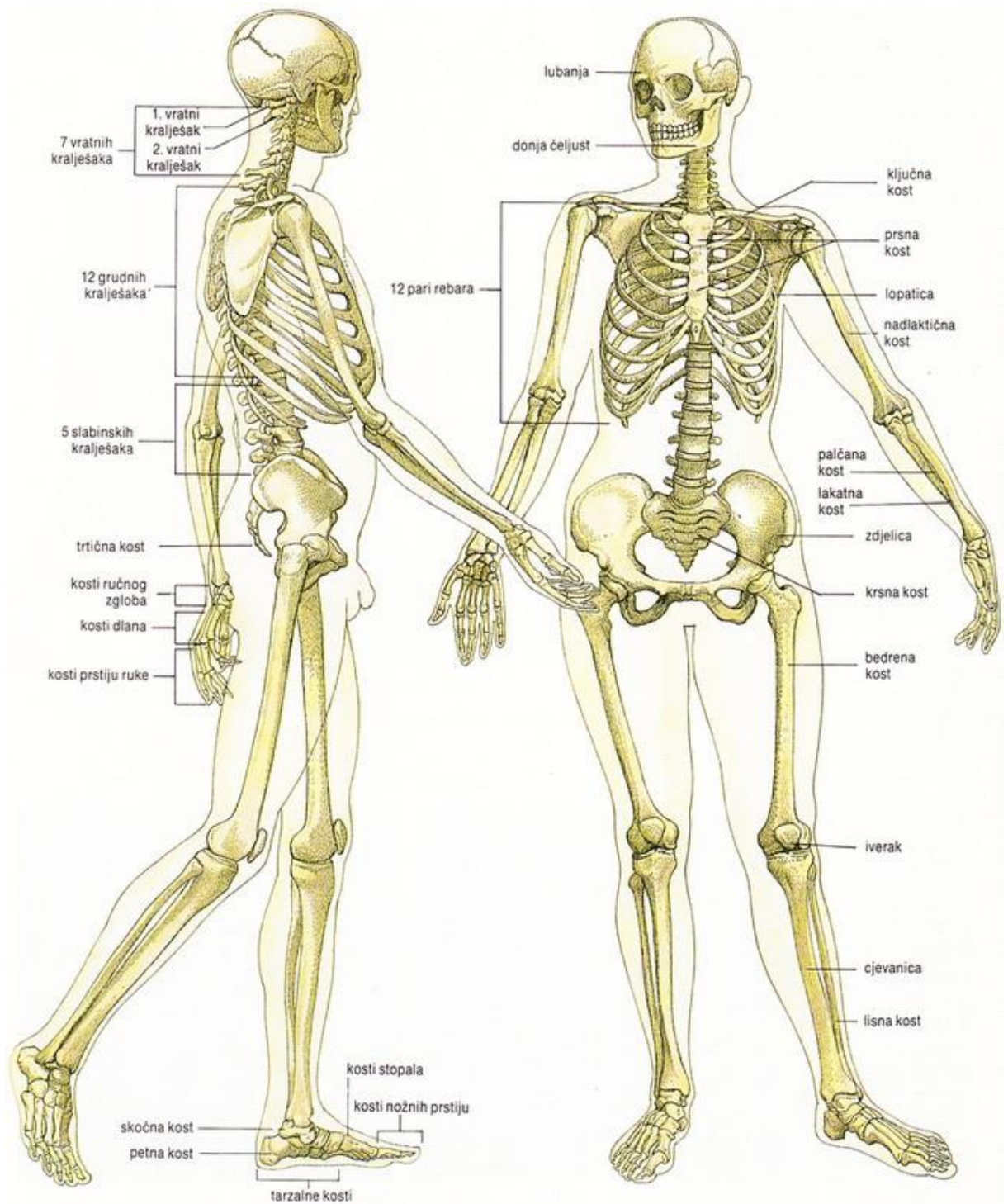
Prsni koš je omeđen s 12 prsnih kralježaka, prsnom kosti (sternum) i rebrima.

Kostur gornjih udova sastoji se od nadlaktične kosti (humerusa); dviju podlaktičnih kosti (radijusa i ulne) te kostiju pešća (ossa carpi), zapešća (ossa metacarpalia) i prstiju (ossa digitorum manus). Humerus je povezan s prsnim košem preko ključne kosti (klavikule) i lopatice (skapule), a građen je od glave, vrata, tijela i distalnog dijela.

Kostur zdjelice čine križna kost, trtična kost i dvije zdjelice kosti (ossa coxae) koje čine bočna (os ilium), sjedna (os ischii) i preponska kost (os pubis). Tri dijela zdjelice kosti omeđuju acetabulum; dio zgloba kuka.

Kosti donjih udova su bedrena kost (femur), iver (patela), goljenična kost (tibia) i lisna kost (fibula) te kosti zastoplja (tarzalne), sredoprstja (metatarzalne) i članaka prstiju.

Zglobovi su spojevi dvije ili više kosti koji omogućuju pokretljivost dijelova kostura. Zglobovi se prema pokretljivosti dijele na pomične i nepomične, prema obliku zglobnih ploha na vezivne, hrskavične i sinovijalne te prema opsegu gibanja na kutne, ravne, kuglaste, sedlaste, jajolike i obrtne. Veći zglobovi podložniji prijelomima su rameni, lakatni, ručni, zglob kuka, koljena te gornji i donji nožni zglob (2,6). (Slika 3.1)



Slika 3.1: Anatomija kostura

Izvor: [https://www.zdravstveni.com/misici\\_zglobovi/kostur.jpg](https://www.zdravstveni.com/misici_zglobovi/kostur.jpg) (7)

#### **4. EPIDEMIOLOGIJA PRIJELOMA**

Ozljede su značajan uzrok morbiditeta i mortaliteta u općoj populaciji. U dobi do 44. godine života ozljede su vodeći uzrok smrti i invaliditeta. U Hrvatskoj je smrtnost u politraumama za 40% veća od prosjeka Europske Unije čemu doprinosi činjenica da u Hrvatskoj nema organiziranog „Trauma sustava“ (8). Prometne nesreće su na prvom, a padovi na drugom mjestu uzroka mortaliteta i tzv. „DALYs“, odnosno godina života s invaliditetom i izgubljenih godina života koje bi pacijent mogao doživjeti da nije bilo nesreće. Prema podacima HZJZ iz 2012. godine prijelom femura je najučestaliji uzrok hospitalizacija iz skupine ozljeda, najvećim dijelom u osoba starije životne dobi (9). Prema podacima HZJZ iz 2014. u cjelokupnoj populaciji ozljede su na 3. mjestu uzroka mortaliteta i na 6. mjestu uzroka hospitalizacija (10). U starijoj dobi kvaliteta građe kostiju je lošija, refleksi su lošiji, česta je osteoporoza, a mišići slabe, što sve dovodi do češćih padova i prijeloma. Osim prijeloma femura u starijoj dobi česti su i prijelomi kralježaka i radijusa (11). Gledajući prema spolu, kod ženskog spola najčešće ozljede su prijelomi femura, potom prijelomi potkoljenice i nožnog zgloba i na trećem mjestu su prijelomi u području ramena i nadlaktice. Kod muškog spola najčešća ozljeda je iz skupine dislokacija, istegnuća i nategnuća koljenskih zglobova i ligamenata, zatim prijelom potkoljenice i nožnog zgloba pa prijelom bedrene kosti (4). U domeni izvanbolničke hitne medicine u 2012. godini 18,5% svih dijagnoza bilo je iz skupine ozljeda (9).

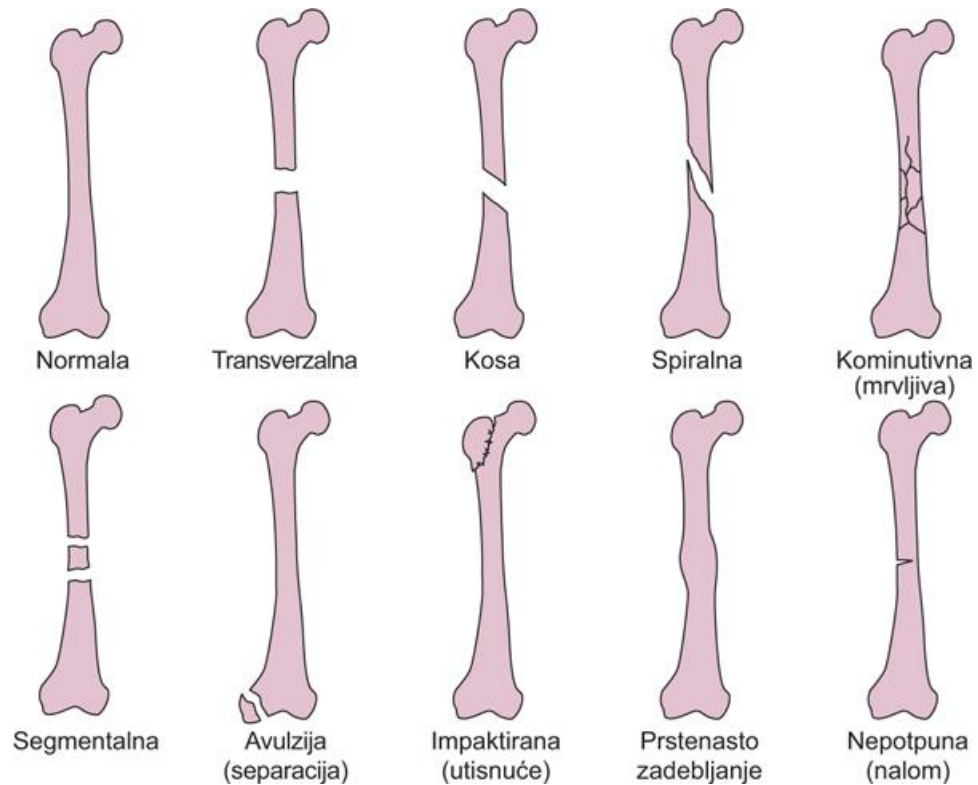
## 5. PODJELA PRIJELOMA

Prijelome možemo podijeliti prema:

- uzroku (spontani ili uzrokovani silom)
- prekidu kontinuiteta kože iznad mjesta ozljede (otvoreni ili zatvoreni)
- izgledu frakturne pukotine (kosi, spiralni, poprečni ili uzdužni)
- proširenosti lomne linije (potpuni ili nepotpuni)
- međusobnom položaju ulomaka (impaktirani kod kojih su ulomci utisnuti jedan u drugi ili lomovi s međusobnim pomakom)
- broju frakturnih ulomaka (bifragmentarni, multifragmentarni, segmentalni ili kominutivni)
- zahvaćenosti okolnih struktura (jednostavni ili složeni)
- zahvaćenosti zgloba (ekstraartikularni te djelomično ili kompletno intraartikularni)  
(12,13)

U slučaju potpunih prijeloma u većini slučajeva dolazi do pomaka ulomaka koji može biti u stranu (ad laterus), prema osovini (ad axim), prema duljini sa skraćanjem (cum contractionem), prema duljini s produljenjem (cum distractionem) ili poremećaj rotacije (ad rotationem). Navedeni pomaci su obično u kombinaciji (3).

Posebno se izdvajaju avulzijski i patološki prijelomi. Avulzijski prijelomi su posljedica jake kontrakcije mišića pri čemu se hvatišta mišića i tetiva odvajaju od kosti povlačeći sa sobom i komad kosti. Patološki prijelomi najčešće nastaju kod tumora, na mjestu gdje je kost otprije slaba ili zahvaćena tumorskim procesom (1). (Slika 5.1)



*Slika 5.1: Najčešći oblici prijeloma*

*Izvor: <http://www.msd-prirucnici.placebo.hr/msd-prirucnik/ozljede-i-trovanja/prijelomi-iscasjenja-uganuca/posebni-prijelomi> (14)*

Sila koja uzrokuje prijelom može biti izravna (djeluje u blizini kosti) ili neizravna (kost je udaljena od mjesta djelovanja sile). Osnovne vrste sile koje uzrokuju prijelom su sila vlaka (prijelomi uzrokovani jakim mišićnim kontrakcijama prilikom primjerice epileptičnih napadaja), torzije (prijelomi potkoljenice), kompresije (prijelomi kralježaka), savijanja (prijelomi dugih cjevastih kostiju) i smicanja (prijelom vrata bedrene kosti) (3).

Danas se u svijetu koristi više klasifikacija prijeloma no najčešće primjenjivana je AO klasifikacija prijeloma dugih kostiju prema kojoj se prijelomi opisuju pomoću alfanumeričkih oznaka; prvi broj označava kost (1-humerus, 2-radijus i ulna, 3-femur, 4-tibija i fibula), drugi broj segment kosti (1-proksimalni dio, 2-srednji, 3-distalni dio), zatim slijedi slovo koje označava tip prijeloma (A-jednostavni, B-s klinastim ulomkom, C-složeni) i na kraju brojka koja označava skupinu obzirom na izgled lomne pukotine (1-spiralni, 2-kosi, 3-poprečni) (15).

## 6. KOŠTANO-ZGLOBNI PRIJELOMI

### 6.1. Prijelomi u području glave

Prijelomi u području neurokranija mogu biti izolirani ili povezani s intrakranijskim ozljedama, a kod poremećaja svijesti česta je i istovremena ozljeda vratne kralježnice. Kod traume glave potrebno je napraviti neurološki status, dati kisik i osigurati respiratornu i hemodinamsku stabilnost u svrhu sprečavanja hipoksije i održavanja adekvatnog perfuzijskog tlaka mozga, a period lucidnosti često dovodi do previda epiduralnog hematoma (16).

Prijelomi maksilofacijalne regije rijetko su hitna stanja, no često su udruženi s ozljedama u području neurokranija ili drugih dijelova tijela. Dije se na prijelome srednjeg lica, donje čeljusti ili kombinirane prijelome, a nastaju kao posljedica djelovanja sila velike energije (padovi, prometne nesreće) ili sila male energije (udarci, sportske ozljede, padovi s manjih visina). Prijelomi srednjeg lica dije se na tri tipa: Le Fort I, Le Fort II, Le Fort III, ovisno o tome gdje prolazi frakturna pukotina. Česti su prijelomi zigomatične kosti koji nastaju djelovanjem direktne sile lateralno u lice i prijelomi orbite do kojih dolazi prilikom direktnog udarca u bulbus. Najčešći tip prijeloma orbite su tzv. blow out frakture koje se klinički očituju pojavom dvoslika, ograničenim pokretima očne jabučice i enoftalmusom. Prijelomi donje čeljusti najčešće se očituju poremećajem zagriža, ograničenim pokretima čeljusti i otežanim gutanjem (17).

### 6.2. Prijelomi kralježnice

Prijelomi i iščašenja kralježnice onemogućuju njene fiziološke funkcije: održavanje ravnoteže, zaštita kralježnične moždine, omogućavanje pokreta i prenošenje opterećenja od područja glave do zdjelice. Ozljede kralježnice čine 4% svih ozljeda lokomotornog sustava, a najčešće se događaju u području prijelaza iz vratne u prsni dio kralježnice te iz prsnog u slabinski dio. Najčešći uzroci ozljeda kralježnice su prometne nesreće, padovi, sportske aktivnosti i osteoporoza u starijoj životnoj dobi (18). Stopa smrtnosti u osoba koje dožive ozljedu kralježnične moždine iznosi 6.9%, a taj trend je u porastu. Dokazano je kako se kod ozljede moždine većina patohistoloških promjena

odvija unutar 4 sata od nastanka ozljede stoga svi rani postupci uvelike utječu na konačan ishod liječenja. Kod nestabilnih ozljeda kralježnice pomaci prilikom prvog prilaska ozljeđeniku ili pomicanja radi pregleda ili prijevoza mogu dovesti do pritiska na kralježničnu moždinu (19).

U mlađih osoba mehanizmi ozljede kralježnice obuhvaćaju pretjerani pomak glave, kompresiju, rotaciju, direktnu lateralnu silu na kralježnicu i pretjerano istezanje kralježnice i leđne moždine. Znakovi ozljede leđne moždine su bol, gubitak osjeta i/ili pokreta u udovima te osjećaj pečenja ili električnog šoka u tijelu (20).

U starijih osoba česti su kompresijski prijelomi kralježaka koji su u velikom broju slučajeva neprepoznati te predstavljaju rizik za daljnje ozljede kralježnice i živčanih struktura. Obično nastaju prilikom pada na stražnjicu. Osim životne dobi, daljnji faktori rizika za nastanak kompresijskih prijeloma kralježaka su ženski spol, tjelesna težina, sjedilački način života, anatomske deformacije kralježaka i degenerativne bolesti intervertebralnih diskova. U kliničkoj slici dominira bol prilikom kretnje ili podizanja koja, ukoliko se prijelom ne prepozna odmah, propagira u kroničnu bol te rijetko neurološki deficit. U kroničnoj fazi, više od 6 tjedana od nastanka ozljede, mogu se javiti deformacije kralježnice, smanjenje visine, smetnje s disanjem ili probavom te smetnje hoda. Većina pacijenata dobro reagira na konzervativno liječenje i ranu rehabilitaciju, a za pacijente koji ne odreagiraju dobro na konzervativnu terapiju kroz najmanje 3 mjeseca indicira se operativno liječenje odnosno vertebroplastika (18).

### **6.3. Prijelomi sternuma i rebara**

Prijelomi u području prsnog koša zauzimaju visoko mjesto u uzrocima smrti kod politraumatiziranih pacijenata, a često se ove ozljede previde. Prijelom sternuma očituje se boli i osjetom stepenice prilikom palpacije mjesta prijeloma, na terenu se ne smatra hitnim stanjem, no potrebno je monitorirati srčani ritam zbog moguće kontuzije srca (21).

Najčešća lokalizacija prijeloma u području prsnog koša su srednja rebra. U kliničkoj slici prevladavaju smetnje disanja te izrazita bolnost pri disanju, kašljanju, kihanju ili govoru ili prilikom palpacije mjesta prijeloma. Moguće komplikacije ovih prijeloma su infekcije, apsces i osteomijelitis prsnog koša, krvarenje u prsište, ozljede organa i upala pluća. Životno ugrožavajuće komplikacije prijeloma rebara obuhvaćaju

pneumotoraks, nestabilan prsni koš, rupturu dijafragme i subkutani emfizem. Prvotno liječenje obuhvaća postavljanje pacijenta u polusjedeći položaj, davanje analgetika i što manje pomicanje rebara, a često je potrebno kirurško zbrinjavanje krvarenja (22).

#### **6.4. Prijelomi klavikule i skapule**

Prijelom klavikule jedan je od najčešćih prijeloma, iznosi 12-14% svih prijeloma, a obično nastaje prilikom pada na rame ili ispruženu ruku. Prekid kontinuiteta kosti najčešće je u srednjoj trećini kosti. Klinički simptom je u većini slučajeva bolnost, a u slučaju pomaka vidljivo je i skraćenje kosti ili izbočenje koštanih ulomaka. Liječenje je uglavnom konzervativno, tj. imobilizacija zavojem u obliku osmice u trajanju od 2 do 4 tjedna u djece ili 4 do 6 tjedana u odraslih (15).

Prijelomi skapule su rijetki prijelomi, obično nastaju izravnim djelovanjem sile, odnosno prilikom prometnih nesreća ili pada s visine. Najznačajni simptom je bol, a prijelomi su najčešće bez pomaka pa je i liječenje obično konzervativno (15).

#### **6.5. Prijelomi nadlaktice**

Prijelomi nadlaktice čine do 8% svih fraktura u odrasloj dobi. Najčešće nastaju u starijoj životnoj dobi prilikom pada na ispruženu ruku prijenosom sile s podlaktice. U mlađoj životnoj dobi prijelomi humerusa su rijetki, a obično nastaju prilikom poroda, u prometnim nezgodama, sportskim aktivnostima ili kod zlostavljanja. U kliničkoj slici prevladava držanje ozlijeđene ruke u antalgичnom položaju uz tijelo i flektiranu u laktu te bol, oteklina i hematoma. Prijelom proksimalnog dijela humerusa može biti udružen i s luksacijom ramena; u tom slučaju se u zglobojnoj čahuri ne palpira glava humerusa (5). Liječenje je obično postavljanje gipsane udlage. Bitno je naglasiti da kod nepažljive manipulacije ulomcima prilikom prve imobilizacije može doći do oštećenja radijalnog živca što je indikacija za operativni zahvat koji u starijoj životnoj dobi nosi sa sobom niz daljnjih komplikacija vezanih za oporavak (12).



## 6.6. Prijelomi podlaktice

Prijelomi podlaktice mogu biti jednostavni i komplicirani, a tipična mjesta prijeloma su olekranon, koroidni nastavak, dijafize kostiju, glavica radijusa te distalni dio radijusa (10).

Prijelom koronoidnog nastavka ulne nastaje prilikom iščašenja lakta. Prijelom olekranona čini 20% svih prijeloma podlaktice, a do njega dolazi prilikom direktnog pada na lakat. Prijelom dijafize ulne i/ili radijusa nastaje kod direktnog udarca u podlakticu. Navedeni prijelomi podlaktice imobiliziraju se u području lakta pod kutem od 90° u trajanju od 3-4 tjedna, a operativno se liječe viševrni prijelomi s pomakom većim od 2 mm i iščašenjem lakta (10).

Najčešći prijelomi radijusa su prijelom glavice radijusa koji nastaje prilikom pada na ispruženu ruku i prijelom distalnog dijela radijusa čiji je mehanizam nastanka pad na dlan šake (10). Prijelomi distalnog dijela radijusa čine čak 18% svih prijeloma odrasle dobi i 25% prijeloma u djece, najčešće u žena u perimenopauzi, i u djece prilikom sportskih aktivnosti, a nazivaju se i prijelomi tipične zone radijusa. Najčešći mehanizam nastanka ovog prijeloma je pad na ruku u dorzalnoj fleksiji. Klinički se javljaju edem i bolnost, dok je kod prijeloma s pomakom prisutna i patološka deformacija te gubitak funkcije. Ponekad se uočavaju i deformiteti oblika bajunete ili viljuške. Obavezno je procijeniti neurovaskularni status ozlijeđene ruke radi čestih oštećenja nervusa medianusa te razvoja compartment sindroma. Liječenje prijeloma podlaktice je u pravilu konzervativno, osim u slučaju prijeloma s većim pomakom ili oštećenjem neurovaskularnih struktura kada je indicirano operativno liječenje (23).

## 6.7. Prijelomi zdjelice

Ozljede zdjelice mogu biti po život opasne ozljede ukoliko su nastale djelovanjem visokoenergetske sile; najčešće kod mlađih muškaraca uslijed pada s velike visine, prometnih nesreća ili „crush ozljeda“. U starijih osoba koje boluju od osteoporoze, kao posljedica pada u razini, često nastaju prijelomi jedne od zdjeličnih kosti, najčešće pubične, što rezultira stabilnim prijelomom zdjelice. Zdjelični prsten omeđuje probavne i reproduktivne organe te velike krvne žile i živce stoga teška ozljeda ovog područja može dovesti do oštećenja funkcije pojedinog organa i velikog

gubitka krvi što se često ne može procijeniti obzirom da su prijelomi zdjelice najčešće zatvorenog tipa. U inicijalnom zbrinjavanju pacijenta s ozljedom zdjelice bitno je utvrditi da li je zdjelica stabilna ili nestabilna. Kod nestabilne zdjelice postoji pomak hemipelvisa za više od 1 cm, a klinički se razvijaju znakovi hemodinamske nestabilnosti kada je smrtnost i do 40%. Za razliku od nestabilne zdjelice, stabilnu zdjelicu karakterizira održanost strukture same zdjelice, bez ispada funkcija, održana hemodinamika te bolan, ali izvodiv hod, često i bez pomagala. Do dolaska u bolnicu, gdje će se napraviti dijagnostička obrada i odrediti liječenje, pacijenta treba hemodinamski stabilizirati uz izbjegavanje okretanja na bok i fiksirati zdjelicu zdjeličnim pojasem (24).

Prijelomi u području acetabuluma zglojni su prijelomi koji se liječe operativno postavljanjem endoproteze u svrhu povratka funkcije zgloba kuka (4).

## **6.8. Prijelomi femura**

Prijelom bedrene kosti nastaje izravnim djelovanjem sile na natkoljenicu ili prijenosom sile koja djeluje na potkoljenicu. Najčešće nastaje u starijoj populaciji prilikom pada u razini te u mlađih osoba kao posljedica prometne nesreće, pada s velikih visina ili ozljeda vatrenim oružjem. Patološke frakture femura nisu česte, obično su posljedica primarnih ili sekundarnih tumora. Godišnja incidencija u svijetu je 10 na 100 000 stanovnika, češći su u žena zbog veće incidencije osteoporoze i osteoartritisa u ženskog spola. Smrtnost unutar godine dana nakon frakture femura iznosi između 20 i 36%. Prilikom djelovanja velikih sila na femur može doći do dislokacije ulomaka i posljedičnog velikog gubitka krvi zbog obilne krvne opskrbe, a osim toga često se kao komplikacije prijeloma femura javljaju pseudoartroza, avaskularna nekroza femura, masna embolija i infekcije. Prijelom femura dijeli se na prijelome vrata femura pri čemu u kliničkoj slici dominira bolnost u području kuka koja se širi prema koljenu te skraćeno i vanjska rotacija noge, pertrohanterne prijelome s dobrom prognozom nakon učinjene osteosinteze i subtrohanterne koje karakterizira pomak ulomaka nastao uslijed djelovanja izravne sile na natkoljenicu. Pacijentima je teško ili nemoguće stati na ozlijeđenu nogu. Kod velikih ozljeda i krvarenja često dolazi do razvitka šoka te je po stabilizaciji pacijenta važno detaljno

pregledati i zdjelicu, koljeno te ingvinalnu i glutealnu regiju. Liječenje je u pravilu kirurško, osim u djece kod kojih je poželjno konzervativno liječenje (12,25).

## **6.9. Prijelomi patele**

Prijelomi patele čine 1% svih prijeloma u odrasloj životnoj dobi, obično nastaju kao posljedica prometnih nesreća ili padova, i to u srednjoj životnoj dobi. Mogu nastati izravnim udarcem u flektirano koljeno ili neizravnim mehanizmom što uzrokuje poprečni prijelom. Uz prijelome patele česte su popratne ozljede istostrane noge, pogotovo u prometnim nezgodama. Klinički su prisutni bol, edem i nemogućnost aktivne ekstenzije noge. Međutim, ako pacijent može ekstenzirati koljeno ne mora značiti da do prijeloma nije došlo već da nije oštećen ekstenzorni aparat koljena. Liječenje prijeloma patele je konzervativno ukoliko je pomak ulomaka manji od 3 mm i nije došlo do oštećenja ekstenzornog mehanizma ili kirurško; osteosintezom ili patelektomijom. Konzervativno liječenje znači imobilizaciju 4-6 tjedana i ranu fizikalnu terapiju. Najčešća komplikacija ovih prijeloma je smanjen opseg kretnji koljenskog zgloba (26).

## **6.10. Prijelomi potkoljenice**

Prijelomi potkoljenice čine oko 10% svih ozljeda obrađenih u bolnici. Najčešće nastaju uslijed djelovanja sile izravno na potkoljenicu, rotacijskom silom prilikom hodanja ili trčanja ili prijenosom sile sa stopala prilikom primjerice pada pri čemu nastaju intraartikularni ili tzv. pilon prijelomi, najčešće u osoba starije životne dobi. S druge strane, u mlađih osoba najčešći mehanizmi ozljede su motorističke, biciklističke ili skijaške nesreće, udarac automobila u pješaka i vatreno oružje te su često ove ozljede prisutne u sklopu politraume. Najučestaliji su prijelomi na prijelazu srednje u distalnu trećinu dijafize tibije. Klinički se najčešće primjećuju bolnosti, oteklina i deformacija, a dijele se na prijelome proksimalne, srednje i distalne trećine potkoljenice. Liječenje prijeloma potkoljenice ovisi o vrsti i mjestu prijeloma, a obično je operativno (12,13).

## 6.11. Prijelomi stopala

Potkoljenica je preko gornjeg nožnog zgloba povezana s gležnjskom kosti, talusom. Talus zajedno s petnom kosti, calcaneusom, tvori donji nožni zglob. Prijelomi talusa su rijetki, no često su udruženi s drugim prijelomima u području stopala i dovode do prekida krvne opskrbe okolnih mekih struktura. Najčešći mehanizam nastanka prijeloma je doskok na stopalo u fleksiji. Prijelom calcaneusa najčešći je prijelom u području stopala, a nastaje izravnim djelovanjem sile na petu, obično prilikom prometne nesreće ili pada s velike visine. Prijelomi metatarzalnih kostiju nastaju izravnim djelovanjem sile na stopalo, primjerice prelaskom automobila preko stopala; najčešće je zahvaćena druga kost metatarzusa. U mlađih osoba nakon dugog pješaćenja, odnosno zamora, može doći do tzv. „stres“ prijeloma druge i treće kosti metatarzusa. Prijelomi članaka prstiju relativno su česti, pogotovo u sportaša i osoba mlađe životne dobi. Nastaju djelovanjem izravne sile na prst, izravnog udarca prsta u tvrdi objekt ili padom teškog predmeta na stopalo. Klinički se kod prijeloma kostiju stopala općenito javljaju edem, bol i otežana pokretljivost. Ukoliko je prijelom bez pomaka liječi se imobilizacijom u trajanju 6-12 tjedana, ovisno o zahvaćenoj kosti, dok se intraartikularni prijelomi i prijelomi s pomakom kirurški reponiraju. Prijelomi ostalih kostiju stopala su iznimno rijetki (27).

## 7. LIJEČENJE PRIJELOMA

Liječenjem prijeloma nastoji se ponovno uspostaviti pravilan kontinuitet kosti i zglobnih tijela s povratkom svih uobičajenih funkcija. Nepažljivim manipulacijama ulomaka ili pogrešnim postavljanjem prve imobilizacije moguć je nastanak neuroloških i vaskularnih komplikacija što dovodi do produžene rehabilitacije i oporavka te do povećanja troškova liječenja. Osnovne metode liječenja prijeloma su konzervativno, primjerice liječenje sadrenim zavojem, i kirurško, odnosno primjena načela osteosinteze pločicama i vijcima ili umetanje endoproteze kada se ne očekuje srašćavanje prijeloma kod primjerice prijeloma femura. Postoji i treći način liječenja: liječenje trajnom ekstenzijom. Sve vrste liječenja uvijek se svode na načela repozicije (vraćanje ulomaka u normalnu anatomska poziciju), retencije (imobilizacija sadrenim povojima) i rehabilitacije. Izbor metode liječenja ovisi o tipu prijeloma prema AO klasifikaciji, etiologiji ozljede, općem stanju bolesnika, dobi, lijekovima koje uzima, povijesti bolesti, cirkulaciji, pokretljivosti, itd. (1). Najčešće komplikacije liječenja prijeloma su infekcije, refrakture, (pseudo)artroze, compartment sindrom, neurovaskularna oštećenja i produženo cijeljenje kosti (12). Prema Američkom društvu za traumatologiju, prijelomi dijafize femura nastali kao posljedica politraume trebaju se operirati u roku od 2-12 sati nakon nastanka ozljede radi smanjenja mogućnosti nastanka respiratornih komplikacija, mortaliteta i duljine hospitalizacije. Fizikalna terapija i rehabilitacija trebale bi započeti što ranije kako bi se prevenirala atrofija mišića i kontrakture (25).

## **8. ZBRINJAVANJE TRAUME U IZVANBOLNIČKOJ HITNOJ MEDICINI**

Zbrinjavanje traumatiziranog pacijenta na terenu obavlja se prema unaprijed utvrđenom ITLS protokolu kako bi se smanjilo vrijeme pregleda pacijenta i transporta u bolnicu čime se povisuju šanse za preživljenje i smanjuje mogućnost nastanka komplikacija i invalidnosti. Nakon početnog utvrđivanja sigurnosti, procjene mjesta nesreće i eventualnog broja ozlijeđenih procjenjuje se ima li potrebe za drugim timovima hitne ili drugih žurnih službi, priprema se potrebna oprema za zbrinjavanje ozlijeđenika te se pristupa pacijentu. Istovremeno se procjenjuje mehanizam ozljede i opći dojam o pacijentu (dob, spol, visina, težina, krvarenja, ozljede), ne dulje od 30 sekundi. U svakom trenutku potrebno je voditi računa o mjerama osobne zaštite i sigurnosti pacijenta (16). Osobna zaštita obuhvaća jednokratne rukavice, masku, zaštitnu odjeću i obuću. Na mjesto događaja, pogotovo ako je riječ o politraumi, treba ponijeti svu potrebnu opremu kako se ne bi gubilo vrijeme na vraćanje u vozilo. Oprema obuhvaća dugu dasku, bočne stabilizatore glave, vratni (Schantzov) ovratnik, opremu za održavanje dišnog puta, defibrilator, torbu s lijekovima, nož za rezanje odjeće, zavoje, poveske te set za venski put (28).

### **8.1. Generalizirani mehanizam ozljede**

Ukoliko je posrijedi generalizirani mehanizam ozljede, pacijentu se pristupa sprijeda, obuhvaća se vratna kralježnica s obje ruke kako bi se stabilizirala i tek nakon toga se pacijentu obraća riječima kako bi se procijenilo stanje svijesti i dišnih putova. Obično se pacijentu obraća s pitanjima „Što se dogodilo?“ i „Boli li vas?“. Stanje svijesti ocjenjuje se AVPU metodom, gdje A (engl. alert, budan) označava da je pacijent budan i u kontaktu, V (engl. voice, glas) - pacijent reagira na glas, P (engl. pain, bol) – pacijent reagira na bolni podražaj i U (engl. unresponsive, ne reagira) – pacijent ne reagira na podražaj. Ukoliko pacijent suvislo odgovara dišni putovi nisu ugroženi i nastavlja se dalje s tzv. ABCDE pregledom koji bi trebao trajati najviše 90 sekundi. Glava se ispravlja u središnji položaj osim kada je prisutan otpor, spazam muskulature ili razvoj neuroloških simptoma poput parestezija ili paralize te se tada glava imobilizira u zatečenom položaju. Vratna kralježnica se također uvijek imobilizira dok se ne potvrdi ili ne isključi prijelom radiološkim metodama u bolničkoj zdravstvenoj ustanovi. Ukoliko pacijent ima prohodan dišni put

postavlja se imobilizacijski ovratnik. Ukoliko pacijent nema prohodan dišni put, prvo se gleda postoji li vidljivo strano tijelo koje opstruira protok zraka, sluša se strujanje zraka, tj. čuju li se zvukovi poput grgljanja, hrkanja ili stridora, i gleda se odizanje prsnog koša. Probleme s dišnim putevima treba odmah zbrinuti odstranjivanjem stranog tijela (ukoliko je moguće da se strano tijelo ne gurne dublje u dišne putove), trostrukim hvatom (čime se potiskuje donja čeljust prema naprijed kako bi se odigao korijen jezika i time omogućio adekvatan protok zraka) te aspiracijom ili intubacijom. Ukoliko pacijent unatoč osiguravanju dišnog puta samostalno ne diše potrebno je započeti umjetno disanje i dalje se nastavlja postupak kardiopulmonalne reanimacije. Ukoliko pacijent diše samostalno, ali nepravilno, potrebno je pogledati prsni koš; postoji li simetrično odizanje, koristi li se pomoćna muskulatura, postoje li promjene na koži u smislu hematoma ili cijanoze, procjenjuje se dubina i ritam disanja, postoji li ozljeda prsnog koša te se auskultira čuje li se obostrano jednako disanje i postoje li patološki zvukovi te se palpira prsni koš u svrhu dijagnoze nestabilnog prsnog koša ukoliko postoji deformacija, nenormalna pokretljivost ili kreptacije. Nestabilan prsni koš susreće se kod obostrane serijske frakture rebara ili jednostrane frakture rebara s frakturom sternuma. Zbrinjavanje nestabilnog prsnog koša uključuje okretanje pacijenta na stranu na kojoj je fraktura, primjenu analgezije i zbrinjavanje dišnog puta. Nestabilan prsni koš, hematotoraks, tenzijski i otvoreni pneumotoraks svrstavaju se u ozljede opasne po život. Znakovi koji mogu ukazivati na navedena stanja su devijacija traheje, rane, modrice ili oticanje, laringealno pucketanje, subkutani emfizem i nabreknuće jugularnih vena. Također, u kriterije za veliku traumu svrstavaju se i prijelomi zdjelice, dvije ili više proksimalne duge kosti ekstremiteta i otvorena fraktura lubanje. Kod problema s disanjem, daje se kisik u visokim koncentracijama na masku sa spremnikom te se prati periferna saturacija koja bi trebala iznositi iznad 94%. Nakon disanja procjenjuje se cirkulacija uočavanjem znakova krvarenja i zaustavljanjem istog. Dalje se procjenjuje brzina, pravilnost i punjivost centralnog i perifernog pulsa, boja i temperatura kože, kapilarno punjenje i ukoliko postoji sumnja na ozljedu srca postavljaju se EKG elektrode te se postavlja intravenski put i prema procjeni apliciraju tekućine (21,29). Cilj početne procjene, odnosno ABCDE pregleda je uočiti životno ugrožavajuća stanja (poremećena svijest, ugrožen dišni put, neadekvatno disanje, velika krvarenja, cirkulatorni šok, amputacija i probojna ozljeda proksimalno od lakta ili koljena) koja se moraju rješavati čim se ustanove, bez odlaganja, i kako bi se pacijent potom što brže transportirao u zdravstvenu ustanovu (16).

U pacijenata s generaliziranim mehanizmom ozljede nakon početnog ABCDE pregleda slijedi brzi pregled cijelog tijela. Pregledom glave i vrata utvrđuje se postojanje krvarenja, bolnosti ili deformacije. Prsni koš se gledao još prilikom procjene disanja, a abdomen se palpira u četiri kvadranta i promatra se postoje li vanjski znakovi krvarenja. Zdjelica se također promatra i palpira u području krista, na ekstremitetima se uočavaju znakovi prijeloma i procjenjuje se neurocirkulatorni status te se na kraju, prilikom postavljanja pacijenta na dugu dasku ili u vakuum-madrac, palpiraju leđa radi mogućih znakova krvarenja, deformacija ili bolnosti. Po pregledu tijela radi se kratak neurološki pregled, određuje se stanje svijesti prema Glasgow koma skali i simetričnost, veličina i oblik zjenica te se pacijent na kraju razotkriva kako bi se utvrdili mogući promakli znakovi ozljede (16). Važno je napomenuti kako maksimalno vrijeme zadržavanja na mjestu intervencije sa životno ugroženim pacijentom iznosi „platinastih“ 10 minuta, a unutar jednog sata (tzv. „zlatni sat“) od nastanka ozljede pacijenta treba početi zbrinjavati u bolnici (20).

Za vrijeme transporta u bolnicu obavlja se drugi, detaljniji, pregled kojim se utvrđuje promjena u statusu pacijenta ili se uočavaju ozljede koje su možda promakle u prvom pregledu. U drugom pregledu bitno je pogledati sva četiri ekstremiteta kako se ne bi previdjele ozljede dugih kostiju i zglobova. Drugim pregledom uočavaju se i opekline, ubodi, oguljotine, deformacije, edemi, osjetljivost, temperatura, kontuzije, rinolikvoreja, modrice, novonastala distenzija trbuha ili vratnih vena, bol, gubitak zubiju itd. Kod stabilnih pacijenata pregled se ponavlja svakih 15 minuta, a kod nestabilnih svakih 5 minuta (16).

Kod zbrinjavanja pacijenata s traumom bitno je tijekom pregleda uzeti ispravnu anamnezu pogotovo ako je pacijent pred gubitkom svijesti te uzeti u obzir da, ovisno o mehanizmu nastanka ozljede, prijelomi mogu biti udruženi; primjerice prilikom pada prijelom petne kosti može biti povezan s prijelomom zdjelice i kralježnice ili prijelom humerusa prilikom postraničnog udarca može biti udružen s prijelomom u području prsnog koša (24). Ukoliko se pacijent u bilo kojem trenutku krene pogoršavati, ponovno se radi ABC procjena te se rješava novonastali problem (29).



## 8.2. Lokalizirani mehanizam ozljede

Kod lokalizirane ozljede radi se ciljani pregled ozlijeđenog dijela tijela. Naravno, i u tom slučaju važno je misliti na osobnu zaštitu i sigurnost mjesta događaja, uzeti dobru anamnezu, odnosno saznati kada i kako se dogodila ozljeda, napraviti detaljan fizikalni pregled, postaviti radnu dijagnozu i izmjeriti, pratiti i po potrebi stabilizirati vitalne parametre tijekom transporta u zdravstvenu ustanovu. Važno je uzeti ispravnu anamnezu jer određene bolesti poput karcinoma ili osteoporoze ili uzimanje određenih lijekova mogu povećati šansu za nastanak prijeloma čak i usprkos manjoj sili (13). Tijekom pregleda pacijenta procjenjuje se i njegovo psihičko stanje. Pacijentu se prilazi sprijeda i upozorava ga se da se ne miče kako se ozljeda ne bi pogoršala. Kao što je već objašnjeno, pogotovo u osoba starije životne dobi postoji mogućnost ozljede kralježnice te se i ta činjenica mora uzeti u obzir prilikom pristupa ozlijeđenom pacijentu. Inspekcijom se uočavaju promjene na koži u smislu prekida kontinuiteta kože, ozljede mekih tkiva, nastanak hematoma, kontuzije, crvenilo, deformitet, oteklina, rotacija i položaj ekstremiteta te se uspoređuje ozlijeđeni ekstremitet s drugom, neozlijeđenom, stranom. Kod prisutnosti hematoma treba uzeti u obzir i moguće uzimanje antikoagulantne terapije. Također, kod stabilnih fraktura pacijent može i bezbolno pomicati ekstremitet, a pasivno pomicanje izaziva tek blagu bol (5). Prijelom vrata femura bez pomaka često se previdi jer pacijent može hodati, nema skraćanja niti vanjske rotacije noge, a pacijent se žali tek na šepanje i bol (30). Nakon inspekcije palpacijom se, uz što manje izazivanje bolnog podražaja, utvrđuje postojanje krepitacija, pomak koštanih struktura, bolnost i radi se procjena neurocirkulatornog statusa, tj. motorike, osjeta i cirkulacije distalno od mjesta prijeloma, kako bi se utvrdilo postoji li mogućnost ozljeda žila ili živaca, pogotovo kod prijeloma u području koljena ili lakta. Osim poremećaja neurocirkulatornog statusa, druga najčešća komplikacija prijeloma je tzv. „compartment“ sindrom prilikom kojeg nastaje ishemija uslijed povišenog tlaka unutar mišića što kompromitira cirkulaciju. Na compartment sindrom ukazuju slijedeći simptomi i znakovi: bol, bljedilo, parestezije, odsutnost pulsa i hladnoća ekstremiteta (20,29).

## 9. IMOBILIZACIJA PRIJELOMA

Imobilizacija je postavljanje ozlijeđenih dijelova tijela u mirovanje. Dijeli se na privremenu (transportnu) i terapijsku (definitivnu) (1).

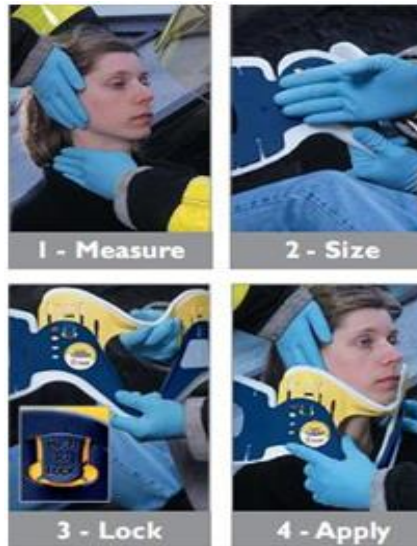Pacijent za postavljanje imobilizacije ne smije imati ugrožen dišni put, disanje ili cirkulaciju (29).

Kod postavljanja imobilizacije treba imati na umu kako ona ipak može ugroziti dišne putove, povećati intrakranijski tlak, povećati rizik od aspiracije, pridonijeti stvaranju dekubitusa i uzrokovati neudobnost odnosno bol (16).

### 9.1. Imobilizacija kralježnice

Kralježnica se imobilizira u slučaju generaliziranog mehanizma ozljede, poremećaja svijesti, ozljeda glave te bolnosti u području glave, vrata ili leđa. Ne imobiliziraju se pacijenti s ispunjenim svim slijedećim kriterijima: nema znakova intoksikacije, potpuno očuvana svijest, izostanak boli u kralježnici i neurološkog deficita te izostanak značajne ozljede. Imobilizacija kralježnice započinje ručnom stabilizacijom iza koje slijedi postavljanje vratnog ovratnika te završava učvršćivanjem pacijenta na dugoj dasci i postavljanjem bočnih stabilizatora (20).

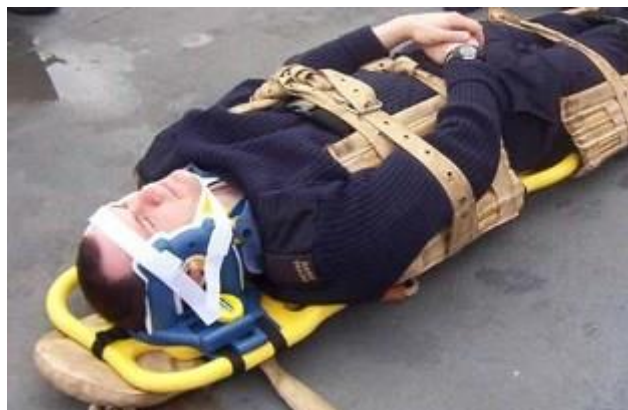Prije postavljanja Schantzovog ovratnika potrebno je pregledati vrat jer će po postavljanju imobilizacije isto biti otežano. Ovratnik pruža potporu glavi i vratu odnosno vratnim kralješcima, održava neutralan položaj glave te onemogućuje pokrete glave i vrata. Pravilna veličina ovratnika određuje se mjerenjem udaljenosti između kuta donje čeljusti i trapezoidnog mišića na ramenu brojem prstiju. Pogrešna veličina ovratnika može kompromitirati disanje. Kod pacijenta koji sjedi ovratnik se prvo postavlja s prednje strane, zatim sa stražnje te se na kraju zakopčava, a kod pacijenta koji leži ovratnik se prvo provlači ispod stražnje strane vrata, a nakon toga na prednji dio vrata. Ovratnik se mora oslanjati na prsnu kost i mišiće ramenog pojasa. Nakon postavljanja vratnog ovratnika pacijentu se procjenjuje neurocirkulatorni status sva četiri ekstremiteta kako bi se na vrijeme uočile novonastale neurološke ozljede. Pacijent se dalje postavlja na dugu dasku (28,29). (Slika 9.1.1)



*Slika 9.1.1 Postavljanje Schantzovog ovratnika*

*Izvor: <https://stivtradehr.wordpress.com/imobilizacija/> (31)*

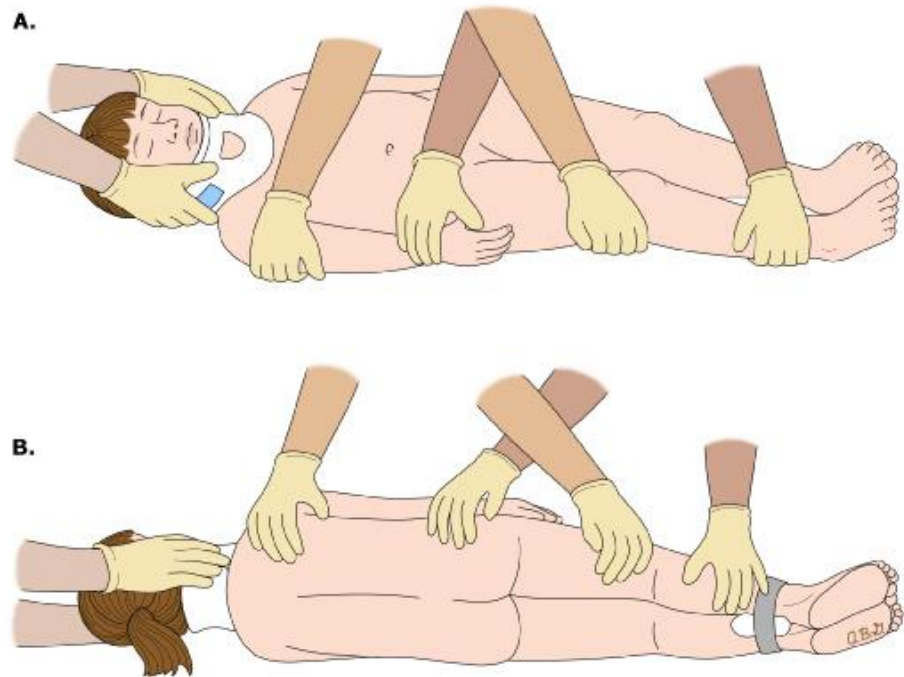
Za postavljanje pacijenta na dugu dasku nužna su tri člana tima i četvrta osoba, ako je prisutna, koja postavlja dasku. Duga daska se postavlja paralelno s pacijentom. Jedan član tima pridrži ramena i kukove, drugi kukove i noge, a treći glavu. Član tima koji pridrži glavu daje upute za okretanje pacijenta na bok. Kada je pacijent na boku pregledavaju se leđa i kralježnica kako bi se uočili znakovi krvarenja, deformacije i bolnost kralježnice što može upućivati na prijelom kralježaka. Daska se zatim podvlači pod pacijentova leđa te se pacijent pažljivo spušta na nju. Slijedi vezivanje remenjem u području ramena, zdjelice i gležnjeva te se na kraju postavljaju bočni stabilizatori s obje strane glave. Vrat se stabilizira rukama sve dok se ne postave bočni stabilizatori čime je imobilizacija cjelokupne kralježnice završena i pacijent je spreman za transport (28,29). (Slika 9.1.2)



*Slika 9.1.2: Imobilizacija pacijenta na dugoj dasci*

*Izvor: <https://boneandspine.com/spine-injuries/> (32)*

Ukoliko je pacijent na trbuhu, prvo se okreće s trbuha na bok, a dalje su postupci imobilizacije isti. Postupak okretanja pacijenta na bok pa na leđa u literaturi se naziva i „log roll“, a ne radi se kod pacijenata sa sumnjom na ozljedu zdjelice i kod prijeloma obje natkoljenice; u tom slučaju pacijent se premješta uz pomoć rasklopnih nosila u vakuum madrac (28,29). (Slika 9.1.3)



Slika 9.1.3: Log roll tehnika

Izvor: <https://www.uptodate.com/contents/image?imageKey=EM%2F60409> (33)

Kod primjene rasklopnih nosila prvo se imobilizira vrat na već opisan način, a dok jedan član tima pridržava vrat, druga dva prilaze pacijentu sa svake strane i podvlače po jednu stranu nosila dok se ona ne spoje ispod pacijenta. Dalje se pacijent veže remenjem te se postavljaju bočni stabilizatori. Nosila se mogu postaviti na dugu dasku ili vakuum madrac (28,29). (Slika 9.1.4)



*Slika 9.1.4: Rasklopna nosila*

*Izvor <https://www.ubuy.co.it/en/product/BUSA82K-emt-backboard-spine-board-stretcher-immobilization-kit-lightweight-scoop-type-patient-transfer> (34)*

Vakuum madrac je također dio opreme za imobilizaciju pacijenta. Koristi se i kod nestabilne zdjelice, prijeloma natkoljenice, transporta dužeg od 45 minuta i prisutnosti stranog tijela (28,29). (Slika 9.1.5)



*Slika 9.1.5: Imobilizacija pacijenta u vakuum madracu*

*Izvor: <https://eoutlet.shopsfashion2021.com/content?c=vakuum%20madrac&id=2>*

*(35)*

Procjena stanja svijesti, disanja i cirkulacije stalno se radi kako bi se na vrijeme opazilo pogoršanje. Ukoliko pacijent ima nagon na povraćanje, okreće ga se s dugom daskom na bok kako prilikom povraćanja ne bi došlo do aspiracije želučanog sadržaja (28,29).

Kod pacijenata zatečenih u sjedećem položaju u vozilu indicirano je postavljanje prsluka za imobilizaciju (KED) koji se postavlja pacijentima koji su pri svijesti, respiratorno i hemodinamski stabilni. Kod pacijenata koji nisu pri svijesti ili su životno ugroženi, primjenjuju se postupci brzog izvlačenja iz vozila. Prilikom postavljanja KEDa, prvo se postavlja vratni ovratnik na način koji je prethodno opisan. Nakon toga pacijent se lagano nagine prema naprijed, a član tima provlači prsluk iza leđa, namješta ga te oslobađa remenje za noge. Prsluk se kopča remenjima u boji na prednjoj strani prsnog koša, a remenje za noge se provlači oko gornje strane noge te se kopča straga. Zatim se kopča gornji dio prsluka i pričvršćuje trakama oko glave i vrata. Po potrebi se postavlja nešto između prsluka i vrata pacijenta kako bi se osigurala nepomičnost glave i vrata te se pacijent povlači na dugu dasku ili vakuum madrac pomoću ručki na prsluku. Remenje za noge se potom otkapča kako bi pacijent mogao ispružiti noge i zauzeti pravilan ležeći položaj. Na dugoj dasci pacijent se veže remenjem, postavljaju se bočni stabilizatori s obje strane glave te se ruke provlače ispod remenja kako bi se smanjila mogućnost ozljede padom ekstremiteta s daske (28,29). (Slika 9.1.6)



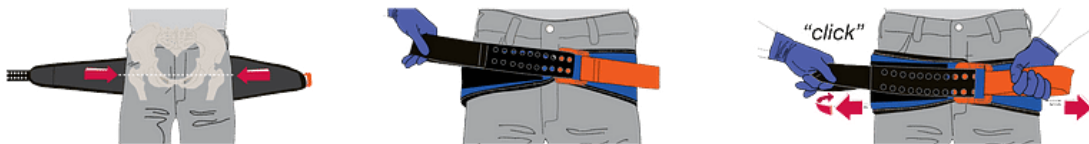
Slika 9.1.6: KED

Izvor: [https://en.wikipedia.org/wiki/Kendrick\\_extrication\\_device](https://en.wikipedia.org/wiki/Kendrick_extrication_device) (36)

Kod pacijenata s ozljedom glave gornji dio daske može se podići do 30° kako bi se smanjio intrakranijski tlak, a kod hipotenzivnih pacijenata podiže se donji dio daske. Trudnice se okreću na lijevi bok kako bi se smanjio pritisak na donju šuplju venu (28,29).

## 9.2. Imobilizacija zdjelice

Zdjelica se imobilizira zdjeličnim pojasem za čije postavljanje su potrebna dva člana tima. Svaki član se smjesti uz jednu stranu pacijentova tijela te zajedno podvlače pojas pod noge pacijenta i zatim po principu piljenja pod zdjelicu. Gornji rub pojasa treba biti u visini velikog trohantera. Zatim svaki član tima postavlja jednu svoju ruku na ilijačnu kost, jedan nateže pojas na svoju stranu, a drugi preklapa pojas i zateže ga ovisno o veličini zdjelice. Nakon toga pojas se otpusti dok se ne čuje zvuk koji označava da je pojas učvršćen, spajaju se trake na čičak i pojas je postavljen (8). Bitno je za napomenuti da se prilikom trauma pregleda drugi pregled zdjelice izbjegava radi mogućnosti pogoršanja ozljede i izazivanja hemodinamske nestabilnosti ukoliko je došlo do ozljede velikih krvnih žila u području zdjelice (16). (Slika 9.2.1)




Slika 9.2.1 Imobilizacija zdjelice

Izvor: <https://stivtrade.hr/stabilizator-zdjelice-sam-pelvic-sling/> (37)

### 9.3. Imobilizacija ekstremiteta

Ukoliko postoji sumnja ili sigurni znakovi prijeloma ruke ili noge, taj ekstremitet se mora pravilno imobilizirati kako bi se spriječilo pogoršavanje ozljede mekih tkiva, žila ili živaca, daljnje krvarenje ili pojačavanje boli što sve može u konačnici dovesti do produljenog oporavka ili čak nastanka invaliditeta. Osim kod sumnje na prijelom, imobilizacija se provodi i kod opekline, ozeblina, zmijskog ugriza i nagnječnja uda. Imobilizira se u položaju što bliže anatomskom, mora se obuhvatiti dva susjedna zgloba te se uvijek procjenjuje neurocirkulatorni status distalno od mjesta prijeloma prije i poslije stavljanja udlage kako se motorika, osjet ili cirkulacija udlagom ne bi kompromitirali. Iznimka od imobilizacije dva susjedna zgloba su ozljeda koljena i kuka. Prije postavljanja udlage treba skinuti sav nakit. Preporuke su također držati ekstremitet iznad razine srca i upotreba hladnih obloga s ciljem smanjenja edema te upotreba analgetika. Oprema koja se koristi za imobilizaciju obuhvaća trokutastu maramu, (elastični) zavoj, vakuum udlage, splint udlage te Kramerove udlage. Pacijentu se mora objasniti što će se raditi i s kojim ciljem kako bi postupak imobilizacije bio koliko god je moguće ugodan. Jedan član tima stabilizira kost iznad i ispod mjesta prijeloma dok drugi postavlja imobilizaciju odnosno udlagu koja mora biti dovoljno duga da obuhvati dva susjedna zgloba. Ukoliko nema pulsa ili je prisutna deformacija, kosti se ispravljaju u neutralan položaj dok se ne povrati puls ili dok se ne osjeti otpor; u tom se slučaju ekstremitet imobilizira u zatečenom položaju. Udlaga mora biti dovoljno čvrsta kako bi se spriječilo pomicanje kostiju bez ugrožavanja cirkulacije. Splint udlage se učvršćuju primjerice trakama s čičkom, a Kramerove udlage kružnim postavljanjem zavoja. Kod imobilizacije zglobova bitno je imobilizirati zglob u položaju u kojem je nađen, a imobilizacija treba obuhvatiti i susjedne kosti kako bi se smanjio opseg pokreta zgloba. Upravo iz tog razloga najbolji izbor za imobilizaciju zglobova su savitljive udlage, no ukoliko nisu dostupne prostor između udlage i ekstremiteta treba popuniti nečim mekanim poput primjerice gaze kako bi se osigurala fiksacija zgloba (1,20,29). (Slika 9.3.1)

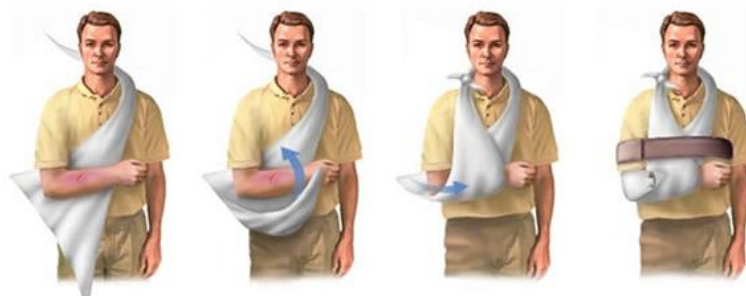



Slika 9.3.1: Vrste udlaga

Izvor: <https://slidetodoc.com/hrvatska-gorska-sluba-spaavanja-kratke-osnove-prve-pomoi/> (38)

Kod prijeloma ključne kosti ili nadlaktice može se upotrijebiti trokutasta marama koja dolazi u jednoj veličini, no po potrebi, poglavito za djecu, može se presavinuti ili prerezati kako bi odgovarala. Postavljanje trokutaste marame jednostavan je postupak za koji su potrebna dva člana tima; jedan pridržava susjedne kosti dok drugi postavlja maramu. Jedan vrh marame postavlja se na neozlijeđeno rame dok drugi vrh visi preko prsnog koša na pacijentovoj nozi na ozlijeđenoj strani. Zatim se ozlijeđena ruka, savinuta u laktu pod kutom od 90° postavlja preko marame. Onaj kraj marame na nozi ozlijeđene strane podiže se te se na stražnjoj strani vrata veže s onim krajem marame koji je bio na zdravom ramenu. Ovakav postupak smanjuje bol u ozlijeđenom ramenom pojasu smanjenjem težine ekstremiteta. Višak tkanine se povlači i pričvršćuje oko lakta, a za bolju stabilizaciju može se koristiti i druga trokutasta marama koja se postavlja oko ozlijeđene ruke i prsnog koša. Ukoliko postoji sumnja na ozljedu kralježnice trokutasta marama se ne veže oko vrata (29). (Slika 9.3.2)



*Slika 9.3.2: Imobilizacija trokutastom maramom*

*Izvor: <https://zdravlje.eu/2011/11/27/transportna-imobilizacija/> (39)*

Za prijelom podlaktice koriste se vakuum ili splint udlage koje se također koriste i prilikom imobilizacije potkoljenice i koljena. Kod prijeloma natkoljenice koriste se Kramerove udlage. Prijelom vrata femura imobilizira se vezanjem ozlijeđene noge uz zdravu, a između nogu postavlja se pjenasta guma radi podloge te oko zdjelice i kukova remenje i deke kako bi se pružala potpora prilikom pomicanja pacijenta i transporta. Vršci prstiju se ne pokrivaju kako bi se u svakom trenutku mogao procijeniti neurocirkulatorni status ekstremiteta te se po kompromitiranju cirkulacije, osjeta ili motorike imobilizacija otpušta (20,29,30).

Otvoreni prijelomi se ispiru fiziološkom otopinom i pokrivaju sterilnom kompresom kako bi se smanjio rizik nastanka infekcija, a slomljeni krajevi kostiju se ne guraju silom pod kožu (21).

Važno je za napomenuti kako se na terenu svaka sumnja na prijelom treba imobilizirati dok se rendgenskom snimkom prijelom ne potvrdi ili isključi. Također, potrebno je naglasiti kako se životno ugroženi pacijenti imobiliziraju na dugoj dasci te se ne gubi vrijeme na preciznu imobilizaciju prijeloma ekstremiteta radi što hitnijeg transporta pacijenta u najbliži trauma centar (20,29).

## **10. ULOGA MEDICINSKE SESTRE/TEHNIČARA U ZBRINJAVANJU PRIJELOMA U IZVANBOLNIČKOJ HITNOJ MEDICINI**

Za zbrinjavanje prijeloma u izvanbolničkoj hitnoj medicini od iznimne je važnosti dobra educiranost osoblja i timski rad kako bi se smanjila mogućnost nastanka komplikacija i invalidnosti. Medicinska sestra mora u svakom trenutku znati koja oprema je dostupna, gdje se ona nalazi u vozilu/ambulantu i kako se koristi. Znanje, vještine, spretnost i dobra procjena su od posebne važnosti na terenu kada često nema vremena za konzultaciju s drugim kolegama. Traumatske ozljede često su uzrok trajnog invaliditeta i smrtnosti te je brza, sigurna i sustavna procjena te ispravno pružena medicinska skrb na terenu važna za poboljšanje konačnog ishoda pacijenta. Pravilna imobilizacija kralježnice i ispravno korištenje udlaga za ekstremitete spriječit će daljnje oštećenje neurovaskularnih struktura. Velik je propust ukoliko se životno ugrožavajuća stanja ne krenu rješavati odmah te ukoliko se previše vremena gubi na procjeni i pregledu (16,20,28). Također, medicinska sestra razgovorom pruža psihološku podršku pacijentu i smiruje ga kako bi se smanjila razina stresa i anksioznosti koju pacijent osjeća. Iznimno važan aspekt zbrinjavanja prijeloma, a koji se često i previdi je liječenje boli. Medicinska sestra ima ulogu procijeniti jačinu boli i konzultirati se s liječnikom te po njegovom nalogu dati analgetike. Dokazano je kako rana primjena analgezije doprinosi bržem oporavku i mobilizaciji, pogotovo u osoba starije životne dobi (18). Nadalje, komunikacija unutar tima i s pacijentom utječe na učinkovitost zbrinjavanja. Ukoliko je pacijent pri svijesti, treba ga umiriti, govoriti jasno i dovoljno glasno te mu pružati sve potrebne informacije, odnositi se prema njemu s poštovanjem, ne vrijeđati niti osuđivati (21). Prilikom svakog postupka medicinska sestra mora poštovati pacijenta, imati na umu prava pacijenta, prihvatiti odgovornost za svoje postupke te biti spremna postupiti prema svojim kompetencijama. Kompetencije medicinske sestre u zbrinjavanju prijeloma uključuju i procjenu općeg stanja pacijenta, otvaranje venskog puta, mjerenje vitalnih parametara, uočavanje promjena, komunikaciju s timom, prenošenje i namještanje pacijenta, razgovor i uvažavanje pacijenta, primjenu terapije kisikom, aplikaciju terapije, zaustavljanje krvarenja, zbrinjavanje rana, primjenu tekućina i same postupke imobilizacije (40). Medicinske sestre moraju se znati nositi sa stresom i nepredvidivim situacijama kako bi u datom trenutku mogle najbolje moguće reagirati. Bitno je za naglasiti da sestrinski postupci ne smiju odgađati daljnje liječničke

postupke i da u svakom trenutku medicinska sestra mora voditi ispravnu dokumentaciju, kako bi bilo zabilježeno sve zapaženo i učinjeno (28).

Svaka ozljeda znači povećan rizik za nastanak infekcija, krvarenje, poremećenu funkciju i smanjenu mogućnost brige o sebi u svezi s oblačenjem, kretanjem, higijenom ili prehranjivanjem pogotovo ako je ozlijeđen dominantan ekstremitet. Česte sestrinske dijagnoze vezane uz prijelome su i bol u/s traumom, anksioznost u/s operativnim zahvatom, nesаница u/s boli. Cilj svakog zbrinjavanja prijeloma je što raniji povratak normalnom radnom i socijalnom funkcioniranju te uobičajenim životnim aktivnostima (1,4).

## 11. ZAKLJUČAK

Prijelomi su velik javnozdravstveni problem, pogotovo u starijoj dobi, obzirom da pridonose povećanom invaliditetu, smanjenoj mogućnosti brige o sebi pa čak i smrtnosti. Prijelomi predstavljaju i veliko financijsko opterećenje za zdravstveni sustav obzirom na liječenje, duljinu rehabilitacije i neadekvatnom radnom funkcioniranju do oporavka. U mlađoj životnoj dobi prijelomi su obično posljedica prometnih nezgoda, a u starijih padova i osteoporoze. Važna metoda prevencije prijeloma je edukacija stanovništva i prilagodba svakodnevnog funkcioniranja, no kada se prijelom dogodi od iznimne je važnosti zbrinuti prijelom na pravilan način do dolaska u najbližu bolničku zdravstvenu ustanovu gdje će se prijelom dijagnostičkim metodama potvrditi i konačno zbrinuti. Ukoliko je prijelom jedna od ozljeda u politraumi, prioritet u zbrinjavanju je respiratorna i hemodinamska stabilizacija pacijenta te brzi transport, a tek onda zbrinjavanje prijeloma. Kod lokaliziranog mehanizma ozljede, ukoliko je pacijent stabilan, prijelom se zbrinjava imobilizacijom ozlijeđenog dijela tijela. Educiranost osoblja, timski rad i dobra komunikacija unutar tima u zbrinjavanju traume od iznimne je važnosti kako bi se smanjila mogućnost pogoršanja ozljede te nastanka komplikacija i invaliditeta. Uloga medicinske sestre/tehničara u timu izvanbolničke hitne medicinske pomoći je od iznimne važnosti jer medicinska sestra svojim znanjem i vještinama može doprinijeti bržem fizičkom i psihičkom oporavku pacijenta te u konačnici poboljšanom ishodu.

## 12. POPIS LITERATURE

- 1) Perišić D. Zbrinjavanje prijeloma i imobilizacija – specifičnosti sestrinske skrbi. (završni rad) Varaždin: Sveučilište Sjever; 2019.
- 2) Šoša T. i sur. Kirurgija. Zagreb: Naklada Ljevak; 2007.
- 3) Grgurić D. Duljina hospitalizacije u bolesnika podvrgnutih intramedularnoj osteosintezi. (diplomski rad) Osijek: Medicinski fakultet; 2019.
- 4) Mesar M, Starčević A, Mrkonjić R. Zdravstvena njega kirurških bolesnika s procesom zdravstvene njege (odabrana poglavlja). Bjelovar: Veleučilište u Bjelovaru; 2020.
- 5) Lehkec V. Prijelomi gornjeg dijela nadlaktične kosti. (diplomski rad) Zagreb: Medicinski fakultet; 2017.
- 6) Keros P. Matković B. Anatomija i fiziologija. Zagreb: Naklada Ljevak; 2006.
- 7) Kostur. Zdravstveni portal [Online]. 2021. Dostupno na: [https://www.zdravstveni.com/misici\\_zglobovi/kostur.jpg](https://www.zdravstveni.com/misici_zglobovi/kostur.jpg). (20.09.2021.)
- 8) Tićak M. Pristup i hitni medicinski postupci pri zbrinjavanju politraumatiziranog pacijenta. (završni rad) Rijeka: Fakultet zdravstvenih studija; 2020.
- 9) Ozljeđe u Republici Hrvatskoj. Zagreb: Hrvatski zavod za javno zdravstvo; 2014.
- 10) Čopor N. Frakture podlaktice. (završni rad) Varaždin: Sveučilište Sjever; 2017.
- 11) Kos A. Prijelomi kuka u starijoj životnoj dobi. (završni rad) Bjelovar: Veleučilište u Bjelovaru; 2018.
- 12) Božičević T. Javnozdravstveni značaj najčešćih traumatoloških ozljeda. (završni rad) Bjelovar: Visoka tehnička škola u Bjelovaru; 2016.
- 13) Hunjed K. Prijelomi potkoljenice. (diplomski rad) Zagreb: Medicinski fakultet; 2018.
- 14) Posebni prijelomi. MSD priručnik dijagnostike i terapije [Online]. 2014. Dostupno na: <http://www.msd-prirucnici.placebo.hr/msd-prirucnik/ozljede-i-trovanja/prijelomi-iscasenja-uganuca/posebni-prijelomi> (20.09.2021.)
- 15) Bukvić N, Lovrić Z, Trninić Z. Traumatologija. Rijeka: E-knjiga; 2016. Dostupno na: [https://bib.irb.hr/datoteka/848253.Trauma\\_final-1.pdf](https://bib.irb.hr/datoteka/848253.Trauma_final-1.pdf). Pristupljeno 02.09.2021.
- 16) Bošan-Kilibarda I. Majhen-Ujević R. Smjernice za rad izvanbolničke hitne medicinske službe. Zagreb: Ministarstvo zdravlja RH; 2012.
- 17) Lerotić T. Analiza epidemioloških osobitosti maksilofacijalnih ozljeda u petogodišnjem razdoblju od 2013. do 2017. godine. (diplomski rad) Split: Medicinski fakultet; 2018.

- 18) Klačnja M. Prijelomi kod osoba starije životne dobi. (diplomski rad) Zagreb: Medicinski fakultet; 2019.
- 19) Grobenski M. Uloga medicinskog tehničara/sestre u zbrinjavanju ozljeđenika s teškom povredom kralježnice. (završni rad) Bjelovar: Veleučilište u Bjelovaru; 2017.
- 20) Campbell J i sur. Zbrinjavanje ozlijeđenih osoba – međunarodne smjernice za djelatnike hitnih službi. Zagreb: Hrvatska gorska služba spašavanja; 2017.
- 21) Šavorić J. Zbrinjavanje ozlijeđenih u prometu u izvanbolničkoj hitnoj medicinskoj službi na području Vrbovca. (završni rad) Bjelovar: Veleučilište u Bjelovaru; 2018.
- 22) Šobak S. Proces zdravstvene njege bolesnika s prijelomom rebra. Sestrinski glasnik [Internet]. 2014;19(1):48-52. (22.08.2021.)
- 23) Župić H. A. Prijelomi distalnog radijusa. (diplomski rad) Zagreb: Medicinski fakultet; 2018.
- 24) Đurđević D. Ozljede zdjelice – izbor i metode liječenja. Fiz. rehabilit. Med 2016; 28 (1-2): 111-119
- 25) Perović A. Prijelomi dijafize femura. (diplomski rad) Zagreb: Medicinski fakultet; 2017.
- 26) Miličević L. V. Prijelomi ivera. (diplomski rad) Zagreb: Medicinski fakultet; 2019.
- 27) Švenda P. Prijelomi stopala. (diplomski rad) Zagreb: Medicinski fakultet; 2018.
- 28) Kamenarić K. Zbrinjavanje politraume u izvanbolničkoj hitnoj medicinskoj službi iz perspektive prvostupnice sestrinstva. (završni rad) Varaždin: Sveučilište Sjever; 2016.
- 29) Gvoždak M, Tomljanović B. Temeljni hitni medicinski postupci. Zagreb, 2011.
- 30) Prtorić Andreja. Prijelomi proksimalnog dijela bedrene kosti u starijoj dobi. (diplomski rad) Zagreb: Medicinski fakultet; 2015.
- 31) Ovratnik za imobilizaciju. [Online]. Dostupno na: <https://stivtradehr.wordpress.com/imobilizacija/> (21.09.2021.)
- 32) Pal Singh A. Spine injuries – presentation, imaging and treatment. Bone and spine [Online]. Dostupno na: <https://boneandspine.com/spine-injuries/> (22.09.2021.)
- 33) Log-roll procedure. UpToDate [Online]. Dostupno na: <https://www.uptodate.com/contents/image?imageKey=EM%2F60409> (22.09.2021)
- 34) Rasklopna nosila. [Online]. Dostupno na: <https://www.ubuy.co.it/en/product/BUSA82K-emt-backboard-spine-board-stretcher-immobilization-kit-lightweight-scoop-type-patient-transfer> (23.09.2021.)

- 35) Imobilizacija pacijenta u vakuum madracu. [Online]. Dostupno na: <https://eoutlet.shopsfashion2021.com/content?c=vakuum%20madrac&id=2> (22.09.2021.)
- 36) Kendrick extrication device. Wikipedia [Online]. Dostupno na: [https://en.wikipedia.org/wiki/Kendrick\\_extrication\\_device](https://en.wikipedia.org/wiki/Kendrick_extrication_device) (20.09.2021.)
- 37) Stabilizator zdjelice. [Online]. Dostupno na: <https://stivtrade.hr/stabilizator-zdjelice-sam-pelvic-sling/> (21.09.2021.)
- 38) Kratke osnove prve pomoći. Hrvatska gorska služba spašavanja. [Online]. Dostupno na: [Online]. Dostupno na: <https://slidetodoc.com/hrvatska-gorska-sluba-spaavanja-kratke-osnove-prve-pomoi/> (21.09.2021.)
- 39) Deljo D. Transportna imobilizacija. Medicina [Online]. 2011. Dostupno na: <https://zdravlje.eu/2011/11/27/transportna-imobilizacija/> (21.09.2021.)
- 40) Šepec S. Kompetencije medicinskih sestara opće zdravstvene njege. Zagreb, 2011.



### **13. OZNAKE I KRATICE**

RTG snimka – rendgenska snimka

CT – kompjuterizirana tomografija

MR – magnetska rezonanca

DALY – disability-adjusted life year

HZJZ – Hrvatski zavod za javno zdravstvo

AO - Arbeitsgemeinschaft für Osteosynthesefragen

ITLS – International Trauma Life Support

AVPU – A=alert, V=voice, P=pain, U=unresponsive

ABCDE – A=airway, B=breathing, C=circulation, D=disability, E=exposure

EKG – elektrokardiogram

KED – Kendrick extrication device

u/s – u svezi s

## 14. SAŽETAK

Prijelom se definira kao prekid kontinuiteta koštane strukture. Postoji više podjela prijeloma što ovisi o sili koja je uzrokovala lom. Prijelomi se dijagnosticiraju radiološkim metodama, a liječe se konzervativno ili kirurški te doprinose povećanom morbiditetu i mortalitetu populacije zbog raznih komplikacija. Najčešći uzroci prijeloma su prometne nesreće i padovi. Kod pristupa svakom ozlijeđenom pacijentu potrebno je prvo procijeniti opće stanje pacijenta, dišne putove, disanje i cirkulaciju, po potrebi stabilizirati pacijenta te nakon toga krenuti s postupcima imobilizacije i transportom u bolnicu. Kralježnica se imobilizira kod svake sumnje na ozljedu postavljanjem vratnog ovratnika te postavljanjem i vezanjem pacijenta na dugu dasku ili rasklopna nosila i u vakuum madrac. Prijelom zdjelice imobilizira se zdjeličnim pojasom, a prijelomi ekstremiteta raznim udlagama. Brojne su uloge medicinske sestre prilikom zbrinjavanja ozljede za što je potrebna educiranost i timski rad kako bi se smanjila invalidnost i poboljšao konačan ishod pacijenta.

Ključne riječi: ozljeda, prijelom, imobilizacija, uloga medicinske sestre

## **15. SUMMARY**

A fracture is defined as a break in the continuity of a bone structure. Fractures are divided in a numerous ways depending on the force that caused the fracture. Fractures are diagnosed by radiological methods and are treated conservatively or surgically and contribute to increased morbidity and mortality of the population due to various complications. The most common causes of fractures are traffic accidents and falls. When approaching an injured patient, it is necessary to assess the general condition of the patient, airways, breathing and circulation, stabilize the patient if necessary, and then proceed with immobilization procedures and transportation to the hospital. The spine is immobilized at any suspicion of injury by placing the cervical collar and placing and tying the patient on a long spine board or folding stretcher and in a vacuum mattress. Pelvic fractures are immobilized by the pelvic binder and limb fractures by various splints. There are numerous roles of the nurse in caring for the injury which requires education and team work to reduce disability and improve the final outcome of the patient.

Key words: injury, fracture, immobilization, the role of a nurse

## 16.PRILOZI

Slike:

3.1. Anatomija kostura

5.1 Najčešći oblici prijeloma

9.1.1 Postavljanje Schantzovog ovratnika

9.1.2 Imobilizacija pacijenta na dugoj dasci

9.1.3 Log roll tehnika

9.1.4 Rasklopna nosila

9.1.5 Imobilizacija pacijenta u vakuum madracu

9.1.6 KED


9.2.1 Imobilizacija zdjelice

9.3.1 Vrste udlaga

9.3.2 Imobilizacija trokutastom maramom

## IZJAVA O AUTORSTVU ZAVRŠNOG RADA

Pod punom odgovornošću izjavljujem da sam ovaj rad izradio/la samostalno, poštujući načela akademske čestitosti, pravila struke te pravila i norme standardnog hrvatskog jezika. Rad je moje autorsko djelo i svi su preuzeti citati i parafraze u njemu primjereno označeni.

Mjesto i datum	Ime i prezime studenta/ice	Potpis studenta/ice
U Bjelovaru, <u>23. 9. 2021</u>	LUKA ČUČKOVIC	 Luka

Prema Odluci Veleučilišta u Bjelovaru, a u skladu sa Zakonom o znanstvenoj djelatnosti i visokom obrazovanju, elektroničke inačice završnih radova studenata Veleučilišta u Bjelovaru bit će pohranjene i javno dostupne u internetskoj bazi Nacionalne i sveučilišne knjižnice u Zagrebu. Ukoliko ste suglasni da tekst Vašeg završnog rada u cijelosti bude javno objavljen, molimo Vas da to potvrdite potpisom.

Suglasnost za objavljivanje elektroničke inačice završnog rada u javno dostupnom nacionalnom repozitoriju

LUBA Čučković

*ime i prezime studenta/ice*

Dajem suglasnost da se radi promicanja otvorenog i slobodnog pristupa znanju i informacijama cjeloviti tekst mojeg završnog rada pohrani u repozitorij Nacionalne i sveučilišne knjižnice u Zagrebu i time učini javno dostupnim.

Svojim potpisom potvrđujem istovjetnost tiskane i elektroničke inačice završnog rada.

U Bjelovaru, 23. 9. 2021

Čučković Luba

*potpis studenta/ice*