

Zdravstvena njega bolesnika nakon osteosinteze bedrene kosti

Markešić, Antonela

Undergraduate thesis / Završni rad

2021

Degree Grantor / Ustanova koja je dodijelila akademski / stručni stupanj: **Bjelovar University of Applied Sciences / Veleučilište u Bjelovaru**

Permanent link / Trajna poveznica: <https://um.nsk.hr/um:nbn:hr:144:978211>

Rights / Prava: [In copyright](#)/[Zaštićeno autorskim pravom.](#)

Download date / Datum preuzimanja: **2025-02-05**



Repository / Repozitorij:

[Digital Repository of Bjelovar University of Applied Sciences](#)



VELEUČILIŠTE U BJELOVARU
PREDDIPLOMSKI STRUČNI STUDIJ SESTRINSTVA

ZDRAVSTVENA NJEGA BOLESNIKA NAKON
OSTEOSINTEZE BEDRENE KOSTI

Završni rad br. 15/SES/2021

Antonela Markešić

Bjelovar, travanj 2021.



Veleučilište u Bjelovaru
Trg E. Kvaternika 4, Bjelovar

1. DEFINIRANJE TEME ZAVRŠNOG RADA I POVJERENSTVA

Kandidat: **Markešić Antonela** Datum: 04.03.2021. Matični broj: 001896

JMBAG: 0314018353

Kolegij: **ZDRAVSTVENA NJEGA ODRASLIH II/VI**

Naslov rada (tema): **Zdravstvena njega bolesnika nakon osteosinteze bedrene kosti**

Područje: **Biomedicina i zdravstvo** Polje: **Kliničke medicinske znanosti**

Grana: **Sestrinstvo**

Mentor: **Melita Mesar, dipl.med.techn.** zvanje: **viši predavač**

Članovi Povjerenstva za ocjenjivanje i obranu završnog rada:

1. Ružica Mrkonjić, mag.med.techn., predsjednik
2. Melita Mesar, dipl.med.techn., mentor
3. Valentina Koščak, dipl.med.techn., član

2. ZADATAK ZAVRŠNOG RADA BROJ: 15/SES/2021

U radu je potrebno opisati frakture bedrene kosti i mogućnosti njihovog zbrinjavanja. Liječenje je često operacijsko i koriste se različite nove vrste osteosintetskog materijala. Opisati perioperativnu zdravstvenu njegu takvih bolesnika te ulogu medicinske sestre u njihovu zbrinjavanju kao i moguće komplikacije. Planiranje zdravstvene njege je zahtijevno zbog brojnih sestrinskih dijagnoza koje svakodnevno planiraju sestre prvostupnice, navesti primjere najčešćih dijagnoza.

Zadatak uručen: 04.03.2021.

Mentor: **Melita Mesar, dipl.med.techn.**



ZAHVALA

Zahvaljujem se najviše svojoj obitelji koji su mi omogućili da dođem do svog cilja i što su bili uz mene kao najveća podrška. Također se zahvaljujem i svojim najboljim prijateljicama i zaručniku na razumijevanju i neizmjernoj podršci. Veliko hvala i mojoj mentorici Meliti Mesar na stručnoj pomoći i prenesenom znanju.

Sadržaj

1. UVOD.....	1
2. CILJ RADA.....	2
3. METODE.....	3
4. ANATOMIJA I FIZIOLOGIJA BEDRENE KOSTI.....	4
5. OZLJEDE BEDRENE KOSTI.....	6
6. LIJEČENJE.....	18
6.1. Metode liječenja prijeloma	18
6.2. Kirurška metoda liječenja.....	21
7. ZDRAVSTVENA NJEGA BOLESNIKA	25
8. CIJELJENJE RANE.....	30
9. FIZIKALNA TERAPIJA NAKON OSTEOSINTEZE	34
10. SESTRINSKE DIJAGNOZE	37
11. ZAKLJUČAK.....	44
12. LITERATURA	45
13. SAŽETAK	47
14. SUMMARY.....	48

1. UVOD

Bedrena kost je najduža i najveća kost u ljudskom tijelu, a nalazi se u nogama kao natkoljениčna kost. Proteže se od kuka do koljena te prenosi čovjekovu težinu. Bedrena kost je po sredini blago zakrivljena prema naprijed, dok su krajevi kosti na gornjem i donjem dijelu zadebljani (1).

Gornji dio kosti je glava okruglog oblika koja na sebi ima malu jamicu koja je hrapava i smještena u vratu koji preuzima opterećenje, a s koštanim tijelom tvori tupi kut koji stvara mehanički slabu točku (1).

Bedrena kost iako najjača u tijelu ipak je lomljiva. Najčešće se lomi prilikom automobilskih nesreća te samim time zahtjeva kirurško liječenje. Najbolja, najbrža te najefikasnija kirurška metoda je osteosinteza bedrene kosti. Osteosinteza se definira kao spajanje što u ovom slučaju označava spajanje kosti putem operacijskog postupka na mjestu prijeloma. Kako bi se spojili fragmenti kostiju, koriste se sredstva kao što su vijci, pločice, čavli ili žice. Osteosinteza se još provodi imobilizacijom sa longetom i sadrenim zavojem.

Küntscherovi čavli se koriste kako bi se učvrstile duge cjevaste kosti, odnosno u ovom slučaju bedrena kost. Također se koriste i vanjski fiksatori koji se provode kroz oba fragmenta kosti, ali s vanjske strane. Postoji mogućnost osteosinteze tako da se izvede i koštana presadnja. Spajanjem kostiju osteosintezom uspostavlja se anatomski odnos, krvna opskrba ostaje očuvana te se uspostavlja mehanička stabilnost (3).

2. CILJ RADA

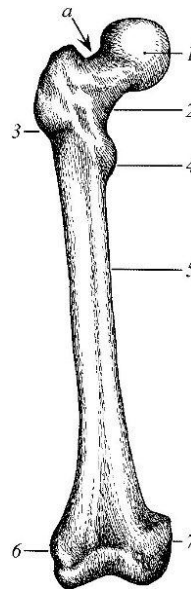
Cilj rada je stručno prikazati frakture bedrene kosti i mogućnosti njihova zbrinjavanja. U ovom radu će se prikazati sestrinske dijagnoze i zdravstvena njega kod takvih pacijenata.

3. METODE

Za potrebe izrade završnog rada upotrebljavana je stručna i znanstvena literatura o kirurgiji, osteosintezi i sestrinskim dijagnozama. Literatura je dostupna u knjižnici Veleučilišta u Bjelovaru te na internet stranicama MSD, enciklopedija i stranicama Sveučilišta u Zagrebu. Ilustrativnim slikama olakšava se razumijevanje tekstualnog dijela rada.

4. ANATOMIJA I FIZIOLOGIJA BEDRENE KOSTI

Bedrena kost se sastoji od glave, vrata, malog obrtača, tijela, medijalnog zaglavka, lateralnog zaglavka te velikog obrtača (Slika 4.1.). Gornji dio kosti je glava koja ima hrapavu jamicu, a smještena je na vratu kosti koji preuzima opterećenje te je ujedno slaba točka. Na mjestu gdje se spaja vrat s tijelom kosti unatrag i postrano strši veliki obrtač, a straga i medijalno mali obrtač. Oni su straga spojeni grebenom te sprijeda koštanom prugom. Medijalno se nalazi obrtačka jama, a niz tijelo femura spušta se hrapava pruga. Donji dio kosti pak se razlikuje jer je spljošten i završava sa velikim zaobljenim zglavcima (1).



Slika 4.1. Dijelovi bedrene kosti (9)

Izgled sprijeda: 1. Glava, 2. Vrat, 3. Veliki obrtač, 4. Mali obrtač, 5. Tijelo, 6. Lateralni zglavak, 7. Medijalni zglavak, *a* – slaba točka gdje se najčešće događa prijelom

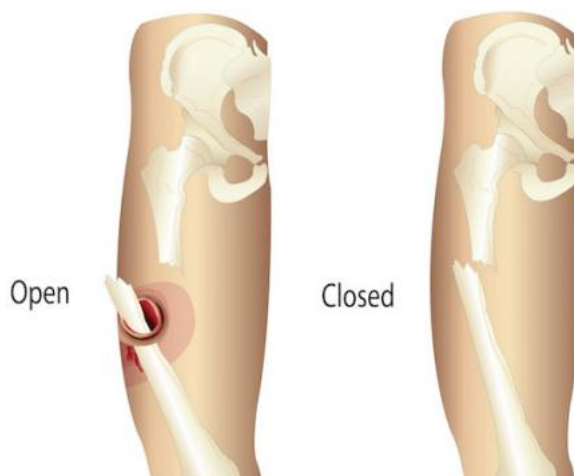
Postoje činjenice u kojima se navodi da je bedrena kost jača od betona, no međutim svejedno postoji mogućnost od ozljede i lomljenja kosti koja na kraju zahtjeva adekvatnu rehabilitaciju.

Bedrena kost je duga kost koja se opskrbljuje krvlju putem nutritivne arterije, metafizne arterije, epifizne arterije, periostalne arterije i endostalne

arterije. Prijelomom često zna doći do ishemijske nekroze kosti te sami intramedularni čavli koji se koriste u liječenju, dosta često mogu oštetiti vaskularnu mrežu i izazvat okolno ishemijsku nekrozu. Prijelomom kosti prekida se kontinuitet koštanog tkiva. On može biti potpun, s prekidom kontinuiteta pokosnice ili nepotpun onda kada je pokosnica očuvana (4).

5. OZLJEDE BEDRENE KOSTI

Prijelomi kosti, frakture, izazvani silom dovode do prekida kosti, a mogu nastati zbog izravnog ili posrednog djelovanja sile. Izravna sila se odnosi na izravne udarce po natkoljenici, dok su posredni oni spontani koji nastaju na primjer zbog osteoporoze u starijih ljudi. Razlikujemo otvoreni ili komplicirani prijelom kosti te zatvoreni ili jednostavni prijelom kosti (Slika 5.2). Otvoreni ili komplicirani prijelom kosti uz frakturu nosi i otvorenu ranu u mekim dijelovima što znači da postoji veliki rizik od unošenja infekcije izvana u područje prijeloma jer na taj način najlakše prodiru. Zatvoreni ili jednostavni prijelom je onaj u kojem nema ozljede mekog tkiva, odnosno mišića ili tetiva iznad prijeloma (2).



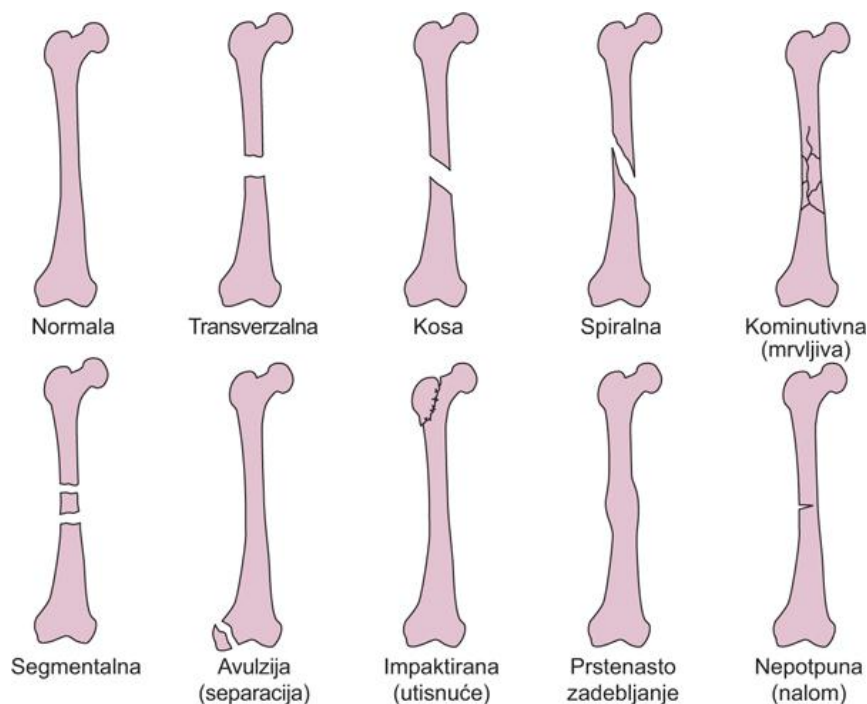
Slika 5.2. Prikaz otvorenog (open) i zatvorenog (closed) prijeloma bedrene kosti
(10)

Na vrstu prijeloma može utjecati mehanizam ozljede, smjer djelovanja sile, vlak mišića, tetiva i ligamenata te veličina sile koja djeluje na kost (5). Razlikujemo nekoliko vrsta prijeloma kao što su spiralni, kosi i poprečni prijelom (Slika 5.3.). Kod spiralnog prijeloma linija je zavinuta u obliku spirale, kosi prijelom je prijelom u koso te poprečni kada je prijelom poprijeko kroz kost. Također, prilikom prijeloma može doći do dislokacije u stranu, prema uzdužnoj osi, okretanjem oko uzdužne osi te prema dužini (2).

Razlikujemo i kominutivni prijelom u kojem imaju više od dva ulomka, odnosno fragmenta. Fisure ili infrakcije su nepotpuni prijelomi kosti u kojoj ne dolazi do dislokacije dok impaktirani prijelomi su utisnuti jedan u drugi (2).

Prijelomi uglavnom uvijek imaju najmanje dva fragmenta pa se takvi nazivaju bifragmentarni, a još dijelimo na multifragmentarne koji pod djelovanjem jake sile stvaraju više komada kosti na mjestu prijeloma i izgledaju različito te kominutivne koje odnose na veliki broj sitnih ulomaka, a njihovo je preživljavanje dosta upitno te je repozicija otežana (4).

Kod osoba koje boluju od osteomijelitisa, koji označava upalu kosti uzrokovanu bakterijama ili kod metastaza, kada dođe do prijeloma naziva se patološka fraktura. Takve osobe imaju slabe kosti u toj mjeri da pri nepoznatoj sili ili pri normalnom načinu može doći do prekida kosti (2).



Slika 5.3. Vrste prijeloma bedrene kosti (11)

Simptomi koji ukazuju na prijelom kosti su prvenstveno deformacija, odnosno promijenjen oblik tijela i bol. Kod nekih prijeloma dolazi do abnormalne gibljivosti ili se pri pomicanju noge može osjetiti škripanje kosti. Vidljiva je oteklina, a uglavnom dolazi do djelomičnog ili potpunog prestanka funkcije

gibanja. Kod takvih simptoma u pacijenata, dijagnoza se potvrđuje rendgenskom snimkom u najmanje dva smjera (2).

Svaki prijelom može nositi komplikacije sa sobom pa su tako kod prijeloma uglavnom oštećeni mišići i krvne žile čije ozljede mogu biti dosta opasne jer se može razviti gangrena nižih dijelova okrajine. Može doći i do oštećenja živaca za vrijeme prijeloma ili poslije kada se stvara kalus, odnosno novonastalo mekano tkivo koje se nalazi između krajeva slomljene kosti. Najgora komplikacija koja se može razviti je stanje šoka (2).

Mišići mogu biti nagnječeni i zglob razderan te krvne žile mogu biti oštećene zbog pritiska jednog fragmenta djelovanjem traume. Može nastati spazam žile, intramularni hematomi i tromboza. Kako bi se prepoznalo da je cirkulacija na tom mjestu oštećena prisutna je bol, bljedilo, gubi se puls, osjet i pokretljivost. Također se mogu oštetiti i živci u slučaju pritiska ili potpunog prekida živca. Tetive se oštete samo ako dođe do otvorenog prijeloma (5).

U ovom slučaju kod prijeloma kosti, prva pomoć se pruža imobilizacijom noge koja sprječava dodatno pomicanje prelomljene kosti tokom transporta do bolnice koja može uzrokovati boli i dodatna oštećenja žila, živaca te same kosti kože. Imobilizacija se vrši tako što se noga imobilizira žičanim udlagama ili drvenim daščicama, kišobranom ili nečim sličnim tako da se obuhvate dva susjedna zgloba, jedan iznad prijeloma, a drugi ispod prijeloma. U slučaju da ne postoji nikakav predmet s kojim bi na taj način imobilizirali, može se iskoristiti i povez s kojim se svežu obje noge zajedno, odnosno bolesna uz zdravu (2).

Kada se spominje današnja traumatologija sve se više odrađuje primarno cijeljenje osteosintezom u čijem slučaju se fragmenti fiksiraju pod pritiskom vijcima ili pločicama i tako se postigne stabilna osteosinteza. Vrijeme oporavka bedrene kosti ovisi o dobi, spolu, načinu prehrane te o popratnim bolestima pa tako iscjeljenje prijeloma bedrene kosti traje nekoliko tjedana. Proksimalna trećina femura traje deset do četrnaest tjedana, srednja trećina femura osam do dvanaest tjedana, distalna trećina femura deset do dvanaest tjedana (5).

Komplikacije koje se mogu javiti tokom cijeljenja prijeloma bedrene kosti najviše se odnose na masnu emboliju, koja se može spriječiti ako se noga pravilno

imobilizira i sprječiti se šok. Kliničkom slikom se mogu vidjeti masne kapi u mokraći, stanice koštane srži u ispljuvku i petehijska krvarenja po tijelu. Na rendgenskoj snimci pluća može se vidjeti sjena nalik snježnoj vijavici. Plućna tromboembolija koja se može prepoznati gubitkom daha, hladnim znojem, tahikardijom, cijanozom te padom krvnog tlaka. Kod pacijenata koji se ne kreću može doći do dekubitusa ili do hipostatske pneumonije kada pojedini dijelovi pluća nisu dovoljno prozračeni. Takve komplikacije treba spriječiti kretanjem te vježbanjem (5).

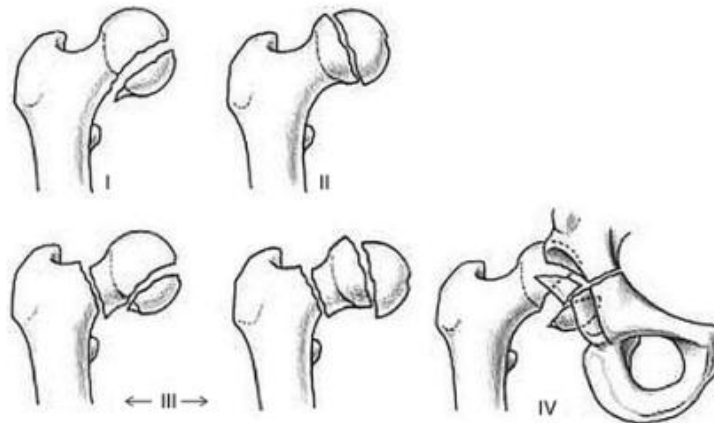
Kako bi ih lakše razlikovali i razumjeli, prijelome dijelimo na proksimalne, srednje i distalne prijelome.

Proksimalni prijelom trećine femura nastaje najčešće kod starijih ljudi kao spontani prijelom zbog osteoporoze. Razlikujemo četiri vrste prijeloma na proksimalnoj trećini natkoljениčne kosti kao što su prijelomi glave bedrene kosti, prijelomi vrata bedrene kosti, pertrohanterni prijelomi te intertrohanterni i subtrohanterni prijelomi bedrene kosti (4).

Prijelom glave bedrene kosti je rjeđi, no često bude u kombinaciji s ozljedom proksimalnog dijela (Slika 5.4.). Prijelom nastaje tokom snažnog udara koljena u tvrdu površinu, većinom tokom automobilskih nesreća. Rijetko nastaju tokom udarca u predjelu kuka. Glava bedrene kosti je iznimno važna za normalno funkcioniranje kuka jer predstavlja zglobno tijelo. U djece koja imaju prekomjernu tjelesnu težinu često dolazi do epifizeolize glavice natkoljениčne kosti što označava ozljedu epifizne ploče rasta te se tada mora fiksirati zdrava glavica uz fiksaciju ozlijeđene (4).

Klinička slika pokazuje skvrčenu nogu i rotaciju prema van, bolesnik ne može stajati na ozlijeđenoj nozi, pojavljuje se bol u kuku zbog napetosti u zglobu zbog krvarenja. Pokreti su vrlo bolni te se na koži kuka može vidjeti lagano potkožnog krvarenje, no oteklina i nije vrlo izražena (2). Bolesnici katkad nastavljaju sa svakodnevnim obavezama i hodaju uz šepanje jer ne znaju da je došlo do prijeloma. Pacijentima se radi rendgenska snimka u dva smjera, a može se i upotrijebiti CT-om (kompjutorska tomografija) ili MR-om (magnetska rezonanca) kako bi se lakše vidjela i odredila veličina ulomaka nakon frakture kosti jer su ulomci često mali pa ih je teško vidjeti rendgenskim snimanjem (4).

Liječenje ovisi kakva je veličina i dislokacija fragmenta. Mali ulomci koji nisu od vitalne važnosti i koji se teško fiksiraju mogu se i ekstirpirati što znači ukloniti iz korijena zgloba. Veliki ulomci se reponiraju i imobiliziraju u povoljan položaj. Često kada dođe do zglobnog izljeva takvi se zahvati ne mogu raditi pa je potrebno napraviti fiksaciju malim kortikalnim ili spongioznim vijcima (Slika 5.6.). Kod djece se fiksira spongioznim vijcima koji imaju kratke navoje na vrhu te se postavljaju s vanjske strane velikog trohantera do odlomljene glavice kroz vrat femura (Slika 5.7.). Učini se repozicija glave femura te se fiksira jednom ili sa više Kirschnerovih žica, a preko njih ide jedan ili više kanuliranih vijaka (Slika 5.5.) (Slika 5.8.) (4).



Slika 5.4. Prijelomi glave femura (12)



Slika 5.5. Kanulirani vijak (13)



Slika 5.6. Kortikalni vijak (13)



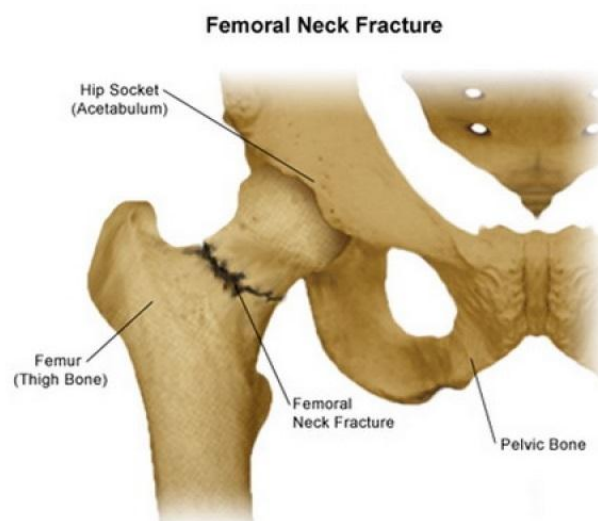
Slika 5.7. Spongiozni vijci (13)



Slika 5.8. Kirschnerova žica (14)

Prijelom vrata bedrene kosti je najčešći prijelom koji se javlja kod starije populacije no događa se i kod mladih te također kod djece prilikom teških ozljeda

(Slika 5.9.). Do prijeloma dolazi zbog pada te rotorne greške pri hodu. Vrat kosti povezuje bedrenu kost s glavom kosti. Prijelome na vratu femura dijelimo na medijalne i lateralne, a podjela je važna zbog cirkulacije u tom području i mogućih posljedica. Glavica se najviše opskrbljuje iz arterije circumflexae femoris, dok se manjim dijelom opskrbljuje iz fovealne arterije. Kod slučajeva medijalnih prijeloma glave femura dolazi do prekida opskrbe krvlju i moguća je nekroza pa se glava mora totalno iskorijeniti iz noge i implantira se endoproteza kuka, a kod lateralnih prijeloma je očuvana cirkulacija i nema ugroženosti pa se primjenjuje jedna od vrsta osteosinteze (4).



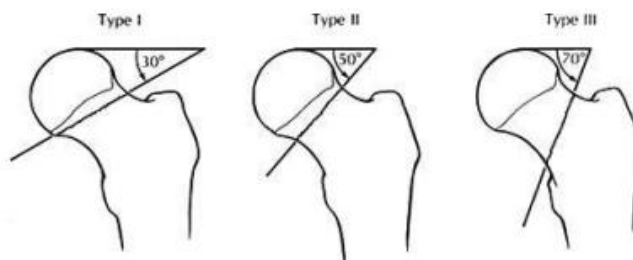
Slika 5.9. Prijelom vrata bedrene kosti (15)

S obzirom na kut i smjer pukotine, Pauwels je prijelome vrata femura podijelio u tri tipa.

Tip 1. je prijelom vrata bedrene kosti gdje pukotina zatvara s horizontalnom ravninom kut od trideset stupnjeva. Očuvana je cirkulacija i bolesnici počinju rano ustajati i rano počinju s opterećivanjem noge. Primjenjuje se konzervativan terapija.

Tip 2. je prijelom gdje je horizontalna ravnina pod kutom od pedeset stupnjeva. Veća je mogućnost dislokacije vrata.

Tip 3. je prijelom u kojem pukotina s horizontalom zatvara kut od sedamdeset stupnjeva. Dolazi do većih pomaka koštanih ulomaka i primjenjuje se uglavnom kirurško liječenje (Slika 5.10.) (4).



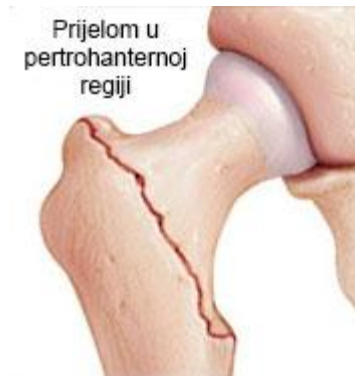Slika 5.10. Podjela pukotina prema Pauwelsu (16)

Također, postoji i podjela na intrakapsularne i ekstrakapsularne prijelome vrata bedrene kosti. Kod intrakapsularnog prijeloma se znatno oštećuje cirkulacija glavice, dok kod ekstrakapsularnog prijeloma očuvana je cirkulacija te je manja mogućnost nastanka nekroze (4).

Kod pomaka ulomaka koji dovode do skraćjenja, noga postaje kraća za nekoliko centimetara te se teško može pomaknuti. Noga je zbog težine i odmaka ulomka u vanjskoj rotaciji, a primjećuje se i viši položaj trohantera ozlijeđene noge. Dijagnoza se također postavlja rendgenskom snimkom u dva smjera. Glavni ciljevi liječenja prijeloma vrata bedrene kosti su obnova regionalne anatomije, očuvanje koštanog dijela i brzi funkcionalni oporavak ekstremiteta konzervativno ili kirurški (4).

Petrohanterni prijelom bedrene kosti je pukotina na oba trohantera kod neizravne sile na natkoljenicu (Slika 5.11.). S obzirom na posttraumatski izgled razlikujemo valgusne i varusne prijelome, a možemo ih podijeliti i na stabilne i nestabilne. Prema kliničkoj slici noga im je u vanjskoj rotaciji uz lokalnu jaku bol i krvni podljev. Moguće je skraćjenje uda te se ne mogu oslanjati niti pomicati tu nogu. Rade se rendgenske snimke te po potrebi ciljane snimke.

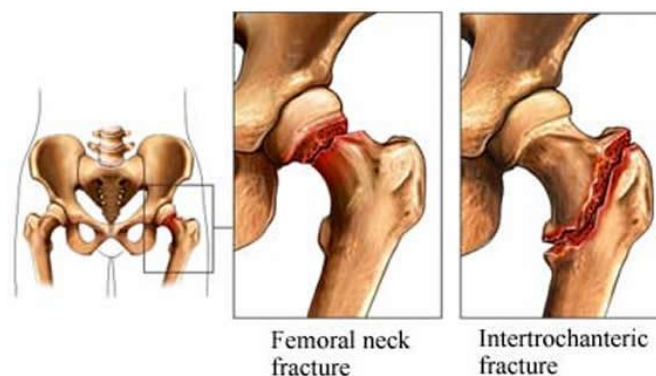
Liječenje se i ovdje dijeli na konzervativno i kirurško. Konzervativno se provodi imobilizacijom koksofemoralnim gipsom četiri do osam tjedana, a pojava kalusa je uglavnom brza kod takvih prijeloma. Često se rade rendgenski snimci zbog mogućnosti od pomaka ulomaka naknadno. Kirurško se radi gama čavlom, a prije su se kutnim i kondilarnim pločicama te DHS vijcima (4).



Slika 5.11. Pertrohanterni prijelom bedrene kosti (17)

Intertrohanterni prijelom je prijelom koji ne ugrožava cirkulaciju proksimalno od prijelomne pukotine jer ne oštećuje vaskularni prsten (Slika 5.12.). Nakon repozicije ulomaka očekuje se brzo i dobro stvaranje kalusa te samo zarastanje kosti. Ispod donjeg hvatišta zglobne čahure nalazi se pukotina, a razlikujemo tri takva na temelju položaja. Prijelomna pukotina uzduž intertrohanterne linije, kominutivni prijelom i prijelomna pukotina koja se kroz trohanter nastavlja u dijafizu femura (4).

Kod mlađe populacije koja se bavi sportom može se naći avulzijski prijelom malog trohantera femura čiji prijelom označava posljedicu otrgnuća tetive s koštanim ulomkom. Dolazi do nemogućnosti aktivne fleksije u kuku tokom sjedenja i primjenjuje se konzervativna terapija imobilizacijom i daje dobre rezultate. Pojavljuje se jaka bol u predjelu kuka i nemoguće je pomicati nogu. Noga je u vanjskoj rotaciji i prisutno je ponekad skraćenje noge. Rendgenska snimka prijeloma je dovoljna (4).



Slika 5.12. Intertrohanterni prijelom (18)

Subtrohanterni prijelom bedrene kosti su prijelomi koji će nastati nakon djelovanja izravne sile na dijelu kod trohantera bedrene kosti. Do prijeloma dolazi kod padova s visine na savinutu nogu. U prometnim nesrećama nalaze se odmah iza prijeloma dijafize femura po učestalosti. Razlikujemo kose i poprečne prijelome, a postoje i višeiverni prijelomi (4).

Prisutan je deformitet noge koja je ozlijeđena i vidi se lokalni hematoma na mjestu prijeloma. Jaki bolovi i nemogućnost pomicanja koja je kod skraćanja ulomka vidljivo skraćena. Nemogućnost oslonca na nju. Potrebno je napraviti rendgenske snimke u oba smjera kako bi se dokazao tip prijeloma. Više se primjenjuju kirurške metode koje su iste kao i kod petrohanteričnih prijeloma nego konzervativne iz razloga što konzervativne daju loše rezultate (4).

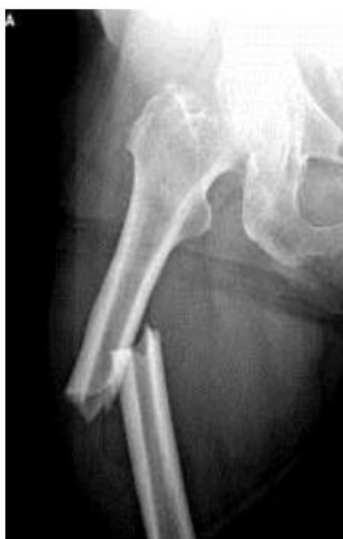Prijelomi srednje trećine bedrene kosti, odnosno dijafize se također pojavljuje u bilo kojoj životnoj dobi, a kliničkom slikom se očituje jaka bol u dijelu bedra s pojačavanjem boli tokom kretanja, noga je skraćena, prisutna je abnormalna pokretljivost noge i prisutna je jaka oteklina na bedru (2). Česte su i ozbiljne po život. Nastaju izravnom silom na natkoljenu, a pojavljuju se veliki hematomi i dislokacija ulomaka zbog sile mišića natkoljenice. Kod odraslih je krvarenje dosta veliko i može biti izljeva krvi više od jedne litre. Noga je zadebljana i deformirana, a pokreti su nemogući. U slučaju otvorenog prijeloma kost viri van i oštrog je oblika, a uz lokalni hematoma je prisutan izostanak pulsa distalno od prijeloma (4).

Radi se rendgenska snimka pa tako razlikujemo je li poprečni, kosi, spiralni ili možda uzdužni ili komadni prijelom natkoljenice (Slika 5.13.). Liječenje se radi konzervativno i kirurški, ali prihvatljivije je kirurškim putem.

Konzervativne metode imobilizacije ili repozicije se primjenjuje u dječjoj dobi. Trajanje konzervativnog liječenja ovisi o vrsti prijeloma i dobi pacijenta. Kod djece je između šest i osam tjedana, a kod odraslih osam do dvanaest tjedana.

Kirurško liječenje se radi kao otvorena ili zatvorena repozicija i stabilna osteosinteza koštanih ulomaka primjenom pločica i vijaka. Kuntscherova intramedularna osteosinteza zatvorenim metodom se najčešće primjenjuje te se posebno vodi briga o mogućoj rotaciji ulomaka. U tom slučaju dolazi do definitivne deformacije i nepopravljivosti zaostalog deformiteta kosti i kod djece i

kod odraslih. Kuntscherovim čavlom se regulira duljina uda i mogući poremećaji pa se radi sidrenje čavla s vijcima. Poprečni vijci se uvode kroz kost i intramedularni čavao što stvara nemogućnost rotacije te skraćenje ili produženje noge. Statičkim sidrenjem se osigurava i rotacija i duljina uda jer se i u proksimalni i u distalni dio femura uvodi poprečni vijak, dok dinamičko sidrenje ide u proksimalni ili distalni dio kosti. Sve se više koriste titanski čavli radi bolje rendgenske snimke.



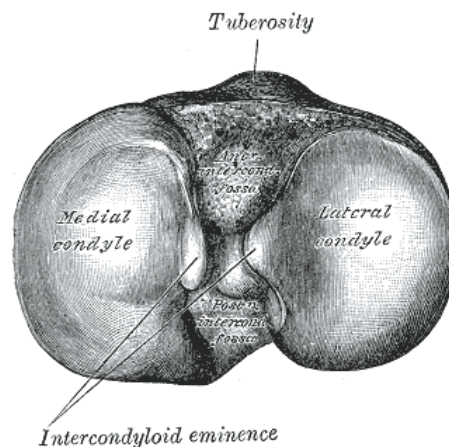
Slika 5.13. Prijelom dijafize kosti (19)

Prijelomi distalne trećine bedrene kosti se dijele na suprakondilarne i kondilarne prijelome koji nastaju pri padu ili nakon udarca u koljeno tokom automobilske nesreće, ozljede pješaka i sličnih nezgoda. Javlja se bol i oteklina, deformacija jer je došlo do dislokacije distalnog fragmenta, nemogućnost pokreta u koljenu te također pojava abnormalne pokretljivosti. Kod nekih pacijenta je izražen samo izljev u koljenu, a distalni fragment je dislociran unatrag te stoga mogu biti ozlijeđeni živci i mogu se oštetiti krvne žile (2). Također, mogu biti multifragmentarni i kombinirani.

Suprakondilarni su izvanzglobni i uglavnom imaju poprečnu prijelomnu pukotinu i kominutivni su to jest s brojnim sitnim ulomcima. Kondilarni zahvaćaju zglob koljena te kada je slomljen jedan kondil naziva se

monokondilarni, a kada su slomljena oba kondila naziva se bikondilarni (Slika 5.14.). Razlikujemo Y i T bikondilarni prijelom kondila, a kod djece se susrećemo i sa epifizeolizom distalnog femura, ali gotovo uvijek ima dobru prognozu (4).

Radi se rendgenski snimak u dva smjera, a preporučuju se i CT pretrage. Magnetskom rezonancom u 3D obliku se može napraviti rekonstrukcija ulomaka kako bi se bolje izabrala konzervativna ili kirurška metoda liječenja (4). Prilikom pregleda bolesniku je potrebno kontrolirati puls na stopalu i sama pokretljivost prstiju stopala. Kod sumnje na ozljedu arterije potrebno je hitno učiniti arteriografiju (2).



Slika 5.14. Medijalna i lateralna kondila femura (20)

Konzervativno se odnosi na repoziciju ulomaka i imobilizaciju noge. Takvo liječenje negativno utječe na muskulaturu i zahvaćene zglobove u slučaju kod dugotrajne imobilizacije te je potrebno dugotrajno liječenje kod fizijatra kako bi zglob u koljenu dobio natrag svoju funkciju. Kirurško liječenje se postiže anatomskom repozicijom. Osteosinteza treba biti stabilna pogotovo kod jednostavnih prijeloma. U slučajevima kod djece se one mogu dopustiti zbog brzine zarastanja. Najviše se primjenjuje AO metoda kondilarnim pločicama i spongioznim vijcima. Prvo se radi nestabilna metoda Kirschnerovim žicama.

6. LIJEČENJE

Neki od načina liječenja prijeloma su repozicija, retencija i imobilizacija ulomaka te rana funkcionalna terapija. Repozicija je povratak prelomljenih dijelova kosti u prvobitni položaj ili približan koji bi omogućio uspostavljanje funkcije. Uglavnom je kod svakog prijeloma potrebno učiniti repoziciju jer su kosti obično dislocirane, a te podatke dobivamo pomoću rendgenske snimke kosti koja se obavezno radi u dva smjera, sprijeda i straga, kako bi dobili točnu sliku u dislokaciju ulomka. Zadržavanje i imobilizacija ulomka se radi nakon repozicije u cilju da se kosti zadrže u tom položaju do potpunog sraštenja kosti, dok se rana funkcionalna terapija odnosi na sprječavanje atrofije kosti i mišića te kontrakture zglobova (2).

6.1. Metode liječenja prijeloma

Prijelom bedrene kosti se najčešće liječi konzervativno u skeletnoj ekstenziji kroz tuberostitas tibije, a nakon zaraščivanja se provodi imobilizacija sadrenim zavojem. Kod djece se radi indirektna ekstenzija. Zatim se radi kirurško liječenje repozicijom i osteosintezom jer skraćuje vrijeme liječenja i omogućuje ranije pokretanje. Prilikom frakture femura kod starih osoba preporučuje se umjesto osteosinteze postaviti umjetni zglob, odnosno endoprotezu kuka (2).

Konzervativna metoda se radi kao zatvorena repozicija fragmenta i definitivna vanjska imobilizacija pomoću sadrenog zavoja. Prednosti kod ovog liječenja su velike kao na primjer sprječava se opasnost od infekcije i ne dolazi do poremećaja krvne opskrbe na mjestu prijeloma. Međutim, postoje i nedostaci ovog liječenja prvenstveno jer duže traje, a ponekad željeni cilj ispravka nije moguće postići (2).

Zatvorena repozicija se radi kako bi se fragmenti doveli u prvobitni položaj, a svaki prijelom zahtjeva poseban postupak tokom repozicije. Repozicija se može postići manualno, s pomoću posebnih ekstenzijskih aparata, s pomoću kontinuirane ekstenzije, indirektnom i direktnom ekstenzijom. Manualna se odnosi na izvlačenje ekstremiteta kako bi se ispravila uzdužna dislokacija i zatim stavila u prvobitni položaj. Imobilizacija se postiže pomoću sadrenog zavoja i primjenjuje se kod prijeloma bedrene kosti (2).

Repozicija s pomoću posebnih ekstenzijskih aparata se uglavnom primjenjuje kod prijeloma dijafize, odnosno koštane cijevi u dugačkih kostiju. Omogućuju se bolja repozicija fragmenta i olakšava se samo postavljanje sadrenog zavoja (2).

Repozicija s pomoću privremene kontinuirane ekstenzije se koristi kod repozicije i imobilizacije fragmenta te se obično primjenjuje kod kominutivnih i kompliciranih prijeloma. Takva ekstenzija može biti indirektna i direktna (2).

Indirektna se obavlja preko kože ili zglobova, a rastezanje se postiže tako da se kost optereti utegom ili metalnom spiralom i elastičnom gumom. Direktna ili skeletna se pak izvodi uvođenjem Kirschnerove žice ili Steinmannovog čavla kroz kost (2).

Definitivna vanjska imobilizacija se provodi pomoću sadrenog zavoja i služi kao vanjska fiksacija fragmenta. Cilj joj je da drži kost i sami ekstremitet u određenom položaju dok potpuno prijelom ne zacijeli. Princip sadrenog zavoja je da obuhvati dva susjedna zgloba i tako spriječi pomicanje, također, dok se ne stvori dovoljno fibroznog kalusa ne smije se mijenjati, osim u slučaju da na primjer dođe do infekcije ili dislokacije fragmenta (2).

Postoje i osnovna pravila tokom stavljanja zavoja pa tako prvenstveno longeta mora gotovo prionuti uz kožu, zavoj ne smije

stezati mjesto gdje je došlo do puknuća kosti femura, postavljanje trake oko longete mora biti brzo i bez stezanja, ne smije se pritiskati prstima jer bi to izazvalo udubine, to jest samo izbočine s unutarnje strane longete (2).

Sadreni zavoj može izazvati i posljedice, odnosno komplikacije zbog kompresije pa se kod pacijenata često javlja ishemija okrajine zbog kompresije i dosta je ozbiljna komplikacija. Pacijenti znaju često osjećati bol i izostanak pulsa na nozi, stoga se narkotici ne smiju davati kod osoba sa sadrenim zavojem jer mogu prikriti tegobe. U slučaju pojave boli potrebno je uzdužno presjeći zavoj kako bi pacijent osjetio olakšanje te onda imobilizirati hidrofilnim zavojem. Uz ishemiju često dolazi do lokalnog pritiska koja izaziva upornu bol i žarenje pa se na tom mjestu mora odmah izrezati sadreni zavoj. U slučaju zanemarivanja boli i pritiska može doći do nekroze kože i potkožnog tkiva to jest takozvanog dekubitusa. (2).

Najčešće se postavlja natkoljениčna sadrena longeta i zdjelični sadreni zavoj. Natkoljениčna longeta se proteže od prstiju do velikog trohantera na bedrenoj kosti. Koljeno je lagano zavijeno, a nožni zglob je zavijen pod pravim kutom i po potrebi se pretvori u sadreni zavoj. Zdjelični sadreni zavoj se pruža dužinom cijele noge od zgloba kod pete pa preko zdjelice sve do dojki te se naravno prije longete stavlja sloj vate oko nožnog zgloba, koljena, zdjelice te epigastrija kako bi se spriječila nekroza kože, odnosno dekubitus (2).

Longeta je podijeljena na četiri dijela počevši od maleole do gornjeg ruba zdjelice, druga je s unutrašnje strane noge od maleole do ispod prepone. Treća pak obuhvaća sakrum i gluteus, dok se četvrta postavlja preko kuka i pričvrsti cirkularnim sadrenim zavojem. Stoga se zdjelični sadreni zavoj najčešće primjenjuje kod prijeloma femura. U slučaju prijeloma u gornjoj trećini femura postavlja se dvostruki sadreni zavoj koji tako obuhvaća i zdravu nogu iznad koljena (2).

6.2. Kirurška metoda liječenja

Kirurška metoda liječenja kod prijeloma radi se u kirurškoj otvorenoj, takozvanoj krvavoj repoziciji ulomaka i u unutrašnjoj fiksaciji fragmenata, osteosintezi. Prednosti osteosinteze se ističu zbog dobre anatomske repozicije i fiksacije fragmenta, moguća je rana fizikalna terapija, nema dugotrajne ekstenzije i imobilizacije. Dok se nedostaci osteosinteze odnose na opasnosti od pojave infekcije od koje može nastati osteomijelitis, nekroza kože iznad prijeloma, opasnost od oštećenja krvnih žila te je moguće sporije srašćavanje frakture te izostanak kalusa zbog infekcije ili oštećene krvne opskrbe (2).

Nakon što se odradi proces repozicije i imobilizacije započinje proces regeneracije, odnosno stvaranja kalusa u svrhu srašćenja koštanih ulomaka. Razlikujemo periostalni kalus koji se razvija iz periosta, endostalni koji se razvija iz koštane srži i paraosalni kalus koji se stvori preobrazbom oštećenog mekog tkiva na mjestu prijeloma. Prijelom može srasti loše i nepravilno tako da prelomljena kost sraste u lošem položaju zbog kojeg dolazi do nepovoljnog funkcionalnog položaja. Najčešće dolazi do deformacije zbog dislokacije kosti ulomka zbog čega je skraćena okrajina. Kod slučajeva deformacije uzdužne osi, dolazi do nepravilnog opterećenja ekstremiteta koji nepovoljno utječe na susjedne zglobove i na samu kralježnicu (2). U slučaju kontraindikacije za kirurški zahvat primjenjuju se ortopedski pomagala.

U slučajevima kad femura ne zaraste nakon četiri mjeseca to zovemo produženo zarašćivanje koje tada zahtjeva ponovni kirurški zahvat odnosno osteosintezu femura. Važno je da su koža i potkožno tkivo dobro prokrvljeni (2).

Razlikujemo unutarnju i vanjsku fiksaciju kosti. Unutarnja fiksacija je otvorena osteosinteza kako bi se spojili i učvrstili ulomci

pomoću implantata od posebnih vrsta čelika ili legura i tako se vrate u prvobitni položaj (4).

Nedavne 1958. godine švicarski kirurzi i ortopedi su osnovali radnu skupinu kako bi proučavali osteosintezu pa je tako nastala AO metoda. Potrebno je štedjeti meke okolne dijelove i stvoriti uvjete kako bi kost što učinkovitije srasla (4).

Osteosinteze kostiju se dijele na stabilne i nestabilne.

Stabilna osteosinteza se postiže postavljanjem vijaka ili pločica. Na taj način se postiže potpuno mirovanje među fragmentima kako bi primarno cijelili. AO metoda osteosinteze je jedna od najraširenijih jer se pravilnom primjenom brzo uspostavlja funkcija ozlijeđenog ekstremiteta uz anatomske repoziciju i stabilnu fiksaciju (5).

Nestabilna osteosinteza se izvodi takozvanom krvavom metodom na otvoreno koja onemogućava rano poslije operacijsko razgibavanje. Iz tih razloga potrebna je dodatna imobilizacija sadrenim zavojem te tu spadaju situacijske metode osteosinteze postavljanjem Rushova čavla te fiksacija Kirschnerovim žicama (5). Nestabilna osteosinteza označava približavanje frakturnih ulomaka i najčešće se primjenjuje u dječjoj dobi kada je proces zarastanja kosti brži. U takvoj situaciji je dovoljno da su kosti samo u kontaktu. Kirschnerove žice uvode se kroz epifizealnu hrskavičnu ploču što bliže pravom kutu jer je to najkraći put prolaska kroz hrskavicu (5).

Osteosinteza vijcima se koristi kako bi se približila dva frakturna fragmenta pomoću priteznog vijka. Samim time se potiče i pregradnja kosti, odnosno koštano tkivo se zamjenjuje novoizgrađenom kosti te se tako tokom cijeljenja povećava sila pritezanja. Osteosinteza vijcima se primjenjuje kod nestabilnih prijeloma, kod pomaka ulomka te kod fragmenta koji su dosta veliki. Stezaljka se postavlja izvana kako bi se postigla redukcija. U slučajevima kada to nije moguće radi se otvoreni pristup. Vijak mora

biti postavljen pod pravim kutom u samom centru ulomka. Uglavnom se postavlja više vijaka, jedno dva ili tri kako bi bila postignuta rotacija i stabilnost ulomka (3).

Osteosinteza prelomljene kosti se postiže na dva dijela. Interfragmentarnom kompresijom fragmenata koji se rade pomoću vijaka i pločica s obuhvatnom svezom ili serklažom koja označava stezanje i omatanje fragmenata pomoću žice te navođenjem koja se uglavnom koristi kod prijeloma vrata bedrene kosti primjenom intramedularnog čavla ili pločice od 130 stupnjeva. Fiksatorima se vanjskim navođenjem postiže stabilnost kosti ili ulomaka (4).

Osteosinteza spongioznim vijcima primjenjuje se kod prijeloma kondila femura. On ima dublje nareze koji mogu biti narezani cijelom dužinom vijka ili samo na krajnjim dijelovima. Spongiozni vijak služi kao pritezni vijak i uglavnom se primjenjuje na krajevima kosti gdje ima najviše spongiozne kosti (5,6).

Kortikalni vijci služe kao fiksiranje pločica te kod prijeloma spiralnih fraktura i kosih prijeloma te tokom osteosinteze kortikalisa kosti, a kao osnovno se pravilo navodi da moraju prolaziti kroz oba kortikalisa kako bi funkcija uspjela. Takav vijak se može koristiti i kao pritezni vijak, a primjenjuje se samostalno bez pločica. Na kosti ispod glavice vijka se nalazi otvor koji je proširen kako bi kroz njega vijak slobodno klizio te se na taj način priteže i privlače suprotni kortikalis. Najbolje je kad se pod pravim kutom postavlja pritezni vijak u odnosu na uzdužnu os kosti. Ako se pritezni vijak postavi pod oštrim kutom može se izazvati klizanje ulomaka te osteosinteza neće biti uspješna (4).

Metoda obuhvatne sveze pomoću žice ili u kombinaciji obuhvatne sveze s Kirschnerovom žicom radi se na velikom trohanteru. Kod prijeloma dijafize kostiju koriste se ravne ploče, a kod prijeloma u području epifize i metafize se koriste specijalne ploče.

Kutne ploče koriste se kod prijeloma na proksimalnom i distalnom dijelu femura (5).

Maleolarni vijci služe kako bi se fiksirale maleole na periferiji dugih kostiju. U spongioznom dijelu kosti zahvaljujući njihovoj građi, sami mogu narezati svoj kanal. Takvi vijci služe kako bi privlačili i pritezali otkrhnuti maleol ka zdravom dijelu kosti (4).

Intramedularna osteosinteza se radi pomoću medularnog čavla i koji potječe od Kuntschera, a danas se radi kod prijeloma u srednjoj trećini femura. Primjenjuje se svakodnevno te je značajan zbog svog elastičnog intramedularnog usidrenja. Čavao je elastičan i tanak, prorez oko 4/5 svoje duljine, a kraj mu je zatvoren i trolisnog oblika. Takav oblik omogućuje najučinkovitije uklještenje u medularni kanal i učinkovitija je vaskularizacija (4).

7. ZDRAVSTVENA NJEGA BOLESNIKA

Razgovor s pacijentom je jedna od najvažnijih stavki prijeoperacijske pripreme zbog toga što je prisutan strah i neizvjesnost nakon kirurškog zahvata. Osjećaj straha se javlja jer se boje da konačni ishod liječenja neće biti uspješan, da se možda neće probuditi nakon anestezije ili da će se probuditi u sred anestezije te sam strah od intenziteta boli.

Kako bi pacijenti što spremnije otišli na operacijski zahvat potrebno je da stručna osoba obavi razgovor s njima, a to je u ovom slučaju medicinska sestra i liječnik kirurg koji je i postavio indikaciju za kirurško liječenje, a u njima pacijenti pronalaze najviše utjehe. Samim time ublažava se strah i zabrinutost te stvara povjerenje i poboljšana komunikacija i ishod. Pacijenta se informira o njegovoj trenutnoj bolesti, liječenju, o operaciji koja ga očekuje i što će se događati prije i poslije, kada će moći ponovno samostalno hodati, postupcima koji će se primjenjivati, položaji koje će morati zauzimati i slično. Što više znanja prenesemo pacijentu i uvedemo ga u situaciju, pacijent će biti opušteniji i raspoloženiji za suradnju. Informacije moraju biti jasne, detaljne, korisne, a jednostavne. Potrebno je pacijentu dati i pisane upute pogotovo prilikom otpusta iz bolnice (2).

Fizička prijeoperacijska priprema pacijenta je također bitna. Rade se laboratorijske pretrage vađenjem krvi pomoću kojih se procjenjuje opće zdravstveno stanje, a nužno je za kirurški zahvat i anesteziju. Provjerava se kompletna krvna slika (KKS), sedimentacija eritrocita, krvna grupa i Rh faktor, biokemijske pretrage kao što su glukoza u krvi, kalij, natrij i slično te koagulacijske pretrage (protrombinsko vrijeme, vrijeme krvarenja i vrijeme zgrušavanja). Snima se EKG (elektrokardiogram) srca, rendgenska snimka srca i pluća te na kraju mišljenje anesteziologa. Anesteziolog očitava sve nalaze te prikuplja dodatne podatke o pacijentu kojih nema ili koji su važni za anesteziju i operaciju. Na primjer važno mu je poznavati pacijentovu anamnezu, preboljene bolesti, da li ima srčanih bolesti ili slično te ostale vitalne znakove.

Potrebno je voditi brigu o prehrani kirurškog pacijenta. Važno je upozoriti ga i ne dati mu hranu prije i poslije operacije. Hrana i tekućina se ne smije konzumirati nakon ponoći i želudac mora biti prazan kao i crijeva te se takvim

pacijentima daju laksativi. Objasniti pacijentu važnost ne uzimanja hrane i uvođenja dijete te uzeti informacije o navikama u vezi prehrane i stupnju samostalnosti. Naime, može se razviti ileus tokom operacije, koji označava prekid peristaltike koji dovodi do zapetljaja crijeva. Može doći do aspiracije hrane iz jednjaka u dišne putove tokom operacije jer su pacijenti u ležećem položaju. Nakon operacije kod pacijenata su prisutni mučnina i povraćanje pa se stoga primjenjuje nadoknada tekućine intravenskim putem najdulje jedan dan (2).

Na dan operacije pacijenta je potrebno okupati ako ne može sam ili on to samostalno učini, vadi se krv i evidentiraju vitalni znakovi. Daje se premedikacija kako bi ublažili strah kod pacijenata u obliku tablete ili intravenskom primjenom. Dan prije operacije naručuje se transfuzijska krv kod sumnje na veliki gubitak krvi i potrebno je znati krvnu grupu i Rh faktor pacijenta. Provjeri se da li je pacijent na tašte te da li je kod žena prisutna menstruacija. Pripremi se operacijsko područje, pacijenta se odveze u salu gdje je potrebno sve skinuti prije ulaska. Skidaju se proteze, naočale, slušni aparat, nakit i slično. Mjehur mora biti prazan te se uvodi urinarni kateter. Uvodi se najviše iz razloga što pacijenti nakon operacije ne mogu hodati do toaleta i teško im je koristiti gusku zbog pomicanja tijela te i tokom operacije da urin otječe. Također, može se koristiti i za dijagnostičke svrhe. Uvodi se u aseptičnim uvjetima pažljivo i uz pomoć lidokain gela. Daje se antibiotska profilaksa preoperativno u svrhu suzbijanja infekcije kao na primjer Cefazolin od jednog grama, Metronidazol ili slično (2).

Najvažniji dio kod procjene bolesnika je njihova povijest bolesti. Naime, važno je uzeti u obzir simptome bolesti koje je naveo bolesnik te njihov početak i tok tegoba. Važno je sve navedeno od čega je bolovao ili još uvijek boluje, njegovo zanimanje te obiteljska anamneza. Anamnezom u ovom slučaju dobivamo podatke o mehanizmu nastanka prijeloma, o subjektivnim i objektivnim poteškoćama. Važno je i da sestra obavijesti liječnika o svemu što joj je bolesnik naveo u slučaju da liječnik nije upućen, to jest da mu bolesnik nije ranije naveo. Također, nakon operacije ako se pacijent žali na jake bolove važno je obavijestiti liječnika o svakom novom simptomu. Uostalom važno je da sestra porazgovara i s pacijentom o svim mogućim komplikacijama tokom i nakon operacije (5).

Klinički pregled pacijenta prije i poslije operacije obuhvaća inspekciju, pregled pacijenta gledanjem gdje samim time sestra može uočiti promjene ponašanja ili izgleda kod pacijenta. Inspekcijom kod prijeloma kosti može se opipati deformitet, oteklina te vidjeti moguće hematome (5). U slučaju da sestra primijeti da se pacijent znoji i da je blijed može upućivati na krvarenje, dok cijanoza može upućivati na respiratornu opstrukciju. Nakon što sestra izvadi krv pacijentu i krvarenje nakon uboda traje duže, može upućivati na poremećen mehanizam zgrušavanja krvi (2). Stoga je vrlo važno da sestra inspekcijom prati promjene kod bolesnika te o svakoj obavijesti liječnika. Palpacija je sljedeći pregled koji se radi prstima i dlanom tako da se nježno opipa bolno prelomljeno mjesto ili operirano mjesto (2). Ispituje se pokretljivost pacijenta te obavezno palpacija perifernog pulsa. Obavlja se i mjerenje dužine ekstremiteta kako bi se uočile razlike u slučaju skraćanja okrajine.

Rendgenskom snimkom se sa sigurnošću može odrediti dijagnoza pacijenta, a ujedno i temelj za daljnje planiranje liječenja. Radi se snimka u dva smjera, proksimalnom i distalnom okomito jedan prema drugom. Postoje situacije u kojima se na jednoj snimci ne vide promjene dok na drugoj se mogu jasno vidjeti prijelomi i dislokacije fragmenata. Također je u nekim slučajevima potrebna dopunska snimka kako bi se otkrilo mjesto frakture (5).

Prvenstveno pacijent mora potpisati pristanak za operaciju, a za djecu potpisuje njihov skrbnik. Po prijemu pacijenta i potpisom pristanka uzimaju se uzorci krvi i urina za laboratorij i postavlja mu se urinarni kateter. Važno je pripremiti kožu prije operacije, odnosno poslati pacijenta okupanog i čistog. U slučaju da se pacijent ne može okupati sam, sestra je dužna okupati ga. Predlaže se prije operacije da pacijent obavi veliku i malu nuždu (2).

Pripremanje bolesnika za operaciju ovisi o tome je li operacija hitna ili planirana. U slučaju hitne operacije sve se mora odviti što brže te je tako najvažnije izvaditi krv, poslati u transfuziju i provjeriti krvnu grupu i Rh faktor, pregledati srce i pluća i određenu biokemijsku analizu krvi. Kod slučajeva koji nisu hitni sestra ima više vremena za upoznavanje pacijenta i svih njegovih navika i problema, a ne samo za pripremu. Što više pacijent vremena provodi u bolnici to je veća opasnost od hospitalnih infekcija. Kada bolesnik doživi prijelom bedrene

kosti tada je njegova operacija neodgodiva i to se naziva apsolutna indikacija, u nekim slučajevima je potrebna hitna operacija kako bi se spasio život pacijenta kod na primjer otvorenog prijeloma bedrene kosti (2).

Nakon operacije često dolazi do respiracijske opstrukcije pojavom površnog disanja, uvlačenje prsnog koša tokom udisaja i slično pa je stoga važno da sestra uspije naučiti pacijenta kontrolirati disanje. Najčešće se pojavljuje bol, a sestriinska dužnost je suzbiti ju kako ne bi remetila bolesnikov oporavak iz razloga kako bi se pacijent mogao dobro naspavati i tako da što lakše podnese traumu nakon operacije. Zbog toga što pacijenti lakše podnose bol tokom dana nego večeri, potrebno je navečer dati veću dozu analgetika, no važno je obratiti pažnju i na neke čimbenike lijekova koji mogu uzrokovati na primjer poremećaj disanja ili depresiju. Bol se definira kao subjektivan osjećaj, a određuje se na skali od jedan do deset. Često se koriste analgetici kao što su Morfin, Pentazocin, Kodein, ali svi oni nose moguće nuspojave sa sobom. Pentazocin i Paracetamol zajedno imaju bolje djelovanje. Mučnina i povraćanje su gotovo sastavni dio tegoba nakon operacije i dosta su neugodni pa je potrebno bolesniku donesti posudu ili biti pokraj njega tokom povraćanja. Nakon toga sve očistiti i promijeniti kako bi se pacijent bolje osjećao (2).

Pacijent nakon operacije po pravilu ne uzima ništa na usta, već prima intravensku nadoknadu i zatim tekuću dijetu. Nadoknađuju se voda i elektroliti fiziološkom otopinom NaCl 0,9% ili 5% glukozom. Za nadoknadu kalija daje se KCl 7,4%, dok se Ringerova otopina smatra ne dovoljnom jer je sadržaj kalija premali. U organizmu odrasle osobe potrebno je 2000 kalorija što znači da je poslije operacijskog zahvata potreba viša za deset do trideset posto. Medicinska sestra je dužna objasniti pacijentu razloge takvih postupaka. Kod osoba koje gube mnogo krvi nakon operacije zahtijeva se transfuzija krvi. Pacijentima se može postaviti i dren kako bi se odstranio višak krvi iz rane, a kojeg sestra mora pratiti i mjeriti količinu nakupine u drenu. U slučaju veće nakupine važno je obavijestiti liječnika te je moguće da se pacijent hitno preveze u salu kako bi se krvarenje zaustavilo. Samo odstranjivanje drene može biti bolno pa se mogu dati lokalni anestetici jedno dva sata prije vađenja. Što je prije moguće pacijenta treba poticati na pokretljivost radi suzbijanja venske tromboze i elastičnosti mišića te se samim

time sprječava dekubitus. Rana se previja sutradan, odnosno u roku dvadesetčetiri do četrdesetosam sati ovisno o tome da li rana krvari ili je suha iako se preporučuje sutradan (2).

U slučajevima kada je prelomljena kost sraštena u lošem položaju stvara se anatomske deformitet i nepovoljan položaj ekstremiteta. Deformacija do koje najčešće dolazi je srastanje prijeloma s longitudinalnom dislokacijom ulomaka što uzrokuje skraćenje ulomka. Kod deformacije uzdužne osovine dolazi do opterećenja ekstremiteta koje nepovoljno utječe na susjedne zglobove. U slučajevima skraćenja noge za tri centimetra nema funkcionalnih smetnji, dok kod skraćenja noge za pet centimetara hod je onemogućen. Samim time se stvara pritisak na okolne krvne žile, živce i tetive.

8. CIJELJENJE RANE

Rana je prekid anatomskog i funkcionalnog kontinuiteta organa ili tkiva odnosno fizička ozljeda. Kada dođe do ozljede nogu i prijeloma bedrene kosti, najčešće tokom saobraćajnih nesreća i padova, dolazi do otvorene rane koja se mora liječiti. Također i kod zatvorenih prijeloma za kirurško liječenje se mora napraviti operacijska planirana rana koja se radi skalpelom pod strogo aseptičnim uvjetima. Kako bi tijelo vratili u prvobitnu funkciju i kako bi se spriječio nastanak edema, hematoma ili šupljina u tijelu, slojevi rane se rekonstruiraju (6) .

Cijeljenje rane se odvija u nekoliko faza pa tako kada kost probije okolna tkiva i samu kožu dolazi do intenzivnog krvarenja gdje se rana ujedno čisti od manjih stranih tijela. Krvne žile tada dolaze do ranih reakcija kao što je vazodilatacija, vazokonstrikcija i izlazi tekućina iz stanica. U takvom stadiju je važna hemostaza koja se odvija u nekoliko faza (6).

U prvoj fazi dolazi do vazokonstrikcije u oštećenim kapilarama odakle je već istekla veća količina krvi. Tada dolazi do adhezije cirkulirajućih trombocita koja označava lijepljenje koje dovodi do stvaranja ugruška pa se samim time na neki način usporava krvarenje. U drugoj fazi dolazi do koagulacije krvi i odlaganja fibrinskih vlakana unutar trombocita i dolazi do ojačavanja ugruška. Ovdje djeluje trinaest čimbenika koji dovode do zgrušavanja, pojedini mogu nedostajati, mogu se proširiti tokom cijeljenja rane pa ih je stoga važno poznavati (6).

Nakon prve faze reakcija krvnih žila dolazi do druge faze, a to je faza upale koja se pojavljuje već u prvih nekoliko minuta ili sati. Poraste protok krvi, mijenja se propusnost kapilara i upalne stanice odlaze na mjesto ozljede. Klinički se pojavljuje lokalno crvenilo, pojačana je osjetljivost tkiva, koža je na dodir topla zbog vazodilatacije te je prisutna oteklina zbog edema (6).

Zadnja faza je reparacija vezivnim tkivom koja označava ponovno stvaranje vezivnog tkiva, vaskularizaciju, granulaciju, kontrakciju rane te se stvara ožiljak (6).

Ranu je potrebno dobro očistiti tako da uklonimo strana tijela i bakterije kako bi se spriječila infekcija. Samim zatvaranjem očišćene rane potiče se brže zarastanje tkiva. U slučaju infekcije daju se točno određeni lijekovi koji će ciljano djelovati na uzročnike te se i na taj način ubrzava cijeljenje rane. Ranu je potrebno prekriti gazama i učvrstiti kako ne bi došlo do prodiranja bakterija u tkivo kroz ranu (6).

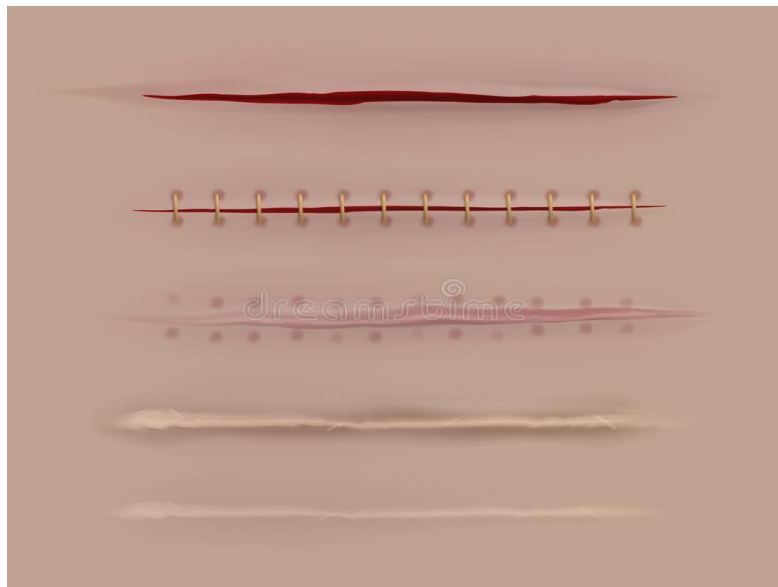
Kada pristupamo rani potrebno je bakterijsku floru svesti na minimum tako što će osoba koja previja nositi zaštitno odijelo kao što je kuta, rukavice i maska te se preporučuju kapa i naočale. Prije toga važno je dobro dezinficirati ruke pranjem od jedne minute te sredstvom za dezinfekciju s alkoholnim pripravcima kao što je etanol kojeg je potrebno utrljavati trideset sekundi. Kirurška pranja su drugačija od uobičajenog te ih je potrebno koristiti samo u operacijskoj sali. Također svi instrumenti za previjanje moraju biti sterilni koji se nakon korištenja odlažu u posudu s dezinfekcijskim sredstvom te se zatim steriliziraju (6).

Kod rana koje imaju jaču sekreciju, okolina rane se mora oprati prije dezinfekcijskog sredstva i nakon čišćenja se ispere. Rana se čisti tupferima ili gazom u jednom smjeru centrifugalno od rane prema van kako ne bi s perifernog dijela unesli klice u ranu. Osoba koja previja isto tako mora misliti i na svoje zdravlje jer se putem krvi ili sekreta rane može unesti infekcija virusa hepatitis B ili HIV pa je od svega najviše obavezno nošenje rukavica, najčešće od lateksa (6).

Rana se može čistiti vodom ili neutralnim sapunom no u bolnici se čiste dezinfekcijskim sredstvima, antisepticima kao što je oktenisept. Sredstva koja se koriste su alkohol, preparati joda, organsko srebro, klorheksidin, boje, eozin i slično. Nakon što se očisti okolica rane čisti se rana. Rana se ispire fiziološkom otopinom ili Ringerom, a kratko se može koristiti i vodikov peroksid (H_2O_2) ako rana ne krvari obilno jer se stvaraju mjehurići pri dodiru s krvi pa je prisutna mogućnost nastanka embolije. Potrebno je ranu temeljito isprati bez povećanog tlaka, ako je potrebno koristi se i štrcaljka. Ispiranjem se uklanja sekret rane, a zatim i odumrlo tkivo te klice i nečistoće (6).

Cijeljenje rane se ne može točno podijeliti jer prelazi iz faze u fazu, ali reakcija krvnih žila započinje od trenutka ozljede i postiže učinak nakon tri do sedam dana nakon nastanka ozljede. Fibrinska se mreža stvara unutar dvadesetčetiri sata, a vrhunac upalnih procesa se pojavljuje između tri do pet dana i završava nakon četrnaest dana. Novo tkivo se počinje stvarati nakon deset do dvanaest sati, a najviše se stvara između šest i šesnaest dana. Mehanički odgovor kvalitete rane se pojavljuje između dvanaestog i petnaestog dana no to je samo osamdeset posto kvalitete vrijednosti zdravog tkiva. Epitelizacija kao proces zarastanja epitela počinje unutar dvadesetčetiri sata, a završava nakon dvanaest dana (6).

Primarno cijeljenje rane u ovom slučaju se odnosi kada dođe do razdiranja tkiva kod prijeloma bedrene kosti moguće je izrezati rubove rane i prilagoditi ih jedan uz drugi. Prema Paulu Friedrichu svaka rana mora biti obrađena unutar šest do osam sati jer se smatra da se tada još nisu bakterije proširile iz područja rane. Debridman se mora odraditi tako da se rubovi mogu prilagoditi jedan drugom i kao očekivani rezultat cijeljenja dolazi do ožiljka koji je na kraju jedva primjetan. Rana se zatvara medicinskim koncima ili kopčama (Slika 8.15.) (6).



Slika 8.15. Cijeljenje rane nakon kirurškog zahvata (21)

Sekundarno cijeljenje rane očekujemo kod nazubljenih rubova rane koji nisu osvježeni, kod velikih transplantata, trofičnih smetnji, kod gnojnih rana, stranih tijela u rani, zatvorenih inficiranih rana i ako je gubitak tkiva velik. Tkivni defekti koji su veliki ne mogu se spontano zatvoriti bez mehaničkog zatvaranja. Tijelo se trudi taj defekt ispuniti granulacijskim tkivom koje poslije postaje ožiljak. Procesi ponovnog uspostavljanja su jednaki kao i kod primarnog cijeljenja rane, no traju duže. Kada je rana dobro prokrvljena, dnevno se smanjuje za jedan do dva milimetra. Sekundarnim cijeljenjem rane ožiljak često prelazi u ožiljak koji može smetati jer postaje širi (6).

Previjanje rane se izvodi u aseptičnim uvjetima izmjenom zavoja kako bi se postojeće stanje zadržalo tako što se učinkovito borimo protiv klica i njihovog širenja u rani.

Aseptična izmjena rane se odnosi na cijeljenje bez komplikacija uz zaštitu od klica i kako bi se bolesnik dobro osjećao. Indikacije za aseptičnu izmjenu zavoja su nakon operacijske izmjene zavoja, nakon aseptičnih kirurških zahvata te nakon ulaska katetera i sonde. Kod previjanja uz aseptične uvijete moramo imati sterilni i nesterilni pribor. Sterilne moraju biti rukavice, komprese i tupferi, pincete, škare i fiziološka otopina, a u nesterilni materijal ubrajamo kolica za previjanje, rukavice, dezinfekcijsko sredstvo, bubrežasta posuda te materijal za fiksaciju kao što su zavoji, flaster, škare za rezanje i maska (6).

Indikacije za izmjenom zavoja kod septične rane su poslijeoperacijska izmjena zavoja nakon septičnih operacija, zavoj na mjestu rane sa sekundarnim cijeljenjem, to jest sa poremećajima cijeljenja. Kao sterilni materijal koristi se gotovo sve isto kao i kod aseptične izmjene te se još koriste lijekovi, i materijal za ispiranje rane. A kod nesterilnog materijala se mogu koristiti škare, uz ostali pribor koji se koristi i kod aseptičnih previjanja.

Važno je provoditi higijenu ruku, paziti na sterilnost. Područje rane ispirati fiziološkom otopinom, komprese treba fiksirati zavojem i flasterom (6).

9. FIZIKALNA TERAPIJA NAKON OSTEOSINTEZE

Nakon skidanja sadrenog zavoja i samim tim kada liječnik dopusti opterećivanje ekstremiteta, planski se započinje sa fizikalnom terapijom pod kontrolom fizijatra i fizioterapeuta.

Kako bi se tjelesna kondicija vratila u prvobitno stanje važno je što prije krenuti sa vježbama koje moraju biti planirane i svrsishodne. Nekoliko vrsta vježbi se može raditi aerobne ili anaerobne vježbe kako bi se povećao opseg pokreta, vježbe za povećavanje mišićne snage i izdržljivosti ili kako bi se poboljšao tonus mišića. Oporavak je brži kod djece zbog bržeg cijeljenja.

Jedan do četiri tjedna rade se vježbe stopala i cirkulacije, aktivirane vježbe kuka i koljena, fleksija kuka i abdukcija, izometričke vježbe mišića natkoljenice, kuka, abduktora, aduktora, a sve ovisno o procjeni stabilnosti. Hoda se na podlaktičnim štakama gdje je samim time opterećenje manje za dvadeset kilograma te tako treba obavljati hod po stepenicama u pravilu kada se ide prema dolje, štake, bolesna noga pa zdrava, a prema gore zdrava noga, štake pa bolesna noga. Od četvrtog tjedna pa nadalje je hod s dvije štake na pedeset posto opterećenja, no ovisno o mogućnostima i napretku može i s jednom štakom po preporuci operatera.

Fizikalnom terapijom se ojačava muskulatura bolesnika i tako se potiče krvotok, suzbija embolija i dobiva se bolja perfuzija tkiva. Pasivnim vježbama u krevetu se uspostavlja fizikalna terapija nakon operacijskog liječenja prijeloma te se nakon njih mogu primjenjivati koordinacijske vježbe i zatim aktivne. Primjenom topline pomoću infracrvene lampe zagrijava se bolno mjesto s ciljem kako bi se proširile krvne žile i potaknula prokrvljenost tkiva (5).

Pacijenti obično već prvog dana nakon operacije bedrene kosti mogu započeti sa izvođenjem vježbi u krevetu, a nakon trećeg, četvrtog dana mogu ustati na noge uz pomoć pomagala kao što su štake, hodalica ili sam fizioterapeut. U svakom slučaju to ovisi od liječnika koji je izveo kirurški zahvat i na kojem dijelu bedrene kosti pa samim time i odlučuje kada će pacijent krenuti s fizikalnim terapijama.

Prvog dana nakon operacije fizioterapeut lagano počinje sa pasivnim vježbama u krevetu i edukaciji pacijenta. Treba izbjegavati rotaciju i križanje nogu te je fizioterapeut dužan pokazati i pravilne vježbe disanja i nastavlja se sa vježbama cirkulacijskog tipa i izometričkim vježbama. Počinje se klizanjem pete po površini kreveta s operiranom nogom te potpomognute vježbe za jačanje mišića. Vježbe se izvode u ležećem položaju u prosjeku od pola sata. Moramo paziti na drenove koji otežavaju vježbanje, no oni se skidaju već nakon drugog ili trećeg dana. Pacijenta možemo lagano posjesti i pokazati mu kako da se pravilno vrati u ležeći položaj. Moramo obratiti pažnju na pacijenta tokom prvog ustajanja jer se mogu pojaviti hipotenzije nakon čega se pacijent može onesvijestiti.

Drugi dan nakon operacije pacijentu se previja rana. Vježbe započinjemo s pravilnim disanjem, koje se prvo rade u ležećem položaju pa u sjedećem. Pokazujemo pacijentu pravilan način rotiranja s jastukom između nogu i pravilno sjedenje.

Treći dan se lagano kreće sa pravilnim ustajanjem uz pomagala te bi oslonac na nogu trebao biti do deset kilograma težine, odnosno da se noga samo nasloni na tlo.

Petog, šestog dana se kreće sa hodanjem uz pomoć štaka te se nastavlja sa vježbama koje pacijent stečenim znanjem od fizioterapeuta može provoditi sam u krevetu.

Očekivani prvobitni normalan hod bez pomagala se očekuje u prosjeku nakon tri do šest mjeseci.

Kod takvih osoba koje su slabije pokretne nakon operacije i nisu u mogućnosti provoditi vježbe sami, pomaže fizikalna terapija u kući. Može ići na teret HZZO gdje pacijent plaća samo petnaest posto participacije za liječenje i može ići privatnom fizikalnom terapijom. Fizikalnom terapijom radi se krioterapija ledom i hladnim oblozima, hidroterapija, trening ravnoteže, fizioterapija masaže i slično. Pacijentima koji nemaju pomagala, propisuju se štake, invalidska kolica, hodalica i slične stvari.

Kako bi se poboljšalo zdravstveno stanje noge femura, pacijenta se dodatno može poslati u toplice na stacioniranu rehabilitaciju. Toplice su namijenjene oporavku i relaksaciji koja ide prema HZZO (Hrvatski zavod za

zdravstveno osiguranje) popisu, a ide se jednom godišnje u trajanju dva do tri tjedna.

10. SESTRISNKE DIJAGNOZE

Kod postavljanja sestrinske dijagnoze prije operacije najčešće su anksioznost u/s novonastalim stanjem i neupućenost u/s operativnim zahvatom. Poslije operacije se javljaju nove sestrinske dijagnoze kao što je bol, visok rizik za pad, smanjena mogućnost brige o sebi – higijena, oblačenje, eliminacija, visok rizik za nastanak infekcije i visok rizik za nastanak dekubitusa.

Anksioznost u/s novonastalim stanjem što se očituje izjavom „ Sestro bojim se operacije“.

Anksioznost je osjećaj neugode ili straha iz nepoznatih razloga pa se tada pojavljuje panika, tjeskoba, nedostatak sigurnosti i slično. Pacijenta procjenjujemo tako što pratimo njegovu komunikaciju i suradljivost te vodimo razgovor s obitelji. Od pacijenta pokušavamo saznati zašto je došlo do tog događaja i obavlja se fizikalni pregled pacijenta kako bi se utvrdilo postoje li znakovi i da li može doći do samoozljeđivanja. Kod pacijenta se javlja umor, slaba koncentracija, osjećaj bespomoćnosti, glavobolja, mučnina, strah i slične poteškoće (7).

Cilj

1. Pacijent će moći prepoznati i nabrojiti znakove i čimbenike rizika anksioznosti.

Intervencije

1. Stvoriti profesionalan empatijski odnos - pacijentu pokazati razumijevanje njegovih osjećaja
2. Opažati neverbalne izraze anksioznosti
3. Pacijenta upoznati s okolinom, aktivnostima, osobljem i ostalim pacijentima
4. Redovito informirati pacijenta o tretmanu i planiranim postupcima
5. Potaknuti pacijenta da izrazi svoje osjećaje
6. Stvoriti sigurnu okolinu za pacijenta

Evaluacija

1. Pacijent prepoznaje znakove anksioznosti i verbalizira ih (7)

Neupućenost u/s operativnim zahvatom što se očituje netočnim odgovorima na postavljena pitanja.

Neupućenost se odnosi na nedostatak znanja o određenom problemu kojeg je medicinska sestra dužna objasniti pacijentu. Sestra prikuplja podatke od pacijenta u vezi njegovog znanja, dobi, životnim navikama i samoj motivaciji za saznanjem. Čimbenici neupućenosti mogu biti gubitak pamćenja, depresija ili najprije nedostatak iskustva (8).

Cilj

1. Pacijent će verbalizirati specifična znanja

Intervencije

1. Poticati pacijenta na usvajanje novih znanja i vještina
2. Podučiti pacijenta specifičnom znanju
3. Poticati pacijenta da verbalizira svoje osjećaje
4. Pohvaliti bolesnika za usvojena znanja

Evaluacija

1. Pacijent verbalizira specifična znanja (8).

Bol u/s operativnim zahvatom nakon prijeloma natkoljenice što se očituje brojem sedam na skali boli.

Bol je subjektivan osjećaj patnje kojeg jedino može opisati sam pacijent, javlja se prilikom prijeloma bedrene kosti te nakon operacije. Daju se analgetici koji sprječavaju i ublažavaju bol. Jačina boli se provjerava skalom boli od jedan do deset gdje veći broj pokazuje jači intenzitet boli. Sestra je dužna prikupiti informacije o lokalizaciji, trajanju i širenju boli. Provjerava vitalne znakove i prikuplja podatke o prethodnim ozljedama. Prisutan je strah, plač, blijeda i znojna koža i bolan izraz lica (8).

Cilj

1. Pacijent neće osjećati bol.

Intervencije

1. Prepoznati znakove boli
2. Ublažavati bol
3. Ohrabrivati pacijenta
4. Ukloniti čimbenike koji mogu pridonijeti bolu
5. Odvrćati pažnju od boli
6. Dokumentirati pacijentove procjene boli na skali boli.

Evaluacija

1. Pacijent na skali boli iskazuje nižu jačinu boli od početne (8).

Visok rizik za pad u/s osnovnom bolešću, 2° korištenje ortopedskih pomagala.

Visok rizik za pad je također jedna od češćih sestrinskih dijagnoza koja se definira stanjem gdje je povećan rizik za pad uslijed osobitosti pacijenta ili okoline. Morseovom ljestvicom se procjenjuje rizik za pad, maksimalan broj bodova je 125, što je veći broj veća je vjerojatnost da bi moglo doći do pada, a medicinska sestra je dužna spriječiti. Sestra prikuplja podatke o pokretljivosti, o mogućnosti brige za sebe te o okolinskim uvjetima.

Cilj

1. Pacijent tijekom boravka u bolnici neće pasti.

Intervencije

1. Uputiti pacijenta u postojanje rizika za pad
2. Staviti zvono na dohvat ruke
3. Pomoći pacijentu pri kretanju
4. Planirati fizioterapeuta u skrb za bolesnika

Evaluacija

1. Tijekom boravka u bolnici pacijent nije pao (8).

Visok rizik za infekciju u/s operativnom ranom.

Pacijenti s otvorenom ranom imaju visok rizik za ulazak infekcija u tijelo uzrokovane patogenim organizmima, a može biti endogeni ili egzogeni izvor. Obavi se fizikalni pregled i procjenjuje se da li postoje edemi, crvenilo, sekrecija i bol.

Cilj

1. Tijekom hospitalizacije neće biti simptoma niti znakova infekcije

Intervencije

1. Mjeriti vitalne znakove (svaki porast iznad 37 stupnjeva može ukazivati na infekciju)
2. Pratiti promjene vrijednosti laboratorijskih nalaza i izvijestiti liječnika o njima
3. Pratiti izgled izlučevina
4. Učiniti briseve
5. Održavati higijenu ruku prema standardu
6. Obučiti zaštitne rukavice prema standardu
7. Pratiti pojavu simptoma i znakova infekcije

Evaluacija

1. Tijekom hospitalizacije nije došlo do pojave infekcije (7).

Smanjena mogućnost brige o sebi – oblačenje u/s umorom što se očituje izjavom pacijenta „nemam dovoljno snage“. Pacijenti su uglavnom umorni i iscrpljeni od bolova i operacije te su također ograničeni dosegnuti do određenih dijelova nogu te se potom i odjenuti. Sestra je u takvoj situaciji prisutna kako bi pripremila odjeću za pacijenta i pomogla mu obući se, također pomoći kod skidanja.

Cilj

1. Pacijent će biti primjereno obučen i biti će zadovoljan postignutim.

Intervencije

1. Definirati situacije kada pacijent treba pomoć
2. Pomoći pacijentu u namještanju / korištenju pomagala
3. Odabrati najprikladnije pomagalo i poticati na korištenje: drukeri umjesto gumbića, žlica za cipele na dugačkoj dršci, odjevni predmeti na čičak
4. Osigurati privatnost
5. Poticati pacijenta u aktivnostima

Evaluacija

1. Pacijent izvodi aktivnosti primjereno stupnju samostalnosti (7).

Smanjena mogućnost brige o sebi – osobna higijena u/s osnovnom bolesti što se očituje ograničenom sposobnosti kretanja.

Osoba ima smanjenu sposobnost obavljanja higijene jer ima ograničenu sposobnost kretanja poslije operacije i slabija je mogućnost higijene na predjelu operirane noge. Sestra provjerava stupanj samostalnosti i uporabu pomagala za provođenje higijene. Problem nastaje zbog pojave smanjenog podnošenja napora, boli, okolinskih čimbenika, dobi pacijenta i slično.

Cilj

1. Pacijent će sudjelovati u provođenju osobne higijene sukladno stupnju samostalnosti

Intervencije

1. Procijeniti stupanj samostalnosti pacijenta
2. Osobnu higijenu izvoditi uvijek u isto vrijeme, ako je to moguće te tijekom izvođenja aktivnosti poticati pacijenta na povećanje samostalnosti
3. Osigurati privatnost
4. Pomoći pacijentu koristiti pomagalo
5. Biti uz pacijenta tijekom kupanja
6. Urediti nokte na nogama
7. Oprati noge pacijentu

Evaluacija

1. Pacijent iskazuje zadovoljstvo postignutom razinom samostalnosti, razumije zašto mu se pomaže te traži pomoć medicinske sestre (7).

Smanjena mogućnost brige o sebi – eliminacija u/s operativnim zahvatom što se očituje nemogućnošću odlaska do toaleta.

Pacijent ima smanjenu mogućnost ili nije u mogućnosti obavljati eliminaciju urina i stolice. Operirani pacijenti nakon operacije nisu u stanju otići do toaleta već eliminaciju provode u krevetu u noćnu posudu i/ili gusku. Neposredno nakon operacije ni ne vrše eliminaciju stolice. Nakon određenog perioda kada mogu ustati iz kreveta potrebna su im pomagala kao što su kolica, štake, hodalica i pomoć medicinske sestre. Ograničenost nastupa uz bol, nemogućnost razodijevanja i smanjenog stupnja pokretljivosti i sjedanja na wc školjku.

Cilj

1. Pacijent će bez nelagode i ustručavanja tražiti i prihvatiti pomoć

Intervencije

1. Procijeniti stupanj samostalnosti
2. Poticati pacijenta da koristi pomagala
3. Pripremiti krevet i pomagala za eliminaciju u krevetu: guska, pelene, noćna posuda, toalet papir
4. Osigurati privatnost

Evaluacija

1. Pacijent će bez nelagode i ustručavanja tražiti i prihvatiti pomoć (7).

Visok rizik za dekubitus u/s ograničenom pokretljivošću.

Visok rizik za dekubitus se javlja kada su prisutne mogućnosti za oštećenje tkiva na određenim dijelovima tijela. Najčešće su to gluteus, pete, ramena i laktovi. U ovom slučaju kod prijeloma bedrene kosti također se može pojaviti dekubitus na raznim mjestima na nozi zbog trenja longete o nogu.

Procjenjuje se rizik za nastanak dekubitusa pomoću Braden skale te se radi fizikalni pregled,

Cilj

1. Pacijentova koža će ostati intaktna; integritet kože će biti očuvan

Intervencije

1. Procjenjivati postojanje čimbenika rizika za dekubitus - Braden skala
2. Djelovati na rizike čimbenika sukladno bodovima Braden skale
3. Pratiti znakove i simptome hidracije: CVT, diurezu, specifičnu težinu urina i stanje sluznice usne šupljine
4. Podložiti jastuke između koljena
5. Provoditi aktivne vježbe ekstremiteta
6. Provoditi vježbe cirkulacije

Evaluacija

1. Pacijentova koža je očuvanog integriteta. Nema crvenila i drugih oštećenja (7).

11. ZAKLJUČAK

U ovom radu možemo zaključiti koliko je osteosinteza kvalitetna metoda nakon koje pacijenti, uglavnom nakon određenog vremena, mogu ponovno krenuti sa normalnim hodanjem i aktivnostima kao i prije prijeloma.

Kao bolju metodu osteosinteze navela bih kiruršku metodu to jest otvorenu repoziciju jer dolazi do ranijeg zarastanja kosti, odnosno okoštavanja, dok kod imobilizacije longetom ili cirkularnim sadrenim zavojem oporavak traje duže i tjelesna aktivnost fizikalnim terapijama se odgađa na nekoliko dana kasnije.

Bitno je od početka pravilno nogu liječiti. Često može doći do skraćanja ekstremiteta i pojavi jake boli ili dodatnog oštećenje koje otežava rehabilitaciju i proces oporavka noge i bedrene kosti.

Važno je ako je ikako moguće zbog hitnosti stanja uzeti anamnezu kod pacijenta koja nam može pomoći za daljnje liječenje. Iz anamneze možemo saznati koju terapiju pacijent koristi i od kakvih još bolesti boluje.

Poslije operacije, pacijenta je potrebno zbrinjavati u aseptičnim uvjetima te poticati komunikaciju i što brži oporavak kroz fizikalne terapije.

Fizioterapeut je dužan pacijentu objasniti pravilno korištenje pomagala tokom hodanja kako bi pacijent mogao aktivnosti obavljati samostalno.

Također, svi postupci zdravstvene njege kod pacijenta moraju biti upisani u dokumentaciju i samim time moraju biti savjesno planirani i obavljani.

Zaključujemo na kraju da je pravovremena rehabilitacija veliki potencijal za uštedu novca kod liječenja pacijenta.

12. LITERATURA

1. Keros P., Pećina M., Ivančić – Košuta M. Temelji anatomije čovjeka. Zagreb: Medicinska biblioteka; 1999.
2. Prpić I., Kirurgija. Zagreb: Medicinska naklada 1996. 284. – 298.7
3. Martinec A. Liječenje prijeloma proksimalnog dijela tibije (diplomski rad). Zagreb: Medicinski fakultet; 2016. Dostupno na:
<https://repozitorij.mef.unizg.hr/islandora/object/mef%3A1218/datastream/PDF/view>
4. Kvesić A. i sur., Kirurgija. Zagreb: Medicinska naklada 2016. 632. – 676.
5. Prpić I. i sur., Kirurgija za medicinare treće izdanje. Zagreb: Školska knjiga 2005. 585. – 599.
6. Hančević J. i sur., ABC kirurške svakidašnjice. Zagreb: Medicinska naklada 2005. 1 – 15
7. Sestrinske dijagnoze. Zagreb: Hrvatska komora medicinskih sestara. 2011. Dostupno na:
<https://www.kbmerkur.hr/userfiles/pdfs/Za%20djelatnike/Sestrinstvo/Dokumenti/HKMS-Sestrinske%20dijagnoze.pdf>
8. Sestrinske dijagnoze 2. Zagreb: Hrvatska komora medicinskih sestara. 2013. Dostupno na:
https://www.kbsd.hr/sites/default/files/SestrinstvoEdukacija/Sestrinske_dijagnoze_2.pdf
9. Hrvatska enciklopedija, mrežno izdanje. Leksikografski zavod Miroslav Krleža, 2021. Dostupno na: <https://www.enciklopedija.hr/natuknica.aspx?id=6579>
10. Editorial Staff 2019. Dostupno na: <https://difference.guru/difference-between-an-open-and-a-closed-fracture/>
11. MSD priručnih dijagnostike i terapije, 2014. Dostupno na: <http://www.msd-prirucnici.placebo.hr/msd-prirucnik/ozljede-i-trovanja/prijelomi-iscasenjanu/posebni-prijelomi>
12. Sveučilište u Zagrebu, 2017. Dostupno na:
<https://repozitorij.mef.unizg.hr/islandora/object/mef%3A1677/datastream/PDF/view>

13. Instrumentaria, 2015. Dostupno na:
<http://www.instrumentaria.hr/product/kanulirani-vijci-2/>
14. Judd Medical. Dostupno na: <https://judd-medical.co.uk/product/kirschner-wires-single-trocar/>
15. Stanford Health Care, 2020. Dostupno na:
<https://stanfordhealthcare.org/medical-conditions/bones-joints-and-muscles/hip-fracture/types.html>
16. Sveučilište u Zagrebu, 2017. Dostupno na:
<https://repositorij.mef.unizg.hr/islandora/object/mef%3A1677/datastream/PDF/view>
17. Kirurgija Starčević, 2019. Dostupno na:
<https://www.kirurgijastarcevic.com/kuk/>
18. Medicina zdravstveni portal, 2018. Dostupno na:
<https://zdravlje.eu/medicina/hirurgija/prelom-femura/>
19. Sveučilište u Splitu, 2016. Dostupno na:
<https://zir.nsk.hr/islandora/object/ozs%3A421/datastream/PDF/view>
20. Logographic, 2021. Dostupno na:
<https://zir.nsk.hr/islandora/object/ozs%3A421/datastream/PDF/view>
21. Dreamstime 2020. Dostupno na:
<https://www.dreamstime.com/illustration/wound-healing.html>

13. SAŽETAK

Fraktura bedrene kosti jedna je od najčešće ozlijeđenih kostiju u tijelu prilikom padova i automobilskih nesreća. Razlikujemo otvoreni i zatvoreni prijelom kosti pri čemu je otvoreni prijelom kompliciraniji za oporavak kao i sama repozicija kosti. Može doći do više ulomaka u jednoj kosti i svaka od njih nosi svoj naziv prijeloma.

Kod zatvorenih prijeloma pojavljuje se bol, oteklina ili hematomi te se pojavljuje abnormalna gibljivost pa se prijelomi mogu primijetiti. U takvim slučajevima radi se rendgenska snimka bedrene kosti u najmanje dva smjera. Prijelom sa sobom nosi komplikacije kao što je oštećenje miškulature i krvnih žila pa može doći do gangrene ili kao najgora komplikacija može se javiti stanje šoka.

Prvu pomoć kod prijeloma pružamo imobilizacijom nekom tvrdom oblogom ili longetom tako da obuhvatimo oba zgloba kako ne bi došlo do daljnjeg pomicanja kosti i dodatnog oštećenja. Najbolja metoda za ponovno spajanje kosti je osteosinteza koja se izvodi na dva načina. Može se provoditi konzervativnom metodom kao imobilizacija tako da se postavi longeta ili cirkularni sadreni zavoj te se može provoditi kirurškom metodom otvorenom repozicijom ulomaka i unutarnjom fiksacijom postavljanjem vijaka, šarafa ili pločica u kost. Ako se noga nepravilno imobilizira mogu se pojaviti komplikacije kao što je embolija.

Tijekom prijema u bolnicu ako je moguće i operacija nije hitna, obavlja se razgovor sa pacijentom, uzima se anamneza i radi klinički pregled te je pacijent dužan potpisati pristanak na operaciju.

Prijelome dijelimo na proksimalne, srednje i distalne prijelome, a njihovo liječenje se provodi konzervativno kao zatvorena repozicija ili definitivna vanjska imobilizacija i kao kirurška metoda stabilnom i nestabilnom osteosintezom.

Nakon operacije cijeljenje rane se odvija u nekoliko faza tako što dolazi do hemostaze, i koagulacije pa slijedi faza upale i reparacije. Razlikujemo primarno i sekundarno cijeljenje. Ranu je potrebno čistiti i paziti na sterilnost. Oporavak kreće fizikalnom terapijom prvog dana nakon operacije vježbama u krevetu i nakon par dana se kreće sa ustajanjem i hodanjem te se očekivani rezultat oporavka očekuje nakon tri do šest mjeseci.

KLJUČNE RIJEČI: osteosinteza, femur, bedrena kost

14. SUMMARY

A femoral fracture is one of the most commonly injured bones in body by body falls and car accidents. We distinguish between open and closed bone fractures, where open fractures are more complicated for recovery and bone repositioning itself. There can be multiple fragments in one bone and each of them bears its own fracture name.

With closed fractures, pain, swelling, or hematomas occur abnormal mobility occurs so fractures may be noticed. In such cases, an X-ray of the femur is done in at least two directions. A fracture carries with it complications such as damage to the muscles and blood vessels, so gangrene can occur or, as the worst complication, a state of shock can occur.

First aid for fractures is provided by immobilization with a hard one things so that we cover both joints so that there is no further movement of the bone and additional damage. The best method for bone reunion is osteosynthesis which is performed in two ways. It can be performed by a conservative method such as immobilization by placing a splint or a circular plaster bandage and can be performed by a surgical method of open repositioning of fragments and internal fixation by placing screws, screws or plates in the bone. If the leg is not immobilized properly, complications such as embolism can occur.



During admission to the hospital if possible and surgery is not performed urgently the patient is interviewed and the anamnesis is taken and a clinical examination is performed, and the patient is obliged to sign a consent to the operation.

Fractures are divided into proximal, middle and distal fractures, and their treatment is carried out conservatively as closed repositioning or definitive external immobilization and as a surgical method by stable and unstable osteosynthesis.

After surgery, wound healing takes place in several stages as it comes to hemostasis, and coagulation, followed by a phase of inflammation and reparation. We distinguish between primary and secondary healing. The wound needs to be cleaned and sterility observed. Recovery starts with physical therapy on the first day after surgery with exercises in bed and after a few days it starts with getting

up and walking and the expected result of recovery is expected after three to six months.

KEYWORDS: Osteosynthesis, Femur



Prema Odluci Veleučilišta u Bjelovaru, a u skladu sa Zakonom o znanstvenoj djelatnosti i visokom obrazovanju, elektroničke inačice završnih radova studenata Veleučilišta u Bjelovaru bit će pohranjene i javno dostupne u internetskoj bazi Nacionalne i sveučilišne knjižnice u Zagrebu. Ukoliko ste suglasni da tekst Vašeg završnog rada u cijelosti bude javno objavljen, molimo Vas da to potvrdite potpisom.

Suglasnost za objavljivanje elektroničke inačice završnog rada u javno dostupnom nacionalnom repozitoriju

Antouela Markešić

ime i prezime studenta/ice

Dajem suglasnost da se radi promicanja otvorenog i slobodnog pristupa znanju i informacijama cjeloviti tekst mojeg završnog rada pohrani u repozitorij Nacionalne i sveučilišne knjižnice u Zagrebu i time učini javno dostupnim.

Svojim potpisom potvrđujem istovjetnost tiskane i elektroničke inačice završnog rada.

U Bjelovaru, 30. travnja 2021.

Antouela Markešić

potpis studenta/ice