

Zdravstvena njega u rehabilitaciji nakon operacije kralježnice

Pernar, Davorka

Undergraduate thesis / Završni rad

2020

Degree Grantor / Ustanova koja je dodijelila akademski / stručni stupanj: **Bjelovar University of Applied Sciences / Veleučilište u Bjelovaru**

Permanent link / Trajna poveznica: <https://um.nsk.hr/um:nbn:hr:144:683293>

Rights / Prava: [In copyright](#)/[Zaštićeno autorskim pravom.](#)

Download date / Datum preuzimanja: **2024-12-21**



Repository / Repozitorij:

[Repository of Bjelovar University of Applied Sciences - Institutional Repository](#)



VELEUČILIŠTE U BJELOVARU
PREDDIPLOMSKI STRUČNI STUDIJ SESTRINSTVO

**ZDRAVSTVENA NJEGA U REHABILITACIJI NAKON
OPERACIJE KRALJEŽNICE**

Završni rad br. 42/SES/2020

Davorka Pernar

Bjelovar, listopad 2020.



Veleučilište u Bjelovaru

Trg E. Kvaternika 4, Bjelovar

1. DEFINIRANJE TEME ZAVRŠNOG RADA I POVJERENSTVA

Kandidat: **Pernar Davorka**

Datum: 23.06.2020.

Matični broj: 001687

JMBAG: 0314016588

Kolegij: **REHABILITACIJA U ZDRAVSTVENOJ NJEZI**

Naslov rada (tema): **Zdravstvena njega u rehabilitaciji nakon operacije kralježnice**

Područje: **Biomedicina i zdravstvo**

Polje: **Kliničke medicinske znanosti**

Grana: **Sestrinstvo**

Mentor: **Sabina Bis, univ.mag.admin.sanit.**

zvanje: **viši predavač**

Članovi Povjerenstva za ocjenjivanje i obranu završnog rada:

1. **Gordana Šantek-Zlatar, mag.med.techn., predsjednik**
2. **Sabina Bis, univ.mag.admin.sanit., mentor**
3. **Marina Friščić, mag.med.techn., član**

2. ZADATAK ZAVRŠNOG RADA BROJ: 42/SES/2020

U završnom radu kroz prikaz slučaja pacijenta nakon operacije kralježnice potrebno je opisati sestrinski dijagnostički i terapijski pristup. Studentica će prikazati anamnestičke podatke, kliničku sliku, te proces zdravstvene njege. U uvodnom dijelu potrebno je preko anatomije i fiziologije, prikazati kirurške opcije liječenja. Specifičnosti zdravstvene njege u rehabilitaciji nakon operacije kralježnice potrebno je prikazati kroz sve faze rehabilitacije, usporedno sa prikazom slučaja.

Zadatak uručen: 23.06.2020.

Mentor: **Sabina Bis, univ.mag.admin.sanit.**



Zahvala

Zahvaljujem mentorici Sabini Bis, univ. mag. admin. sanit. na uputama, pomoći, savjetima i susretljivosti u izradi završnog rada. Također se zahvaljujem prijateljima i kolegama koji su svaki na svoj način pridonijeli izradi ovog rada. Ponajviše hvala mojoj obitelji što su mi bili podrška za vrijeme studiranja.

Sadržaj

1. UVOD.....	1
1.1. Anatomija i fiziologija kralježnice	3
1.2. Skolioza	4
1.2.1. Klinička slika skolioze	5
1.2.2. Dijagnostika skolioze	6
1.2.3. Liječenje skolioze.....	8
1.2.4. Fizikalna terapija kod skolioze.....	9
1.2.5. Konzervativno liječenje steznicima ili ortozom	10
1.2.6. Kirurške opcije liječenja skolioze	11
1.2.7. Prevencija skolioze.....	12
2. CILJ RADA.....	14
3. PRIKAZ SLUČAJA	15
3.1. Anamnestički podaci	15
3.2. Klinička slika i tijek liječenja	15
3.3. Proces zdravstvene njege.....	24
4. RASPRAVA.....	29
5. ZAKLJUČAK.....	32
6. LITERATURA	33
7. SAŽETAK	36
8. SUMMARY.....	37

1. UVOD

U dječjoj i adolescentskoj dobi kralježnica je podložnija raznim deformitetima i funkcionalnim poremećajima, a često puta su dovoljni samo mali deformiteti da bi došlo do neujednačenog i nepravilnog rasta kralješaka, što kao posljedicu ima promjene u izgledu kralježnice u smislu kifoze, skolioze, lordoze ili drugih oblika deformiteta.

Skolioza čini abnormalnu zakrivljenost cijele kralježnice, najčešće u desnu stranu, jedan je od najčešćih deformiteta kralježnice, a predstavlja postranično zakrivljenje kralježnice, rotaciju kralješaka oko uzdužne osi, te torziju kralješaka. Uzrok skolioze je nepoznat, a pretpostavlja se da utjecaj na pojavu skolioze imaju metabolički i genetski čimbenici, kao i čimbenik rasta. Rendgenska snimka kralježnice na kojoj je izmjereno zakrivljenje kralježnice veće od 10° po Cobbu učinjeno u stojećem stavu, pomaže u potvrđivanju dijagnoze, a prognoza liječenja ovisi o mjestu i stupnju zakrivljenja te o dobi u kojoj su se pojavili simptomi. Ranim dijagnosticiranjem skolioze, te pravovremenom i pravilno odabranom fizioterapijskom intervencijom povećava se učinkovitost terapije kao i postignuti rezultati. Prevenciju progresije skolioze čini redovita tjelovježba, pravilno držanje tijela, te bavljenje sportom, kao i redoviti sistematski pregledi.

Deformacija kralježnice u dječjoj i adolescentnoj dobi utječe na način i kvalitetu života pacijenta kao i njegove obitelji. Zbog mogućnosti progresije i same kompleksnosti liječenja deformacije kralježnice u osjetljivoj adolescentskoj dobi, liječnik ima bitnu ulogu u savjetovanju i donošenju odluke o načinima liječenja deformiteta. Operacija skolioze uglavnom je indicirana iz kozmetičkih ili psiholoških razloga. Stoga mora biti odabran tretman koji dovodi do najboljeg mogućeg kliničkog izgleda i ravnoteže.

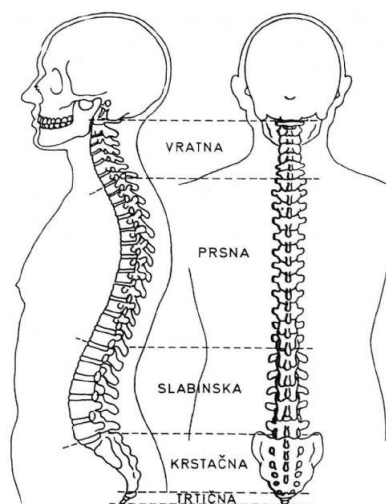
Rehabilitacija kao proces pružanja pomoći nekome da poboljša i povrati izgublenu funkciju nakon operacije, koja je uzrokovala funkcionalna ograničenja, uz fizičku pomoć i poboljšanje kvalitete života također uključuje i psihološku podršku i pomoć u suočavanju sa svakodnevnim situacijama koje mogu biti prepreka nakon operacije kralježnice. Osnovni cilj rehabilitacije je da pacijent što prije dostigne razinu gdje će moći samostalno zadovoljiti osnovne ljudske potrebe i mobilnost. Za dobru medicinsku rehabilitaciju vrlo je bitna uska suradnja između medicinske sestre, bolesnika, fizioterapeuta, liječnika ortopeda, fizijatra, kao i članova obitelji, koji zajedničkom suradnjom trebaju planirati i provoditi postupke kojima bi se postigla što bolja kvaliteta života.

Svrha ovog rada je temeljem prikaza slučaja pacijenta sa skoliozom, prikazati zadaću medicinske sestre u pružanju zdravstvene njege u rehabilitaciji nakon operacije kralježnice. U uvodnom dijelu rada prikazana je anatomija i fiziologija kralježnice, definicija skolioze, te liječenje skolioze kao što je konzervativno liječenje i načini kirurškog liječenja. Nakon uvoda slijedi opis postavljenog cilja. U trećem dijelu rada prikazani su anamnestički podaci, klinička slika, tijek liječenja te proces zdravstvene njege koji uključuje sestrinske dijagnoze sa pripadajućim ciljevima, intervencijama i evaluacijom cilja. Specifičnosti zdravstvene njege u rehabilitaciji nakon operacije kralježnice prikazane su kroz sve faze rehabilitacije. Nakon prikaza slučaja, u četvrtom dijelu slijedi rasprava koja sadrži usporedbu i analizu poznatih činjenica o skoliozi, važnosti fizikalne terapije, kirurškom liječenju te rehabilitaciji nakon operacije kralježnice. Na kraju rada slijedi zaključno razmatranje teme rada.

1.1. Anatomija i fiziologija kralježnice

Kralježnica, *lat. columna vertebrals*, je izgrađena od 33 pojedinačne kosti - kralješaka, složenih jedan na drugi, koji su spojeni zglobovima ili su međusobno srasli, a zajedno čine kralješnički stup koji pruža glavnu potporu tijelu. Kralježnica je dugačka od 60 do 65 centimetara kod žena, a kod muškaraca od 72 do 75 centimetara. Kralježnica je šuplji koštani stup, koji čini osovinu ljudskog tijela. Šuplji dio kralježnice naziva se kralješnički kanal u kojem je smještena kralješnička/leđna moždina. Kralješnički stup sastoji se od 7 vratnih (cervikalnih), 12 prsnih (torakalnih), 5 slabinskih (lumbalnih), 5 križnih ili krstačnih (sakralnih) i 4 trtična kralješka. Cervikalni, torakalni i lumbalni kralješci su slobodni, dok su sakralni i trtični kralješci međusobno srasli u trtičnu i križnu kost. Kralješke međusobno spajaju intravertebralni diskovi, koji štite kralježnicu od opterećenja i djeluju kao neka vrsta opruga. Intravertebralni diskovi su građeni od dva dijela: unutarnji dio diska naziva se jezgra, koju čini meka želatinasta tvorevina, a oko jezgre se nalazi vezivno tkivo/fibrozni prsten koji čini vanjski dio diska.

Kada se gleda sa strane, kralježnica ima prirodnu krivulju u obliku slova S. Vratne (cervikalne) i niske leđne (lumbalne) regije imaju blago konkavnu krivulju, a torakalna i sakralna regija imaju blagu konveksnu krivulju. Krivulje djeluju poput opruge, omogućuju uspravno držanje tijela, održavaju ravnotežu i omogućavaju raspon kretanja po cijelom kralješničkom stupu (1). Izgled kralježnice i podjela kralješaka prikazani su na slici 1.1.1.



Slika 1.1.1. Izgled kralježnice i podjela kralješaka

Izvor: https://www.turistplus.hr/hr/anatomija_kraljeznice/6323/

Pokretljivost kralježnice omogućuje koštano-ligamentni sustav građen od kralješaka koje razdvajaju intravertebralni diskovi, a vežu ligamenti i mišići. Prvih 25 kralješaka imaju zglobove u kojima se omogućuju pokreti koji skupa sa kretanjama intravertebralnih diskova osiguravaju fleksibilnost kralježnice. Intravertebralni diskovi formiraju tkivno-vezivni spoj između kralješaka i tako omogućuju blage pokrete kralježnice, te djeluju kao ligamenti koji drže kralješke spojenim. Intravertebralni diskovi su iznimno jaki i građeni su tako da mogu podnositi velike tlačne sile koje djeluju na kralježnicu. Iako su pokretljivosti zglobova ograničene, zbroj pokreta u svakom pojedinom zglobu omogućuje pokretljivost duž cijele kralježnice, te u tom slučaju kralježnica postaje dovoljno pokretna, te isto tako i dovoljno čvrsta, da ispuni svoju ulogu u zaštiti kralješnične moždine. Kralježnica ima nekoliko funkcija, statičku funkciju – podupire trup, dinamičku funkciju – omogućuje kretanje trupa, te zaštitnu funkciju – štiti kralješničnu moždinu. Pokreti kralježnice mogući su u tri ravnine, odnosno osi: antefleksija i retrofleksija - pokreti u poprečnoj ravnini; laterofleksija - pokreti u lijevo i desno oko sagitalne ravnine; te rotacija u lijevo i desno oko longitudinalne osi (2,3).

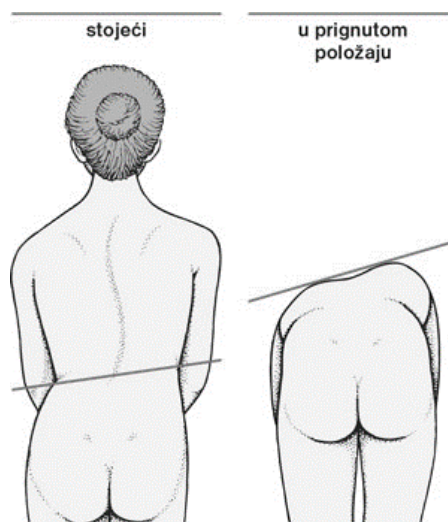
1.2. Skolioza

Skolioza je nenormalno, postranično (lateralno) zakrivljenje kralježnice. Javlja se kod 4% djece u dobi 10 - 14 godina. Najčešće se javlja kod djevojčica u oko 60% - 80% slučajeva (4). Skolioza se može podijeliti na strukturalnu i funkcionalnu skoliozu. Funkcionalnu skoliozu čine paramorfizmi, to jest korektibilno skoliotično držanje, koje nastaje zbog nepravilnog držanja tijela, a dijeli se na kompenzatorne i posturalne. Posturalne skolioze nužno je držati pod kontrolom održavanjem mobilnosti mišićno ligamentnog sustava do završetka procesa rasta. Kompenzatorne skolioze nastaju kao posljedica deformacije kuka, skraćanja jedne noge, išijasa i hernije diska, a ukoliko se uklone ti primarni uzroci i skolioza će nestati. Strukturalna skolioza klasificirana je kao kongenitalna i stečena. Kongenitalne skolioze nastaju kao posljedica raznih anomalija kralježnice, kao što je sakralizacija, klinasti kralješci i slično, takve skolioze rijetko kada progradiraju, iako su u nekim slučajevima moguća pogoršanja. Stečene skolioze su mnogo češće od kongenitalnih, a u najvećoj mjeri ih čine idiopatske skolioze. Idiopatska skolioza znači da joj se ne može utvrditi pravi uzrok nastanka, a javlja se u 70% slučajeva. Obično se pojavljuje kod zdrave djece, a češće kod djevojčica (5).

Idiopatska skolioza razvija se u bilo kojem trenutku djetinjstva i adolescencije, a najčešće se razvija u razdobljima kada je rast najintenzivniji, a to je u dobi od 6 do 24 mjeseca, od 5 do

8 godina, te od 11 do 14 godina. Prema vremenu kada su nastale idiopatske skolioze podijeljene su na infantilne, juvenilne, adolescentne i adultne skolioze (6).

Vrlo je važno što ranije otkriti skoliozu, bilo koje vrste, kako bi se moglo započeti liječenje pri što manjem stupnju iskrivljenosti kralježnice. Obzirom da skolioza spada u kompleksno i teško oboljenje koje zahtjeva mukotrpano i dugotrajno liječenje, mogućnosti današnjeg suvremenog neoperativnog liječenja su sve učinkovitija, no vrlo je važna što ranija detekcija skolioze, postavljena pravilna dijagnoza, te fizikalna terapija kako bi liječenje skolioze bilo što uspješnije. Slika 1.2.1. prikazuje izgled skolioze u stojećem i pognutom položaju.



Slika 1.2.1. Skolioza u stojećem i pognutom položaju

Izvor: <http://www.msd-prirucnici.placebo.hr/msd-za-pacijente/zdravlje-djece/misicno-kostani-poremecaji/skolioza>

1.2.1. Klinička slika skolioze

Na skoliozu se najčešće posumnja kada jedno rame izgleda višlje od drugoga, te kada odjeća ne pada ravno. Skolioza je najvidljivija kada se bolesnici nagnu prema naprijed, a vidljivo je konveksno zakrivljenje kralježnice u desnu stranu u torakalnom dijelu, a u lijevu stranu u lumbalnom dijelu kralježnice. Zbog toga je desno rame višlje od lijevog, a jedno bedro može biti višlje od drugog. Ako je skolioza blaga, ona obično ne izaziva nikakve simptome. Bolesnici opisuju zamor u lumbalnom dijelu kralježnice nakon dugotrajnog stajanja ili sjedenja, te bolove u mišićima leđa (4).

Skolioza je složeno zakrivljenje kralježnice koje je praćeno deformacijama u uzdužnoj, sagitalnoj i frontalnoj ravnini. Deformacija u frontalnoj ravnini dovodi do postraničnog zakrivljenja kralježnice, zbog deformacije u sagitalnoj ravnini dolazi do kifoze i lordoze, a zbog deformacije u uzdužnoj ravnini dolazi do uvrtnja kralješaka jednog prema drugom, takozvana torzija kralješaka, te rotacije kralješaka, odnosno okretanja oko uzdužne osi kralježnice skupa s rebrima. Rezultat rotacije kralješaka s pripadajućim rebrima je pojava prednje i stražnje rebrene grbe, dok cijeli prsni koš prati rotaciju kralježnice (7).

Skolioza može uzrokovati smanjeno kretanje kralježnice, slabljenje mišića u blizini kralježnice, kroničnu bol, psihološku patnju, smanjenu plućnu funkciju i respiratornu disfunkciju (8).

Skolioza može dovesti do promjena prsnoga koša što za posljedicu ima pritisak na organe u prsnoj šupljini i promjene na plućima, također dolazi i do smanjenja plućnog volumena, mobilnosti rebara, kao i do poremećaja u frekvenciji disanja pri aktivnostima kao i u mirovanju.

Nema bitne razlike u oštećenju funkcije pluća na konkavnoj ili konveksnoj strani krivine kralježnice (9).

1.2.2. Dijagnostika skolioze

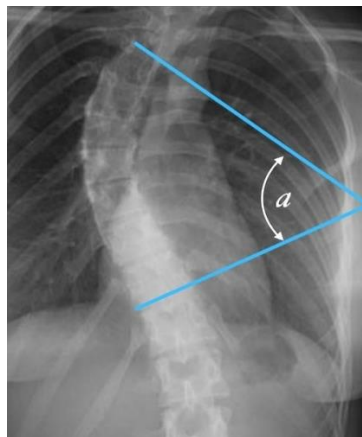
Procjena stanja bolesnika sa skoliozom uključuje: medicinsku anamnezu, povijest bolesti, fizikalni pregled, neurološki pregled i dijagnostičke pretrage. Kod dijagnostike skolioze prvo je važno ispitati obiteljsku i osobnu anamnezu, zatim sadašnju anamnezu, a nakon toga slijedi fizikalni pregled. Fizikalni pregled bolesnika sa skoliozom uključuje specifične metode poput gibometrije, ispitivanja balansa kralježnice, te mjerenja dužine donjih ekstremiteta. Neurološki pregled obuhvaća procjenu motorike, senzibiliteta i senzorne funkcije. Radiološka dijagnostika je standardna metoda za potvrdu skolioze a uključuje rendgensku snimku - Rtg, kompjuteriziranu tomografiju – CT i magnetsku rezonancu – MR kralježnice (9).

Glavna svrha kliničkog/fizikalnog pregleda je postavljanje sumnje na skoliozu, koju daljnje radiološke pretrage opovrgavaju ili potvrđuju. Klinički pregled započinje promatranjem bolesnika pri čemu je izričito važno da je bolesnik u donjem rublju. Liječnik promatra vanjski izgled, bolesnikovo držanje, simetriju udova, raspon ruku, simetriju prsnog koša i lumbalne kralježnice. Bolesnika treba gledati sa svih strana, a posebno treba obratiti pažnju na stražnju stranu gdje je skolioza najvidljivija. Liječnik najprije stojeći iza bolesnika gleda od njegove glave prema dnu njegovih leđa, a pažnju treba usmjeriti na položaj lopatica,

balans trupa, položaj ramena i zdjelice. Kada je bolesnik u stojećem stavu prvi znakovi koji upućuju na skoliozu su nejednaka visina ramena ili bokova, asimetrija dojki i nejednako razvijeni mišići leđa (10). Nakon toga bolesnik se saginje u pretklon, u kojem se može uočiti grba i krivine kralježnice te asimetrija prsnog koša. U testu pretklona bolesnik se saginje prema naprijed, ispruženih, ravnih koljena i sa skupljenim rukama ispruženim prema dolje (11).

Za postavljanje definitivne dijagnoze skolioze vrlo je bitna radiološka dijagnostika. Rtg snimke kralježnice danas predstavljaju zlatni standard u dijagnostici i praćenju skolioze. Uvijek se snimaju Rtg snimke u dvije projekcije, ona u PA – posteroanteriornoj i LL – sagitalnoj projekciji, odnosno u prednjoj i bočnoj projekciji u stojećem položaju. Snimka treba obuhvatiti vratni dio kralježnice sve do lumbosakralnog dijela. Rendgensko praćenje skolioze vrši se svakih 12 mjeseci, prema potrebi i svakih 6 mjeseci (12), također se vrši i nakon postavljanja ortoze, 45 do 60 dana od njenog apliciranja, pacijent prilikom snimanja mora nositi ortozu. Kasnije se snimanje vrši nakon 6 do 12 mjeseci bez ortoze.

Zakrivljenost kralježnice u prednjoj i bočnoj ravnini mjeri se metodom po Cobbu. Cobbov kut je najčešće korišteno mjerenje veličine deformacija kralježnice, posebno u slučaju skolioze. Mjeri se tako da se na Rtg snimci kralježnice odredi gornji i donji kralješak koji su najviše nagnuti u krivini, te se na gornjoj plohi gornjeg kralješka i na donjoj plohi donjeg kralješka povlače linije, na mjestu gdje se linije presijecaju mjeri se kut između dvaju linija (13). Cobbov kut prikazan je na slici 1.2.2.1.



Slika 1.2.2.1. Cobbov kut

Izvor: <https://radiopaedia.org/cases/cobb-angle-measurment>

Srastanjem epifiznih pukotina na kostima i njihovim okoštavanjem prestaje rast djeteta, a stupanj okoštavanja epifiznih pukotina na kostima, odnosno stupanj koštane zrelosti, najčešće se dokazuje Risserovim znakom. Risserov znak je vrlo praktičan jer se snimajući rendgensku snimku kralježnice odmah mogu snimiti i kosti zdjelice. Risserov znak označava zone okoštavanja na rubu zdjelice, a utvrđuje se Rtg snimkom zdjelice, te ima 5 stupnjeva: 0 – nema okoštavanja; 1 – jedna trećina opsega zdjelice je okoštana; 2 – dvije trećine opsega zdjelice je okoštano; 3 – okoštano je cijeli opseg; 4 – djelomično spajanje sa zdjelicom i 5 – potpuno spajanje i okoštavanje epifize sa kosti zdjelice.

Ukoliko dođe do potrebe za kirurškim zahvatom, u fazi prijeoperacijske pripreme bolesnika, važne su i dijagnostičke pretrage kao što je ispitivanje korektibilnosti i spirometrija. Spirometrija spada u neinvazivne pretrage, a služi za mjerenje plućne funkcije. Njome se dobiva uvid u kapacitet pluća i protok zraka kroz dišne puteve, a također se procjenjuje i slabost respiratornih mišića. Rezultati dobiveni spirometrijom uspoređuju se s referentnim vrijednostima prema dobi, spolu, tjelesnoj težini i tjelesnoj visini (14).

1.2.3. Liječenje skolioze

Cilj za liječenje svih deformacija kralježnice je održati funkciju i spriječiti simptome u kratkom roku. U bolesnika sa skoliozom, predvidljivi znakovi i simptomi, uključujući bol i smanjenu plućnu funkciju, mogu početi u ranom životu i mogu se pogoršati s godinama. Neke zakrivljenosti kralježnice koje su još uvijek prisutne u koštanoj zrelosti također se pogoršavaju tijekom života. Stoga za djecu sa skoliozom optimalni ciljevi liječenja uključuju preokret magnitude i/ili sprječavanje napredovanja zakrivljenosti, boli i plućne disfunkcije tijekom života (15).

Umjerena zakrivljenja kralježnice od 20 do 40 stupnjeva liječe se konzervativno, gipsanim korzetom, steznicima ili ortozom, fizikalnom terapijom, te sportom kao što je plivanje, da bi se spriječilo daljnje pogoršanje. Teška zakrivljenja veća od 40 stupnjeva često zahtijevaju kirurški zahvat prilikom kojeg se u kralježnicu postavlja metalna šipka koja uspravlja kralježnicu te sprječava srastanje kralješaka (4).

1.2.4. Fizikalna terapija kod skolioze

Sustavnim vježbanjem ostvaruje se pozitivan utjecaj u prevenciji i liječenju lošeg držanja, kao i same skolioze. Fizikalna terapija treba se planirati individualno prema svakom pacijentu, pri tome valja uzeti u obzir životnu dob i stupanj zakrivljenosti kralježnice. O uspješnosti primjene fizikalne terapije u liječenju skolioza i skoliotičnog lošeg držanja najčešće se govori kod onih bolesnika kojima je stupanj zakrivljenosti kralježnice do 20 stupnjeva po Cobbu. Kod težih oblika skolioze treba utvrditi eventualnu rotaciju kralješaka ili cijele kralježnice oko uzdužne osi, a rehabilitacija se dijeli po fazama. Prvu fazu čine vježbe derotacije, a zatim slijede vježbe istezanja i vježbe jačanja zakrivljene kralježnice (16).

U današnje vrijeme postoji nekoliko različitih vrsta tjelovježbe kod bolesnika sa skoliozom, a najpoznatije vježbe su one po Katharini Schroth. Schroth metoda se sastoji od trodimenzionalne korekcije krivine kralježnice i specijalnih korektivnih vježbi disanja. Katharina Schroth je podijelila trup u tri segmenta: vratna kralježnica s ramenima, prsni (torakalni) dio i lumbalni dio skupa sa zdjelicom. Kako je poznato da je skolioza deformacija kralježnice u tri dimenzije, tako i spomenuta tri segmenta u kojima se nalaze deformiteti mijenjaju svoj položaj, u frontalnoj se ravnini naginju, u sagitalnoj bočno pomiču, te se u transverzalnoj ravnini rotiraju.

Schroth metoda najviše se primjenjuje u Hrvatskoj, a istraživanja ukazuju na to da ona smanjuje Cobbov kut i rotaciju, te povećava vitalni kapacitet pluća. Cilj Schroth vježbi je derotirati, izdužiti i stabilizirati kralježnicu u trodimenzionalnoj ravnini. Vježbe se mogu izvoditi stojeći, sjedeći ili ležeći, a rekviziti koji se mogu koristiti su terapijske kuglice, motke, Schroth-ove šipke i dr. Schroth vježbe su individualne i razlikuju se od osobe do osobe, a uključuju tri važne komponente:

- Mišićna simetrija - promjene u zakrivljenosti kralježnice utječu i na mišiće leđa koji s jedne strane leđa mogu oslabiti, dok s druge strane mogu biti preopterećeni. Schroth vježbe dizajnirane su za rješavanje oba problema, s ciljem postizanja mišićne simetrije.
- Vježbe disanja koje podupiru derotirajući efekt - disanje je važan dio Schroth metode. Metoda koristi posebnu tehniku disanja koja se naziva rotacijsko kutno disanje. Ideja je rotirati kralježnicu disanjem kako bi se pomoglo preoblikovanju rebara i okolnog mekog tkiva.
- Posturalna svjesnost - Katharina Schroth u svojoj se izvornoj praksi oslanjala na ogledala. Ogledala su pomogla njezinim pacijentima da razviju svijest o svom držanju

tijela. Svjesnost položaja kralježnice prvi je korak za njezino ispravljanje. Posturalna svjesnost posebno je važna kada su u pitanju svakodnevne aktivnosti, jer osobe koje imaju skoliozu moraju imati na umu položaje koji mogu pogoršati njihovo stanje (17, 18).

Respiratorna fizioterapija je važna za jačanje respiratorne muskulature, povećanje opskrbe pluća kisikom, te za povećanje mobilnosti prsnog koša. Njome se nastoje povećati smanjeni plućni parametri, te poboljšati odstranjenje sekreta iz respiratornog sustava. Dijafragma ima najveću ulogu u procesu disanja, ona podizanjem i spuštanjem povećava ili smanjuje pritisak u prsima i time zrak ulazi ili izlazi iz pluća. Osim što je važna kod procesa disanja, također je važna i za kontrolu posture (14).

Fizikalna terapija se može koristiti kao samostalna terapija, ali i kao potpora kod nošenja ortoze ili operacijskog liječenja. Liječenje skolioze fizikalnom terapijom smatra se neuspješnim ako dođe do progresije krivine kralježnice veće od 6 stupnjeva po Cobb ili ako je zakrivljenost kralježnice veća od 50 stupnjeva po Cobbu (19).

1.2.5. Konzervativno liječenje steznicima ili ortozom

Liječenje ortozom ili steznikom indicirano je kada se u adolescenata prvi put postavi dijagnoza skolioze od 25 – 40° po Cobbu, te u teškim slučajevima kada se dokaže pogoršanje skolioze za 6 i više stupnjeva po Cobbu. Cilj liječenja ortozom je da se spriječi veća progresija skolioze i izbjegne kirurški zahvat. Postoje mnogobrojni faktori koji utječu na rezultat konzervativnog liječenja ortozom, a oni uključuju ortopeda koji redovno kontrolira bolesnika, protetičara koji treba kvalitetno izraditi ortozu, bolesnika koji treba redovito i pravilno nositi ortozu, te obitelj bolesnika koja bi trebala pružiti potporu tijekom višegodišnjeg liječenja ortozom. Analiza djelotvornosti ortoze u liječenju skolioze pokazala je da se tijekom redovitog i pravilnog nošenja ortoze može zaustaviti pogoršanje skolioze (20).

Danas postoje različite vrste i tipovi ortoza, a dijele se prema zahvaćenom dijelu kralježnice na: cerviko-torako-lumbo-sakralne ortoze (CTLSO), torako-lumbo-sakralne ortoze (TLSO) i lumbo-sakralne ortoze (LSO) (21). Najčešće se primjenjuje torako-lumbo-sakralna ortoza (TLSO) kojoj pripadaju Lyonski steznik, Milwaukee, Wilington ortoze, Cheneau, Charleston, Miami, Boston, polivalvularne ortoze i dr (12).

Prije izrade ortoze potrebno je uzeti mjere pacijenta, koje su se nekada uzimale pomoću sadrenog odljeva, a danas se uzimaju skeniranjem površine tijela. Sadreni otisak provodio se

na način da se oko tijela pacijenta prvo postavi neelastični zavoj, područje ramena i aksila otiskuje se longetama, zatim se na zavoj i longete nanosi gips. Nakon što se gips osuši i stvrdne, otisak se skida tako da se napravi rez na leđima pacijenta. Sadreni odljev se zatim zatvori i puni gipsom. Snimanje tijela skenerom je puno ugodnije i jednostavnije, a snimka se obrađuje u računalnom programu u kojem se napravi 3D simulacija.

Ortoze su sredstvo konzervativnog liječenja skolioze, a danas predstavljaju prvo sredstvo izbora u liječenju skolioza. Cilj nošenja ortoze je da se smanji deformacija to jest spriječi progresija deformacije. Duljina nošenja ortoze ovisi o zakrivljenosti kralježnice odnosno o Cobbovom kutu, pa se tako preporuča nošenje od 12, 16, 18, i 23 sata dnevno, a najintenzivnije nošenje preporučuje se u doba puberteta, kada je zamah rasta najveći, pa sve do totalnog koštanog sazrijevanja (22).

Liječenje ortozom pokazalo se uspješnim, a ovisi o duljini nošenja ortoze tokom dana. Kod bolesnika koji su ortozu nosili između 0 do 6 sati na dan rezultati su pokazali jednake ishode kao i kod onih bolesnika koji su bili samo praćeni. Kod bolesnika koji su nosili ortozu oko 12 sati dnevno primijećeno je dvostruko poboljšanje. Neke ortoze su dizajnirane za 24-satno nošenje, a skidaju se samo prilikom tuširanja, dok se druge nose samo tokom noći. Istraživanje potvrđuje da uspješnost liječenja ortozom uvelike ovisi o suradnji bolesnika te o duljini nošenja ortoze tokom dana (23).

1.2.6. Kirurške opcije liječenja skolioze

Kirurško liječenje skolioze dolazi u obzir ako se konzervativnim načinom liječenja ne može postići željeni rezultat, kada dođe do pogoršanja skolioze te kada Cobbov kut prijeđe 50°.

Prijeoperacijska priprema bolesnika za kirurško liječenje skolioze zahtjeva određene dijagnostičke i laboratorijske pretrage. Laboratorijske pretrage uključuju: kompletnu krvnu sliku, sedimentaciju eritrocita, šećer u krvi, alkalnu fosfatazu, bilirubin, kreatin fosfokinazu (CPK), laktat-dehidrogenazu (LDH), aspartat transaminazu (AST), alanin aminotransferazu (ALT), ureu, kreatinin, elektrolite, acidobazni status, aktivirano parcijalno tromboplastinsko vrijeme (aPTV), protrombinsko vrijeme (PV), fibrinogen, sveukupni nalaz urina i urinokulturu te krvnu grupu i Rh – faktor. Dijagnostičke pretrage odnose se na: elektrokardiografiju (EKG), test podnošenja opterećenja – ergometriju ili ehokardiografija – ultrazvuk srca, spirometriju, Rtg snimku srca i pluća u AP i LL projekciji, pregled interniste i anesteziologa.

Metode kirurškog liječenja uključuju distrakcijsko liječenje, konveksno kompresivno liječenje te metode kontrole rasta. Kod kirurškog liječenja koristi se prednji, stražnji i kombinirani pristup kralješnici.

Kod prednjeg pristupa ulazi se kroz toraks ili abdomen, ovisno na kojem mjestu kralježnice se vrši operativni zahvat. Prednji pristup kralješnici kroz toraks ima svoje prednosti i nedostatke. Prednosti prednjeg pristupa kralješnici su očuvanje mišića uz kralježnicu, kraća fuzija kralježnice (*fuzija označava spajanje jednog ili više kralješaka u jedan*), izostanak infekcije nakon operacije, te manji gubitak krvi. Nedostatak prednjeg pristupa podrazumijeva nastanak komplikacija kao što je smanjenje vitalnog plućnog kapaciteta, te česte mehaničke probleme u smislu pucanja šipki i izvlačenja vijaka (24,25).

Što se tiče stražnjeg pristupa kralješnici, ono danas predstavlja zlatni standard kod kirurškog pristupa u liječenju skolioze. Prednost stražnjeg pristupa je u tome što operateru omogućava uvid i kontrolu nad cijelom kralježnicom, a samim time postoji i veća mogućnost korekcije deformiteta kralježnice korištenjem pedikularnih vijaka za fiksiranje. Nedostaci stražnjeg pristupa kralješnici su veći gubitak krvi, učestalije postoperativne infekcije, teža kontrola hipokifotične krivine, te komplikacije povezane s postavljanjem vijaka (26).

Stražnja spondilodeza koja se radi s transpedikularnim vijcima daje najbolje postoperativne kliničke i radiološke rezultate. Vijci se postavljaju metodom „free hand“, a najčešće se koriste poliaksijalni titanijski vijci. Tijekom operacije koriste se zahvati manualnog pritiska, uporaba vijaka, derotacija šipke, serije kompresije i distrakcije te segmentna derotacija (27).

Operacija skolioze blagotvorna je ne samo za ispravljanje Cobbovog kuta, već i za poboljšanje kvalitete života, uključujući ravnotežu prilikom sjedenja, svakodnevne aktivnosti, bolove u leđima i kardiopulmonalnu funkciju (28).

Postoperativna rehabilitacija rijetko je potrebna. S jedne strane, izravna postoperativna pokretljivost i aktivnosti bolesnika trebaju biti ograničene na godinu dana kako bi se osiguralo sigurno ozdravljenje i stabilizacija koštane strukture. S druge strane, pokretljivost kralježnice u cjelini i na segmentnoj razini uvelike se smanjuje nakon operacije (29).

1.2.7. Prevencija skolioze

Prevencija deformacije kralježnice postiže se vježbanjem u vodi, vježbanjem na suhom, masažama i različitim sportskim aktivnostima poput plivanja, jahanja i dr. Ortopedi plivanje smatraju jednim od najbitnijih sportova u liječenju deformiteta kralježnice jer se plivanjem

poboljšava pokretljivost zglobova i jačaju mišići cijelog tijela, a samim time i paravertebralni mišići koji podupiru kralježnicu.

Prevenција skolioze postiže se redovitim liječničkim pregledom najmanje tri puta tijekom osnovne škole, edukacijom o pravilnom držanju i sjedenju, bavljenjem sportom u ranom djetinjstvu, redovitim pohađanjem nastave tjelesnog odgoja i korištenjem zaštitnih pravilnih položaja tijela (30). Kineziološko istraživanje pokazalo je da se sustavnim vježbanjem ostvaruje pozitivan utjecaj kod prevencije i liječenja skoliotičnog držanja i same skolioze. Fizikalna terapija koja se primjenjuje mora biti pomno planirana i prilagođena potrebama i mogućnostima svakog pojedinca, pri tome je vrlo važno uzeti u obzir životnu dob, kao i stupanj zakrivljenosti kralježnice (31).

2. CILJ RADA

Cilj ovog rada je kroz prikaz slučaja pacijentice nakon operacije kralježnice prikazati anamnestičke podatke, kliničku sliku, tijek liječenja, sestrinski dijagnostički i terapijski pristup, proces zdravstvene njege, kao i specifičnosti zdravstvene njege u svim fazama rehabilitacije nakon operacije kralježnice.

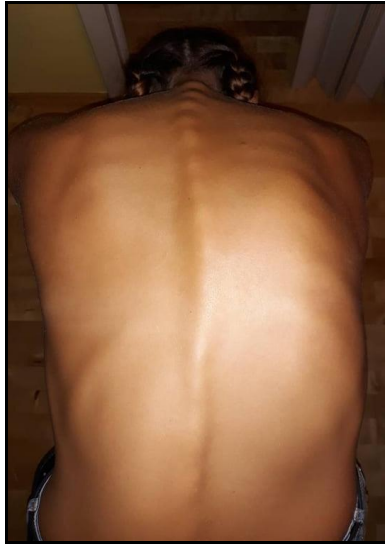
3. PRIKAZ SLUČAJA

3.1. Anamnestički podaci

Pacijentici V.P., rođenoj 11.08.1996. godine iz Špišić Bukovice, je u drugom razredu osnovne škole, u dobi od 8 godina, prvi puta primijećena deformacija kralježnice u smislu skolioze. Nakon što je liječnik potvrdio dijagnozu skolioze provedeno je konzervativno liječenje ortozom, fizikalnom terapijom, plivanjem, te dekompresijskom terapijom kralježnice. Unatoč nošenju ortoze i fizikalne terapije došlo je do progresije skolioze te su se javili bolovi u leđima pri dužem stajanju, hodanju i sjedenju. U dobi od 22 godine pacijentica se odlučuje za operativni zahvat. U daljnjem tekstu biti će prikazani, simptomi i znakovi koji su se javljali kod pacijentice, tijekom liječenja te proces rehabilitacije prije i nakon operacije skolioze.

3.2. Klinička slika i tijek liječenja

Majka je prilikom igre s pacijenticom, u dobi od 8 godina, na njezinim leđima uočila grbu na desnoj strani leđa. Pacijentica tada nije osjećala nikakve simptome u smislu boli u leđima i poteškoća s disanjem i slično. Bila je normalno uhranjena za svoju dob, primjerene mišićno-koštane građe. Imala je uredne navike spavanja i odmora. Jela je raznovrsnu hranu, imala 3 obroka dnevno, a između je jela voće ili slatkiše. Alergije na hranu i lijekove nisu bile naznačene. Stolica i mokrenje su bili uredni, eliminaciju i osobnu higijenu je najčešće obavljala samostalno uz nadzor majke. Sluh i vid su bili uredni, a govor i razumijevanje primjereni dobi. Nije imala poteškoća pri koncentraciji i pamćenju, bila je svjesna i orijentirana u vremenu i prostoru. Kod fizikalnog pregleda pacijentice bilo je uočeno da lijevo rame izgleda višlje od desnog, da je lijeva lopatica višlja od desne, u testu pretklona na leđima s desne strane, u torakalnom dijelu, bilo je vidljivo zakrivljenje kralježnice, te grba s desne strane, također je i lijeva noga bila kraća od desne za otprilike 1 cm. Slika 3.2.1. prikazuje izgled kralježnice u testu pretklona.

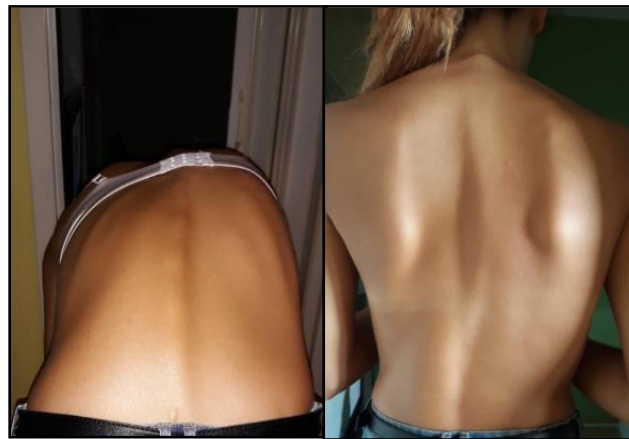

Slika 3.2.1. Izgled kralježnice u testu pretklona

Nakon liječničke potvrde dijagnoze skolioze, pacijentica je upućena na fizikalnu terapiju. Fizikalna terapija provodila se vježbama u bazenu i vježbama u dvorani u trajanju od 10 dana, s preporukom da se po završetku fizikalne terapije nastavi s vježbanjem u kućnim uvjetima, kao i plivanjem. Fizikalna terapija je prvo započeta jednostavnijim vježbama za liječenje lakših funkcionalnih skolioza poput: spuštanja ruku iza glave, leptir u kleku, ležeći otklon s valjkom, otklon uz uzručenje, otklon tupa u ležanju, zaklon uz otklon, otklon na lopti, prebacivanje kukova, vježbe na švedskim ljestvama i druge. Po završetku desetodnevne fizikalne terapije pacijentica je nastavila vježbanje u kućnim uvjetima te odlazila na plivanje jednom do dva puta tjedno. Majčina uloga je bila vrlo bitna u pružanju potpore pacijentici, u poticanju na redovito i svakodnevno provođenje vježbi za jačanje i istezanje mišića kralježnice, kao i edukaciji o važnosti provođenja vježbi radi postizanja što boljih rezultata.

U dobi od 9 godina, pacijentica je prvi puta dobila ortožu, koju je ordinirao liječnik ortoped iz Kliničke bolnice Dubrava. Ordinirana je ortoza po Cheneau, toralo-lumbo-sakralna ortoza, koju je trebalo nositi u punom vremenu od 23 sata dnevno, a mjere za izradu iste su uzete pomoću sadrenog odljeva. Tada je napravljena i prva Rtg snimka kralježnice kojom je potvrđeno da se radi o desnoj torakalnoj i lijevoj lumbalnoj skoliozi od cca 20 stupnjeva po Cobbu. Pacijentici je prilagodba na nošenje ortože bila dosta teška. Javljale su se poteškoće, nelagoda i bol, a prilikom spavanja pacijentica je često znala u snu skinuti ortožu. Zbog nošenja ortože, pacijentica je imala osjećaj srama i strah od ruganja svojih vršnjaka, ortoza joj je također stvarala probleme kod saginjanja i odlaska na toalet, stoga ju nije željela nositi u školu. Kod kuće ju je nosila povremeno uz nagovor majke.

Sve do 16. godine pacijentica je išla na redovite kontrolne preglede svaka 4 mjeseca, na kojima se podešavala ortoza i na kojima je rađena Rtg snimka kralježnice sa i bez ortoze, koja je ukazala na pogoršanje zakrivljenosti kralježnice od 37 stupnjeva po Cobbu. Kod fizikalnog pregleda bila je jače naznačena grba s desne strane leđa, te zakrivljenost kralježnice u desnu stranu u torakalnom dijelu, u odnosu na zakrivljenost kralježnice prije nošenja ortoze. Slika 3.2.2. prikazuje izgled zakrivljenosti kralježnice kod fizikalnog pregleda pacijentice sa 16. godina.



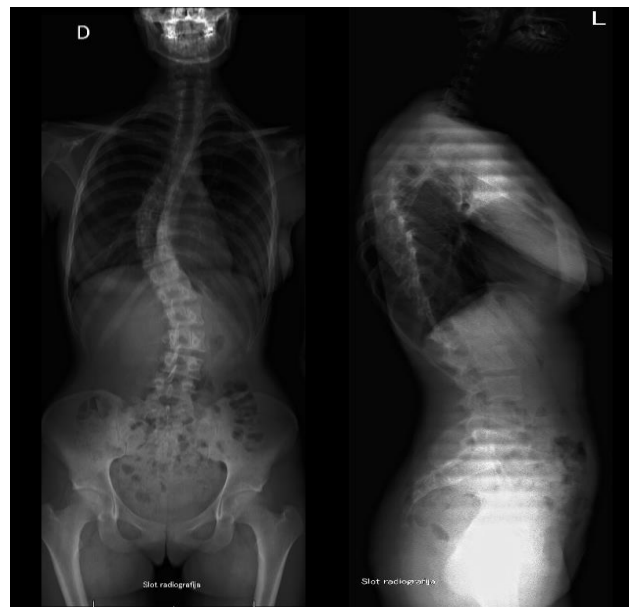
Slika 3.2.2. Zakrivljenosti kralježnice kod fizikalnog pregleda pacijentice sa 16. godina

Pacijentica je do 16. godine primijenila tri ortoze, a razlog promjene bio je taj što su tijekom procesa rasta i razvoja pacijentici ortoze postajale premale, stoga se javila potreba za ponovnim uzimanjem mjera i izradom novih ortoza. Pacijentica je uz povremeno nošenje ortoze, vježbala i odlazila na fizikalnu terapiju. Vježbe koje je provodila bile su vježbe jačanja mišića na desnoj izbočenoj strani i istezanja mišića na lijevoj udubljenoj strani kralježnice, te vježbe za povećanje fleksibilnosti kralježnice, kao i vježbe po Katarini Schroth. Vježbe su se odvijale u ležećem, sjedećem, stojećem i klečećem položaju, a pomoću ljestvi, štapova, traka, lopti, bućica uz konstantan nadzor pokreta pomoću ogledala na zidu. Vježbe su se izvodile u setovima, kontrolirane udahom i izdahom, pri čemu se napinju i aktiviraju određene skupine mišića te tako postiže njihov maksimalan učinak, te su bile prilagođenije njezinoj dobi, dijagnozi i kondiciji. Cilj vježbi bio je spriječiti progresiju skolioze, jačanje stabilizatora kralježnice, učvršćivanje paravertebralnih mišića i održavanje kapaciteta pluća. Majka je pomagala pacijentici prilikom provođenja vježbi u kućnim uvjetima, kao i poticanja na obavljanje istih, također je vodila pacijenticu na sportske aktivnosti poput plivanja i rukometa.

U periodu od 17. godine pacijentica je nošenje ortoze i fizikalnu terapiju zamijenila dekompresijskom terapijom kralježnice, odlaskom kod kiropraktičara, te vježbama u kućnim

uvjetima. Dekompresijska terapija kralježnice u početku se radila dva puta tjedno, a kasnije jednom tjedno, odlasci kod kiropraktičara bili su jednom tjedno, dok su se vježbe za skoliozu izvodile svakodnevno. Navedeni postupci su usporili progresiju zakrivljenja kralježnice.

Obzirom da se pacijentica aktivno bavila rukometom, tijekom devetnaeste godine života došlo je do pogoršanja zakrivljenja kralježnice u desnu stranu iz razloga što je pacijentica desnjakinja, te je isti morala prestati aktivno trenirati. Na Rtg snimci kralježnice bila je vidljiva progresija deformiteta i zakrivljenosti kralježnice u odnosu na komparaciju sa prijašnjim Rtg snimkama, bilo je vidljivo zakrivljenje kralježnice desno torakalno za 52° po Cobbu i lijevo lumbalno za 42° po Cobbu, Risserov znak bio je 5. stupanj. Također je kod pacijentice došlo i do rotacije kralješaka s pripadajućim rebrima oko uzdužne osi, što je rezultiralo rotacijom cijelog prsnog koša. Slika 3.2.3. prikazuje Rtg snimku kralježnice kod skolioze u prednjoj i bočnoj projekciji.



Slika 3.2.3. Rtg snimka kralježnice kod skolioze u prednjoj i bočnoj projekciji

Sukladno fizikalnom pregledu gdje je u testu pretklona bila vidljiva desna torakalna i lijeva lumbalna grba, te Rtg snimkom kralježnice ortoped je preporučio operativni zahvat. Pacijentica nije pristala na operativni zahvat zbog straha od mogućih komplikacija i rizika koje nosi sama operacija, te od zabrinutosti da se neće probuditi iz anestezije. Pomisao na veliki ožiljak na prsima koji bi ostao nakon operacije prednjim pristupom pacijentici je stvarao osjećaje anksioznosti, srama i niskog samopouzdanja. Nekoliko mjeseci kasnije, pacijentica je počela intenzivnije osjećati bolove u leđima i križima koji su bili izraženiji kod

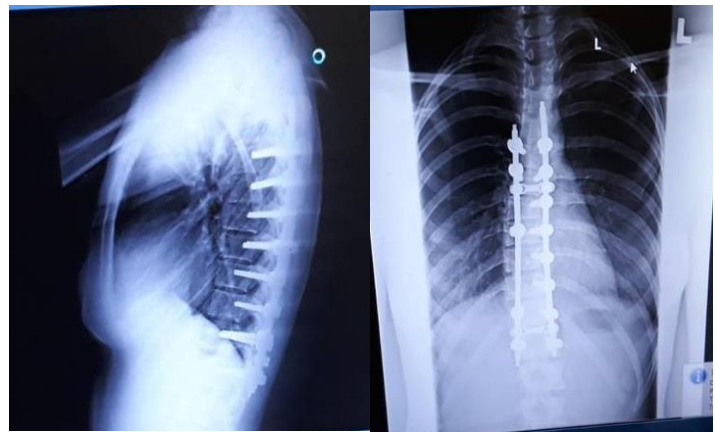
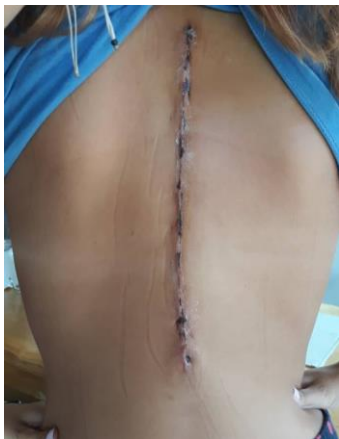dužeg stajanja, a također su se javljali i kod dužeg sjedenja i ležanja. Bol u leđima stvarala joj je probleme prilikom obavljanja svakodnevnih aktivnosti, a također ju je sprječavala u pronalasku posla nakon završene srednje škole. Svakodnevno uzimanje tableta za bolove nije bilo trajno rješenje. Uz bolove pojavio se i osjećaj otežanog disanja zbog rotacije rebara i same skolioze, te brzo zamaranje nakon određenih aktivnosti. Majka je poticala, savjetovala i ohrabivala pacijenticu da pristane na operativni zahvat, te da postoje i druge opcije operativnog pristupa, poput operacije stražnjim pristupom, gdje pacijentici neće biti uočljiv ožiljak nakon operacije jer će biti na leđima, i neće ga morati svakodnevno gledati. Majka je također pružala potporu pacijentici u njezinoj odluci za pristanak na operaciju.

Kako nakon 12 godina konzervativnog liječenja od potvrde dijagnoze skolioze kod pacijentice nije došlo do smanjena progresije deformacije kralježnice, te zbog straha da radi progresije deformacije ne postane invalid pacijentica se ipak odlučila na operativni zahvat. Prije operativnog zahvata pacijentica je trebala učiniti određene dijagnostičke i laboratorijske pretrage koje su bile uredne i primjerene dobi, a anesteziolog je utvrdio da nema kontraindikacija za anesteziološki postupak, te da se planira operativni zahvat u općoj anesteziji. Nakon učinjenih prijeoperacijskih pretraga, bolesnica se u rujnu 2018. godine, u dobi od 22 godine, prima na bolničko liječenje u Klinici za ortopediju, Kliničkog bolničkog centra Zagreb na Šalati, radi operativnog zahvata.

Sestrinska priprema pacijentice za operativni zahvat sastojala se od dva dijela: psihološke i fizičke pripreme. Medicinska sestra je već kod samog prijema pacijentice započela psihološku pripremu pronalaženjem mnogobrojnih načina da se pacijentica ugodnije osjeća, te riječima ohrabrenja i utjehe. Osnovni cilj sestrinske psihološke pripreme bio je smanjiti razinu straha i anksioznosti kod pacijentice, te povećati znanje o pripremi prije operacije, o operacijskom protokolu, te o ishodima operativnog zahvata kao i o mogućnosti nastanka komplikacija. Medicinska sestra je upoznala pacijenticu s odjelom, njezinom sobom, te drugim bolesnicima u sobi. Pacijentica je zbog operacije bila suočena sa strahom od samog zahvata, strahom od anestezije te joj je zbog toga psihološka priprema i podrška koju joj je pružala medicinska sestra predstavljala važan segment u prijeoperacijskoj pripremi. Pacijentica je prije operacije educirana o vježbama dubokog disanja i vježbama ekstremiteta s ciljem da se spriječe poslijeoperacijske poteškoće i komplikacije. Medicinska sestra je način edukacije prilagodila pacijentici, njezinoj dobi, motivaciji, razini obrazovanja, a pacijentica je poticala da postavlja pitanja. Što se tiče fizičke pripreme pacijentica je dan prije operacije dobila lako probavljivu hranu za obroke, navečer je upozorena da ne uzima ništa na usta,

odnosno da se suzdržava od uzimanja hrane, a nakon ponoći da ne prije niti tekućinu. Također je dan prije operacije dobila niskomolekularni heparin, kao prevenciju tromboembolije.

Na dan operacije pacijentica je obavila osobnu higijenu, uveden joj je urinarni kateter, intravenska kanila, te stavljena identifikacijska narukvica. Dobila je propisanu terapiju i premedikaciju te je odvezena u operacijsku salu. Pacijentici je nakon 8 sati operacije učinjena stražnja spondilodeza prikazana na slici 3.2.4., te Rtg snimka kralježnice nakon operacije u prednjoj i bočnoj projekciji prikazana na slici 3.2.5.



Slika 3.2.4. Stražnja spondilodeza **Slika 3.2.5.** Rtg snimka kralježnice nakon spondilodeze u bočnoj i prednjoj projekciji

Nakon operativnog zahvata pacijentica je smještena u Jedinicu intenzivnog liječenja, gdje je boravila četiri dana. Odmah po završetku operacije pacijentica je kardiopulmonalno monitorirana, mjerene su joj vitalne funkcije – respiracije, puls, saturacija kisika i krvni tlak, a vrijednosti istih su bile u granicama normale. Također je primala kisik 2 l/min na nosnu kanilu. Provođena je tromboprolifaksa Clexanom 0,4 ml s.c., te je kontinuirano primala odgovarajuću analgeziju i sedaciju, te infuziju. I dalje je imala postavljen urinarni kateter jer je morala ležati na leđima, a nije smjela ustajati iz kreveta. Sestrinska skrb za pacijenticu u poslijeoperacijskom periodu bazirala se na zadovoljavanje njenih osnovnih ljudskih potreba, vitalne funkcije, tretiranje boli, praćenje neurovaskularnog statusa, mobilizaciju i održavanje pozitivne slike o sebi. Poslijeoperacijska sestrinska skrb također je bila fokusirana na zbrinjavanje i sprječavanje poteškoća i komplikacija, edukaciju pacijentice i obitelji, te planiranje rehabilitacije. Poslijeoperacijske poteškoće koje su se javile kod pacijentice bile su mučnina i povraćanje kao posljedica anestezije, zbog čega je pacijentica odbijala uzimati hranu na usta. Pacijentica nije osjećala bolove jer je primala morfij od kojeg je kako navodi

imala vrtoglavice i halucinacije skakavaca. Treći dan nakon operacije pacijentica je prvi puta ustala iz kreveta uz pomoć medicinske sestre i fizioterapeuta, ustajanje je bilo postepeno, obzirom da je pacijentica ležala na leđima, prvo je uz pomoć okrenuta na bok, nakon toga u sjedeći položaj u kojem je bila nekoliko minuta, zatim je uz pridržavanje fizioterapeuta i medicinske sestre ustala iz kreveta i napravila par koraka, te se vratila ponovno u krevet. Ustajanje iz kreveta nakon operacije mora se odvijati postepeno, kako bi se spriječila pojava slabosti, vrtoglavice i nesvjestice. Nakon prvog ustajanja iz kreveta započeta je i fizikalna terapija, odnosno vježbe ekstremiteta u krevetu i vježbe disanja.

Peti dan nakon operacije pacijentica je premještena na Odjel. Na odjelu je rana redovito previjana, cijelila je per primam. Nastavljena je trombopofilaksa Clexanom 0,4 ml s.c., te antibiotska terapija, a prema potrebi je dobivala analgetike i sedative. Uklonjen je urinarni kateter. Zbog osjećaja mučnine pacijentica je slabije konzumirala hranu i tekućinu. Navodi da su joj se na odjelu javljale poteškoće sa spavanjem, i često buđenje tokom noći zbog položaja na leđima koji je zauzimala većinu vremena. Također navodi osjećaj boli koja se javljala u prsima i leđima prilikom kihanja i kašljanja, kao i kod malo dubljeg disanja. Pojavio se i osjećaj otežanog disanja i nestašice zraka. Zbog toga je koristila razne metode disanja pomoću pomagala za disanje i disanja u papirnatu vrećicu. Fizikalna terapija odvijala se pod nadzorom odjelnog fizioterapeuta. Pacijentica je ustajala iz kreveta uz pomoć fizioterapeuta, te hodala po sobi, a također je provodila i vježbe u krevetu. Pacijentici su uzete mjere za novu ortožu snimanjem tijela pomoću skenera. Ortožu je trebalo nositi prilikom ustajanja i hodanja, ali ju je pacijentica nosila i prilikom spavanja jer joj je tako bilo lakše spavati i imala je osjećaj sigurnost. Slika 3.2.6. prikazuje nošenje ortože nakon operacije prilikom ustajanja iz kreveta.



Slika 3.2.6. Nošenje ortože nakon operacije prilikom ustajanja iz kreveta

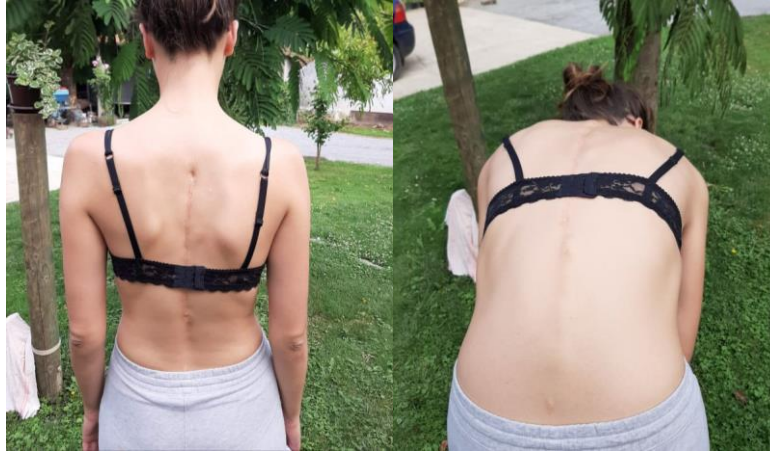Sestrinska skrb, nakon što je pacijentica premještena na odjel, odnosila se na redovito previjanje operativne rane, primjenu propisane terapije, poticanje pacijentice na uzimanje obroka, na pomoć pacijentici prilikom oblačenja, obavljanja osobne higijene, te pomoć pri odlasku na toalet. Medicinska sestra je poticala pacijenticu na samostalnost u obavljanju osnovnih ljudskih potreba, također je educirala pacijenticu o ponašanju i mjerama samozbrinjavanja u kućnim uvjetima, provodila je edukaciju pacijentice o važnosti pravilnog disanja i provođenju vježbi disanja kako bi ih pacijentica obavljala bez straha od pojave boli, te je poticala pacijenticu na izražavanje vlastitih stavova i mišljenja o osjećaju zadovoljstva nakon operacije.

Deseti postoperativni dan pacijentica se otpušta na kućnu njegu, s preporukom da se organizira fizikalna terapija u kući, da je potrebno izbjegavati opterećenje kralježnice, nošenje teškog tereta, da se ne preporuča sjedenje na niskom te da je potrebno nositi lumbo-sakralnu ortoza prilikom hodanja.

Nakon otpusta iz bolnice na kućnu njegu pacijentici je u procesu samozbrinjavanja pomagala majka. Majka je pružala pomoć pacijentici prilikom odlaska na toalet, prilikom obavljanja osobne higijene, tuširanja, pranja kose, rezanju noktiju na nogama, kao i prilikom oblačenja i obuvanja. Majka je također pružala pomoć pacijentici prilikom ustajanja i provođenja fizikalne terapije. Pacijentici je osigurala ortopedska pomagala poput povišenja za wc školjku, kao i prilagodbu kreveta na višu razinu da se pacijentica ne bi morala sagibati prilikom sjedenja na krevet i ustajanja s kreveta.

Mjesec dana od učinjenog operativnog zahvata stražnje spondilodeze pacijentica je izražavala osjećaj zadovoljstva učinjenom operacijom te cjelokupnim izgledom i držanjem tijela nakon operacije. Ožiljak od operativne rane je uredno zacijelio, a pacijentica se subjektivno dobro osjećala. Ortozu je nosila još 2 mjeseca nakon operacije prilikom hodanja i povremeno tijekom spavanja. Postepeno se vraćala svakodnevnim aktivnostima, izbjegavala je bilo kakva opterećenja kralježnice, te je svakodnevno provodila fizikalnu terapiju u kućnim uvjetima. Povremeno je odlazila na plivanje, trčanje i u teretanu kako bi ojačala paravertebralne mišiće.

Dvije godine od operacije uz redovito bavljenje sportom i provođenjem fizikalne terapije, pacijentica je vidno popravila držanje tijela i ojačala paravertebralne mišiće, te je skolioza manje izražena što je prikazano na slici 3.2.7.



Slika 3.2.7. Izgled kralježnice dvije godine nakon operacije

Pacijentica je danas zaposlena u kasinu, gdje je primorana stajati tijekom osmosatnog radnog vremena. Povremeno na poslu nosi cipele na visoku petu. Kod dugog stajanja počela je osjećati trnce u desnoj nozi i bol u lumbalnom dijelu kralježnice s lijeve strane. Prema pregledu fizijatra ordinirana je fizikalna terapija u trajanju od 10 dana. Fizikalna terapija uključivala je vježbe u bazenu, hidro masažu, struju, terapiju parafinskim oblogom, te vježbe za jačanje para-vertebralne muskulature i poboljšanje funkcionalnosti kralježnice. Nakon provedene fizikalne terapije pacijentici se bol u leđima smanjila, i navodi da se puno bolje osjeća, te da povremeno kada se pojavi bol popije analgetik.

3.3. Proces zdravstvene njege

U poslijeoperacijskom razdoblju sestra ima veliku ulogu u sprječavanju postoperativnih poteškoća i komplikacija pravilnim izvođenjem vještina iz područja zdravstvene njege. Također sestra sudjeluje i u rehabilitacijskom timu kako bi bolesniku povećala samostalnost i kvaliteta života. Sve postupke koje sestra radi vezane uz bolesnika mora raditi savjesno i prema osnovnim etičkim načelima zdravstvene njege. Fizikalnim pregledom bolesnika i razgovorom medicinska sestra prikuplja podatke o bolesniku, analizira ih, postavlja sestrinske dijagnoze, izrađuje plan zdravstvene njege, te u planu postavlja ciljeve i intervencije koje će se provoditi. Sestrinske intervencije i ciljevi moraju biti prilagođeni bolesniku i njegovim mogućnostima.

U procesu zdravstvene njege kod bolesnika nakon operacije kralježnice mogu se izdvojiti najčešće sestrinske dijagnoze:

- SMBS higijena, hranjenje, eliminacija, dotjerivanje (32);
- Otežano - neučinkovito disanje (33);
- Visok rizik za infekciju u/s operativnom ranom (32);
- Visok rizik za infekciju u/s urinarnim kateterom (32);
- Bol u/s operativnim zahvatom (34).

Neposredno nakon operacije kralježnice mogu biti otežane neke aktivnosti, koje je prije operacije bolesnik izvodio samostalno, poput oblačenja, obavljanja osobne higijene i eliminacije. Od iznimne je važnosti educirati pacijenta i pružiti mu pomoć prilikom obavljanja navedenih aktivnosti.

Sestrinska dijagnoza:

Smanjena mogućnost brige o sebi – osobna higijena u/s operativnim zahvatom.

Cilj:

Bolesnica će biti čista, bez neugodnih mirisa, očuvanog integriteta kože, osjećati će se ugodno.

Intervencije:

- procijeniti stupanj samostalnosti bolesnice
- definirati situacije u kojima bolesnica treba pomoć
- u dogovoru s bolesnicom napraviti plan održavanja osobne higijene
- osigurati potreban pribor i pomagala za obavljanje osobne higijene i poticati na korištenje
- osigurati privatnost
- osigurati dogovorenu temperaturu vode
- osigurati optimalnu mikroklimatske uvijete gdje se provodi osobna higijena oko 24°C
- promatrati i uočavati promjene na koži tijekom kupanja
- biti uz bolesnicu tijekom kupanja
- koristiti ph neutralne šampone
- urediti nokte na rukama i nogama
- bolesnici oprati kosu

Evaluacija:

Bolesnica je nakon provedenih intervencija čista, bez neugodnih mirisa, očuvanog integriteta kože, osjeća se ugodno.

Otežano/neučinkovito disanje jedna je od komplikacija koja se javlja nakon operacije kralježnice, a uzroci otežanog disanja su dugotrajan položaj na prsima tijekom operacije, sam operativni zahvat, bol, strah bolesnika od pojave boli i dr. Bolesnike treba pravilno educirati o tehnikama i načinima pravilnog disanja, kako bi si olakšali disanje te smanjili hiperventilaciju kao i osjećaj nestašice zraka.

Sestrinska dijagnoza:

Otežano - neučinkovito disanje u/s operativnim zahvatom.

Cilj:

Bolesnica će disati frekvencijom od 16 do 20 udaha u minuti.

Intervencije:

- pratiti respiratorni status bolesnice
- bilježiti saturaciju kisika u sestrinsku listu
- primijeniti analgetike prema odredbi liječnika

- uputiti bolesnicu da zauzme položaj koji joj najbolje odgovara
- uputiti bolesnicu da smanji brzinu i dubinu disanja
- podučiti bolesnicu vježbama disanja
- podučiti bolesnicu dijafragmalnom disanju
- biti uz bolesnicu i podučiti ju učinkovitoj tehnici disanja
- osigurati bolesnici papirnatu vrećicu u koju će disati
- uputiti bolesnicu da papirnatom vrećicom prekrije usta i nos
- pratiti zvukove disanja
- prema potrebi primijeniti ordiniranu terapiju kisikom
- umiriti bolesnicu

Evaluacija:

Bolesnica lakše diše frekvencijom od 16 do 20 udaha u minuti.

Kirurška rana idealno je mjesto za ulazak bakterija u organizam čovjeka. Ako se kirurška rana ne zbrinjava prema pravilima, može doći do pojave infekcije, kao i mogućnosti nastanka određenih komplikacija vezanih uz kiruršku ranu, a samim time i do produljenog bolničkog liječenja. Stoga je od iznimne važnosti pridržavanje mjera asepse prilikom previjanja rane kako bi se izbjegla kontaminacija infektivnim agensima.

Sestrinska dijagnoza:

Visok rizik za infekciju u/s operativnom ranom.

Cilj:

Tijekom hospitalizacije neće biti simptoma niti znakova infekcije, rana će ostati čista, bez crvenila i sekrecije.

Intervencije:

- mjeriti vitalne funkcije (tjelesnu temperaturu mjeriti 2x dnevno prema potrebi i češće)
- pratiti i uočiti pojavu znakova i simptoma infekcije
- pratiti laboratorijske nalaze i izvijestiti o svakoj promjeni upalnih parametara
- pravilno uzeti i poslati uzorke za mikrobiološku analizu prema uputi liječnika (bris rane), evidentirati učinjeno te izvijestiti o rezultatima pretraga
- održavati pravilnu higijenu ruku i obući rukavice prema standardu prije previjanja rane

- redovito previjanje rana
- pridržavati se mjera asepse kod previjanja rana
- primijeniti antibiotik prema pisanoj uputi liječnika

Evaluacija:

Tijekom hospitalizacije nije bilo simptoma i znakova infekcije, rana je ostala čista, bez crvenila i sekrecije, cijeli per primam.

U bolničkoj sredini infekcije mokraćnih putova posljedica su kateteriziranja mokraćnog mjehura. Uzrok infekcije obično su bakterije koje se inače nalaze na bolesnikovoj perianalnoj regiji ili mikroorganizmi koji se nalaze na rukama zdravstvenih djelatnika. Kako bi se izbjegla infekcija mokraćnih puteva uslijed kateterizacije važno je prilikom postavljanja katetera koristiti sterilan pribor i pridržavati se mjera asepse.

Sestrinska dijagnoza:

Visok rizik za infekciju u/s urinarnim kateterom

Cilj:

Tijekom hospitalizacije neće biti simptoma niti znakova infekcije, urin će biti makroskopski čist, svjetlo žute boje, bez mirisa i sedimenta.

Intervencije:

- mjeriti vitalne znakove (tjelesnu temperaturu afebrilnim pacijentima mjeriti dva puta dnevno)
- pratiti promjene vrijednosti laboratorijskih nalaza i izvijestiti o njima
- pratiti izgled urina
- prije postavljanja urinarnog katetera poslati urin na mikrobiološku analizu
- urin iz urinarnog katetera poslati na mikrobiološku analizu
- vrh urinarnog katetera nakon promjene poslati na mikrobiološku analizu
- održavati higijenu perianalne regije nakon eliminacije prema standardu
- njega urinarnih katetera prema standardu
- primijeniti antibiotsku profilaksu prema pisanoj odredbi liječnika

Evaluacija:

Tijekom hospitalizacije nije došlo do pojave infekcije, urin je bistar svjetlo žute boje bez mirisa i sedimenta.

Bol koja nastaje uslijed skolioze obično je posljedica pritiska na diskove kralježnice, preopterećenosti mišića, te istegnuća, nadraženosti i pritiska na živce. Zauzimanje asimetričnog položaja uslijed dugotrajnog sjedenja ili stajanja može biti popraćeno grčevima u mišićima te pojavom boli i umora. Bolovi u leđima utječu na svakodnevne aktivnosti, a bol se najčešće javlja u torakalnom i lumbalnom dijelu, također se može pojaviti u ramenima, kukovima te kao glavobolja. Bol je neugodan osjećaj koji se javlja nakon operacije, no u ovom slučaju bol je zbog osnovne bolesti, bila prisutna i prije operativnog zahvata.

Sestrinska dijagnoza:

Bol u/s operativnim zahvatom/osnovnom bolesti.

Cilj:

Bolesnica će na skali boli iskazati nižu razinu boli od početne nakon provedenih intervencija.

Intervencije:

- uspostaviti odnos povjerenja s bolesnicom
- promatrati znakove koji upućuju da bolesnica trpi bolove
- prikupiti podatke o postojanju boli, intenzitetu i vremenu javljanja
- procjena boli pomoću vizualne analogne skale („VAS“ skala)
- primijeniti tehnike uklanjanja ili smanjivanja boli
- objasniti pacijentu da zauzme ugodan položaj
- primijeniti ordinirani analgetik
- procijeniti učinkovitost terapije
- prema odredbi liječnika primijeniti opioidne analgetike ili sedative
- educirati bolesnicu tehnikama relaksacije

Evaluacija:

Bolesnica na skali boli iskazuje nižu razinu boli od početne.

4. RASPRAVA

Skolioza koja se pojavljuje prije navršenih 10 godina života može biti posljedica urođenih vertebralnih anomalija, neuromuskularnih bolesti, sindroma povezanih sa skoliozom ili idiopatskog uzroka. Skolioza može imati ozbiljne posljedice za razvoj pluća. U nekim slučajevima skolioza koja se pojavljuje prije puberteta napreduje unatoč konzervativnom liječenju, a njezino napredovanje istodobno s razvojem plućnih alveola može ozbiljno promijeniti respiratornu funkciju. Svaka deformacija i gubitak fleksibilnosti u kompleksu kralježak-rebro-sternum potaknut progresijom skolioze mijenja dinamički kapacitet dišnog sustava i negativno utječe na razvoj alveola u smislu njihovog broja i volumena (35).

Ukoliko se skolioza ne liječi može doći do progresije i teških deformiteta prsnog koša i trupa što smanjuje funkciju pluća, cjelokupno kondicijsko stanje, radnu sposobnost i kvalitetu života (36).

Dragić i suradnici proveli su istraživanje na 20 djevojčica koje su liječene Cheneau ortozom na Institutu za fizikalnu medicinu i rehabilitaciju „Dr. Miroslav Zotović“ u Banja Luci, u razdoblju od 2006. do 2013. godine. Djevojčice su odabrane slučajnim odabirom, a kriteriji uključivanja bili su dvostruka idiopatska torakolumbalna skolioza preko 20 stupnjeva po Cobbu na početku liječenja, kontinuirani tretman Cheneau ortozom i vježbe pod kontrolom tima stručnjaka do prestanka rasta i postizanja zrelosti kostiju. Djevojke su nosile ortozu 22 sata dnevno i svakodnevno provodile vježbe po 2 sata, sve do prekida liječenja. Provedenim istraživanjem dokazali su da se primjenom ortoze može spriječiti napredak skolioze. Primarni ciljevi u liječenju skolioze kao smanjenje krivulje i zaustavljanje napredovanja krivulje, postignuto je na kraju liječenja u 90% djevojčica. Smanjenje torakalnih krivulja u ovom istraživanju zabilježeno je kod 50% djevojčica, a lumbalnog kod 70%, što dokazuje učinkovitost Cheneau ortoze. Da bi ortoza bila učinkovita, mora biti funkcionalna, mora se nositi redovito, a liječenje bi trebalo trajati do kraja procesa rasta. U prosjeku, djevojčice su nosile ortozu 4,5 godine i redovito vježbale, što zajedno s funkcijom ortoze, naglašava važnost kontinuirane suradnje između djeteta, njihovih roditelja i liječnika (37).

Povijesno je indikacija za operaciju skolioze bila postavljena na zakrivljenje kralježnice od 50° Cobbovog kuta, ali ta granica Cobbovog kuta uvelike varira unutar kirurške zajednice i danas se u Njemačkoj operiraju pacijenti s krivuljama manjim od 35° (38).

Hawes je ukazano da operacija skolioze uključuje rizike poput većeg gubitka krvi, urinarne infekcije zbog kateterizacije, pankreatitis, opstrukciju crijeva zbog imobilizacije za vrijeme i nakon operacije. Također navodi i komplikacije koje se mogu pojaviti za vrijeme i nakon operacije kralježnice, a to su: smrt i neurološka oštećenja poput djelomične ili potpune paraplegije, kvadriplegije ili deficit perifernog živca; gubitak normalne funkcije kralježnice; postoperativna bol; infekcije i upalni procesi; napredak deformiteta kralježnice; povećana sagitalna deformacija i pogoršanje rebrene grbe nakon fuzije (39).

Za pacijente čija skolioza napreduje, kirurgija kralježnice, odnosno fuzija kralježnice je optimalan tretman za ispravljanje i stabiliziranje deformiteta, čime se održava što je moguće više pokretnih segmenata kralježnice i zaustavlja se napredovanje zakrivljenosti (40).

Kao što su istakli Goldberg i suradnici, fuzija kralježnice u bolesnika sa skoliozom zamjenjuje jednu patologiju - zakrivljena kralježnica, drugom - ukočena kralježnica, te su zbog toga indikacije za korektivne operacije kod bolesnika sa skoliozom uglavnom kozmetičke (38).

Weiss je izvijestio da se postoperativna rehabilitacija skolioze sastoji od stabilizaciji držanja tijela i respiratornih vježbi koje traju nekoliko sati dnevno (od 5,5 do 7 sati). Pored liječenja boli lijekovima, primjenjuje se i fizioterapija boli, fizikalna terapija, akupunktura te psihološka potpora (41).

Postoperativno se fizikalna terapija i drugi rehabilitacijski modeli često koriste za poboljšanje razine aktivnosti pacijenta, poboljšanje raspona pokreta i jačanje mišića.

Većina autora favorizira specifične rehabilitacijske tehnike kao dio multidisciplinarnog pristupa. Na primjer, Tarnanen i suradnici naglasili su važnost održavanja neutralnog položaja kralježnice i jačanje paravertebralnih mišića (42).

U većini literature rehabilitacija nakon fuzije kralježnice je slabo definirana, a tamo gdje se spominje fizikalna terapija ona je često podijeljena na aktivnu i pasivnu. Aktivna fizikalna terapija dijeli se u nekoliko kategorija, a to su: kardiovaskularne vježbe (uključujući aerobni rad na biciklu ili hodanje), opći trening snage, kontrola motorike/trening stabilnosti, pokretljivost mekih tkiva i živaca, pokretljivost zglobova/istezanje zglobova, edukacija pacijenta i psihosocijalne intervencije. Pasivna fizikalna terapija kao što je ultrazvuk, električna stimulacija, topli parafin i ostali modeli se slabo koriste u posljednja 2 desetljeća. Većina autora preporučuje prilagođavanje programa fizikalne terapije na temelju potreba svakog pacijenta, također ističu i liječenje bilo kakvih psihosocijalnih prepreka u oporavku (43).

Wong, Yuen, Chow i Irwin proveli su retrospektivno istraživanje, te izvijestili da je 7% bolesnika imalo bolove u leđima ili zdjelici 12 mjeseci nakon operacije skolioze (44), dok su Upasani i suradnici otkrili pogoršanje boli od dvije godine nakon operacije (45).

Osnova rehabilitacije, uz edukaciju bolesnika je i fizikalna terapija koja se provodi nakon operativnog zahvata s ciljem i svrhom što bržeg vraćanja i očuvanja funkcije kralježnice, poboljšanja kvalitete života, te sigurno vraćanje svakodnevnim aktivnostima.

5. ZAKLJUČAK

Skolioza se danas liječi s četiri metode liječenja, a one su praćenje i promatranje, fizikalna terapija, liječenje ortozom i operativno liječenje. U radu je kroz prikaz slučaja pacijentice nakon operacije kralježnice opisan sestrinski dijagnostički i terapijski pristup, prikazana je klinička slika, te proces zdravstvene njege. Specifičnosti zdravstvene njege u rehabilitaciji nakon operacije kralježnice prikazane su kroz sve faze rehabilitacije, usporedno sa prikazom slučaja. U pružanju zdravstvene njege u rehabilitaciji nakon operacije kralježnice, medicinska sestra ima bitnu ulogu, jer svojim znanjem i vještinama pomaže u procesu liječenja i rehabilitaciji bolesnika, brinući o zadovoljavanju njegovih osnovnih ljudskih potreba i pružajući mu psihološku podršku. Najbitnija sestrinska dijagnoza kod bolesnika sa operacijom kralježnice je bol, a zadaća medicinske sestre je da pomogne bolesniku u njezinom suzbijanju i liječenju.

6. LITERATURA

1. Keros P., Andreis I., Gamulin M. Anatomija i fiziologija, Školska knjiga, Zagreb, 2005.
2. Moore KL, Dalley AF, Agur AMR. Back. U: Moore KL, Dalley AF, Agur AMR, urednici. Clinically oriented anatomy, 6. izdanje. Baltimore: MD; 2010;439-507.
3. Bogduk N. Basic biomechanics. U: Bogduk N, urednik. Clinical anatomy of the lumbar spine and sacrum, 4. izdanje. London: Churchill Livingstone; 2005;63-76.
4. MSD priručnik dijagnostike i terapije. Idiopatska skolioza. Dostupno na: <http://www.msd-prirucnici.placebo.hr/msd-prirucnik/pedijatrija/bolesti-kostiju-i-vezivnog-tkiva-u-djece/idiopatska-skolioza> Pristupano: 05.07.2020.
5. Pećina M., Strinović, B. i Antičević, D. Mogućnost liječenja skolioza i kifoza otkrivenih u školsko doba. Zbornik radova i kongresa liječnika školske medicine Jugoslavije. Zagreb, 1980;415-419.
6. Pećina M., i sur. Ortopedija. Medicinska biblioteka. Zagreb, 2000;155-156.
7. Kovač V., i Pećina M. Kralježnica i zdjelica. Ortopedija. Naklada Ljevak. Zagreb, 2000.
8. Weinstein SL, Dolan LA, Spratt KF, et al. Health and function of patients with untreated idiopathic scoliosis: a 50-year natural history study. JAMA 2003;289:559–567.
9. Radišić D., Miletić M., Berković-Šubić M., Hofmann G. Respiratorna fizioterapija kod adolescentnih idiopatskih skolioza (AIS). Physiotherapia Croatica 2016;14:165-168.
10. Janicki JA, Alman B. Scoliosis: review of diagnosis and treatment. Pediatr Child Health. 2007;12(9):771-6.
11. Karol LA. The natural history of early-onset scoliosis. J Pediatr Orthop. 2019;39:38-43.
12. Jada A, Mackel CE, Hwang SW, Samdani AF, Stephen JH, Bennett JT, i sur. Evaluation and management of adolescent idiopathic scoliosis: a review. Neurosurg Focus. 2017;43(4):2.
13. Kotwicki T. Evaluation of scoliosis today: examination, X-ray and beyond. Disabil Rehabil. 2008;30(10):742-51.
14. Radišić D., Miletić M., Berković-Šubić M., Hofmann G. Respiratorna fizioterapija kod adolescentnih idiopatskih skolioza (AIS). Physiotherapia Croatica 2016;14:165-168.
15. Weiss HR, Negrini S, Hawes MC, Rigo M, Kotwicki T, Grivas TB, Maruyama T: Physical exercises in the treatment of idiopathic scoliosis at risk of brace treatment – SOSORT consensus paper 2005. Scoliosis 2006;1:6.
16. Kosinac, Z. Kineziterapija sustava za kretanje. Gopal d.o.o. Zagreb. 2008.

17. Đapić T., Jelić M., Miličić G., Bulat Wuersching S., ur. Konzervativno liječenje skolioza i kifoza: knjiga simpozija. Zagreb: Kuća zdravlja d.o.o. 2010.
18. Tretinjak Matasić, N. Fizikalna terapije skolioze: Posebni osvrt na kineziterapijski tretman skolioze po metodi Katharine Schroth. U Đapić, T., Jelić, M., Miličić, G., & Bulat Wursching, S. (ur.), Konzervativno liječenje skolioza i kifoza: Knjiga simpozija. Zagreb: Kuća zdravlja d.o.o. 2010.
19. Bulat Wuersching S, ur. Neoperacijsko liječenje skolioza i kifoza: knjiga simpozija s međunarodnim sudjelovanjem "Neoperacijsko liječenje skolioza i kifoza" održanog u Zagrebu u studenom 2015. Zagreb: Kuća zdravlja d.o.o.; 2015.
20. Shaughnessy WJ. Advances in scoliosis brace treatment for adolescent idiopathic scoliosis. *Orthop Clin N Am* 2007;38:469-75.
21. Antičević D. Skolioze i adolescencija. *Medicus*. 2010;19(1):51-60.
22. Canavese F, Dimeglio A. Normal and abnormal spine and thoracic cage development. *World J Orthop*. 2013;4(4):167-74.
23. Franić M. Meta - analiza uspješnosti prednjeg i stražnjeg operacijskog pristupa u trodimenzijskom ispravljanju idiopatske torakalne skolioze. Disertacija. Sveučilište u Zagrebu Medicinski fakultet. Zagreb, 2009.
24. Mahar AT, Bagheri R, Oka R, Kostial P, Akbarnia BA. Biomechanical comparison of different anchors (foundations) for the pediatric dual growing rod technique. *Spine J*. 2008;8(6):933-9.
25. Akbarnia BA, Breakwell LM, Marks DS, McCarthy RE, Thompson AG, Canale SK, i sur. Dual growing rod technique followed for three to eleven years until final fusion: the effect of frequency of lengthening. *Spine*. 2008;33(9):984-90.
26. Beauchamp EC, Anderson RCE, Vitale MG. Modern surgical management of early onset and adolescent idiopathic scoliosis. *Neurosurgery*. 2019;84(2):291-304.
27. Bišćević M. i suradnici. Stražnja korektivna spondilodeza - metoda izbora operativnog tretmana skolioza. Dostupno na: <http://biscevic.blogspot.com/2013/06/straznja-korektivna-spondilodeza-metod.html> Pristupano: 17.07.2020.
28. Jang Woo Lee, et al. Successful Surgery for Scoliosis Supported by Pulmonary Rehabilitation in a Duchenne Muscular Dystrophy Patient With Forced Vital Capacity Below 10%. *Ann Rehabil Med* 2013;37(6):875-878.
29. Weiss HR: Spinal deformities rehabilitation - state of the art review. *Scoliosis*. 2010;5:28.
30. Vrečić A. et al. Značaj Šrot metode u rehabilitaciji dece sa strukturalnom idiopatskom skoliozom. *MedPodml* 2019;71(1):33-38.

31. Kosinac, Z. Kineziterapija sustava za kretanje. Split: Udruga za šport i rekreaciju djece i mladeži grada Splita. 2002.
32. Šepec S. i sur. Sestrinske dijagnoze. Hrvatska komora medicinskih sestara. Zagreb, 2011.
33. Abou Aldan D. i sur. Sestrinske dijagnoze III. Hrvatska komora medicinskih sestara. Zagreb, 2015.
34. Kadović M. i sur. Sestrinske dijagnoze II. Hrvatska komora medicinskih sestara. Zagreb, 2013.
35. Cunin V. Early-onset scoliosis – Current treatment. *Orthopaedics & Traumatology: Surgery & Research*. 2015;101:109–118.
36. Jandrić S. Idiopatske skolioze *Med Pregl Novi Sad*. 2012; 65(1-2):35-40.
37. Dragić D., Stevanović-Papić Đ. , Talić G. , Tomić N. , Šolaja-Košćica V. Cheneau Brace In The Treatment Of Idiopathic Scoliosis. *Scr Med* 2014;45:67-72.
38. Weiss HR. Adolescent Idiopathic Scoliosis – case report of a patient with clinical deterioration after surgery. *Patient Safety in Surgery* 2007;1(7):1-5.
39. Hawes M: Impact of spine surgery on signs and symptoms of spinal deformity. *Pediatr Rehabil* 2006;9(4):318-39.
40. Daryabor A. et al. Efficacy of Corrective Surgery for Gait and Energy Expenditure in Patients with Scoliosis: A Literature Review. *Asian Spine J* 2018;12(5):1-965.
41. Weiss HR. Rehabilitation of scoliosis patients with pain after surgery. *Studies in Health Technology and Informatics*. 2002;88:250-253.
42. Tarnanen S, Neva MH, Kautiainen H, Ylinen J, Pekkanen L, Kaistila T, et al: The early changes in trunk muscle strength and disability following lumbar spine fusion. *Disabil Rehabil* 2013;35:134–139.
43. Madera M. et al. The role of physical therapy and rehabilitation after lumbar fusion surgery for degenerative disease: a systematic review. *J Neurosurg Spine*. 2017;26:694–704.
44. Wong GT, Yuen VM, Chow BF, Irwin MG. Persistent pain in patients following scoliosis surgery. *European Spine Journal*. 2007;16,1551–1556.
45. Upasani VV, Caltoun C, Petcharaporn M, Bastrom TP, Pawelek JB, Betz RR, Newton PO. Adolescent idiopathic scoliosis patients report increased pain at five years compared with two years after surgical treatment. *Spine*. 2008;33,1107–1112.

7. SAŽETAK

Operacija skolioze kod bolesnika uglavnom je indicirana iz kozmetičkih i psiholoških razloga, stoga mora biti odabran operativni postupak koji će dovesti do najboljeg mogućeg kliničkog izgleda i ravnoteže. Danas još uvijek ne postoje konkretni dokazi za to da operacija može promijeniti znakove i simptome skolioze, ali postoji malo dokaza da fizikalna terapija može pomoći u poboljšanju kvalitete života. Edukacija bolesnika o važnosti provođenja fizikalne terapije i bavljenja tjelesnom aktivnosti je kamen temeljac u rehabilitaciji nakon operacije skolioze. U razdoblju rehabilitacije nakon operacije kralježnice medicinska sestra ima veliku ulogu u sprječavanju postoperativnih poteškoća i komplikacija pravilnim izvođenjem vještina iz područja zdravstvene njege, ona također sudjeluje u rehabilitacijskom timu kako bi bolesniku povećala samostalnost i kvaliteta života.


Ključne riječi: skolioza, rehabilitacija, uloga medicinske sestre

8. SUMMARY

Scoliosis surgery in patients is mainly indicated for cosmetic and psychological reasons, so a surgical procedure must be chosen that will lead to the best possible clinical appearance and balance. Today, there is still no concrete evidence that surgery can change the signs and symptoms of scoliosis, but there is little evidence that physical therapy can help improve quality of life. Educating patients about the importance of conducting physical therapy and engaging in physical activity is a cornerstone in rehabilitation after scoliosis surgery. In the period of rehabilitation after spinal surgery, the nurse plays a major role in preventing postoperative difficulties and complications by properly performing health care skills, she also participates in the rehabilitation team to increase the patient's independence and quality of life.

IZJAVA O AUTORSTVU ZAVRŠNOG RADA

Pod punom odgovornošću izjavljujem da sam ovaj rad izradio/la samostalno, poštujući načela akademske čestitosti, pravila struke te pravila i norme standardnog hrvatskog jezika. Rad je moje autorsko djelo i svi su preuzeti citati i parafraze u njemu primjereno označeni.

Mjesto i datum	Ime i prezime studenta/ice	Potpis studenta/ice
U Bjelovaru, <u>06.10.2020.g.</u>	DAVORKA PERNAR	

Prema Odluci Veleučilišta u Bjelovaru, a u skladu sa Zakonom o znanstvenoj djelatnosti i visokom obrazovanju, elektroničke inačice završnih radova studenata Veleučilišta u Bjelovaru bit će pohranjene i javno dostupne u internetskoj bazi Nacionalne i sveučilišne knjižnice u Zagrebu. Ukoliko ste suglasni da tekst Vašeg završnog rada u cijelosti bude javno objavljen, molimo Vas da to potvrdite potpisom.

Suglasnost za objavljivanje elektroničke inačice završnog rada u javno dostupnom nacionalnom repozitoriju

DAVORKA PERMAR

ime i prezime studenta/ice

Dajem suglasnost da se radi promicanja otvorenog i slobodnog pristupa znanju i informacijama cjeloviti tekst mojeg završnog rada pohrani u repozitorij Nacionalne i sveučilišne knjižnice u Zagrebu i time učini javno dostupnim.

Svojim potpisom potvrđujem istovjetnost tiskane i elektroničke inačice završnog rada.

U Bjelovaru, 06.10.2020.g.

Permar Davorka
potpis studenta/ice

Valentina Pernar

Matije Gupca 37, Špišić Bukovica

I Z J A V A

Ja, Valentina Pernar, rođena 11.8.1996., dajem suglasnost svojoj majci Davorki Pernar da koristi moju medicinsku dokumentaciju u svrhu pisanja završnog rada na Veleučilištu Bjelovar, smjer sestrinstvo.

Valentina Pernar



U Virovitici, 25. 9. 2020.