

# Etioopatogeneza seboroične keratoze kože glave i vrata

---

Weller, Ana

Undergraduate thesis / Završni rad

2020

Degree Grantor / Ustanova koja je dodijelila akademski / stručni stupanj: **Bjelovar University of Applied Sciences / Veleučilište u Bjelovaru**

Permanent link / Trajna poveznica: <https://um.nsk.hr/um:nbn:hr:144:807394>

Rights / Prava: [In copyright](#)/[Zaštićeno autorskim pravom.](#)

Download date / Datum preuzimanja: **2025-02-20**



Repository / Repozitorij:

[Digital Repository of Bjelovar University of Applied Sciences](#)



VELEUČILIŠTE U BJELOVARU  
PREDDIPLOMSKI STRUČNI STUDIJ SESTRINSTVA

**ETIOPATOGENEZA SEBOROIČNE KERATOZE KOŽE  
GLAVE I VRATA**

Završni rad br.89/SES/2019

Ana Weller

Bjelovar, listopad 2020.



**Veleučilište u Bjelovaru**

**Trg E. Kvaternika 4, Bjelovar**

## 1. DEFINIRANJE TEME ZAVRŠNOG RADA I POVJERENSTVA

Kandidat: **Weller Ana**

Datum: 15.10.2019.

Matični broj: 001774

JMBAG: 0314017800

Kolegij: **PATOLOGIJA**

Naslov rada (tema): **Etiopatogeneza seboroične keratoze kože glave i vrata**

Područje: **Biomedicina i zdravstvo**

Polje: **Kliničke medicinske znanosti**

Grana: **Patologija**

Mentor: **doc. dr. sc. Elizabeta Horvatić**

zvanje: **docent**

Članovi Povjerenstva za ocjenjivanje i obranu završnog rada:

1. Živko Stojčić, dipl.med.techn., predsjednik
2. doc. dr. sc. Elizabeta Horvatić, mentor
3. dr. sc. Rudolf Kirstj, član

## 2. ZADATAK ZAVRŠNOG RADA BROJ: 89/SES/2019

Seboroična keratoza je jedna od najčešćih nekanceroznih izraslina na koži u starijih osoba. Seboroična keratoza obično se pojavljuje kao smeđa, crna ili svijetlo smeđa izraslina na licu, prsima, ramenima ili leđima. Povremeno se pojavljuje pojedinačno, ali je češće da će se pojaviti više izraslina. Iako mogu izgledati kao rak kože, te izrasline nisu kancerogene. Točan uzrok seboroične keratoze nije poznat, pretpostavlja se da nekoliko faktora ima snažan utjecaj na pojavljivanje seboroične keratoze. Seboroična keratoza se najčešće javlja na dijelovima tijela koje često izlažemo suncu, smatra se da su UV zrake potencijalni uzrok seboroične keratoze. Budući da se seboroična keratoza može pojaviti i na drugim dijelovima tijela, izlaganje sunčevim zrakama zasigurno nije jedan jedini uzrok tog stanja. Ovim će se radom analizirati biopsijski materijal sjezene nakon traume dobiven s kirurškog kliničkog odjela za trogodišnji period (2016. - 2018.). Zadatak pristupnika odnosno cilj ovog rada je utvrditi etiopatogenezu, učestalost odnosno distribuciju seboroične keratoze kože glave i vrata. Pristupnica treba prikupiti i obraditi podatke u skladu s ciljevima studije.

Zadatak uručen: 15.10.2019.

Mentor: **doc. dr. sc. Elizabeta Horvatić**



## ZAHVALA

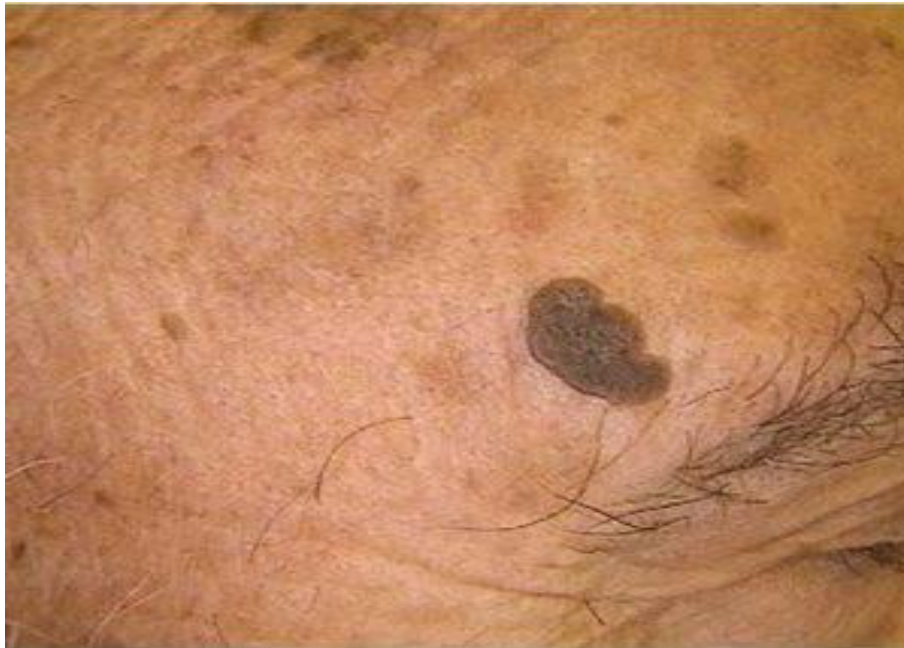Prvenstveno se želim zahvaliti svojoj mentorici izv. prof. Elizabeti Horvatić, prim. dr. med. na prenesenom znanju i vjeri u mene, da mogu biti dobra medicinska sestra. Isto tako, želim se zahvaliti svim profesorima Veleučilišta u Bjelovaru na njihovom radu i trudu da nas nauče svemu što sada posjedujemo po završetku našeg obrazovanja. Također bih zahvalila svojoj obitelji i prijateljima na podršci i snazi koju su mi pružali.

## Sadržaj

<a href="#">1.UVOD</a>	1
<a href="#">2.CILJ RADA</a>	5
<a href="#">3. METODE</a>	6
<a href="#">4.REZULTATI</a>	9
<a href="#">4.1.Etiopatogeneza</a>	16
<a href="#">4.2 Uzrok nastanka</a>	17
<a href="#">4.3 Liječenje</a>	17
<a href="#">5. RASPRAVA</a>	18
<a href="#">5.1. Uloga medicinske sestre</a>	19
<a href="#">6. ZAKLJUČAK</a>	21
<a href="#">7.LITERATURA</a>	23
<a href="#">8.OZNAKE KRATICA</a>	25
<a href="#">9.SAŽETAK</a>	26
<a href="#">10. SUMMARY</a>	27

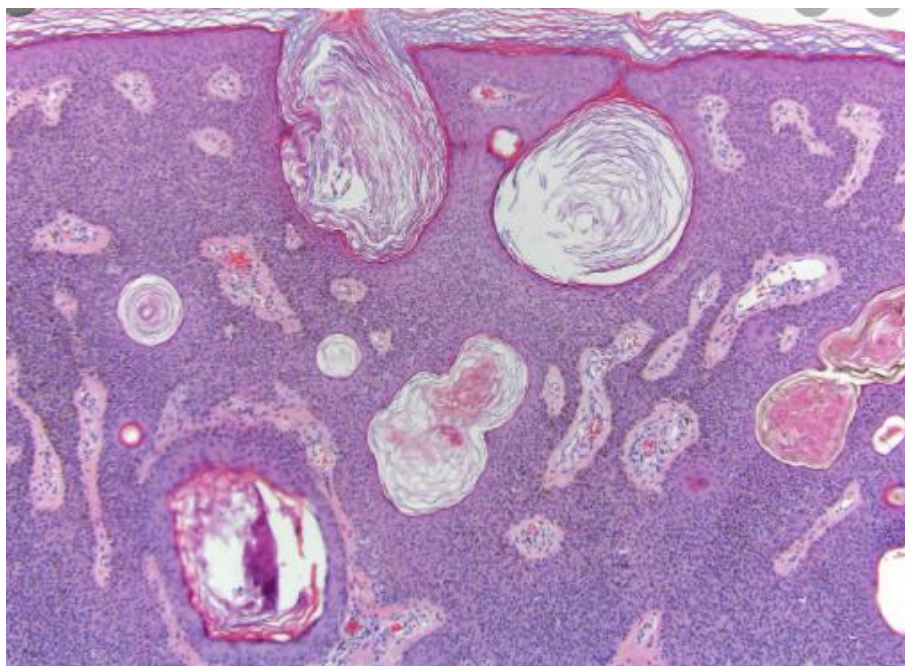
## 1.UVOD

Koža je prema definiciji najveći ljudski organ koji ima mnogobrojne uloge, a sastoji se od tri sloja; *epidremis* (pousmina), *dermis* (korijum) te *subkutis* (potkožno tkivo) (1). Svaki je sloj građen od različitih stanica, pa tako u *epidermisu* nalazimo pet slojeva, a to su; *stratum basale* (temeljni sloj), *stratum spinosum* (nazubljeni sloj), *stratum granulosum* (zrnati sloj), *stratum lucidum* (svijetli sloj), koji nije obavezan), te *stratum corneum* (rožnati sloj). *Epidermis* i *dermis* su odvojeni bazalnom membranom. *Dermis* je za razliku od *epidermisa* nekoliko puta deblji sloj, te se sastoji *papilarnog* ili površinskog, te *retikularnog* ili dubljeg sloja, a strukturom je sačinjen od kolagena i elastičnih vlakana, dok je *subcutis* ili *hypodermis* (potkožno tkivo) građen od masnih stanica u kojem su smještene krvne i limfne žile (1).



Slika 1.1 Makroskopski izgled seboroične keratoze

Samim time što je koža najveći organ, ona je ujedno i najizloženiji organ vanjskim utjecajima. Ako se u organizmu događaju određene hormonalne promjene, vidljivo je na koži pojavom akni. Ako organizam nije dovoljno opskrbljen kisikom, afirmirat će se pojavom plavkaste boje usana i prstiju, što se zove cijanoza, ako se čovjek prekomjerno izlaže suncu, doći će do pojave „opeklina“ 1 do 2 sata nakon izlaganja(2). Osim što se trenutno vide posljedice prekomjernog izlaganja suncu, tu su uvijek i posljedice koje dolaze s vremenom.



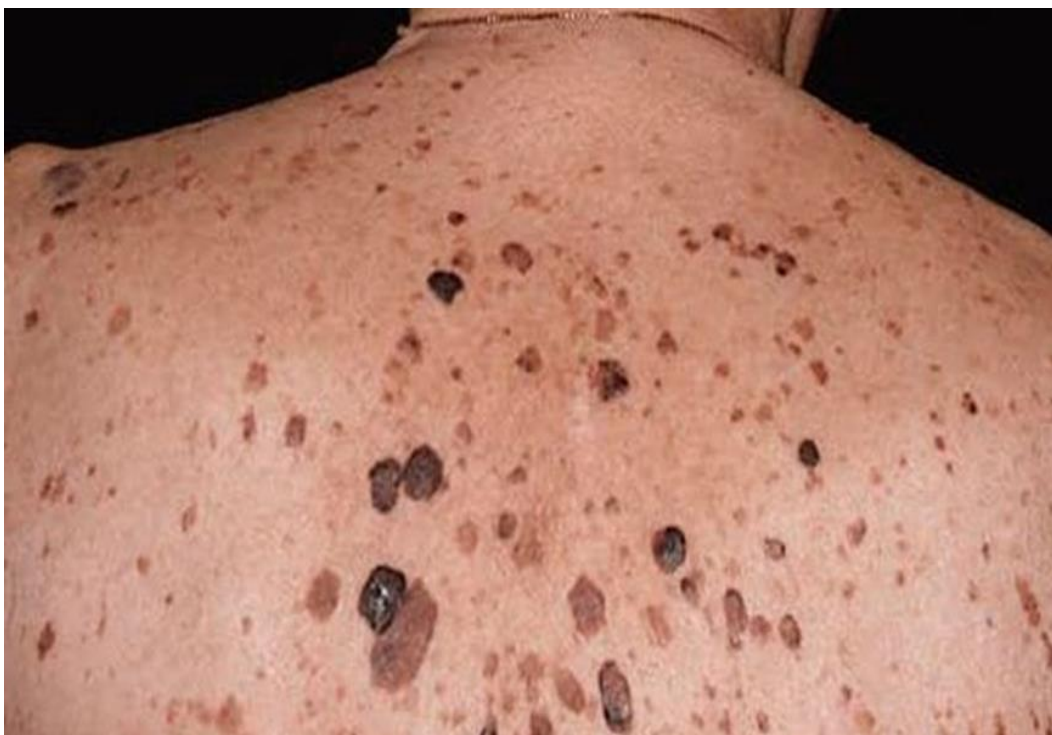Slika 1.2 Mikroskopski preparat seboroične keratoze obojen Hemalaun eozin metodom (HE, x100).

Seboroične keratoze predstavljaju pigmentirane kožne novotvorine, a oni su najčešći benigni epitelni tumori čija se učestalost povećava s godinama.(3). Na histološkoj razini može se razlikovati šest podtipova: hiperkeratotični tip; akantotički tip; retikularni / adenoidni tip; klonski tip; razdraženi tip; melanoakanthoma. Za hiperkeratotski tip karakteristično da klinička diferencijalna dijagnoza uključuje virusne bradavice i solarnu keratozu. Dermatoskopski pregledi se fokusiraju na područja koja imaju minimalnu hiperkeratozu, te se potiču da identificiraju izljeve i grebene koji održavaju papilomatozne promjene epidermisa. U slučaju kada je praćena otvorima nalik na komedeon ili ciste slične miljama, dijagnosticiranje hiperkeratotskog tipa seboroične keratoze je nedvojbeno u odnosu na dijagnozu virusne bradavice ili solarne keratoze (4). Kod akantotičkog tipa seboroične keratoze epiderma je izrazito zadebljana i sadrži brojne pseudorožnate ciste. Predstavlja najčešći podtip seboroične keratoze, kao takav pokazuje dermatoskopske nalaze seboroičnih keratoza kao što su otvor nalik na komedu, ciste slične miljama, te krvnih žila. Kod dijagnosticiranja ovog podtipa može se naići na problem, odnosno otežano dijagnosticiranje u visoko pigmentiranim lezijama. Ako se nadraže ili su bile izložene traumama dermatoskopski nalazi mogu biti atipični (4). Mrežasta vrsta seboroičnih keratoza s tankim traktima bazaloidnih tumorskih stanica koji se protežu od epidermisa do dermisa i time tvore retikularnu arhitekturu, smatraju se retikularnim tipom seboroične keratoze. Uz to za njih se smatra da su vrlo povezani

solarnim lentigom prema kliničkoj i histopatološkoj osnovi. Prema stupnju znanja i spoznaja nisu zabilježeni detaljne dermatoskopske karakteristike mrežastog tipa seboroičnih keratoza (4). Klonski tip seboroičnih keratoza predstavlja dobro ograničena gnijezda bazaloidnih tumorskih stanica koje često u sebi sadrže naslage melanina. Kod ovog tipa, kao i kod prethodnih, prisutni su otvori poput komeda i cista nalik miljama, no naspram prethodnih imaju oštro razgraničene lezije, što uvelike olakšava dijagnosticiranje, no za konačnu dijagnozu potreban je histopatološki pregled. Za nepigmentirane tipove karakteristično je prisustvo polimorfničkih žila koje su glomerularne, linearno nepravilne i točkaste zajedno s „bijelom mrežicom“ (4).

Kod nadraženog tipa, karakteristike prethodnih tipova komedona i cista nalik miljama nije prisutan. Umjesto toga tipičan dermoskopski nalaz ovog podtipa je male, okrugle, ružičaste strukture na bijeloj podlozi, proizašle proširenim žilama u dermalnim papilama okruženim akantotskim stanicama tumora. Lihenoide keratoze ili keratoze slične lišaju spadaju u regresirajuće seboroične keratoze nastale pojavom trakaste filtracije upalnih stanica u gornjem sloju dermisa, pigmentne inkontinencije uz pojedinačno degenerirane keratinocite u epidermisu. Ovaj tip keratoze može ukazivati na druge regresirajuće kožne novotvorine kao solarni lentigo, Bowenovu bolest i melanom (4). Posljednji tip je melanoakantom koji je jako pigmentirana varijanta seboroične keratoze, gledajući histopatološki praćen je povećanim velikim, dendritičkim melaninom koji je bogat melanocitima kroz tumor. Upravo ova jaka pigmentacija melanoakantoma prikriva dermoskopske nalaze, što čini gotovo nemogućim razlikovati ovo stanje od melanoma, kao i od drugih pigmentiranih kožnih lezija. Kod navedenog tipa seboroične keratoze neophodno je napraviti histopatološki pregled, kako bi se utvrdilo da se radi o melanoakantomu. Kod velikih keratotičnih promjena u bazi keratoze može biti madež ili neka druga lezija i tada je također, neophodno promjenu poslati na patohistološku analizu.





Slika 1.3 Seboroična keratoza na leđima.

Višestruki eruptivne seboroične keratoze su poznati kao Leser-Trélat-sindrom te dobivaju na značaju kao paraneoplazija. Uzrok seboroičnih keratoza nije poznat, no smatra se da je povezan sa starenjem kože i izloženošću sunčevim zrakama. Ako se uzme u obzir povezanost humanog papiloma virusa i seboroičnih keratoza, ne postoji niti jedna poveznica kojom bi se mogla utvrditi veza između pojavnosti seboroičnih keratoza i humanog papiloma virusa (5). Ako se u ranim seboroičnim lezijama pronađe mast, može zbuniti liječnika, zbog toga što može biti sličan pigmentnoj mreži melanocitnih lezija, no razlika je da su linije melanocitnih lezija tanje, a rupe ravnomjerno raspoređene i malene. Kako bi se mogle sa sigurnošću razjasniti radili li se o seboroičnim keratozama ili melanocitnim lezijama, koristi se test tinte kojim se identificira trodimenzionalna struktura seboroične keratoze, te se može razlikovati od melanocitnih lezija. U osnovi radi se o prekancerozi, stanice su atipične i vezane za površne strukture kože. Tijekom godina, ukoliko se promjena ne ukloni, moguć je nastanak planocelularnog karcinoma. (4).

## **2.CILJ RADA**

Osnovni su ciljevi ovog rada:

- prikazati etiopatogenezu i učestalost seboroične keratoze kože lica i vrata
- utvrditi u kojim se dobnim skupinama najčešće javlja
- utvrditi najčešću starosnu dob kada se bolest pojavljuje
- prikazati faktore rizika za nastanak seboroičnih keratoza
- prikazati načine dijagnostike i liječenja
- utvrditi načine prevencije

### 3. METODE

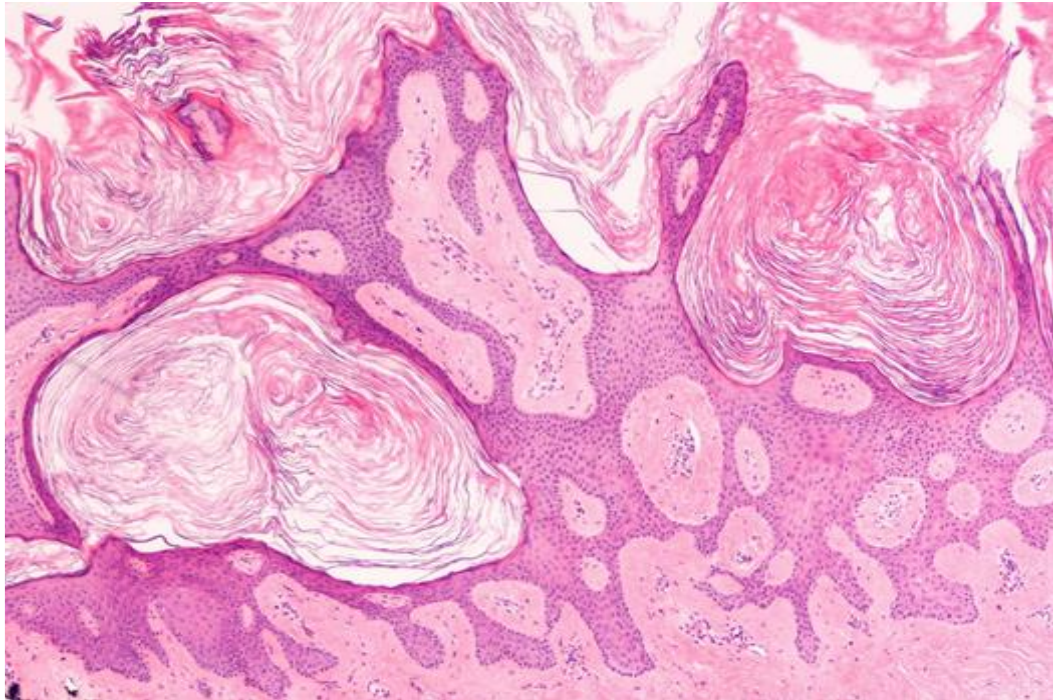
U nastavku rada prikazat ćemo obrađene podatke prikupljene s Odjela za patologiju Opće bolnice „Dr. Tomislav Bardek“ Koprivnica, koji se odnose na trogodišnji period od 2016. do 2018. godine. Histološki su obrađeni uzorci kožnih novotvorina pacijenata kojima je intraoperativno uzorkovano tkivo kože lica ili vrata te su poslani u histopatološki laboratorij na daljnju obradu. Svaki pristigao uzorak označava se brojem koji će u daljnjoj proceduri služiti kao identifikacija za pojedinog pacijenta. Nakon što su tkiva označena, kako bi se spriječio započeti biokemijski procesi razgradnje i kako bi se ujedno očuvala stabilnost strukture tkiva, tkiva se pripremaju sredstvima za fiksaciju (6) .

Postupak je moguće provesti na dva načina, uranjanjem tkiva u fiksativ koji stabilizira uzorak ili ubrizgavanjem otopine u krvožilni sustav organa, odnosno perfuzijom. Formalin i alkohol su najbolji fiksativi, dok je glutaraldehid najsporiji. Veličina i debljina uzorka se kreću od manjih koji su 1 mm do optimalnih 5 mm (6).

Nakon što je tkivo tako obrađeno i pripremljeno slijedi zamjena tekućine parafinom. Postupak koji slijedi nakon toga jest ispiranje uzoraka određeno vrijeme u tekućoj vodi, shodno tome provlače se kroz veće količine sredstava ili kroz histokinet, odnosno aparata za programiranu dehidraciju. Koncentracije sredstava koje se koriste za dehidraciju su 70%, 80%, 96%-tne mješavine etilnog alkohola i vode do 100%-tnog odnosno apsolutnog alkohola tijekom postupka koji je postepen, a poznatijeg kao „ulazni niz“ kako bi se izbjeglo oštećenje tkiva (7). Faza koja slijedi jest uklapanje kojom se tkivo smješta, odnosno uklapa u blokove koje čini mješavina voska i parafina koji tkivo čuva od oštećenja, a ujedno olakšava manipulaciju. Rezanje se uzoraka vrši na mikrotomu ili ultramikrotomu. Debljina rezova obično je 5 do 10 mikrona. Materijal, odnosno izrezani primjerak je potrebno četkicama staviti u destiliranu vodu, koja je zagrijana na 37 °C, kako bi se uzorak mogao ispraviti, te tako razvučena i izravnana zahvaća se na predmetnicu te se suši na zraku i na 56 °C inkubatora u termostatu u vremenskom periodu od 12 sati (7). Bojenje je uglavnom u vodenim otopinama stoga tkivo treba deparafinirati i rehidrirati. Kisol uklanja parafin uranjanjem preparata dva puta po pet minuta u otopinu i tako se vrši deparafinacija, dok se rehidracija vrši uranjanjem preparata u „silazni niz“ alkohola i destiliranu vodu (proces obrnut od dehidracije) (6).

Kada se zadovolji cjelokupni niz postupaka konačno je vrijeme za postupak histokemijskog bojenja. Hemalaun-eozin je standardna metoda bojenja i prikazivanja građe tkiva. Proces u kojem se odvija bojenja traje tri do pet minuta u hemalaunu, ispiranje minutu u

destiliranoj i pet do deset minuta u vodovodnoj vodi, te nakon toga eozinom tri do pet minuta. Iza toga slijedi dehidriranje, te uranjanje u ksilol, uklapanje i prekrivanje pokrovnim stakalcem. Dobiveni se preparat 24 h i postaje trajni preparat za mikroskopiranje svjetlosnim mikroskopom (6).



Slika 3.1 Seboroična keratoza, bojanje hemalaun eozinom, (HEx100).

Za pisanje rada su korišteni podatci iz arhive Odjela za patologiju Opće bolnice „Dr. Tomislav Bardek“ u Koprivnici kao i bolnički informacijski sustav (BIS) za vremenskim period 01.01.2016. do 31.12. 2018. godine. Pri izradi grafikona korišten je program Microsoft Excel 2010, a pri izradi tablica korišten je Microsoft Word 2010, te su za računanje medijana i postotaka korišteni internetski kalkulatori. Ponajprije analizirani su podatci za sve tri godine, a zatim za svaku godinu zasebno s obzirom na zadane kriterije, a naposljetku usporediti podatke kroz vremenski period od tri godine na temelju kojih se vrši obrada podataka.

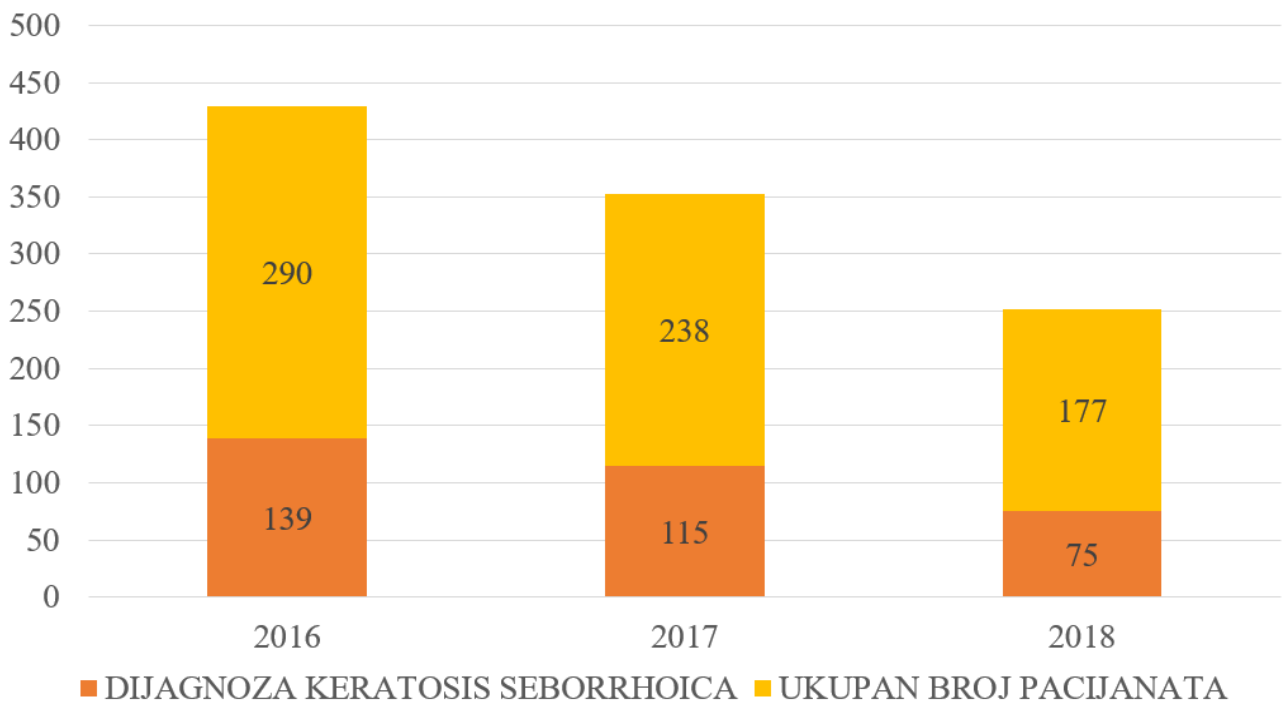
Statističkom obradom podataka cilj je bio utvrditi učestalost pojave seboroičkih keratoza kože lica i vrata. Osim podataka dobivenih s Odjela za patologiju Opće bolnice „Dr. Tomislav Bardek“ u Koprivnici za pisanje rada korišteni su medicinsko-znanstveni članci, kao i medicinska literatura te časopisi i internetske stranice.

## 4.REZULTATI

Podaci prikupljeni na Odjelu patologije OB „Dr. Tomislav Bardek“ u Koprivnici prikazani su u tablici za period od tri godine (tablica 4.1). Ukupan broj pacijenata sa dijagnozom seboroične keratoze u predjelu kože lica i vrata bio je 329. Ukupan broj seboroičnih keratoza lica iznosio je 18,237%, nosa 5,471%, glave 10,638%, uške 5,471%, te vrata 18,237%. Središnja dob je 63 godine, najmlađi pacijent ima svega 6 godina, dok najstariji pacijent ima 85 godina. U 2016. godini, najviše pacijenata je bilo s 92 godina života, u 2017. godini je bilo najviše pacijenata s 59 godina života, dok je u 2018. godini najviše pacijenata imalo 66 godina.

TABLICA 4.1 Ukupan broj seboroičkih keratoza na najčešćim područjima pojavnosti i postotak

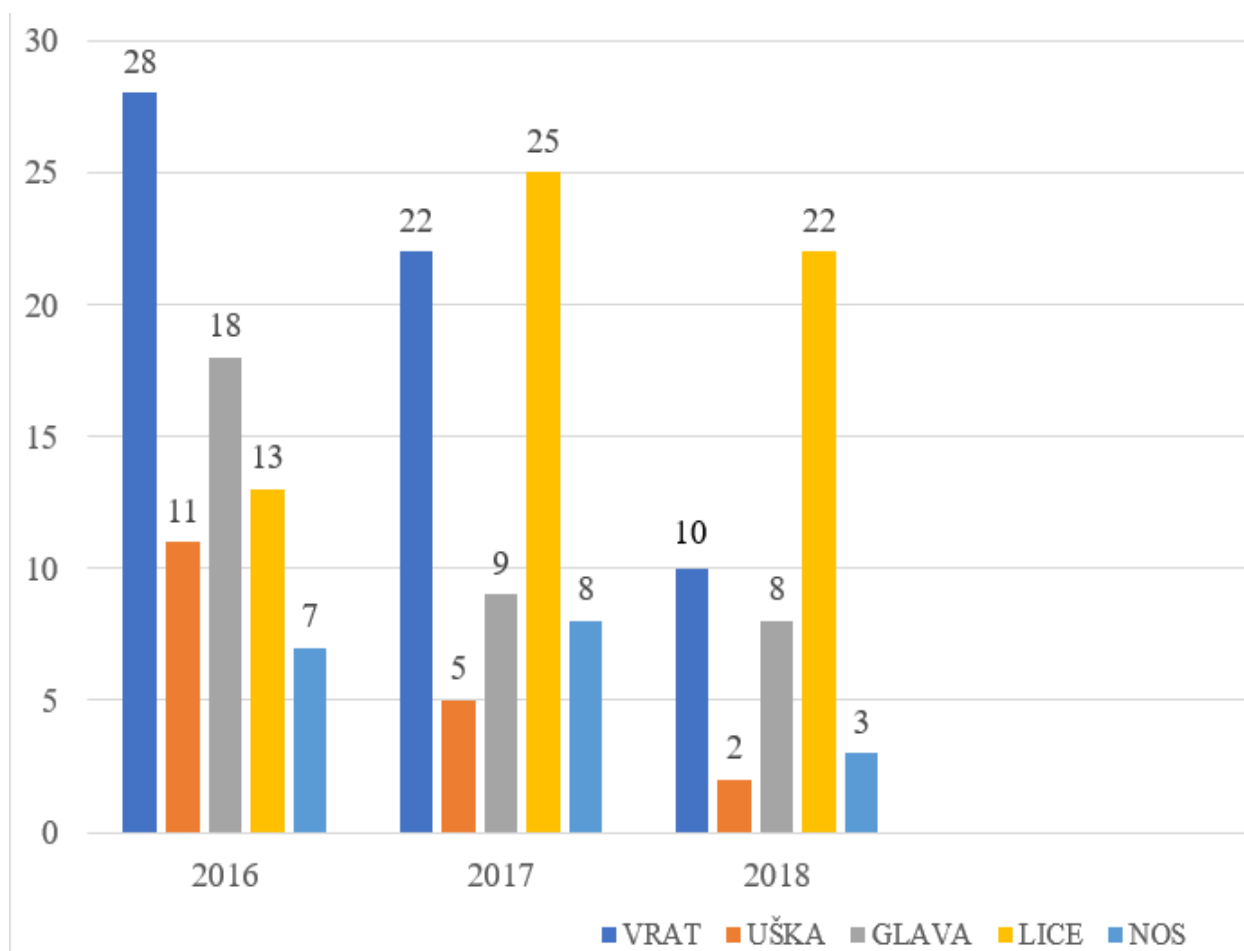
Područje na kojem se javlja	Ukupan broj slučajeva	Postotak
Vrat	60	18.237%
Glava	35	10.638%
Uška	18	5.741%
Lice	60	18.237%
Nos	18	5.471%



SLIKA 4.1. Grafički prikaz ukupnog broja pacijenata i broja pacijenata s dijagnozom keratosis seborrhoica za svaku godinu

Broj pacijenata s dijagnozom keratosis seborrhoica na području kože lica i vrata u 2016. godini iznosio je 139 (47.931%) od ukupnog broja pacijanata u toj godini koji je iznosio 290. U 2017. godini broj pacijenata s dijagnozom keratosis seborrhoica na području kože lica i vrata iznosio je 115 (48.319%) od ukupnog broja od 238 pacijanata, dok je u 2018 godini broj pacijenata s dijagnozom keratosis seborrhoica na području kože lica i vrata iznosio 75 (42.373%) od ukupnog broja od 177 pacijenata što je vidljivo za sve tri godine na grafikonu ( slika 4.1).

Pojavnost seboroičkih keratoza u trogodišnjem periodu prikazana je grafikonu (slika 4.2)



SLIKA 4.2 Grafički prikaz seboroičnih keratoza područja kože lica i vrata za trogodišnji vremenski period

Na grafičkom prikazu (slika 4.2) vidi se učestalost pojavljivanja seboroičnih keratoza područja kože lica i vrata i najčešća područja na kojima se javljaju u vremenskom periodu od 2016. do

2018. godine. Ukupan broj seboroičnih keratoza za 2016.godinu iznosio je 139 pacijenata, od toga su 28 (20.144%) slučajeva na području kože vrata, 11 (7.914%) slučajeva na području kože uške, 18 (12.95%) slučajeva na području kože glave, 13 (9.353%) slučajeva na području kože lica, te 7 (5.036%) slučajeva na području kože nosa. Za 2017.godinu ukupan broj slučajeva iznosio je 115, od čega 22 (19.13%) slučajeva na području kože vrata, 5 (4.348%) slučajeva na području kože uške, 9 (7.826%) slučajeva na području kože glave, 25 (21.739%) slučajeva na području kože lica, te 8 (6.957%) slučajeva na području kože nosa, dok je za 2018. godinu ukupan broj slučajeva iznosio 75, od čega 10 (13.333%) slučajeva na području kože vrata, 2 (2.667%) slučajeva na području kože uške, 8 (10.667%) slučajeva na području kože glave, 22 (29.333%) slučajeva na području kože lica, te 3 (4%) slučajeva na području kože nosa.

Osim navedenih područja, postoje i određena područja su prikazana u tablici 4.2 na kojima je zastupljenost pojavljivanja seboroičnih keratoza nešto manja, tako su se u 2016. godini seboroične keratoze pojavljivale u području očne vjeđe 1 (0.719%), donja vjeđa 3 (2.158%), gornja vjeđa 3 (2.158%), čelo lijevo 4 (2.878%), čelo desno 4 (2.878%), nos lijevo 0, nos desno 3 (2.158%), glava 18 (12.95%), glava *temporalno* (sljepoočno) lijevo 10 (7.194%), glava *temporalno* (sljepoočno) desno 10 (7.194%), glava *infraorbitalno* (ispod oka) lijevo 1 (0.719%), *infraorbitalno* (ispod oka) desno 1 (0.719%), čelo gore 1 (0.719%), *preaurikularno* (ispred uške) desno 2 (1.439%), *preaurikularno* (ispred uške) lijevo 1 (0.719%), *supraorbitalno* (iznad oka) lijevo 1 (0.719%), *supraorbitalno* (iznad oka) desno 1 (0.719%), donja usna 1 (0.719%), gornja usna 2 (1.439%), *retroaurikularno* (iza uške) lijevo 1 (0.719%), *parijantalno* (tjemeno) 2 (1.439%), *retroaurikularno* (iza uške) 1 (0.719%).

TABLICA 4.2. Ostala mjesta pojave seboroičnih keratoza područja kože lica i vrata i njihov postotak za 2016.godinu

Područje javljanja	Broj slučajeva	Postotak slučajeva
Očna vjeđa	1	0.719%
Donja vjeđa	3	2.158%
Gornja vjeđa	3	2.158%
Čelo lijevo	4	2.878%
Čelo desno	4	2.878%
Nos desno	3	2.158%
Glava <i>temporalno</i> (sljepoočno) lijevo	10	7.194%

Glava <i>temporalno</i> (sljepoočno) desno	10	7.194%
Glava <i>infraorbitalno</i> (ispod oka)	1	0.719%
Glava <i>infraorbitalno</i> (ispod oka) lijevo	1	0.719%
Glava <i>infraorbitalno</i> (ispod oka) desno	1	0.719%
Čelo gore	1	0.719%
<i>Preaurikularno</i> (ispred uške) desno	2	1.439%
<i>Preaurikularno</i> (ispred uške) lijevo	1	0.719%
<i>Supraorbitalno</i> (iznad oka) lijevo	1	0.719%
<i>Supraorbitalno</i> (iznad oka) desno	1	0.719%
Donja usna	1	0.719%
Gornja usna	2	1.439%
<i>Parijantalno</i> (tjemeno)	2	1.439%
<i>Retroaurikularno</i> (iza uške)	1	0.719%
<i>Infraorbitalno</i> (ispod oka) lijevo/desno	2	1.439%
<i>Temporalno</i> (sljepoočno)	2	1.439%
Lice lijevo	5	3.597%

U 2017. godini također postoje mjesta pojavljivanja seboreičnih keratoza koja su prikazana u tablici 4.3, a koja nisu učestala; čelo 6 (5.217%), čelo desno 1 (0.87%), glava *temporalno* (sljepoočno) lijevo 8 (6.957%), glava *temporalno* (sljepoočno) desno 8 (6.957%), glava *temporalno* (sljepoočno) 1 (0.87%), *retroaurikularno* (iza uške) lijevo 2 (1.739%), *retroaurikularno* (iza uške) desno 1 (0.87%), *preaurikularno* (ispred uške) lijevo 1 (0.87%), *preaurikularno* (ispred uške) desno 1 (0.87%), *okcipitalno* (zatiljno) 1 (0.87%), donja vjeđa 2 (1.739%), gornja vjeđa 2 (1.739%), brada 2 (1.739%), donja usna 1 (0.87%), gornja usna 2 (1.739%), usna 1 (0.87%), *zigmotično* (jagodično) desno 1 (0.87%), *supraorbitalno* (iznad oka) desno 1 (0.87%), *parijentalno* (tjemeno) 2 (1.739%), *infraorbitalno* (ispod oka) lijevo 1 (0.87%), *angularno* (kut usne) lijevo 1 (0.87%).

TABLICA 4.3 Ostala mjesta pojave seboreičnih keratoza područja kože lica i vrata i njihov postotak za 2017. godinu

Područje javljanja	Broj slučajeva	Postotak slučajeva
Čelo	6	5.217%
Čelo desno	1	0.87%



<i>Glava temporalno (sljepoočno) lijevo</i>	8	6.957%
<i>Glava temporalno (sljepoočno) desno</i>	8	6.957%
<i>Glava temporalno (sljepoočno)</i>	1	0.87%
<i>Retroaurikularno (iza uške) lijevo</i>	2	1.739%
<i>Retroaurikularno (iza uške) desno</i>	1	0.87%
<i>Preaurikularno (ispred uške) lijevo</i>	1	0.87%
<i>Preaurikularno (ispred uške) desno</i>	1	0.87%
<i>Occipitalno (zatiljno)</i>	1	0.87%
Donja vjeđa	2	1.739%
Gornja vjeđa	2	1.739%
Brada	2	1.739%
Donja usna	1	0.87%
Gornja usna	2	1.739%
Usna	1	0.87%
<i>Zigmotično (jagodično) desno</i>	1	0.87%
<i>Angualrno (kut usne) lijevo</i>	1	0.87%

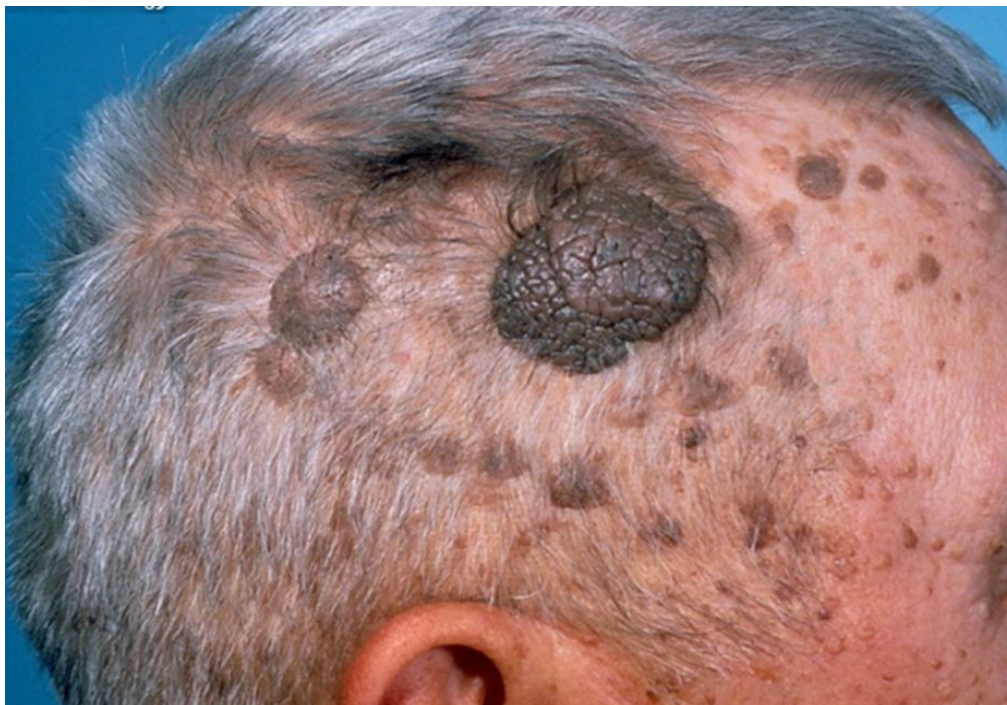Za 2018. godinu također postoje mjesta prikazana u tablici 4.4 koja na kojima se ne pojavljuju učestalo seboroične keratoze, koža čela 5 (6.667%), regija *aurikularno* (oko uške) 8 (10.667%), regija *temporalno* (sljepoočno) 8 (10.667%), regija *orbitalno* (oko očiju) 1 (1.333%), regija *zigmotično* (jagodično) 1 (1.333%), koža vjeđe 5 (6.667%), koža *occipitalno* (zatiljno) 1 (1.333%), koža *paranasalno* (oko nosa) 1 (1.333%).

TABLICA 4.4 Ostala mjesta pojave seboroičnih keratoza područja kože lica i vrata i njihov postotak za 2018. godinu

Područje javljanja	Broj slučajeva	Postotak slučajeva
Koža čela	5	6.667%
<i>Regija aurikularno (oko uške)</i>	8	10.667%
<i>Regija temporalno (sljepoočno)</i>	8	10.667%
<i>Regija orbitalno (oko očiju)</i>	1	1.333%
<i>Regija zigmotično (jagodično)</i>	1	1.333%
Koža vjeđe	5	6.667%
<i>Koža occipitalno (zatiljno)</i>	1	1.333%

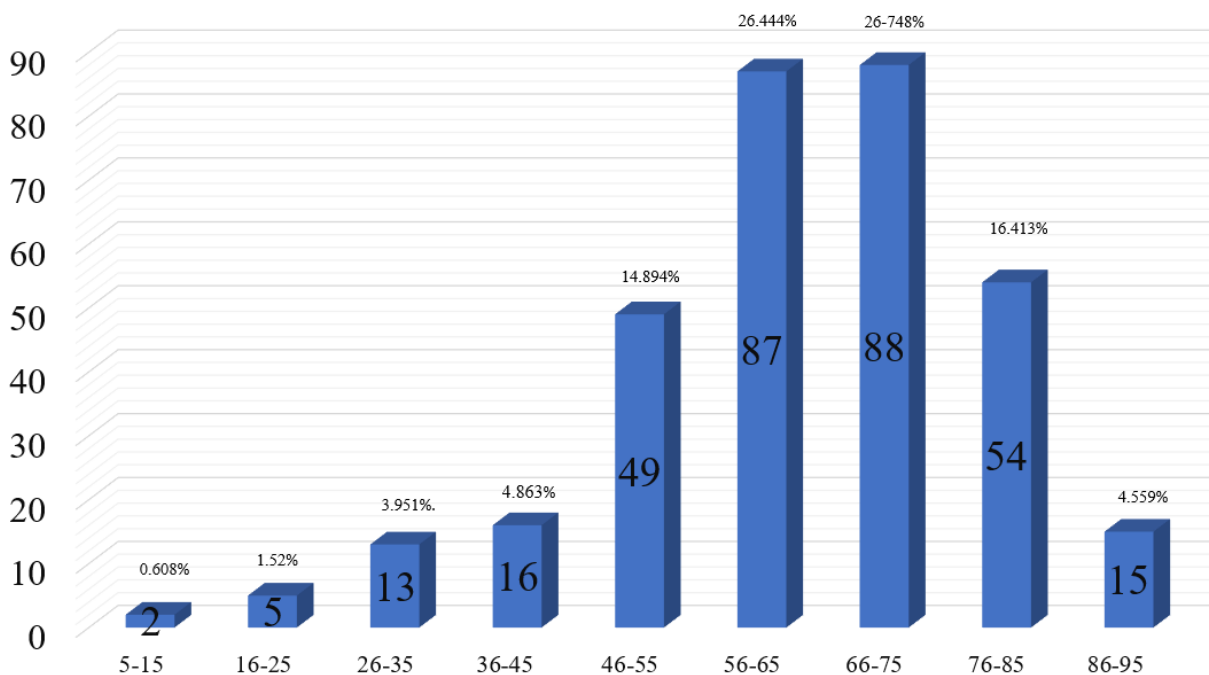
<i>Koža paranazalno</i> (oko nosa)	1	1.333%
------------------------------------	---	--------

Na fotografiji (slika 4.3) je prikazana seboroična keratoza na glavi.



Slika 4.3 Seboroična keratoza na glavi.

Učestalost javljanja seboroičnih keratoza u trogodišnjem vremenskom razdoblju prikazana je na grafikonu (slika 4.4.) podijeljeno prema dobnim skupinama pacijenata. Iz rezultata je vidljivo da je najveća učestalost seboroičnih keratoza u životnoj dobi od 66-75 godina (26.748%) i 56-65 godina (26.444%), dobne skupine na drugom mjestu po učestalosti pojave su 46-55 godina (14.894%) i 76-85 godina (16.413%), dok je u ostalnim dobnim skupinama učestalost pojave seboroičnih keratoza znatno manja. Najmanja učestalost pojave seboroičnih keratoza zabilježena je u dobnoj skupini od 5-15 godina(0.608%).



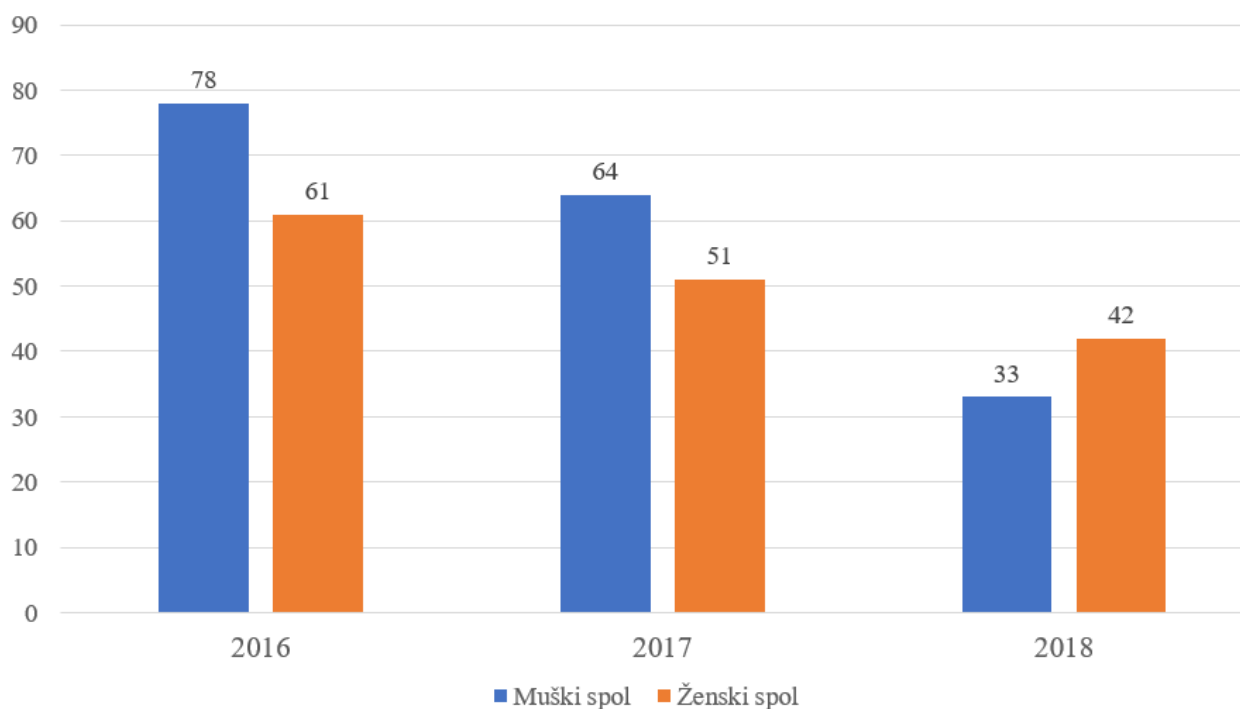
SLIKA 4.4 Grafički prikaz ukupnog broja seboroičnih keratoza i dobna skupina javljanja

U tablici 4.5. i grafičkom prikazu (slika 4.5) prikazani su obrađeni podatci o pacijentima s dijagnozom keratosis seborrhoica u vremenskom periodu kroz tri godine s obzirom na spol. Prema obrađenim podacima Odjela za patologiju Opće bolnice „Dr. Tomislav Bardek“ u Koprivnici utvrđeno je da je u 2016. godini, kao i u 2017. godini veći broj pacijenta muškog spola, dok u 2018. godini prednjače pacijenti ženskog spola. Najveći broj muških pacijenata zabilježen je 2016. godine i iznosi 78 (56.115%), dok je pacijenata ženskog spola bilo 61 (43.885%) ukupnog broja od 139 pacijenata. U 2017. godini pacijenata muškog spola bilo je 64 (55.652%), a pacijenata ženskog spola 51 (44.348%) ukupnog broja od 115 pacijenata, dok je u 2018. godini broj muških pacijenata manji i iznosi 33 (44%), a pacijenata ženskog spola i iznosi 42 (56%) ukupnog broja od 75 pacijenata. Ukupan broj pacijenata muškog spola za trogodišnji period iznosi 175 (53.191%), a pacijenata ženskog spola iznosi 154 (46.809%) ukupnog broja od 329 pacijenata.

TABLICA 4.5 Prikaz broja pacijenata kroz trogodišnji vremenski period prema spolu

Godina	Spol		Ukupan broj pacijenata
	Muškarci	Žene	
2016	78 (56.115%)	61 (43.885%)	139
2017	64 (55.652%)	51 (44.348%)	115

2018	33 (44.000%)	42 (56.000%)	75
Ukupan broj pacijenata	175	154	329



SLIKA 4.5 Grafički prikaz broja pacijenata kroz trogodišnji vremenski period 2016.-2018. po spolu

#### 4.1.Etiopatogeneza

Seboroične keratoze su najučestaliji benigni tumori kože (3). Prema definiciji predstavlja benigni tumor nastao proširenjem *epidermisa* (površnog sloja kože) praćeno pojačanim stvaranjem roževine (8). Seboroične keratoze kao novotvorine mogu se pojaviti na bilo kojem predjelu kože, nešto se češće pojavljuju na području kože koja je izložena sunčevom svjetlu, te ostalim vanjskim čimbenicima, dakle koža lica, vrata i vlasista (8). Na području kože dlanova i tabana se ne mogu javiti. U početku se očituju žućkastim žarištem koje je promjera nekoliko milimetara, te se boja s vremenom promijeni u smeđu boju, te su izdignute iznad okolne kože poput bradavice. Površinom su grube te mogu bit voštane ili masne. Narastu obično do jednog centimetra promjera, no postoje i znatno veće. Važno za naglasiti je da nastaje na nepromijenjenoj koži, koži bez znakova upale (9).

Dijagnoza se postavlja na osnovi kliničke slike koja se potvrđuje histološkim nalazom. U takozvanoj diferencijalnoj dijagnozi su pigmentirani *nevusi* (madeži). Prema izgledu površine i folikularna keratoza jasno omogućuju razlikovanja između seboroične keratoze i malignog

melanoma (8). Dok na koži lica pojedinačne promjene ponekad predstavljaju problem u razlikovanju između seboroičnih keratoza od lentigo maligna i lentigo senili (8). Izgledom su poput malih bradavica koje se mogu javiti u skupinama i pojedinačno, ali simptomi nisu izraženi, poneka može biti prisutan osjećaj svraba, no treba se izbjegavati mehanički ukloniti taj osjećaj, zbog mogućeg oštećenja tkiva (10). Uz samo oštećenje tkiva osoba se izlaže riziku za infekciju.

## **4.2 Uzrok nastanka**

Uzrok nastanka seboroičnih keratoza je nepoznat, smatra se da se češće pojavljuju kod starijih osoba, odnosno da se procesom starenja javljaju i seboroične keratoze. No smatra se ga je važna genetska predispozicija (11). Isto tako kao mogući uzrok nastanka seboroičnih keratoza smatra se izloženost kože sunčevim zrakama, ukoliko se koža ne zaštiti kremama za sunčanje.

## **4.3 Liječenje**

Krioterapija je najčešće metoda izbora u dermatologiji za uklanjanje benignih promjena na koži. (1) Najčešće se koriste snijeg ugljične kiseline i tekući dušik. Koža kao najveći ljudski organ, ujedno je iznimnom prokrvljena, zbog čega je u visokom stupnju otpora na smrzavanje, a zamrznuti dio tkiva predstavlja takozvani izolator koji štiti okolno tkivo od dubljeg zamrzavanja i oštećenja. Mehanizam nastanka krionekroze nije poznat, uzima se u obzir činjenica da procesom dolazi do mehaničkog oštećenja stanice formiranjem kristala leda koje sa sobom donose osmotske promjene, te dolazi do termičkog šoka stanice, dolazi do razbijanja strukture proteina, odnosno denaturacije stanične membrane i vaskularne staze što u konačnici dovodi do nekroze tretiranog tkiva (12). Uz krioterapiju, metoda izbora za liječenje je ekskolekcija. Ekskolekcija predstavlja postupak odstranjivanja promjena iznad razine kože oštrom metalnom žlicom (13). Postupak je minimalno bolan, ali se može primijeniti lokalni anestetik kao što je krema ili injekcija. Osim navedenih kirurških metode liječenja seboroičnih keratoza u vidu smanjenja ožiljaka nakon operacije, nudi se lasersko odstranjivanje SK (14). Nakon bilo koje kirurške metode, potrebno je napraviti PHD kako bi se sa sigurnošću mogao isključiti maligni tumor (15).

Uz to, postoji takozvana medikamentozna terapija koja nije u potpunosti učinkovita, ali se teži k uporabi iste. Naime radi se vitaminu D koji je lokalno i sistemski pokazao određenu djelotvornost protiv nastanka seboroičnih keratoza (16).

## 5. RASPRAVA

U ovom je radu provedeno istraživanje na temelju podataka sa Odjelu za patologiju Opće bolnice "Dr. Tomislav Bardek" u Koprivnici s ciljem prikaza učestalosti pojavljivanja seboroičnih keartoza na području kože lica i vrata za vremenski period od 01.01.2016. do 31.12.2018. godine. U razdoblju istraživanja bilo je 329 pacijenata sa dijagnozom *keratosis seborrhoica* na predjelu kože lica i vrata. Prema dobivenim podacima broj seboroičnih keratoza na vratu je 60 (18.237%), na glavi 35 (10.638%), na uški 18 (5.741%), na licu 60 (18.237%), ta na nosu 18 (5.741%). Osim na navedenim dijelovima kože lica i vrata, prema navedenim podacima vidljivo je da su neka mjesta manje zastupljena poput usana i glave *temporalno* (sljepoočno).

Prema istraživanju dob u kojoj se najčešće javljaju seboroične keratoze je 66-75 godina, a tik u nju je dob 56-65 godina. U djece je pojavnost seboroičnih keratoza minimalna, te je iznosila 2 slučaja u dobi od 5-15 godina života. Isto tako vrlo je rijetka u dobi od 16-25 godina. U dobi od 26-35 godina, zabilježeno je da je učestalost duplo veća nego u dobnoj skupini koja je prethodila, te od 5 slučajeva u dobi od 16-25, sada broji u dobi od 26-35 trinaest slučajeva. Mala razlika nazire se i u dobi od 36-45 godina, gdje je zabilježeno 16 slučajeva. Dok je u dobi od 46-55 godina zabilježeno 49 slučajeva, a slijedi ju dob od 76-85 godina sa 54 slučaja. U dobi do 86- 95 godina zabilježeno je 15 slučajeva.

Na prikazu učestalosti seboroičnih keratoza prema vremenskom periodu ukupan broj seboroičnih keratoza za 2016. godinu iznosio je 139 (47.931%), od toga su 28 (20.144%) slučajeva na području kože vrata, 11 (7.914%) slučajeva na području kože uške, 18 (12.95%) slučajeva na području kože glave, 13 (9.353%) slučajeva na području kože lica, te 7 (5.036%) slučajeva na području kože nosa. Za 2017.godinu ukupan broj slučajeva iznosio je 115, od čega 22 (19.13%) slučaja na području kože vrata, 5 (4.348%) slučajeva na području kože uške, 9 (7.826%) slučajeva na području kože glave, 25 (21.739%) slučajeva na području kože lica, te 8 (6.957%) slučajeva na području kože nosa, dok je za 2018. godinu ukupan broj slučajeva iznosio 75, od čega 10 (13.333%) slučajeva na području kože vrata, 2 (2.667%) slučaja na području kože uške, 8 (10.667%) slučajeva na području kože glave, 22 (29.333%) slučaja na području kože lica, te 3 (4%) slučaja na području kože nos. Iz navedenih se podataka može reći da je učestalost pojave seboroičnih keratoza lica i vrata podjednaka u periodu od 01.01.2016. do 31.12.2017., dok je za period od 01.01.2018. do 31.12.2018. nešto manja, ali je manji i ukupan broj pacijenata u toj godini. Dakle u vremenskom periodu za koje je provedeno istraživanje pojavnost seboroičnih keratoza je kontinuirana s manjim oscilacijama. Osim prema

dobnim skupinama, obrađeni su podatci prema spolu. Prema tom istraživanju utvrđeno je da učestalost pojave seboroičnih keratoza češće zahvaća muški spol, te je tako u 2016. godini taj broj iznosio 78 (56.115%) pripadnika muškog spola u odnosu na 61 (43.885%) pripadnika ženskog spola, u 2017. godini brojke su se kretale 64 (55.652%) muških naprema 51 (44.348%) ženskih, a 2018. godine broj muških iznosio je 33 (44%), a ženskih 42 (56%) . Iz obrađenih je podataka vidljivo da je broj pacijenata s dijagnozom *keratosis seborrhoica* muškog spola u 2018. godini u padu, naspram 2016. i 2017. godine, dok je za pacijente ženskog spol zamijećen blagi porast u 2018. godini za razliku na 2016. i 2017.

## 5.1. Uloga medicinske sestre

Kroz povijest bilježi sve veliki značaj i uloga medicinske sestre. Najzaslužnije osoba za prepoznavanje sestrinstva kao važne karike u zdravstvu jest Florence Nightingale, koja se istakla za vrijeme Krimskog rata. Osim što je organizirala zdravstvenu njegu za ranjenike, ona je postavila temelje modernog sestrinstva odvojivši medicinsku sestru kao individuu koja je istinski željela pomagati i obavljati zdravstvenu njegu, od individue koja je imala namjeru postati liječnikom (17) . Vremenom se sestrinstvo razvijalo, te je došavši na akademsku razinu napravljen velik pomak u vidu zdravstvene njege i edukacije pacijenata, kao i samog položaja medicinske sestre. Sestrinstvo je svojim razvojem i napredovanjem promaknuto kao profesija.

Osnovni cilj medicinske sestre prvostupnice jest edukacija pacijenata i važnost predodžbe prevencije bolesti. Krenuvši s dermatovenerološkog odjela medicinska sestra je ključna karika u provedbi edukativnih aktivnosti u vidu važnosti kontrole madeža, prvenstveno kako bi se prevenirale maligne bolesti. No, uloga medicinske sestre je višestruka u cjelokupnom procesu od edukacije, uzimanja uzoraka, kao i laboratorijske obrade materijala. Za vrijeme kirurškog zahvata kada se uzima uzorak za laboratorijsku obradu medicinska sestra asistira liječniku koji izvodi operacijski zahvat (18) Osim za vrijeme operacijskog zahvata, sestra educira pacijenta prije operacije o vrsti zahvata, te se postavlja odnos profesionalne empatije kojom se nastoji smanjiti broj dana potrebnih za rehabilitaciju pacijenta. S obzirom da je odstranjivanje kožne novotvorine, u ovom slučaju seboroične keratoze zahvat koji ne zahtijeva hospitalizaciju, također ne zahtijeva ni rehabilitaciju.

Nakon uklanjanja kožne novotvorine, medicinska sestra mora osigurati posudicu za transport uzetog uzorka do laboratorija. Pri dolasku materijala u laboratorij medicinska ga sestra preuzima i priprema za daljnju obradu. Svaki pristigao uzorak označava brojem koji će u

daljnjoj proceduri služiti kao identifikacija za pojedinog pacijenta. Nakon što su tkiva označena, kako bi se spriječio započeti biokemijski procesi razgradnje i kako bi se ujedno očuvala stabilnost strukture tkiva, tkiva se pripremaju sredstvima za fiksaciju (6). Dakle, uloga medicinske sestre je višestruka u cijelom procesu zdravstvene skrbi i obrade dobivenih uzoraka.



## 6. ZAKLJUČAK

Seboroične keratoze su benigne novotvorine kože, koje zahvaćaju epidermis, odnosno prvi od tri sloja kože. Nastanak seboroičnih keratoza pripisan je procesu starenja kože, što se je dobivenim rezultatima dokazalo. Procesom starenja koža gubi svoja svojstva, te je sklonija nastanku raznih novotvorina.. Značajnija pojava bilježi se već u dobi od 46-55 godina, a najviše pojave bilježe se u dobi od 66-75 godina, kao i u dobi od 56-65 godina. Za istraživani period najmlađi pacijent ima svega 6 godina što se može isključivo povezati s genetskom predispozicijom. Dobivenim rezultatima potvrđena je pretpostavka da na području kože lica i vrata ima najviše pojava seboroičnih keratoza, no uzrok nepoznat, ali se može reći da ulogu u tome ima sunčeva svjetlost, odnosno UV zrake. Uz najčešća mjesta pojava seboroičnih keratoza postoje i manje zastupljena mjesta, koja su kao tzv. regije kože lica, glave i vrata. Tako su u manjem broju zastupljene seboroične keratoze na rubovima usana s lijeve i desne strane, u sljepoočnim dijelovima kao i ispred i iza uške. Na prikazu učestalosti seboroičnih keratoza prema vremenskom periodu ukupan broj seboroičnih keratoza za 2016. godinu iznosio je 139 (47.931%) od ukupnog broja pacijenata u toj godini, za 2017. godinu bio je 115 (48.319%) od ukupnog broja pacijenata u toj godini, a za 2018. godinu broj je iznosio 75 (42.373%) od ukupnog broja pacijenata u toj godini. Iz navedenih se podataka može reći da je učestalost pojave seboroičnih keratoza lica i vrata podjednaka u periodu od 01.01.2016. do 31.12.2017., dok je za period od 01.01.2018. do 31.12.2018. nešto manja, ali je manji i ukupan broj pacijenata u toj godini. Dakle u vremenskom periodu za koje je provedeno istraživanje pojavnost seboroičnih keratoza je kontinuirana s manjim oscilacijama. Osim prema dobnim skupinama, obrađeni su podatci prema spolu. Prema tom istraživanju utvrđeno je da učestalost pojave seboroičnih keratoza češće zahvaća muški spol, te je tako u 2016. godini taj broj iznosio 78 (56.115%) pripadnika muškog spola u odnosu na 61 (43.885%) pripadnika ženskog spola, u 2017. godini brojke su se kretale 64 (55.652%) muških naprema 51 (44.348%) ženskih, a 2018. godine broj muških iznosio je 33 (44%), a ženskih 42 (56%) . Iz obrađenih je podataka vidljivo da je broj pacijenata s dijagnozom keratosis seborrhoica muškog spola u 2018. godini u padu, naspram 2016. i 2017. godine, dok je za pacijente ženskog spol zamijećen blagi porast u 2018. godini za razliku na 2016. i 2017. Liječenje je kirurško kod pojedinih pacijenata isključivo zbog estetskih razloga, dok je kod drugih kako bi se sa sigurnošću otklonila sumnja na maligno oboljenje. Kako bi se sumnja mogla otkloniti potrebno je nakon kirurškog odstranjivanja novotvorine uzorka poslati na daljnju obradu, odnosno potreban je tzv. PHD kojim se utvrđuje o čemu je riječ. No, neovisno

o tome što je uzrok zbog kojeg se odstranjuje važno je naglasiti kako se to smatra jednim vidimo prevencije već spomenutog malignog oboljenja.

## 7.LITERATURA

1. Lipozenčić J. i suradnici: Dermatovenerologija, 3. izmijenjeno i nadopunjeno izdanje, Medicinska naklada, Zagreb, 2008
2. Craft N. i suradnici: VisualDx Essential Adult Dermatology. 1st edition, Wolters Kluwer, Los Angeles 2011
3. Vimal Chander R, Jayganesh P, Sekhar G, Chitra S. Multiple Pigmented Seborrheic Keratosis with Sebaceous Differentiation. *Journal of Pathology*.2018;34(1):108-111
4. Minagaw A.: Dermoscopy–pathology relationship in seborrheic keratosis.*The Journal of Dermatology* 2017; 44: 518–524
5. Wollina U. The Most Common Benign Skin Tumor of Humans. Clinical presentation and an update on pathogenesis and treatment options . *Journal of Medical Sciences*. 2018; 6(11):2270-2275.
6. Ivančan F. Učestalost karcinoma debelog crijeva i histološka klasifikacija po dukesu u desetogodišnjem periodu (2006.-2015.) u OB „Dr. Tomislav Bardek“ u Koprivnici (diplomski rad). Osijek: Sveučilište Josipa Jurja Strossmayera u Osijeku Medicinski fakultet; 2017.
7. Horvatić E. Povijest patologije u Koprivnici. 1.izdanje. Koprivnica: Opća bolnica „Dr. Tomislav Bardek“ 2014.
8. Lipozenčić J. Pašić A. i suradnici. Dermatološka onkologija, Benigni tumori kože, Medicinska naklada, Zagreb, 2009
9. Ko CJ, Iftner T, Barr RJ, Binder SW. Changes of epidermodysplasia verruciformis in benign skin lesions: the EV acanthoma. *J Cut Pathol* 2007; 34:44.
10. Braga JC, Scope A, Klaz I, et al. Melanoma mimicking seborrheic keratosis: an error of perception precluding correct dermoscopic diagnosis. *J Am Acad Dermatol* 2008; 58:875-880
11. Fink AM, Filz D, Krajnik G, et al. Seborrheic keratoses in patients with internal malignancies: a case-control study with prospective accrual of patients. *J Eur Acad Dermatol Venereol* 2009
12. Karadag AS, Parish LC: The status of the seborrheic keratosis. *Clin Dermatol*. 2018; 36(2): 275–7.
13. Anić V. Veliki rječnik hrvatskog jezika, Novi Liber, Zagreb, 2004
14. Culbertson GR. 532-nm diode laser treatment of seborrheic keratoses with color enhancement. *Dermatol Surg* 2008; 34:525-528.
15. Hafner C, Vogt T. Seborrheic keratosis. *J Dtsch Dermatol Ges* 2008; 6:664-677.
16. Gill D, Dorevitch A, Marks R. The prevalence of seborrheic keratoses in people aged 15 to

30 years: is the term senile keratosis redundant? Arch Dermatol 2000; 136:759-762.

17. Čuljak S. Osnove zdravstvene njege. Zagreb: Zdravstveno veleučilište; 2005

18. Prpić I. i sur. Kirurgija za medicinare; treće nepromijenjeno izdanje. Zagreb: Školska knjiga; 2005

Za obradu podataka u radu korišteni su programi:

1. Microsoft Excel 2013. Microsoft Corp., Redmont, WA, 2010.

2. Mean, Median and Mode Calculator [Online program]. Social Science Statistics. Dostupno na: <https://www.socscistatistics.com/descriptive/averages/default.aspx> (04.09.2020)

3. Kalkulator postotka [Online]. Dostupno na:

<https://kalkulator.com.hr/izracunpostotka/izracun-postotka.aspx> (04.09.2020.)

## **8.OZNAKE KRATICA**

SK – seboroična kratoza

PHD – patohistološka dijagnostika

HE – hematoksilin-eozin bojenje

UV - ultraljubičasto zračenje

tzv. – takozvani

BIS - bolnički informacijski sustav

## 9.SAŽETAK

Seboroične keratoze predstavljaju pigmentirane benigne kožne novotvorine, a zahvaćaju epidermis, čija se učestalost povećava s godinama. Novotvorine su u početku žućkaste boje, a s vremenom postaju smečkaste, papule su oštro ograničene i ovalne, a konzistencijom su meke. Najčešće se mogu pronaći na koži lica, vrata te trupa, a njihova veličina može biti i nekoliko centimetara, a ukoliko se pojave višestruko eruptivne seboroične keratoze, govori se o Leser-Trélat-sindrom, te samim tim dobivaju na značenju kao paraneoplazije.

Podacima prikupljenim s Odjela za patologiju Opće bolnice „Dr. Tomislav Bardek“ u Koprivnici za period od tri godine i dobivenim rezultatima utvrđen je ukupan broj pacijenata s dijagnozom keratosis seborrhoica koji iznosi 329, središnja dob je 63 godine. Najmlađi pacijent je 6 godina starosti, dok je najstariji 92 godine starosti. Prema dobivenim podacima broj seboroičnih keratoza na vratu je 60 (18.237%), na glavi 35 (10.638%), na uški 18 (5.741%), na licu 60 (18.237%), ta na nosu 18 (5.741%). Osim na navedenim dijelovima kože lica i vrata, prema navedenim podacima vidljivo je da su neka mjesta manje zastupljena poput usana i glave *temporalno* (sljepoočno). Nadalje je provedenim istraživanjem utvrđeno da se učestalost pojave seboroičnih keratoza češće zahvaća muški spol, te je tako u 2016. godini taj broj iznosio 78 (56.115%) pripadnika muškog spola u odnosu na 61 (43.885%) pripadnika ženskog spola, u 2017. godini brojke su se kretale 64 (55.652%) muških naprema 51 (44.348%) ženskih, a 2018. godine broj muških iznosio je 33 (44%), a ženskih 42 (56%). Na prikazu učestalosti seboroičnih keratoza prema vremenskom periodu ukupan broj seboroičnih keratoza za 2016. godinu iznosio je 139 (47.931%) od ukupnog broja pacijenata u toj godini, za 2017. godinu bio je 115 (48.319%) od ukupnog broja pacijenata u toj godini, a za 2018. godinu broj je iznosio 75 (42.373%) od ukupnog broja pacijenata u toj godini. Te shodno tome iz navedenih se podataka može reći da je učestalost pojave seboroičnih keratoza lica i vrata podjednaka u periodu od 01.01.2016. do 31.12.2017., dok je za period od 01.01.2018. do 31.12.2018. nešto manja, ali je manji i ukupan broj pacijenata u toj godini. Dakle u vremenskom periodu za koje je provedeno istraživanje pojavnost seboroičnih keratoza je kontinuirana s manjim oscilacijama. Iz obrađenih je podataka vidljivo da je broj pacijenata s dijagnozom keratosis seborrhoica muškog spola u 2018. godini u padu, naspram 2016. i 2017. godine, dok je za pacijente ženskog spol zamijećen blagi porast u 2018. godini za razliku na 2016. i 2017.

**Ključne riječi: seboroične keratoze, benigni tumori kože**

## 10. SUMMARY

Seborrheic keratoses are pigmented benign skin neoplasms that affect the epidermis, the frequency of which increases with age. The neoplasms are initially yellowish in color, and over time they become brownish, the papules are sharply demarcated and oval, and the consistency is soft. They can most often be found on the skin of the face, neck and torso, and their size can be several centimeters, and if multiple eruptive seborrheic keratoses occur, they are referred to as Leser-Trélat syndrome, and thus gain in significance as paraneoplasia.

Data collected from the Department of Pathology of the General Hospital "Dr. Tomislav Bardek" in Koprivnica for a period of three years and the obtained results determined the total number of patients diagnosed with keratosis seborrhoica which is 329, the mean age is 63 years. The youngest patient is 6 years old, while the oldest is 92 years old. According to the obtained data, the number of seborrheic keratoses on the neck is 60 (18.237%), on the head 35 (10.638%), on the ear 18 (5.741%), on the face 60 (18.237%), and on the nose 18 (5.741%). Except on the mentioned parts of the skin of the face and neck, according to the mentioned data, it is visible that some places are less represented, such as the lips and head temporally. Furthermore, the research found that the incidence of seborrheic keratoses is more common in males, so in 2016 this number was 78 (56,115%) males compared to 61 (43,885%) females in 2017. the figures ranged from 64 (55,652%) to 51 versus 51 (44,348%) females, and in 2018 the number of males was 33 (44%) and females 42 (56%). On the presentation of the frequency of seborrheic keratoses by time period, the total number of seborrheic keratoses in 2016 was 139 (47,931%) of the total number of patients in that year, in 2017. it was 115 (48,319%) of the total number of patients in that year, and for 2018., the number was 75 (42.373%) of the total number of patients in that year. Accordingly, from the above data, it can be said that the frequency of seborrheic keratoses of the face and neck is equal in the period from 01.01.2016. to 31.12.2017., while for the period from 01.01.2018. to 31.12.2018. somewhat smaller, but the total number of patients in that year is smaller. Thus, in the time period for which the research was conducted, the occurrence of seborrheic keratoses is continuous with minor oscillations. The processed data show that the number of patients diagnosed with male keratosis seborrhoica in 2018 is declining, compared to 2016. and 2017., while for female patients a slight increase was observed in 2018 compared to 2016. and 2017.

**Keywords: seborrheic keratoses, benign skin tumor**

## IZJAVA O AUTORSTVU ZAVRŠNOG RADA

Pod punom odgovornošću izjavljujem da sam ovaj rad izradio/la samostalno, poštujući načela akademske čestitosti, pravila struke te pravila i norme standardnog hrvatskog jezika. Rad je moje autorsko djelo i svi su preuzeti citati i parafraze u njemu primjereno označeni.

Mjesto i datum	Ime i prezime studenta/ice	Potpis studenta/ice
U Bjelovaru, <u>14.10.2020.</u>	<u>ANA WELLER</u>	<u>Ana Weller</u>



Prema Odluci Veleučilišta u Bjelovaru, a u skladu sa Zakonom o znanstvenoj djelatnosti i visokom obrazovanju, elektroničke inačice završnih radova studenata Veleučilišta u Bjelovaru bit će pohranjene i javno dostupne u internetskoj bazi Nacionalne i sveučilišne knjižnice u Zagrebu. Ukoliko ste suglasni da tekst Vašeg završnog rada u cijelosti bude javno objavljen, molimo Vas da to potvrdite potpisom.

Suglasnost za objavljivanje elektroničke inačice završnog rada u javno dostupnom nacionalnom repozitoriju

ANA WELLER

*ime i prezime studenta/ice*

Dajem suglasnost da se radi promicanja otvorenog i slobodnog pristupa znanju i informacijama cjeloviti tekst mojeg završnog rada pohrani u repozitorij Nacionalne i sveučilišne knjižnice u Zagrebu i time učini javno dostupnim.

Svojim potpisom potvrđujem istovjetnost tiskane i elektroničke inačice završnog rada.

U Bjelovaru, 14. 10. 2020.

Ana Weller

*potpis studenta/ice*