

Oftalmologija za studij sestrinstva

Knezović, Igor

Authored book / Autorska knjiga

Publication status / Verzija rada: **Published version / Objavljena verzija rada (izdavačev PDF)**

Publication year / Godina izdavanja: **2015**

Permanent link / Trajna poveznica: <https://um.nsk.hr/um:nbn:hr:144:695765>

Rights / Prava: [In copyright](#)/[Zaštićeno autorskim pravom.](#)

Download date / Datum preuzimanja: **2024-12-22**



Repository / Repozitorij:

[Repository of Bjelovar University of Applied Sciences - Institutional Repository](#)

VISOKA TEHNIČKA ŠKOLA U BJELOVARU

OFTALMOLOGIJA ZA STUDIJ SESTRINSTVA



Bjelovar, 2015.

dr. sc. Igor Knezović, dr. med., pred.

Oftalmologija za studij sestrinstva

Glavni urednik

dr. sc. Igor Knezović, dr. med., pred.

Recenzenti

prof. dr. sc. Zdravko Mandić, dr. med.

doc. dr. sc. Tomislav Kuzman, dr. med.

Nakladnik

Visoka tehnička škola u Bjelovaru

Za nakladnika

izv. prof. dr. sc. Ante Čikić

Lektura

Mirjana Bučar, prof.

Oblikovanje naslovnice

Križan dizajn studio

Tisak

Naknadno

Naklada

120 primjeraka

CIP zapis dostupan u računalnome katalogu Nacionalne i
sveučilišne knjižnice u Zagrebu pod brojem 1234567.

ISBN 978-953-7676-23-0

Igor Knezović i sur.

OFTALMOLOGIJA ZA STUDIJ SESTRINSTVA

Bjelovar, 2015.

PREDGOVOR

Poštovani čitatelji,

razvoj medicinske znanosti, uvođenje novih dijagnostičkih i terapijskih metoda i postupaka, stavlja pred osobe koje se bave poslom zdravstvenog djelatnika sve veće zahtjeve, odnosno potrebu za trajnom izobrazbom. Budući da je područje potrebnog znanja medicinske sestre postalo vrlo opsežno i složeno, studij sestrinstva kao napredni vid edukacije medicinskih sestara i tehničara 21. stoljeća postaje standard u Europskoj uniji.

Nedostatak adekvatnog udžbenika iz Oftalmologije na hrvatskom jeziku, posebno prilagođenog medicinskoj sestri i opusu njezina djelovanja u timu s liječnikom, motiviralo je grupu autora da napišu ovu knjigu.

Knjiga se sastoji od 17 poglavlja.

Prva dva poglavlja daju kratki presjek do sada već stečenog znanja iz anatomije oka i fiziologije vida.

Poglavlja 3, 4, 5 i 6 opisuju ulogu medicinske sestre u svakodnevnom radu oftalmološkog tima, od organizacije posla i pregleda pa sve do suvremenih dijagnostičkih metoda i rada u operacijskoj sali.

Poglavlja od 7 do 17 daju osnove teorijskog znanja iz pojedinih dijelova oftalmologije.

Knjiga obiluje slikovnim prikazima, a u određenim poglavljima uloga medicinske sestre posebno je naglašena *kurzivom*, te su istaknute internetske stranice na kojima se može saznati više o određenoj temi.

Ugodna mi je dužnost zahvaliti se svim kolegicama, kolegama i suradnicima koji su nesebično pomagali u pisanju i prenošenju svog znanja na stranice ove knjige, pripremanju rukopisa i pribavljanju literature.

Vjerujemo da će čitatelju ovaj udžbenik biti od koristi u svakodnevnom radu i da će pridonijeti kvalitetnijoj skrbi za naše pacijente.

Igor Knezović

POPIS SURADNIKA

(abecednim redom)

Mirna Belovari Višnjić, dr. med., FEBO, Županijska bolnica Čakovec

Zlatka Belšak, med. sestra, Knezović vision group, Zagreb

Prof. dr. sc. Branimir Cerovski, dr. med., Klinika za očne bolesti Medicinskog fakulteta Sveučilišta u Zagrebu, Klinički bolnički centar Zagreb

Ivana Kacun, bacc. med. techn., predavačica, Srednja škola Čakovec

Allegra Knezović, dipl. oec., Knezović vision group, Zagreb

Dr. sc. Igor Knezović, dr. med., predavač, Visoka tehnička škola u Bjelovaru, Knezović vision group, Zagreb

Juraj Knezovic, dr. med., Klinika za dječje bolesti, Zagreb

Doc. dr. sc. Suzana Kovačević, dr. med., Sveučilište u Zadru, Opća bolnica Zadar

Danijel Marinić, tehničar za očnu optiku, Knezović vision group, Zagreb

Doc. dr. sc. Maja Merlak, dr. med., Klinika za očne bolesti Medicinskog fakulteta Sveučilišta u Rijeci, Klinički bolnički centar Rijeka

Jure Prusac, univ. bacc. geophys., Knezović vision group, Zagreb

Hrvoje Raguž, dr. med., Knezović vision group, Zagreb

Neda Striber, dr. med., Klinika za dječje bolesti, Zagreb

Dr. sc. Borna Šarić, dr. med., Klinička bolnica „Sveti Duh“, Zagreb

Doc. dr. sc. Nenad Vukojević, dr. med., Klinika za očne bolesti Medicinskog fakulteta Sveučilišta u Zagrebu, Klinički bolnički centar Zagreb

POGLAVLJA

1. ANATOMIJA OKA I ZAŠTITNOG APARATA
2. FIZIOLOGIJA VIDA
3. ULOGA MEDICINSKE SESTRE U ORGANIZACIJI RADA OFTALMOLOŠKE POLIKLINIKE
4. ULOGA MEDICINSKE SESTRE U DIJAGNOSTICI BOLESTI OKA
5. ULOGA MEDICINSKE SESTRE KOD OFTALMOLOŠKOG PREGLEDA
6. RAD I ASISTENCIJA U OPERACIJSKOJ SALI
7. SPOJNICA
8. VANJSKA OČNA OVOJNICA
9. SREDNJA OČNA OVOJNICA
10. UNUTARNJA OČNA OVOJNICA I STAKLOVINA
11. OČNA LEĆA I KATARAKTA
12. REFRAKCIJA I METODE LIJEČENJA
13. GLAUKOM
14. DJEČJA OFTALMOLOGIJA I STRABIZAM
15. ORBITA, VJEĐE I LAKRIMALNI SUSTAV – OSNOVNI PRINCIPI OKULOPLASTIČNE KIRURGIJE
16. NEUROOFTALMOLOGIJA
17. TRAUMA

SADRŽAJ

1. ANATOMIJA OKA I ZAŠTITNOG APARATA.....	1
1.1. ZAŠTITNI APARAT OKA.....	1
1.1.1. Očna šupljina.....	1
1.1.2. Očna jabučica.....	1
1.1.3. Ekstraokularni mišići.....	2
1.1.4. Vjeđe.....	3
1.1.5. Suzni aparat.....	4
1.2. GRAĐA OKA.....	4
1.2.1. Vanjska očna ovojnica – rožnica, bjeloočnica.....	4
1.2.1.1. Rožnica.....	4
1.2.1.2. Bjeloočnica.....	6
1.2.2. Srednja očna ovojnica – šarenica, cilijarno tijelo, žilnica.....	6
1.2.2.1. Šarenica.....	6
1.2.2.2. Cilijarno tijelo.....	7
1.2.2.3. Žilnica.....	7
1.2.3. Unutrašnja očna ovojnica – mrežnica.....	8
1.2.3.1. Žuta pjega.....	9
1.3. SADRŽAJ OKA – OČNA VODICA, LEĆA I STAKLASTO TIJELO.....	10
1.3.1. Očna vodica.....	10
1.3.2. Očna leća.....	10
1.3.3. Staklasto tijelo.....	11
2. FIZIOLOGIJA VIDA.....	13
2.1. OPTIČKA SVOJSTVA OKA.....	13
2.1.1. Normalno oko (emetropija).....	13

2.1.2. Kratkovidnost.....	14
2.1.3. Dalekovidnost.....	15
2.1.4. Astigmatizam.....	15
2.1.5. Staračka dalekovidnost	16
2.1.6. Anizotropija.....	17
2.2. VIDNI PUT	17
2.3. VIDNA OŠTRINA.....	18
2.3.1. Slabovidnost (ambliopija)	19
3. ULOGA MEDICINSKE SESTRE U ORGANIZACIJI RADA OFTALMOLOŠKE POLIKLINIKE	20
3.1. PRVI KONTAKT	20
3.2. VOĐENJE DOKUMENTACIJE	20
3.2.1. Zakonska obveza	21
3.3. POTROŠNI MATERIJAL I LIJEKOVI.....	21
3.4. PRIPREMA PACIJENTA ZA PREGLED / RAD NA DIJAGNOSTIČKIM APARATIMA	21
3.5. ASISTENCIJA U SALI	21
3.6. SAVJETI PRI UZIMANJU LIJEKOVA	22
4. ULOGA MEDICINSKE SESTRE/TEHNIČARA U DIJAGNOSTICI BOLESTI OKA	23
4.1. REFRAKTOMETRIJA.....	23
4.2. MJERENJE OČNOG TLAKA	23
4.2.1. Goldmann aplanacijska tonometrija	23
4.2.2. Beskontaktni ili <i>non-contact</i> tonometar.....	24
4.2.3. Dynamic Contour Tonometrija Pascal	24
4.3. ISPITIVANJE SUZNOG FILMA	24
4.3.1. Schirmer test I i II.....	24
4.3.2. TBUT (Tear Break Up Time Test)	25

4.4. PAHIMETRIJA.....	25
4.5. BIOMETRIJA.....	25
4.5.1. Ultrazvučna biometrija.....	25
4.5.2. Optička biometrija.....	26
4.6. ENDOTELNA MIKROSKOPIJA.....	26
4.7. KERATOMETRIJA.....	27
4.8. KORNEALNA TOPOGRAFIJA.....	27
4.9. KORNEALNA TOMOGRAFIJA.....	27
4.10. ISPITIVANJE VIDNOG POLJA.....	28
4.11. OCT.....	28
4.12. FAG.....	29
4.13. ULTRAZVUČNI PREGLED OKA.....	30
5. ULOGA MEDICINSKE SESTRE KOD OFTALMOLOŠKOG PREGLEDA.....	31
5.1. OPĆI OFTALMOLOŠKI PREGLED.....	31
5.1.1. Anamneza.....	31
5.1.2. Određivanje vidne oštine.....	31
5.1.3. Mjerenje očnog tlaka (tonometrija).....	32
5.1.4. Pregled na biomikroskopu (prednji segment i očna pozadina).....	32
5.2. HITNI OFTALMOLOŠKI PREGLED.....	33
5.2.1. Strano tijelo (corpus alienum).....	33
5.2.2. Opekline kiselinom/lužinom (combustio oculi).....	35
5.2.3. Virusni konjunktivitis.....	35
5.3. OFTALMOLOŠKI PREGLED DJETETA.....	36
6. RAD I ASISTENCIJA U OPERACIJSKOJ SALI.....	37
6.1. ASEPSA U OPERACIJSKOJ SALI.....	37

6.2. PRIPREMA PACIJENTA ZA ZAHVAT	39
6.3. PRIPREMA OPERATERA ZA ZAHVAT	41
6.4. NAJČEŠĆI OPERATIVNI ZAHVATI U OFTALMOLOGIJI – SLIKE INSTRUMENATA I APARATA	43
6.4.1. Manji operativni zahvati (ječmenac	43
6.4.2. Ultrazvučna operacija mrežne – phacoemulsificatio	43
6.4.3. Lasersko skidanje dioptrije	44
6.4.4. Operacije na stražnjem očnom segmentu – vitrektomije	44
6.4.5. Kornealni cross linking.....	45
6.4.6. PHD analiza	45
7. SPOJNICA	46
7.1. FUNKCIJA	46
7.2. PREGLED KONJUNKTIVE.....	46
7.3. BOLESTI SPOJNICE.....	47
7.3.1. Upale spojnice (konjunktivitis)	47
7.3.1.1. Klasifikacija po etiologiji	47
7.3.1.2. Klasifikacija prema kliničkoj slici.....	47
7.3.1.3. Liječenje konjunktivitisa.....	47
7.3.2. Hyposphagma	48
7.3.3. Degenerativna stanja spojnice	48
7.3.3.1. Pinguecula	48
7.3.3.2. Pterygium	48
7.3.4. Ciste i tumori spojnice	48
8. VANJSKA OČNA OVOJNICA	49
8.1. ROŽNICA.....	49
8.1.1. Anatomija	49
8.1.2. Metode pretrage	49

8.1.3. Upale.....	49
8.1.3.1. Bakterijski keratitis	50
8.1.3.2. Virusni keratitis.....	50
8.1.3.2.1. Adenovirusni keratokonjunktivitis.....	50
8.1.3.2.2. Keratitis uzrokovan herpes simpleks virusom.....	51
8.1.3.2.3. Keratitis uzrokovan herpes zoster virusom.....	51
8.1.3.3. Gljivični keratitis	52
8.1.3.4. Parazitarni keratitis	52
8.1.3.5. Neurotrofični keratitis	52
8.1.4. Kongenitalne anomalije rožnice.....	53
8.1.4.1. Anomalije oblika rožnice	53
8.1.4.2. Anomalije veličine rožnice.....	53
8.1.5. Trauma rožnice	53
8.1.6. Operativni zahvati na rožnici	54
8.2. BJELOOČNICA	54
8.2.1. Metode pretrage.....	54
8.2.2. Upale.....	54
8.2.2.1. Episkleritis.....	54
8.2.2.2. Skleritis	55
9. SREDNJA OČNA OVOJNICA.....	56
9.1. UPALNA STANJA SREDNJE OČNE OVOJNICE (UVEITIS).....	56
9.1.1. Prednji uveitisi	56
9.1.1.1. Simptomi prednjeg uveitisa.....	57
9.1.1.2. Znakovi prednjeg uveitisa	57
9.1.1.3. Etiologija prednjeg uveitisa	57
9.1.2. Intermedijarni uveitisi.....	57
9.1.2.1. Simptomi intermedijarnog uveitisa	57
9.1.2.2. Znakovi intermedijarnog uveitisa.....	57
9.1.2.3. Etiologija intermedijarnog uveitisa.....	57

9.1.3. Stražnji uveitis	57
9.1.3.1. Simptomi stražnjeg uveitisa	57
9.1.3.2. Znakovi stražnjeg uveitisa	58
9.1.3.3. Etiologija stražnjeg uveitisa	58
9.1.4. Dijagnostika uveitisa	58
9.1.5. Liječenje uveitisa	58
9.2. TUMORI SREDNJE OČNE OVOJNICE	59
9.2.1. Dobročudni tumori	59
9.2.2. Zloćudni tumori	59
9.2.2.1. Zloćudni melanom šarenice i cilijarnog tijela	59
9.2.2.2. Zloćudni melanom žilnice	60
9.2.3. Metastatski tumori srednje očne ovojnice	60
10. UNUTARNJA OČNA OVOJNICA I STAKLOVINA	61
10.1. STAKLOVINA	61
10.2. MREŽNICA	62
10.2.1. Prirođene bolesti	62
10.2.2. Stečene bolesti	63
10.2.2.1. Vaskularne bolesti	63
10.2.2.1.1. Dijabetička retinopatija	63
10.2.2.1.2. Vazookluzivne bolesti	64
10.2.2.1.3. Hipertenzivna retinopatija	64
10.2.2.2. Bolesti periferne mrežnice	65
10.2.2.2.1. Periferne degeneracije mrežnice	65
10.2.2.2.2. Rupture mrežnice	67
10.2.2.2.3. Ablacija mrežnice	68
10.2.2.3. Bolesti centralne mrežnice	69
11. OČNA LEĆA I KATARAKTA	73
11.1. DEFINICIJA KATARAKTE	73

11.2. KLASIFIKACIJA KATARAKTE	73
11.3. ULOGA MEDICINSKE SESTRE/TEHNIČARA U PREPOZNAVANJU OPĆEG STANJA PACIJENTA I PRIPREMI ZA OPERACIJU KATARAKTE	76
11.3.1. Detaljan uvid u popis lijekova	76
11.3.2. Prijeoperacijski pregled	76
11.3.3. Prijeoperacijska priprema pacijenta za operaciju katarakte.....	77
11.4. OPERACIJA KATARAKTE – FAKOEMULZIFIKACIJA	78
11.5. ŠTO JE INTRAOKULARNA LEĆA (IOL) I KOJA JE NJEZINA PRIMJENA U OPERACIJI KATARAKTE?	79
11.5.1. Afakične intraokularne leće	79
11.5.2. Fakične intraokularne leće.....	80
11.5.3. Kako je još moguće riješiti se naočala za čitanje nakon operacije mreene?	82
11.5.4. Kratka shematska podjela intraokularnih leća	82
11.6. FEMTOSECOND LASERI I OPERACIJA KATARAKTE	83
12. REFRAKCIJA I METODE LIJEČENJA.....	84
12.1. TRADICIONALNE METODE	84
12.1.1. Naočale	84
12.1.2. Kontaktne leće.....	86
12.1.2.1. Povijesni razvoj kontaktnih leća	86
12.1.2.2. Podjela na vrste kontaktnih leća	86
12.1.2.3. Greške vida koje je moguće korigirati kontaktnim lećama	87
12.1.2.4. Mjere propusnosti za kisik.....	88
12.1.2.5. Održavanje i čišćenje	88
12.1.2.6. Karakteristike i oznake.....	89
12.1.2.7. Stanje tehnologije	89
12.2. REFRAKTIVNA KIRURGIJA OKA.....	89
12.2.1. Lasersko skidanje dioptrije	90
12.2.1.1. Metode laserskog skidanja dioptrije	90

12.2.1.1.1. LASIK.....	90
12.2.1.1.2. Femtosecond LASIK.....	91
12.2.1.1.3. PRK	91
12.2.2. Skidanje dioptrije ugradnjom leće u oko.....	91
12.2.3. Rješavanje staračke dalekovidnosti ugradnjom kornealnih umetaka	92
13. GLAUKOM	93
13.1. PATOFIZIOLOGIJA	93
13.2. DIJAGNOSTIKA GLAUKOMA	93
13.3. PODJELA GLAUKOMA	95
13.3.1. Kongenitalni glaukom	95
13.3.2. Stečeni glaukom.....	95
13.3.2.1. Primarni glaukom otvorenog kuta (engl. <i>POAG – Primary open angle glaucoma</i>)	95
13.3.2.1.2. Normotenzivni glaukom (NTG)	96
13.3.2.1.3. Okularna hipertenzija.....	96
13.3.2.2. Primarni glaukom zatvorenog kuta (engl. <i>PACG – Primary angle closed glaucoma</i>)	96
13.3.2.2.1. Akutni napad glaukoma	96
13.3.2.2.2. Kronični glaukom zatvorenog kuta.....	96
13.3.2.2.3. Apsolutni glaukom	97
13.3.2.3. Sekundarni glaukom	97
13.3.2.3.1. Neovaskularni glaukom	97
13.3.2.3.2. Pigmentni glaukom	97
13.3.2.3.3. Pseudoeksfolijativni glaukom (PEX-GLAUKOM).....	97
13.3.2.3.4. Fakogeni glaukom	97
13.3.2.3.5. Kortikosteroidni glaukom	97
13.3.2.3.6. Upalni glaukom.....	97
13.3.2.3.7. Posttraumatski glaukom	98
13.3.2.3.8. Glaukom uzrokovan intraokularnim tumorom	98
13.4. TERAPIJA GLAUKOMA	98

13.4.1. Medikamentozna terapija	98
13.4.2. Laserska terapija	98
13.4.3. Kirurška terapija	99
14. DJEČJA OFTALMOLOGIJA I STRABIZAM	100
14.1. NORMALAN RAZVOJ VIDA	100
14.2. ODREĐIVANJE VIDNE OŠTRINE	100
14.3. STRABIZAM, HETEROTROPIJA	101
14.3.1. Podjela strabizma	101
14.3.1.1. Komitantni strabizmi	101
14.3.1.1.2. Ezotropija ili konvergentni strabizam	101
14.3.1.1.3. Egzotropija ili divergentni strabizam	102
14.3.1.2. Inkomitantni strabizmi	103
14.3.1.3. Paralitički strabizmi	103
14.4. AMBLIOPIJA ILI SLABOVIDNOST	103
14.5. DIJAGNOSTIKA STRABIZMA	104
15. ORBITA, VJEĐE I LAKRIMALNI SUSTAV – OSNOVNI PRINCIPI OKULOPLASTIČNE KIRURGIJE	105
15.1. BOLESTI KOŽE I RUBOVA VJEĐA	105
15.1.1 Najčešće otekline vjeđa	105
15.1.1.1. Edem vjeđa	105
15.1.1.2. Hematom vjeđe	105
15.1.1.3. Atopijski dermatitis vjeđa	105
15.1.1.4. Kontaktni dermatitis vjeđa	106
15.1.1.5. Furunkul, flegmona i apsces vjeđa	106
15.1.1.6. Impetigo vjeđa	106
15.1.1.7. Herpes zoster ophthalmicus	106
15.1.1.8. Herpes simplex infekcije vjeđa	107
15.2. BOLESTI RUBOVA VJEĐA	107

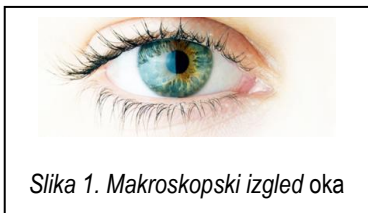15.2.1. Blefaritis.....	107
15.3. UPALE ŽLIJEZDA VJEĐA.....	108
15.3.1. Hordeolum.....	108
15.4. POREMEĆAJI OBLIKA I POLOŽAJA VJEĐA.....	109
15.4.1. Kolobom vjeđe.....	109
15.4.2. Epikantus.....	109
15.4.4. Blefarohalaza.....	109
15.4.5. Entropij.....	110
15.4.6. Ektropij.....	110
15.4.7. Ptoza vjeđe.....	111
15.5. TUMORI VJEĐA.....	112
15.5.1. Dobročudni tumori vjeđa.....	112
15.5.1.1. Cista vjeđe.....	112
15.5.1.2. Aterom vjeđe.....	113
15.5.1.3. Ksantelazma.....	113
15.5.2. Zloćudne novotvorine vjeđa.....	114
15.5.2.1. Bazocelularni karcinom.....	114
15.5.2.2. Planocelularni karcinom.....	114
15.5.2.3. Sebacealni adenokarcinom.....	115
15.5.2.4. Maligni melanom.....	115
15.6. BOLESTI SUZNOG SUSTAVA.....	116
15.6.1. Poremećaji lučenja suza.....	116
15.6.1.1. Sindrom suhog oka.....	116
15.6.1.2. Sindrom suznog oka.....	117
15.6.2. Upale suznog sustava.....	117
15.6.2.1 Dakriocistitis.....	117
15.6.2.1.1. Akutni dakriocistitis.....	117
15.6.2.1.2. Kronični dakriocistitis.....	117

15.6.2.1.3. Novorođenački dakriocistitis	117
15.6.2.2 Dakrioadenitis	118
16. NEUROOFTALMOLOGIJA	119
16.1. BOLESTI VIDNOG ŽIVCA	119
16.1.1. Edem papile	119
16.1.2. Optička neuropatija	120
16.1.3. Optički neuritis	120
16.1.4. Ishemička optička neuropatija	121
16.1.5. Neareritička ishemička optička neuropatija	121
16.1.6. Arteritička ishemička optička neuropatija	122
16.1.5. Toksično i metaboličko oštećenje vidnog živca	123
16.1.6. Traumatska optička neuropatija	123
16.1.7. Oštećenja vida uzrokovana lezijama hijazme	123
16.1.8. Oštećenja vida uzrokovana lezijama vidnog trakta, radijacije ili vidnog korteksa	124
16.1.9. Atrofija vidnog živca	124
16.1.10. Tumori vidnog živca	124
16.1.10.1. Melanocitom papile vidnog živca	124
16.1.10.2. Gliom	124
16.1.10.3. Meningeom	124
16.2. ZJENICA I ZJENIČNE NENORMALNOSTI	125
16.2.1. Simptomi i znakovi zjениčnih nenormalnosti	125
16.2.2. Kongenitalne nenormalnosti	126
16.2.3. Mioza	126
16.2.4. Midrijaza	126
16.2.5. Anizokorija	126
16.2.6. Hornerov sindrom	127

17. TRAUMA	128
17.1. TRAUMA VJEĐA	128
17.1.1. Hematom	128
17.1.2. Laceracija vjeđa	128
17.2. TRAUMA ORBITE	129
17.3. TRAUMA OKA	129
17.3.1. Mehaničke ozljede oka	131
17.3.1.1. Zatvorene ozljede oka	131
17.3.1.1.1. Kontuzije	131
17.3.1.1.2. Lateralne laceracije	132
17.3.1.1.3. Ostale zatvorene ozljede oka	133
17.3.1.2. Otvorene ozljede oka	133
17.3.1.2.1. Ruptura	133
17.3.1.2.2. Laceracije	134
17.3.2. Toplinske i kemijske ozljede oka	135
17.3.2.1. Toplinske ozljede	135
17.3.2.2. Kemijske ozljede (kombustije)	135
17.3.3. Ozljede oka zračenjem	136
17.3.3.1. X (rendgenske) zrake	136
17.3.3.2. UV zračenje	136
17.3.3.3. Sunčeva svjetlost	136
17.3.3.4. Laserska svjetlost	136
17.3.3.5. Infracrveno zračenje	136
LITERATURA	137
O UREDNIKU	140
KAZALO POJMOVA	142

1. ANATOMIJA OKA I ZAŠTITNOG APARATA

Igor Knezović, Jure Prusac



Slika 1. Makroskopski izgled oka

Oko (lat. *oculus*) je parni organ glave čija je funkcija skupljanje i prenošenje vizualnih informacija okoline do vidnog korteksa, što rezultira osjetom vida (slika 1).

Približno 90 % ukupnih informacija okoline primamo preko očiju, što ih čini najvažnijim ljudskim osjetilom.

Ljudsko oko omogućuje percepciju svjetla, oblika i kontrasta te razlikovanje boja (oko 10 milijuna različitih nijansi) i percepciju dubine (3D ili stereoskopski vid).

Sastoji se, u užem smislu, od **očne jabučice** (lat. *bulbus oculi*) koja služi za prikupljanje i fokusiranje zraka svjetla na fotosjetljive stanice **mrežnice** (lat. *retina*) u pozadini oka, te pretvaranje svjetlosnih podražaja u živčane impulse koji se dalje **vidnim živcem** (lat. *nervus opticus*) prenose u vidni korteks i tamo interpretiraju u osjet vida.

Očna jabučica smještena je u posebnu šupljinu u lubanji (lat. *orbita*) i okružena sustavom mišića i tkiva koji osim mehaničke zaštite služe i za podmazivanje, vlaženje, čišćenje i pokretanje oka.

1.1. ZAŠTITNI APARAT OKA

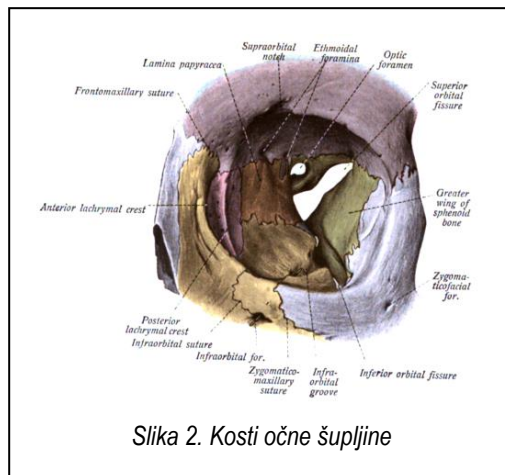
1.1.1. Očna šupljina

Očna jabučica smještena je u **očnu šupljinu** (lat. *orbita*). Orbite su parne koštane šupljine na prednjoj strani lubanje, volumena oko 30 ml (slika 2).

Primarna je zadaća orbita mehanička zaštita oka. Sastoji se od sedam kostiju lubanje koje

formiraju četiri orbitalna zida u obliku krnje četverostrane piramide s vrhom okrenutim prema unutrašnjosti glave, a bazom prema naprijed. Kostí tvore krov orbite, medijalnu (ujedno najtanju) i lateralnu stijenku te dno orbite.

U vrhu orbitalne piramide se nalaze dvije šupljine kroz koje prolaze vene i živci, kao i optički kanal kroz koji prolazi vidni živac i očna arterija (lat. *a. centralis retinae*).



Slika 2. Kostí očne šupljine

Očna jabučica i pokretački **ekstraokularni mišići** u orbiti su okruženi slojem **orbitalnog masnog tkiva** koje funkcionira kao zaštitni jastučić i smanjuje trenje prilikom micanja jabučice.

Osim očne jabučice i ekstraokularnih mišića, očna šupljina također štiti i **suznu žlijezdu** te brojne vezivne ovojnice, živce i krvne žile, ali ne sadrži limfne žile.

1.1.2. Očna jabučica

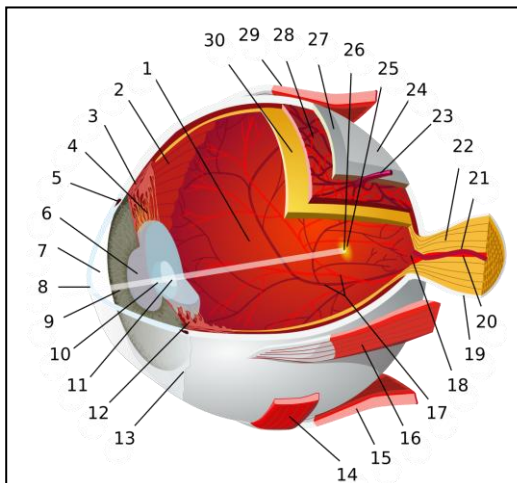
Očna jabučica (lat. *bulbus oculi*) struktura je kuglastog oblika, promjera oko 24 mm, smještena u masnom tkivu očne šupljine (slika 3), koja se pomoću ekstraokularnih mišića može pomicati u svim smjerovima.

Njezina je uloga analogna fotoaparatu ili kameri (slika 4).

Prednji dio jabučice (rožnica i leća), slično leći kamere, služi za primanje i fokusiranje svjetla, a

stražnji dio (mrežnica) odgovara fotografskom filmu na kojem se formira upadna slika.

Slika je na mrežnici obrnuta i umanjena.



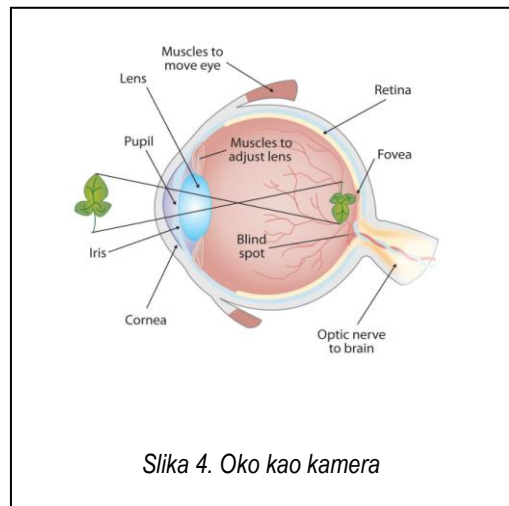
Slika 3. Struktura očne jabučice:

1. Stražnja očna sobica, 2. Nazubljena crta (ora serrata), 3. Cilijarni mišić, 4. Zonularna vlakna, 5. Schlemmov kanal, 6. Zjenica, 7. Prednja očna sobica, 8. Rožnica (cornea), 9. Šarenica (iris), 10. Kora (korteks) leće, 11. Jezgra leće, 12. Cilijarni nastavci, 13. Spojnica, 14. Donji kosi mišić, 15. Donji ravni mišić, 16. Medijalni ravni mišić, 17. Mrežnične arterije i vene, 18. Optički disk, 19. Tvrda ovojnica, 20. Središnja mrežnična arterija, 21. Središnja mrežnična vena, 22. Vidni živac, 23. Vrtložasta vena, 24. Ovojnica očne jabučice, 25. Žuta pjega (macula lutea), 26. Fovea, 27. Bjeloočnica (sclera), 28. Žilnica, 29. Gornji ravni mišić, 30. Mrežnica (retina).

Očna jabučica ima oblik dviju polukugli koje se uklapaju jedna u drugu.

Prednju manju kuglu (promjera oko 8 mm) čini prozirna rožnica (lat. *cornea*), a zadnju veću (promjera oko 12 mm) bjeloočnica (lat. *sclera*).

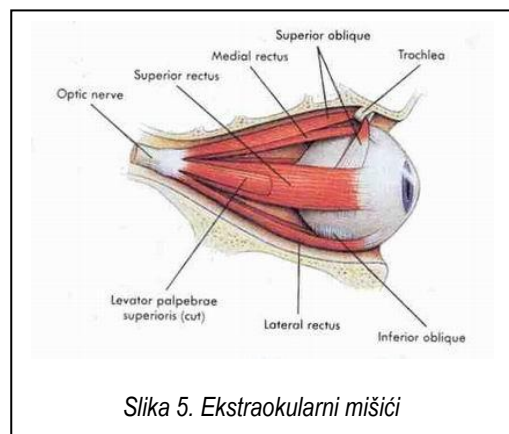
Očnu jabučicu sačinjavaju tri ovojnice (vezivna, krvožilna i živčana), a u njoj se nalaze očne strukture poput leće i staklovine.



Slika 4. Oko kao kamera

1.1.3. Ekstraokularni mišići

Na očnoj jabučici nalaze se tri para **ekstraokularnih mišića**, čime se omogućuje kretanje oko svih triju osi, poput kuglastog zgloba (slike 5, 6 i 7).

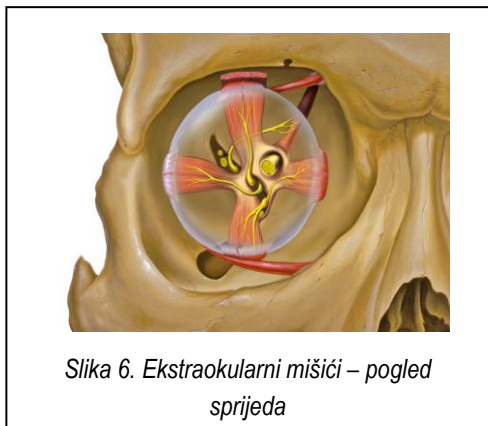


Slika 5. Ekstraokularni mišići

Od šest ekstraokularnih mišića, četiri su ravna, a dva kosa:

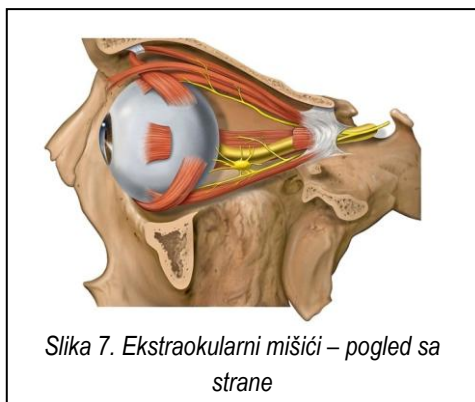
- **lateralni i medijalni ravni mišići** (lat. *m. rectus lateralis* i *medialis*) – pokreću jabučicu lijevo i desno.
- **gornji i donji ravni mišići** (lat. *m. rectus superior* i *inferior*) – pokreću jabučicu gore i dolje.

- **gornji i donji kosi mišići** (lat. *m. obliquus superior* i *inferior*) – pokreću jabučicu kružno.



Slika 6. Ekstraokularni mišići – pogled s prijeda

Mišićne tetive hvataju se za jabučicu preko bjeloočnice, ravni mišići ispred, a kosi iza ekvatora, oko 5mm - 8mm od limbusa rožnice.



Slika 7. Ekstraokularni mišići – pogled sa strane

Inervacija ekstraokularnih mišića vrši se preko triju živaca (jedan za ravne te po jedan za svaki kosi mišić), što omogućuje vrlo precizno pomicanje očne jabučice u svim smjerovima.

1.1.4. Vjede

Vjede (lat. *palpebrae*) su pokretna tkiva koja prekrivaju i štite oko. One pravilno i kontinuirano razmazuju suzni film preko rožnice kako bi ostala stalno vlažna.

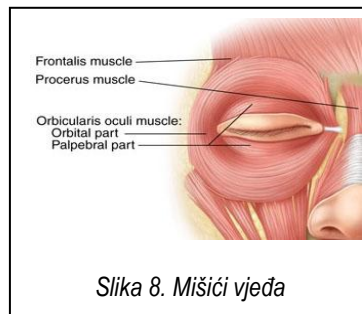
To je iznimno važno jer stanice rožnice, zbog potrebe za prozirnošću prednjeg dijela oka, ne mogu biti opskrbljivane krvnim žilicama već se hrane preko suznog filma koji sadrži nutrijente.

Osim što služe razmazivanju suznog filma, vjede ujedno štite i čiste površinu rožnice ravnomjernim treptanjem (prosječno svake četiri sekunde).

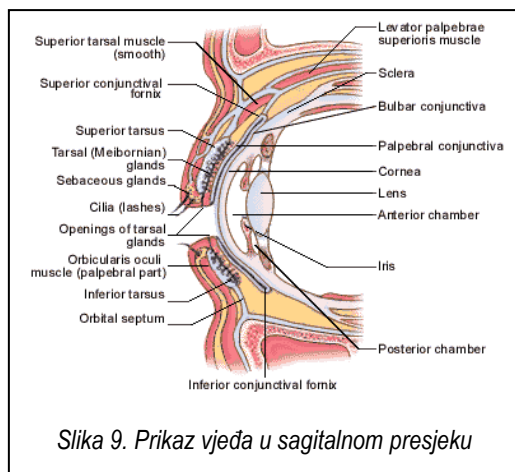
Gornja i donja vjeda međusobno su spojene na dva mjesta s obje strane, čineći vjedni rasporak. Vjede obično sežu sve do rubova rožnice, a često ju i malo pokrivaju.

Sastavljene su od vrlo tankog sloja kože s vanjske strane, a s unutarnje od sluznice i mišića koji ih ritmično zatvaraju i otvaraju. Vjede sadrže i čvrsti vezivni dio – tarsus – koji im osigurava polukružni oblik.

Na prednjoj strani se nalaze trepavice (lat. *ciliae*), dlačice koje su osjetljive na dodir i izazivaju refleksno zatvaranje vjeda pri dodiru sa stranim tijelima iz okoline.



Slika 8. Mišići vjeda



Slika 9. Prikaz vjeda u sagitalnom presjeku

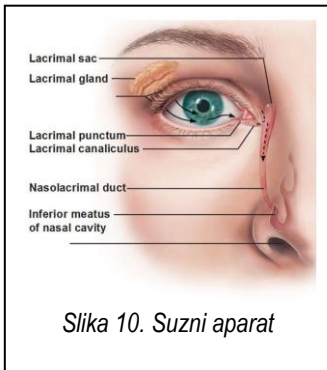Vjede zatvara kružni mišić (lat. *m. orbicularis oculi*) (slika 8), a otvara poprečnoprugasti podizač prednje vjede (lat. *m. levator palpebrae superior*).

Rubove vjeda podmazuju **Meibomove tarsalne žlijezde lojnice** (oko 60-70 u obje vjede) (slika 9).

1.1.5. Suzni aparat

Suzni aparat sudjeluje u stvaranju, zaštiti i odvođenju suza. Sastoji se od glavne i pomoćnih suznih žlijezda i sustava odvodnih kanala (slika 10).

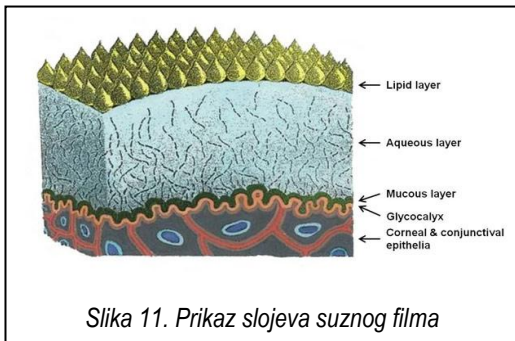
Dio suznog aparata zadužen za stvaranje suza (tzv. sekretorni) čini suzna žlijezda (lat. *glandula lacrimalis*). Ona je smještena u



Slika 10. Suzni aparat

vlastitom udubljenju u gornjem lateralnom dijelu orbite. Proizvodi vodeni sloj suznog filma i prazni se preko desetak odvodnih kanalića. Pomoćne žlijezde nalaze se u spojnici i osiguravaju bazalnu sekreciju suza. Osim njih, neke stanice spojnice, kao i žlijezde rubova vjeđa, također spadaju u sekretorni dio suznog aparata.

Suzni film sastoji se od triju slojeva: lipidni (vanjski), vodeni (srednji) i mukozni (unutarnji) (slika 11).



Slika 11. Prikaz slojeva suznog filma

Lipidni sloj izlučuju Meibomove i ostale vjeđne žlijezde, a služi smanjenju gubitka suza isparavanjem, u čemu ih sprečava gornji sloj izlučenih lipida. Najveći je dio suznog filma vodeni sloj koji, između ostalog, sadrži elektrolite, enzime i metabolite. Mukozni sloj bitan je za podmazivanje i zaštitu rožnice.

Glavni je dio odvodnog (ekskretornog) sustava oko 10 mm velika **suzna vrećica** (lat. *lacrimal*

sac). Do nje suze dolaze kroz dvije suzne točke (lat. *puncta lacrimalia*), smještene oko 6 mm od medijalnog očnog kuta, koje su preko dva suzna kanalića (lat. *lacrimal canaliculus*) povezane sa suznom vrećicom. Suze iz vrećice otječu u suzonosni kanal (lat. *ductus nasolacrimalis*) i dalje u donji nosni hodnik.

Oko četvrtina suza isparava na površini oka, dok se ostatak izlučuje iz oka prilikom kontrakcije mišića tijekom treptanja. Pri tome dolazi do potiskivanja suza na suzne točke uz istovremeno širenje suzne vrećice koja ih usisava. Nakon toga, kontrakcijom mišića suzne vrećice suze se dalje odvođe kroz suzonosni kanal.

1.2. GRAĐA OKA

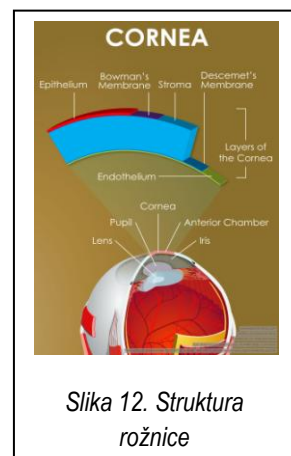
1.2.1. Vanjska očna ovojnica – rožnica, bjeloočnica

Vanjska očna ovojnica sastoji se od dvaju dijelova: rožnice i bjeloočnice.

1.2.1.1. Rožnica

Rožnica (lat. *cornea*) je prozirni prednji dio očne jabučice koji zajedno s bjeloočnicom tvori vanjsku očnu ovojnicu (slika 12).

To je "prozorčić" kroz koji svjetlo ulazi u oko. Osim što štiti unutrašnje očne strukture, rožnica omogućava prolaz svjetlosnim zrakama koje lomi (refraktira) te je zaslužna za približno dvije trećine refrakcijske moći oka (približno 40 dioptrija).



Slika 12. Struktura rožnice

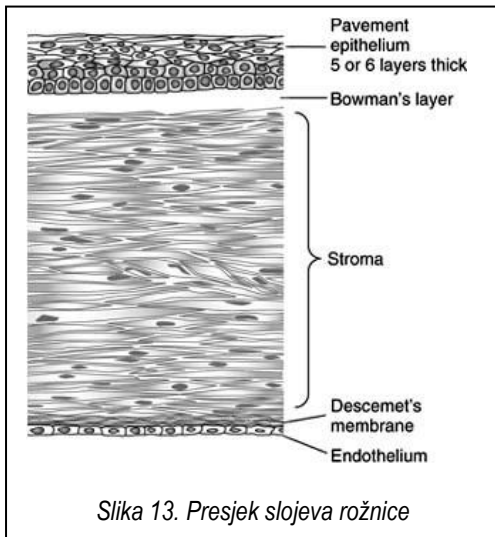
Rožnica je inervirana živcima osjetljivim na dodir, temperaturu i kemikalije, stoga ozljede rožnice izazivaju jaku bol. Uz to, dodir rožnice uzrokuje nevoljni refleks zatvaranja vjeđe. Prosječna rožnica ima radijus oko 8 mm,

promjer oko 12 mm i debljinu 0,5 – 0,6 mm u centru i 0,6 – 0,8 mm na periferiji.

Po sastavu je tanka, čvrsta opna na prednjem dijelu oka, sastavljena od stotina slojeva kolagenskih vlakana povezanih u finu prozirnu mrežu, omeđenu membranama.

Sastoji se od pet slojeva (slika 13):

- epitelni sloj
- Bowmanova membrana
- stroma
- Descemetova membrana
- endotelni sloj



Slika 13. Presjek slojeva rožnice

Tanki prednji epitelni sloj (slika 14) u doticaju je sa suznim filmom i sastoji od brzo sazrijevajućih i lako regenerativnih stanica. Primarno služi kao barijera infekcijama i vanjskim utjecajima.

Ispod njega se proteže tanka, ali elastična, Bowmanova membrana koja štiti rožničnu stromu. Ona nema sposobnost regeneracije.

Stroma je debeli, transparentni srednji sloj sastavljen od pravilno poredanih kolagenih vlakana i rijetkih keratocita.

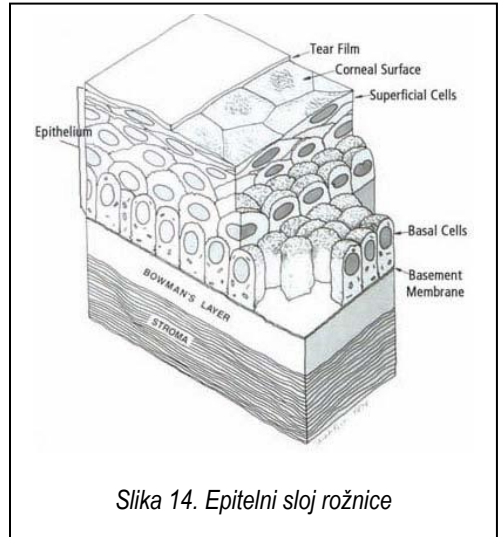
Rožnična stroma čini 90 % debljine rožnice i sastoji od približno 200 slojeva ukupne debljine oko 0,4 – 0,5 mm.

Za razliku od prednjeg epitelnog sloja, stroma se vrlo teško regenerira.

Stražnja elastična Descemetova membrana bazalna je membrana koja rožnici daje čvrstoću.

Endotelni sloj sadrži jedan red endotelnih stanica koje se ne regeneriraju pa im se broj s vremenom smanjuje.

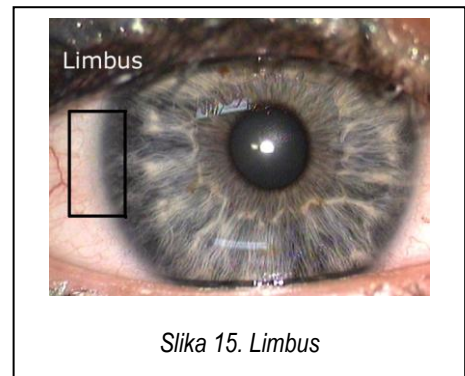
Taj sloj služi kao difuzijska granica za očnu vodicu, tj. služi za izmjenu hranjivih tvari i vode između rožnice i očne vodice.



Slika 14. Epitelni sloj rožnice

Prijelazni dio između rožnice i bjeloočnice jest tzv. **limbus** (lat. *limbus*), prstenasti dio širine do 1,5 mm u kojem se nalaze matične stanice za regeneraciju epitela (slika 15).

Rožnica nema krvnih žilica, tj. avaskularna je, pa hranjive tvari dobiva iz očne vodice i suza, kao i iz krvnih žila limbusa.



Slika 15. Limbus

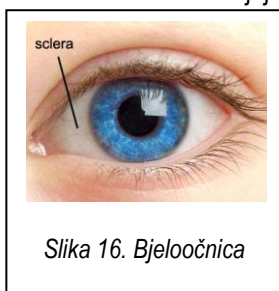
Medicinski termin koji se povezuje s rožnicom obično počinje s prefiksom „kerat-“ od grčke riječi *κέρας*, rog.

1.2.1.2. Bjeloočnica

Bjeloočnica (lat. *sclera*) je uz rožnicu drugi i najveći dio vanjske očne ovojnice (*slika 16*). Ona je čvrsta neprozirna bijela ovojnica čija je funkcija održavanje oblika i zaštita unutrašnjih dijelova oka.

Na bjeloočnicu se hvataju ekstraokularni mišići. Nešto je deblja prema straga (oko 1 mm) i oko rožničnog limbusa, dok se oko ekvatora stanjuje na oko 0,5 mm.

Građena je od gustih snopova kolagenskih vlakana. Sprijeda se bjeloočnica spaja s rožnicom, a straga s vidnim živcem. S



Slika 16. Bjeloočnica

unutarnje strane graniči sa žilnicom. Slabo je vaskularizirana i nema limfne drenaže te su stoga bolesti bjeloočnice rjeđe, ali imaju sporiji tijek.

1.2.2. Srednja očna ovojnica – šarenica, cilijarno tijelo, žilnica

Srednja očna ovojnica (lat. *uvea*) skup je tkiva koji se naslanja na bjeloočnicu prema unutrašnjosti oka, iako je s njom slabo povezana.

Sastoji se od triju glavnih dijelova:

- šarenice
- zrakastog (cilijarnog) tijela
- žilnice

Šarenica i cilijarno tijelo tvore prednji dio uveje.

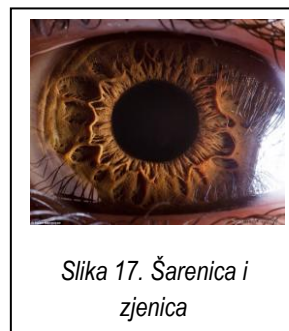1.2.2.1. Šarenica

Šarenica (lat. *iris*) je prednji pigmentirani dio uveje izložen pogledu izvana. To je kružni organ smješten između rožnice i leće, odnosno prednje i stražnje očne sobice. U svom središtu ima otvor promjenjive veličine (cca. 2 – 8 mm) – zjenicu (lat. *pupilla*) (*slika 17*).

Primarna je uloga šarenice reguliranje količine ulaznog svjetla u stražnje očne strukture. To je omogućeno automatskim zjeničnim refleksom koji prilikom izlaganja svjetlosti dovodi do stezanja zjenice (istodobno na oba oka). Živci koji pri tom sudjeluju su vrlo složeno povezani, čime se postiže fino reguliranje količine ulazne svjetlosti u oko.

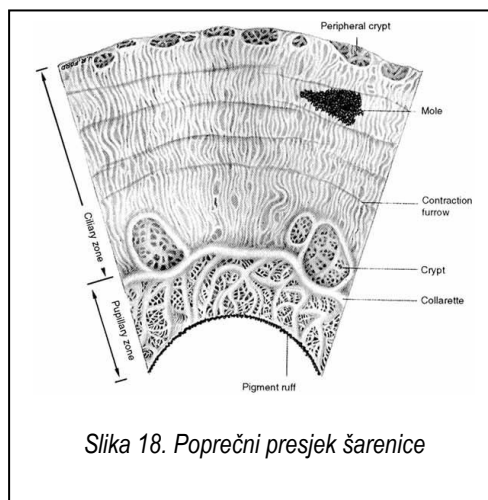
Zjenica služi i za filtriranje upadnih zraka svjetlosti koje se nalaze daleko od optičke osi oka, čime umanjuje aberacije i regulira oštrinu slike po dubini (djelujući na taj način analogno otvoru blende na fotoaparatu, pri čemu je šarenica zatvarač).

Druga je, vrlo važna, uloga šarenice u resorpciji očne vodice, čime se regulira intraokularni tlak.



Slika 17. Šarenica i zjenica

Šarenica ima prednju i stražnju plohu te cilijarni i pupilarni dio, a sastoji se od epitela, strome i endotela (*slika 18*). Prednja ploha šarenice karakteristična je po svojim radialnim strukturama – grebenima u kojima se nalaze krvne žile i udubinama (kriptama) između njih.



Slika 18. Poprečni presjek šarenice

Endotel se sastoji od jednog sloja stanica koje pokrivaju samo grebene, dok kroz kripte otječe

očna vodica u stromu. Stroma šarenice najdeblji je dio šarenice sastavljen od vezivnog tkiva, pigmentiranih stanica, krvnih žilica i živaca i mišića koji otvaraju i zatvaraju zjenicu (lat. *m. sphincter* i *m. dilatator pupillae*).

M. sphincter pupillae cirkularni je mišić smješten anteriorno u stromi šarenice koji je podražen parasimpatički i reagira na veliku količinu svjetlosti svojim stezanjem. Tada dolazi do sužavanja zjenice, što se naziva **mioza**.

M. dilatator pupillae sloj je radijalno položenih mišićnih stanica koje su podražene simpatički i reagira pri slaboj svjetlosti izazivajući proširenje zjenice, što se naziva **midrijaza**.

Mioza i midrijaza mogu nastati u nekim bolestima, kod trovanja ili uslijed djelovanja lijekova. Prilikom pregleda stražnjeg segmenta oka, radi lakšeg uvida u fundus, vrlo često se pacijentima daju lijekovi u kapljičnom obliku da bi se postigla midrijaza.

Epitel je stražnji sloj koji se sastoji od dvaju slojeva pigmentiranih stanica. Pigmentirane stanice epitela i strome određuju boju šarenice – što ih je više šarenica će biti tamnija pa će i veći dio upadnih zraka svjetlosti biti apsorbiran.

1.2.2.2. Cilijarno tijelo

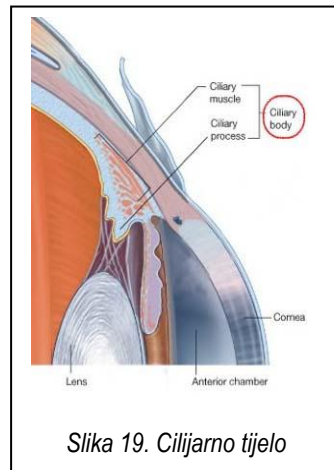
Zrakasto ili cilijarno tijelo (lat. *corpus ciliare*) prstenasti je organ smješten između šarenice i mrežnice. Sastavljen je od četiriju dijelova: dva sloja epitelnih stanica (vanjski pigmentirani i unutrašnji nepigmentirani), bazalne membrane, vaskularnog sloja i cilijarnog mišića (slika 19).

Funkcija je cilijarnog tijela dvojaka: akomodacija očne leće i proizvodnja očne vodice, čime se regulira tonus oka. Anatomski ga možemo podijeliti na prednji nazubljeni dio i stražnji ravni dio (lat. *pars plicata* i *pars plana*), koji sadrže cilijarni mišić i cilijarne nastavke.

Cilijarni mišić (lat. *m. ciliaris*) kružni je parasimpatički inerviran mišić odgovoran za proces akomodacije očne leće. On je zonularnim vlaknima (nalaze se između cilijarnih nastavaka) povezan s kapsulom leće. Svojim stezanjem ili

širenjem regulira zakrivljenost odnosno lomnu jačinu (dioptriju) očne leće te tako omogućuje fokusiranje slike na blizinu.

Cilijarni nastavci (lat. *processus ciliares*) imaju funkciju lučenja očne vodice (lat. *humor aquosus*) u stražnju očnu sobicu. Očna vodica zatim prolazi kroz zjenični otvor u prednju očnu sobicu i iridokornealni kut.



Slika 19. Cilijarno tijelo

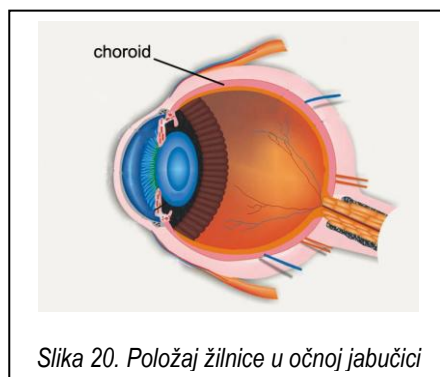
Tamo se očna vodica izlučuje iz oka kroz

trabekulum i Schlemmov kanal (oko 90 %) ili uveoscleralno (10 %). Poremećaj drenaže očne vodice dovodi do porasta očnog tlaka i nastanka bolesti koja se zove **glaukom**.

Više o glaukomu u Poglavlju 13.

1.2.2.3. Žilnica

Žilnica ili koroidea (lat. *choroidea*) smještena je između mrežnice i bjeloočnice i tvori stražnji dio uveje debeo oko 0,5 mm. Glavna je funkcija prehrana vanjskih dijelova mrežnice nutrijentima i kisikom.



Slika 20. Položaj žilnice u očnoj jabučici

Izrazito je dobro prokrvljena, ali za razliku od cilijarnog tijela koje je jako inervirano i osjetljivo na bol, bolesti žilnice ne uzrokuju bol (slika 20).

Žilnica se sastoji od 4 glavna dijela (lamele ili lista) :

- lamina suprachoroidalis
- lamina vascularis
- lamina choriocapillaris
- lamina basalis

Lamina suprachoroidalis (suprakoroidalni list) – sloj kroz koji prolaze krvne žile i živci smješten uz bjeloočnicu.

Slojevi (lamele ili listovi) čvrstih kolagenskih vlakana jednim se krajem drže na žilnici, a drugim na bjeloočnici, te tako služe kao uporište cilijarnom tijelu prilikom procesa akomodacije. Nakon relaksacije cilijarnog mišića vraćaju žilnicu u početni položaj.

Lamina vascularis i choriocapillaris (vaskularni i koriokapilarni list) sadrže arterije, vene i prehrambene žilice koje služe za ishranu mrežnice, dok je lamina basalis (bazalni list ili Bruchova membrana) elastični sloj čvrsto spojen s pigmentnim slojem mrežnice.

Tkivo žilnice sadržava tamni pigment **melanin** koji služi sprečavanju nekontrolirane povratne refleksije upadnog svjetla nazad na osjetilne stanice mrežnice, čime bi došlo do zamućenja vida.

Žilnica je najprokrvljeniji organ u tijelu pa osim za dostavu kisika i nutrijenata služi i za brzu termoregulaciju unutrašnjosti oka.

Zbog vrlo tanke mrežnice i velike gustoće krvnih žilica žilnice, očna pozadina (lat. *fundus oculi*) ima narančasto-crvenu boju.

Fundus obuhvaća unutrašnju površinu očne jabučice: papilu vidnog živca, mrežnicu, žilnicu i dio bjeloočnice.

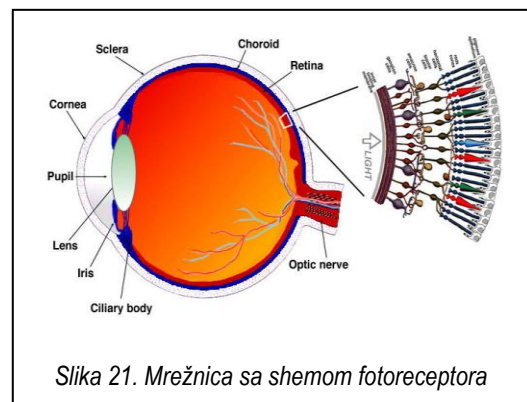
Cirkulacija u žilnici proizlazi od stražnje cilijarne arterije (lat. *arteria ciliaris posterior*) koja ulazi u očnu jabučicu pored vidnog živca, dok mrežnička cirkulacija potječe od centralne mrežničke arterije (lat. *arteria centralis retinae*), koja ulazi u oko zajedno s vidnim živcem.

Mrežnične krvne žile dolaze samo do periferije mjesta najjasnijeg centralnog vida – **žute pjege** – dok je njezina opskrba ponajviše ovisna o žilničkoj cirkulaciji.

1.2.3. Unutrašnja očna ovojnica – mrežnica

Unutrašnja ovojnica očne jabučice naziva se **mrežnica** (lat. *retina*). Debela je manje od 0,5 mm, nalazi se u stražnjem dijelu oka, slojevite je građe te sadržava fotoosjetilne stanice koje pretvaraju vizualne informacije u živčane impulse. U mrežnici se provodi i osnovna analiza vidnih podražaja.

Mrežnica se zbog svojeg nastanka i građe smatra dijelom centralnog živčanog sustava, a sadrži optički dio (sastoji se od deset slojeva) i slijepi dio (uz cilijarno tijelo i šarenicu) (slika 21).



Slika 21. Mrežnica sa shemom fotoreceptora

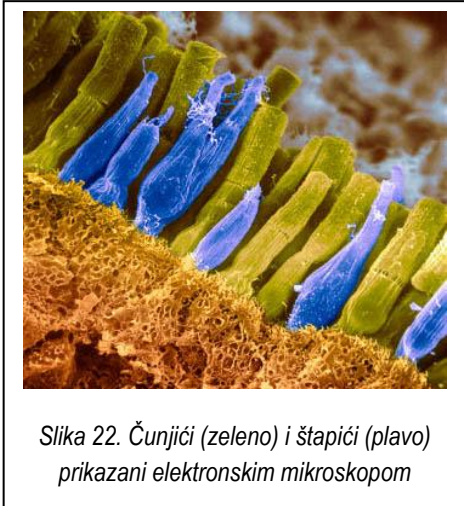Neki od optičkih slojeva sadržavaju živčane stanice međusobno povezane sinapsama. Mrežnica nije senzorno inervirana pa su oboljenja mrežnice bezbolna.

Unutar mrežnice nalaze se dva tipa fotoreceptorskih živčanih stanica: **čunjići** i **štapići** (engl. *cones i rods*).

Štapići su važniji u perifernom, mezopičnom (u uvjetima slabe rasvjete) i skotopičnom vidu (vid noću), dok su u uvjetima dobre rasvjete (fotopični vid) i za centralni vid u boji odgovorni čunjići.

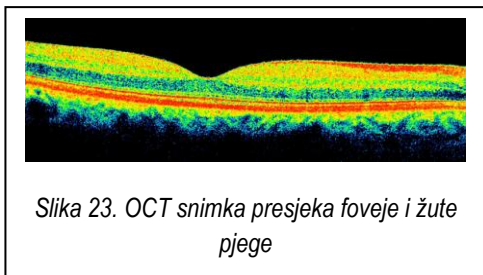
Čunjići su fotoreptori koji služe za prepoznavanje boja i oblika i najgušće su naslagani u centralnom dijelu žute pjege.

U oku ima oko 120 milijuna štapića i oko 6 milijuna čunjića (slika 22).



1.2.3.1. Žuta pjega

Žuta pjega ili makula (lat. *macula lutea*) ograničeno je područje najjasnijeg centralnog vida širine oko 5,5 mm, u čijem je centru depresija koje se zove foveja (cca 0,4 – 0,5 mm), a sadrži centralni udubljeni dio ili foveolu (promjera cca 0,35 mm) sastavljenu samo od čunjića, bez ganglijskih stanica (slika 23).

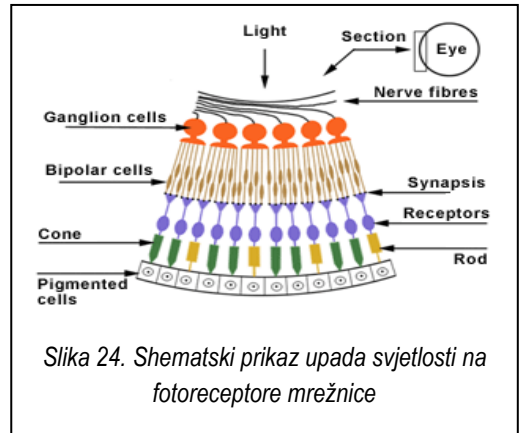


Postoje tri vrste čunjića, ovisno o vrstama pigmenata, osjetljivih na plavo, zeleno i crveno svjetlo (u rasponu valnih duljina od 380 do 760 nm).

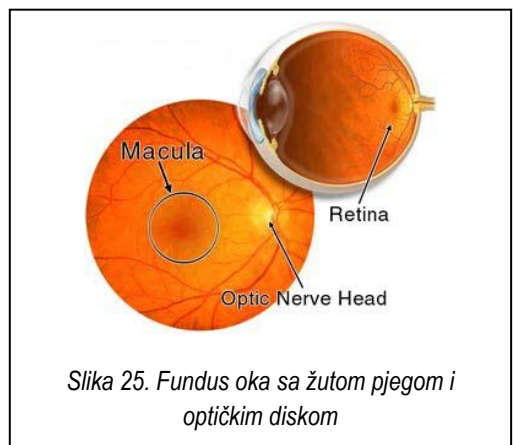
Crvenih čunjića ima duplo više od zelenih, a čak 32 puta više od plavih (kojih uopće nema u centru makule). Žuta boja makule dolazi od luteina u čunjićima. Za reakciju u fotoreceptorima mrežnice zaslužni su pigmenti rodopsin i jodopsin.

Čunjići i štapići u kontaktu su s pigmentnim slojem epitelnih stanica, okrenuti od smjera dolaska svjetlosti, tako da na njih svjetlost dolazi tek nakon što prođe gornje slojeve mrežnice (ganglijske stanice i živčana vlakna) i reflektira se od pigmentiranog epitela.

Tako se olakšava razmjena hranjivih tvari između epitela i fotoreceptora (slika 24).



Anteriorno fotoreceptorima nalaze se živčana vlakana i ganglijske stanice čiji se aksoni protežu prema papili očnog živca koju nazivamo **optičkim diskom** ili **sljepom pjegom** (lat. *papilla nervi optici*) jer ne sadrži fotoreceptore (slika 25).



Fotoreceptori čine prvi od tri neurona vidnog puta, dok treći čine ganglijske stanice. Kompleksne slike preko vidnog puta dolaze do vizualnog korteksa u mozgu gdje se stvara fenomen vida.

1.3. SADRŽAJ OKA – OČNA VODICA, LEĆA I STAKLASTO TIJELO

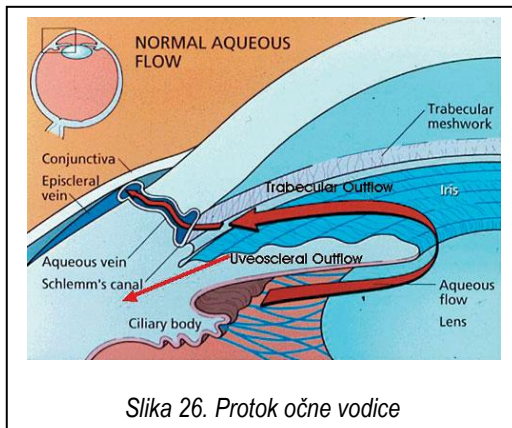
1.3.1. Očna vodica

Očna vodica (lat. *aqueous humour*) prozirna je tekuća otopina koja ispunjava prostor između leće i rožnice.

Ima ključnu ulogu u dostavi nutrijenata (aminokiselina, glukoze, minerala i enzima) prozirnim očnim strukturama koje ne sadrže krvne žile (rožnica, leća i staklovina).

Druga je važna funkcija očne vodice regulacija očnog tlaka koji je odgovoran za tonus i oblik oka. Očnu vodicu filtriranjem plazme proizvodi cilijarno tijelo.

Vodica se izlučuje u stražnju očnu sobicu te prolazi kroz rascjep između leće i stražnjeg dijela šarenice u prednju očnu sobicu (slika 26).



Slika 26. Protok očne vodice

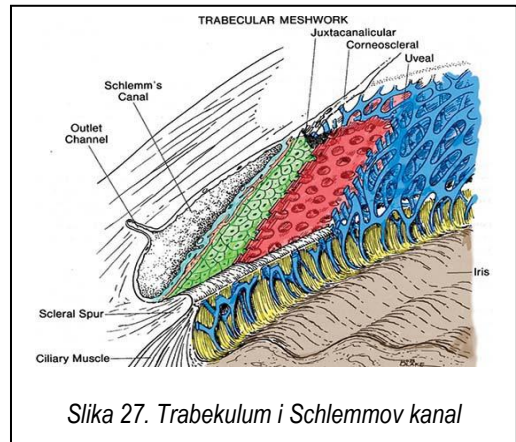
Tamo se preko trabekuluma drenira u Schlemmov kanal i izlazi iz oka u vensku cirkulaciju (slika 27).

Preciznom ravnotežom izlučene i drenirane očne vodice regulira se intraokularni tlak (IOT).

Normalni očni tlak iznosi oko 16 mmHg, a kreće se u rasponu od 10 – 21 mmHg.

Smanjenje produkcije očne vodice može dovesti do hipotonije oka i poremećaja metabolizma očne jabučice.

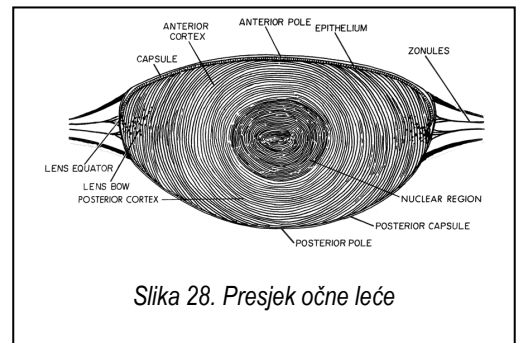
Povećana produkcija ili slabija drenaža očne vodice može dovesti do povišenja intraokularnog tlaka, što može dovesti do **glaukoma**.



Slika 27. Trabekulum i Schlemmov kanal

1.3.2. Očna leća

Očna leća (lat. *lens crystallina*) prozirna je struktura u oku koja, zajedno s rožnicom, služi fokusiranju upadne svjetlosti prema mrežnici (slika 28).



Slika 28. Presjek očne leće

Očna leća bikonveksne je građe čija prednja površina graniči sa šarenicom, a stražnja sa staklastim tijelom.

Ima tri glavna dijela:

- lećna kapsula
- lećni epitel
- lećna vlakna

Kapsula je građena od kolagenskih vlakana i vrlo je elastična.

Na prednjoj površini leće, između kapsule i vlakana, nalazi se tanki lećni epitel sastavljen od

jednog sloja stanica koji je, propuštajući nutrijente i održavajući volumen i protočnost kroz leću, odgovoran za njezinu funkciju.

Lećna vlakna čine najveći dio njezine strukture (slika 29).

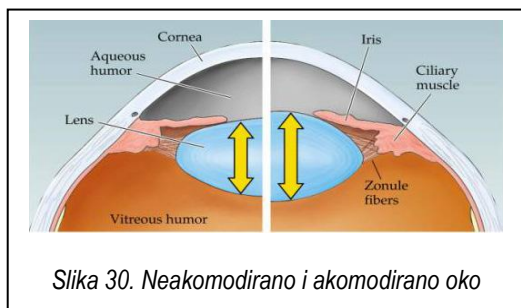


Slika 29. Lećna vlakna prikazana elektronskim mikroskopom

Sastoje se od prozirnih i elastičnih vlakana savijenih u koncentrične slojeve poput glavicve luka. Lećna vlakna ispunjena su bjelančevinom iz skupine kristalina i zato se očna leća ponekad naziva i **kristalinska leća**.

Leća je na ekvatoru suspenzornim ligamentima povezana s cilijarnim mišićem, čijom kontrakcijom mijenja svoj oblik odnosno zakrivljenost, što omogućava promjenu njezine žarišne duljine i fokusiranje slike na raznim udaljenostima.

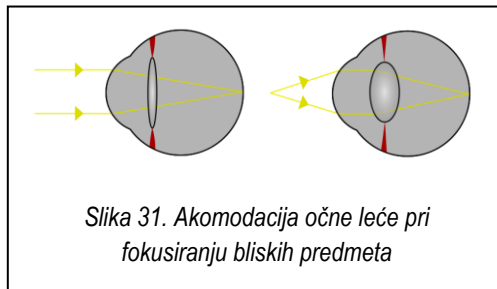
Promjena oblika leće prilikom fokusiranja slike naziva se **akomodacija** (slike 30 i 31).



Slika 30. Neakomodirano i akomodirano oko

U prosjeku leća ima jačinu od oko 20 dioptrija, što je otprilike 1/3 ukupne dioptrijske jakosti oka. Leća može akomodirati po nekoliko dioptrija, što ovisi o starosti oka. Kada leća izgubi svojstvo

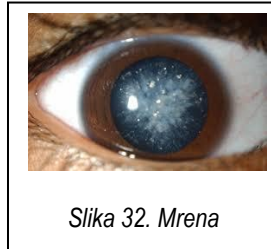
akomodacije, nastupa staračka dalekovidnost odnosno **prezbiopija** (lat. *presbyopia*), tj. nemogućnost fokusiranja slike za bliske predmete (npr. prilikom čitanja).



Slika 31. Akomodacija očne leće pri fokusiranju bliskih predmeta

Uz prezbiopiju, najčešći je poremećaj očne leće njezino zamućenje koje se naziva **katarakta** ili **mrena** (lat. *cataracta*) (slika 32).

Zamućenja leće nastaju ponajprije prirodnim starenjem (senilna katarakta), ali mogu biti i urođena (kongenitalna) ili uzrokovana lijekovima, zračenjem itd. Katarakte se liječe operativnim putem, što je danas najčešća operacija na svijetu.



Slika 32. Mrena

Više u Poglavlju 11.

1.3.3. Staklasto tijelo

Staklasto tijelo (lat. *corpus vitreum*) ili **staklovina** prozirna je želatinozna tvar koja ispunjava unutrašnjost oka.

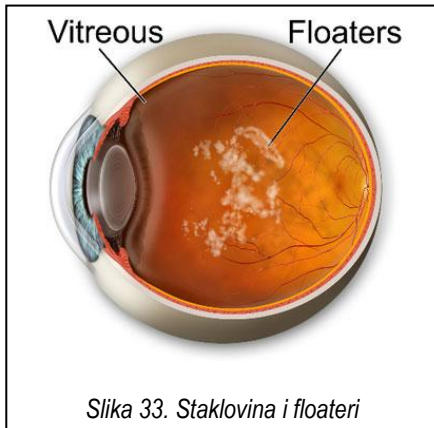
Po sastavu je slična rožnici, ali za razliku od nje sadrži jako malo stanica tako da se čak do 99 % volumena staklastog tijela sastoji od vode. Ostatak tvore sol, glukoza, proteini te kolagenska vlakna koja mu daju želatinoznu strukturu (slika 33).

Za razliku od očne vodice koja se stalno proizvodi i oplahuje prednje očne strukture, želatinozno staklasto tijelo je stagnirajuće, tj. postoji od rođenja i ne mijenja se značajno prilikom starenja.

Staklovina vrši konstantan pritisak na mrežnicu fiksirajući ju na žilnicu i održavajući ju stabilnom.

Kolagenska vlakna staklovine mogu se starenjem taložiti ili raspasti te tako razvodniti želatinoznu strukturu vitreusa.

Na taj način nastaju plutajući opaciteti u staklovini koje nazivamo leteće mutnine ili floateri (slika 33).



Slika 33. Staklovina i floateri

Oni izazivaju subjektivne smetnje, ali su obično bezazleni, iako ponekad mogu ukazivati na određene bolesti oka.

Više u Poglavlju 10.

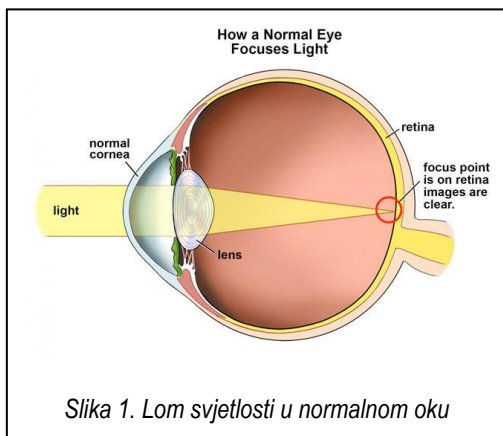
2. FIZIOLOGIJA VIDA

Igor Knezović, Danijel Marinić

Primarna uloga oka je fokusiranje slike na fotosjetljive stanice u pozadini oka, pretvaranje podražaja u živčane impulse te prijenos vizualne informacije u mozak.

2.1. OPTIČKA SVOJSTVA OKA

Oko je građeno kao precizan optički instrument. Prednji dio oka sadrži prozirnju rožnicu koja je analogna okularu na kameri čija je funkcija prikupljanje svjetlosti i fokusiranje u dublje očne strukture (slika 1).



Unutar oka se nalazi očna leća koja po potrebi dodatno fokusira svjetlost od bliskih predmeta pa je tako analogna zumiranju objektivna kamere.

Pozadina oka sadrži mrežnicu s fotosjetilnim stanicama čija je funkcija analogna filmu u foto aparatu. Slika koja tako nastaje na mrežnici umanjena je i obrnuta.

2.1.1. Normalno oko (emetropija)

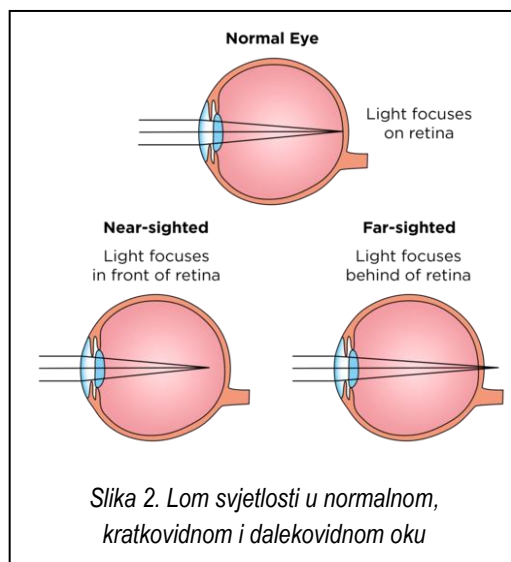
Ljudsko je oko relaksirano kada gleda u daljinu. Kod normalnog, opuštenog oka slika dalekog predmeta koji promatramo projicira se oštro na mrežnicu.

Zrake svjetlosti koje upadaju u oko od dalekog predmeta su gotovo paralelne, lome se (refraktiraju) kroz rožnicu i očnu leću i

fokusiraju se na mrežnicu. Stoga se proces vezan uz lom svjetlosti u oku naziva **refrakcija**.

Emetropija označava refrakcijsko stanje opuštenog oka kod kojeg se daleka točka gledanja (lat. *punctum remotum*) nalazi u beskonačnosti, a nastala slika se projicira oštro točno na mrežnici (**niti ispred niti iza mrežnice**). To znači da emetropno oko ne treba dodatnu refrakcijsku korekciju.

Kada se slika promatranog predmeta ne projicira točno na mrežnicu (već ispred ili iza nje) govorimo o **ametropiji**, koju možemo podijeliti na: **kratkovidnost** ili **miopija** (grč. *myopia*), **dalekovidnost** ili **hipermetropija** (grč. *hypermetropia*) te **astigmatizam** (grč. *astigmatismus*) (slika 2).



Korekcija ametropije postiže se lećama (naočalnim ili kontaktnim) ili kirurškim metodama refrakcijske korekcije vida.

Postavljanjem leće određene optičke jakosti ispred oka postizemo da ametropsko oko ponovo fokusira svjetlo oštro na mrežnicu.

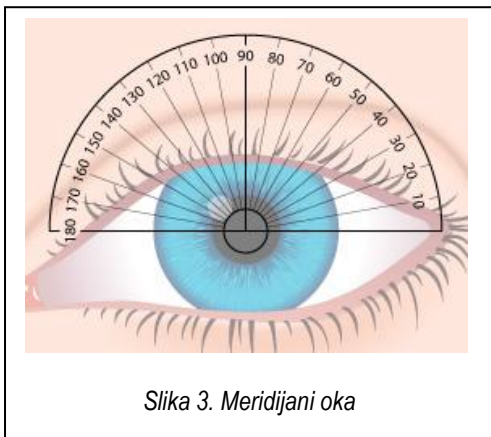
Mjera refrakcijske pogreške oka koja je potrebna da bi oko postalo emetropno naziva se **dioptrija**.

To je mjera za optičku jakost leće koja se koristi u tu svrhu i izražava se u plus (+) i minus (-) predznacima, ovisno o tome jesu li su za

korekciju potrebne **konveksne (+ ili sabirne)** ili **konkavne (- ili rastresne)** leće.

Dioptrija (Dptr) može biti sferna (Dsph), cilindrična (Dcyl) ili kombinirana, ovisno o tome koje vrste leća se koriste za korekciju (cilindrične leće korigiraju astigmatizam) i označava se brojkom zaokruženom na $\pm 0,25$ Dptr (npr: -3,25 Dsph ili +2,50 Dcyl Ax 180°).

Dioptrija cilindričnih leća za korekciju vida mora osim jakosti sadržavati i informaciju o kutu osi (lat. *axis*) u kojem se nalazi cilindrična korekcija (od 0° do 180°) (slika 3).



Slika 3. Meridijani oka

Osim navedenih leća postoje i prizmatске leće koje služe pomicanju vidne osi u nekom smjeru i izražavaju se prizma dioprijama (grčkim simbolom Δ) uz napomenu o položaju baze prizme (npr. 2 Δ N (nazalno) ili 3 Δ T (temporalno)).

Ponekad se prizmatске leće upotrebljavaju kod strabizma.

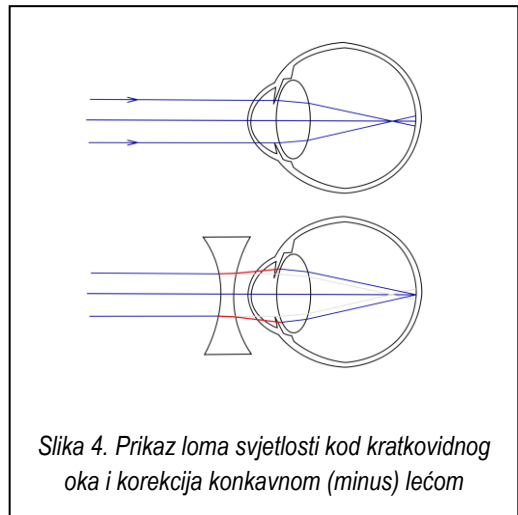
2.1.2. Kratkovidnost

Kratkovidnost (grč. *myopia*) refraktivna je pogreška oka kod koje udaljene predmete vidimo mutno, dok bliski predmeti ostaju jasni.

Uzrok je kratkovidnosti najčešće u predugoj očnoj jabučici tj. povećanoj aksijalnoj duljini oka ili je ona posljedica pojačanog loma svjetlosti zbog veće refrakcijske jakosti leće i rožnice.

U kratkovidnom oku se slike predmeta fokusiraju unutar oka (ispred mrežnice) umjesto na mrežnici (slika 4).

Kratkovidnost se najčešće javlja kod mladih osoba u razdoblju od 6 do 12 godina starosti. Kod tako mladih osoba, uslijed ubrzanog rasta očne jabučice stanje se može pogoršavati te su potrebne česte liječničke kontrole. U ranim dvadesetim godinama klinička slika se najčešće stabilizira, a rast dioptrije usporava.



Slika 4. Prikaz loma svjetlosti kod kratkovidnog oka i korekcija konkavnom (minus) lećom

Kratkovidnost možemo podijeliti u nekoliko kategorija: jednostavnu, degenerativnu, noćnu i stečenu.

- **Jednostavna kratkovidnost** je najčešća. Kod nje je karakteristično da je oko predugo za svoju optičku jakost.
- **Degenerativna kratkovidnost** je poznata po različitim nazivima kao maligna, patološka ili progresivna te je karakterizirana promjenama na očnoj pozadini i suboptimalnom vidnom oštrom nakon korekcije. Ova vrsta kratkovidnosti s vremenom se pogoršava.
- **Noćna kratkovidnost** je stanje u kojem je vid otežan pri slabijem osvjetljenju, dok je danju i u dobrom osvjetljenju vid normalan. Smatra se da je uzrok noćne kratkovidnosti intenzivno širenje zjenice u mraku, a što je zjenica šira veća je sferna aberacija

(pogreška loma svjetlosti sferične leće) te je slika mutnija.

- **Stečena kratkovidnost** nastaje uslijed djelovanja različitih lijekova, povišene razine glukoze u krvi, skleroze jezgre očne leće te nekih drugih poremećaja.

Kratkovidnost se mjeri minus (-) dioptrijama sfere (Dsph) ovisno o optičkoj jakosti korekcijskih leća koje omogućavaju fokusiranje jasne slike na mrežnicu.

Po iznosu dioptrije kratkovidnost možemo podijeliti na :

- **Niska kratkovidnost:** -3,00 Dptr. ili manje.
- **Srednje visoka kratkovidnost:** između -3,00 Dptr. i -6,00 Dptr. Osobe sa srednje visokom kratkovidnošću češće imaju sindrom pigmentne disperzije ili pigmentni glaukom.
- **Visoka kratkovidnost:** od -6,00 Dptr. i više. Ljudi s visokom kratkovidnošću češće oboljevaju od odvajanja mrežnice ili primarnog glaukoma otvorenog kuta te primjećuju lebdeće oblike koji izgledaju poput sitnih mušica (kondenzati u staklovini, tzv. floateri). Kratkovidnost od -8,00 Dptr. i više ponekad se naziva patološkom kratkovidnošću.

Kratkovidnost se kao i druge ametropije ispravlja naočalnim ili kontaktnim lećama, a može se ukloniti i excimer laserom.

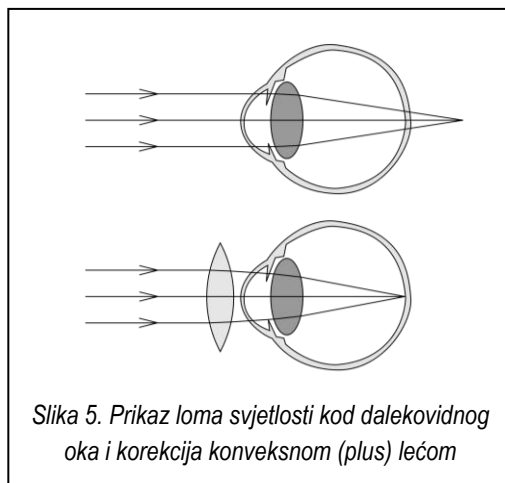
2.1.3. Dalekovidnost

Dalekovidnost (grč. *hypermetropia*) je refraktivna pogreška oka kod koje predmete u daljini vidimo jasnije dok su predmeti u blizini mutni i nejasni.

Najčešći uzrok je prekratka očna jabučica ili slabija lomna jakost očne leće i rožnice, **pa slika predmeta koji gledamo pada iza mrežnice oka** (slika 5).

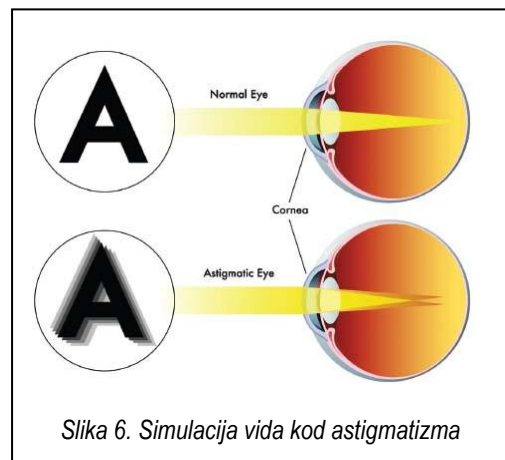
Kod djece simptomi najčešće nisu izraženi ukoliko nije riječ o većim dioptrijama, kada imaju

glavobolje te često trljaju oči. Dalekovidnost počinje u ranom djetinjstvu, no kako raste očna jabučica tako se situacija popravija pa dalekovidnost postaje manja. Dalekovidnost najčešće ispravljamo naočalnim ili kontaktnim konveksnim (plus) lećama.



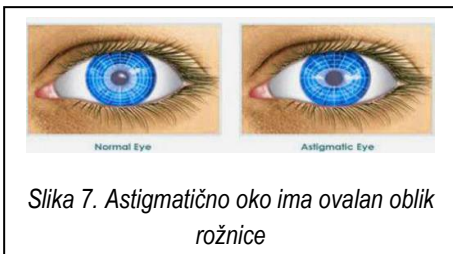2.1.4. Astigmatizam

Astigmatizam (grč. *astigmatismus*) je stanje oka u kojem se svjetlosne zrake ne lome jednako na svim meridijanima rožnice ili leće (slika 6).



Najčešći je uzrok tome ovalan oblik rožnice (umjesto oblika kugle, rožnica ima oblik lopte za ragbi) (slike 7 i 8) pa tako dioptrija ima različite vrijednosti u pojedinim meridijanima oka.

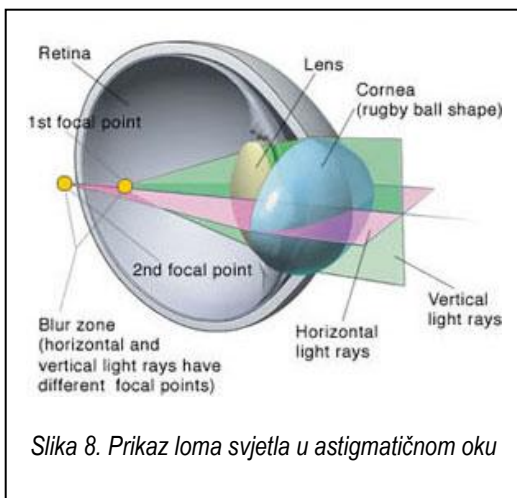
Astigmatizam dijelimo na **pravilni** (regularni) i **nepravilni** (iregularni). Kod **pravilnog astigmatizma** dva glavna meridijana nalaze se pod pravim kutom tj. rožnica ima ovalan (eliptičan) oblik.



Slika 7. Astigmatično oko ima ovalan oblik rožnice

Ovisno o poziciji cilindrične leće kojom ispravljamo astigmatizam, razlikujemo **vertikalni, horizontalni i kosi astigmatizam**.

Kod kosog astigmatizama meridijani najveće i najmanje zakrivljenosti (osi elipse) nalaze se pod pravim kutem, ali nisu postavljeni vodoravno ili okomito.



Slika 8. Prikaz loma svjetla u astigmatičnom oku

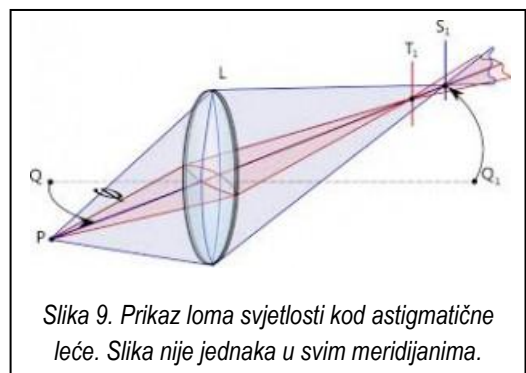
Pravilni astigmatizam dijelimo još i na:

- **Jednostavni** (prisutna samo cilindrična komponenta). Kod jednostavnog astigmatizma jedan fokus pada na mrežnicu, dok se drugi fokus nalazi ispred ili iza mrežnice pa razlikujemo jednostavni kratkovidni i jednostavni dalekovidni astigmatizam.
- **Složeni: miopski** (uz -Dcyl prisutna je i -Dsph tj. astigmatizam i miopija) i

hipermetropski (uz +Dcyl prisutna je +Dsph tj. astigmatizam i hipermetropija). Ovdje se niti jedan od fokusa ne nalazi na mrežnici, već oba padaju ispred ili iza mrežnice.

- **Miješani:** (uz -Dcyl prisutna je hipermetropija ili uz + Dcyl miopija). U ovom slučaju jedan fokus pada ispred mrežnice, a drugi iza mrežnice te je oko u jednom meridijanu dalekovidno, a u drugom kratkovidno.

Pravilni astigmatizam ispravljamo astigmatičnim naočalnim ili kontaktnim lećama (slika 9).



Slika 9. Prikaz loma svjetlosti kod astigmatične leće. Slika nije jednaka u svim meridijanima.

Kod **nepravilnog astigmatizma** nepravilnosti zakrivljenosti meridijana ne mogu se povezati niti sa jednim geometrijskim oblikom. Najčešći uzrok ove refraktivne pogreške jesu bolesti rožnice (npr. keratokonus). Nepravilni astigmatizam ispravljamo polutvrđim kontaktnim lećama ili posebnim laserskim zahvatima – topografski vođenim ablacijama. Rezultati nisu dobri kao kod pravilnog astigmatizma.

2.1.5. Staračka dalekovidnost

Staračka dalekovidnost ili **prezbiopija** (grč. presbyopia) nastaje kao posljedica normalnog procesa starenja. Kako čovjek stari, leća gubi elastičnost i sposobnost akomodacije te nakon cca. 40. godine teže fokusira bliske predmete.

Odmicanjem predmeta od sebe slika postaje jasnija ("sindrom kratkih ruku") (slika 10). Tijekom vremena stanje se polako pogoršava sve do cca. 70. godine života kada dolazi do stabilizacije.

Staračka dalekovidnost najčešće se ispravlja naočalnim (plus-konveksnim) lećama, ovisno o dobi pacijenta (od +0,25 Dsph do cca +2,50 Dsph).



Slika 10. Prezbiopija

Iako se prezbiopija korigira + lećama **ne treba ju miješati s običnom dalekovidnošću** jer je uzrok staračke dalekovidnosti drugačiji (vezan je uz očnu leću) i zahvaća samo stariju populaciju.

Staračka dalekovidnost je **samo još jedna dodatna dioptrija** za blizinu koja se propisuje pacijentu, a njegova osnovna dioptrija za daljinu ostaje i dalje jednaka. Prezbiopi dakle imaju dvije dioptrije, jednu za daljinu i jednu za blizinu.

Ukoliko pacijenti već imaju naočale kojima korigiraju dalekovidnost ili kratkovidnost, propisuju im se dodatne naočale za blizinu ili jedne bifokalne ili progresivne naočale koje u sebi imaju više dioptrija pa se koriste za sve udaljenosti.



Slika 11 - lasersko skidanje dioptrije

Refraktivne pogreške oka, uključujući i prezbiopiju, moguće je trajno korigirati kirurškim

metodama (laserskom obradom rožnice (Slika 11)) ili ugradnjom multifokalnih intraokularnih leća), o čemu detaljnije govorimo u Poglavlju 12.

2.1.6. Anizometropija

Anizometropija je stanje kod kojeg dva oka imaju značajno različite dioptrije. Jedno oko može biti kratkovidno, a drugo dalekovidno.

Anizometropija može štetiti razvoju maksimalne vidne oštine i binokularnog vida kod novorođenčadi i djece.

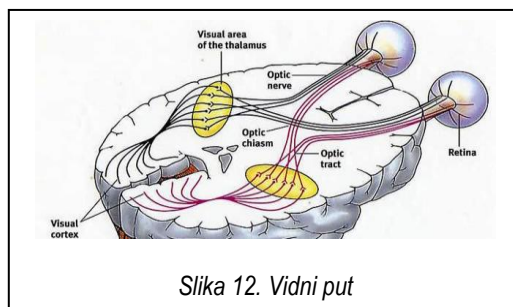
Kod ljudi koji imaju anizometropiju ispravljanje naočalnim lećama nije moguće zbog različite veličine slike promatranog predmeta (aniseikonija) koja pada na retinu.

2.2. VIDNI PUT

Normalno oko ili oko s ispravnom refrakcijskom korekcijom (naočalama, kontaktnim lećama...) fokusira oštru sliku na mrežnici. Međutim to **nije jedini uvjet za dobar vid**.

Potrebno je da fotoreceptori na mrežnici budu u stanju ispravno pretvoriti svjetlosnu informaciju u živčane impulse, kao i da ti impulsi preko vidnog živca dođu u vidni korteks u mozgu gdje se onda obrađuju i stvaraju **osjetilo vida**.

Taj se povezani sustav naziva **vidni put** (slika 12).



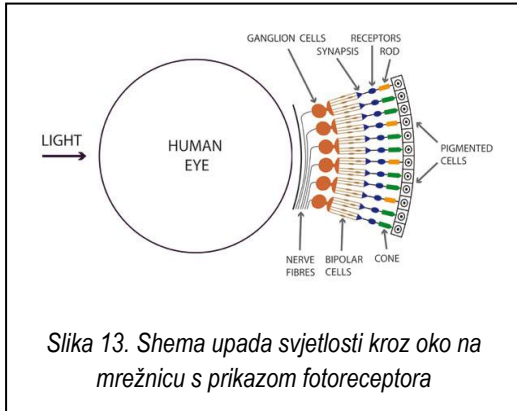
Slika 12. Vidni put

Moguće je da bolesti mrežnice (npr. degeneracija makule) sprečavaju pravilno pretvaranje svjetlosnog signala u živčani impuls (slika 13).

Isto je tako moguće da vidni živac zbog oštećenja (npr. kod glaukoma) ne provodi

pravilno te impulse do vidnog korteksa, a zbog mogućih oštećenja vidnog korteksa (npr. nakon moždanog udara) moguće je da se živčani impulsi nepravilno interpretiraju.

Ukoliko se bilo koja karika u tom lancu prekine, osjet vida je ugrožen.

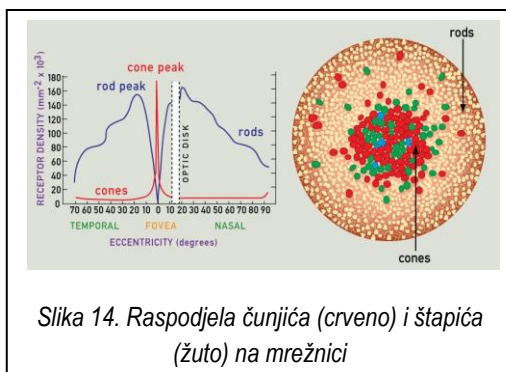


Slika 13. Shema upada svjetlosti kroz oko na mrežnicu s prikazom fotoreceptora

2.3. VIDNA OŠTRINA

Pretvaranje svjetlosne informacije u živčane impulse na mrežnici odvija se u fotoosjetljivim stanicama koje nazivamo **čunjići** i **štapići**.

Čunjići su zaduženi za **prepoznavanje svjetlosti određenih boja po danjem svjetlu, dok su štapići zaduženi za prepoznavanje svjetla**. Čunjići su gusto smješteni u žutoj pjegi i oko nje, a štapići uglavnom periferno na mrežnici (slika 14).

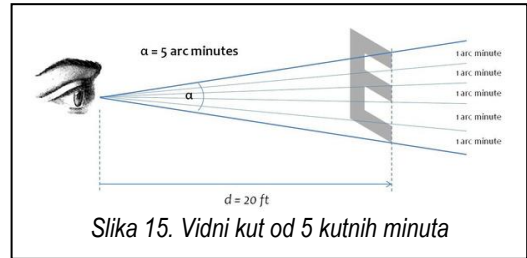


Slika 14. Raspodjela čunjića (crveno) i štapića (žuto) na mrežnici

Čunjići stoga služe za precizno prepoznavanje detalja centralno na slici. Zbog toga je gustoća, raspored i funkcionalnost čunjića važna za tzv. vidnu oštrinu.

Vidna oštrina ili **vizus** (lat. *visus naturalis*) je sposobnost nekorigiranog oka da razabire fine detalje u slici tj. mjera prostorne rezolucije optičkog sustava vida.

Ljudsko oko razlikuje dva detalja koji se u prostoru nalaze odijeljeni razmakom od 1' (kut od jedne kutne minute), iako neki pojedinci mogu imati i veću vidnu oštrinu i mogu razlikovati dva detalja pod vidnim kutom manjim od 1' (slika 15).



Slika 15. Vidni kut od 5 kutnih minuta

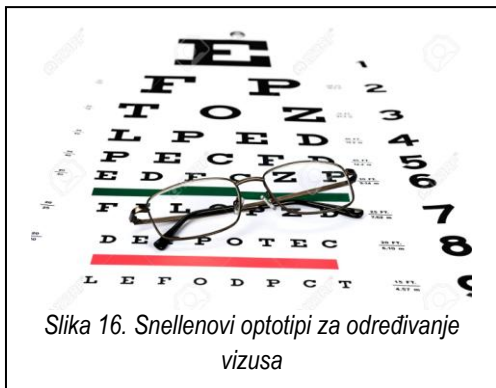
Glavni je uzrok slabije vidne oštine refrakcijska pogreška oka. Prilikom oftalmološkog pregleda određuje se ona dioptrija s kojom pacijent postiže najoštriju sliku tj. **maksimalna korigirana vidna oštrina** te se ta dioptrija ordinira za naočale ili leće. Test vidne oštine može se obaviti **objektivnom** ili **subjektivnom** metodom, a najčešće se koriste obje.

Objektivna metoda jest mjerenje loma svjetlosti u oku nekim uređajem (retinoskop, autorefraktometar) koji određuje refrakcijsku jačinu odnosno dioptriju oka.

Vidna oštrina se subjektivno testira tako da se od pacijenta traži čitanje specijalnih dijagrama sa stiliziranim slovima ili simbolima (nazivaju se optotipi) precizno određene veličine na jasno određenoj udaljenosti.

Udaljenost se bira tako da su slova približno u beskonačnosti ili punctumu remotumu (time eliminiramo utjecaj akomodacije očne leće) i da im je veličina takva da detalji bitni za čitanje čine vidni kut veličine 1'.

Najčešće se za testiranje koriste Snellenovi optotipi (slika 16) koji su standardizirani za udaljenost od 6 m ili 20 stopa po anglosaksonskom sustavu.



Slika 16. Snellenovi optotipi za određivanje vizusa

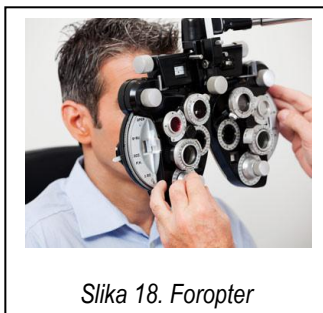Liječnik na probni okvir (slika 17) (ili foropter) (slika 18) postavlja probna stakalca s dioptrijama i pita pacijenta vidi li bolje ili lošije te ponavlja proceduru ovisno o odgovoru dok ne dobije optimalnu refrakciju tj. dioptriju.



Slika 17. Pregled vidne oštine

Kad je god moguće dobro je kombinirati obje metode jer se time smanjuje mogućnost pogreške.

Posebno kod djece, potrebno je učiniti i cikloplegičnu refrakciju, odnosno mjerenje vidne oštine na oku kojem je cilijarni mišić paraliziran cikloplegičnim kapljicama čime se eliminira utjecaj akomodacije očne leće.



Slika 18. Foreopter

Vidna oština oka se označava decimalnim brojem npr. 0,01 – 1,0. Također se može označavati i razlomkom, npr. 2/6, 5/6... (ili npr. 10/20 u anglosaksonskim zemljama).

Osoba sa 100 % vidne oštine sposobna je raspoznati optotip na 6 m udaljenosti koji može raspoznati i osoba sa „normalnim vidom“ na 6 m udaljenosti. Takva osoba ima vizus 1.0 ili 6/6 (20/20 u anglosaksonskim zemljama).

Osoba sa vizusom od 0,5 vidi predmete na udaljenosti od 6 m koje osoba sa „normalnim vidom“ vidi na 12 m pa je njezina vidna oština 6/12 (20/40) ili 0,5. Mlađe zdrave osobe imaju bolju vidnu oštrinu od normalne.

Ponekad nije moguće postići 100 % vidne oštine korekcijom dioptrije (npr. kod neregularnih astigmatizama, bolesti očne pozadine, očnog živca, slabovidnosti...) pa je pri dijagnozi bitno locirati problem kako bi se pravilno liječio.

2.3.1. Slabovidnost (ambliopija)

Slabovidnost ili **ambliopija** (grč. amblyopia) jest slabija maksimalno korigirana vidna oština (ispod 70 %), a da se pri tome na oku ne mogu razaznati patološke promjene.



Slika 19. Okluzija očiju kod dječje slabovidnosti

Do ambliopije dolazi zbog fiziološkog poremećaja u mozgu tj. u centru za vid. Događa se najčešće u djetinjstvu uslijed strabizma ili prevelike dioptrije na jednom ili oba oka.

Mozak potiskuje vidne informacije jer prima nejasnu sliku i vid se ne razvije u potpunosti. Zato se ambliopija mora otkriti na vrijeme i započeti liječenje kako bi posljedice bile što manje.

Najčešća terapija ambliopije jest povremeno zatvaranje (okluzija) boljeg oka kako bi vježbali oko koje slabije vidi (slika 19).

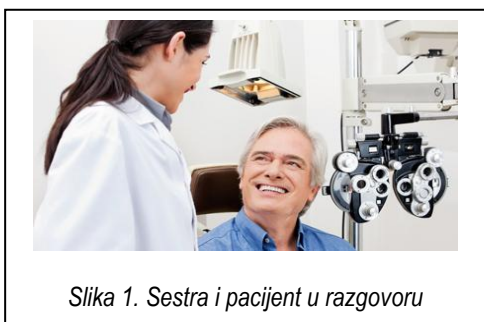3. ULOGA MEDICINSKE SESTRE U ORGANIZACIJI RADA OFTALMOLOŠKE POLIKLINIKE

Allegra Knezović

Posao medicinske sestre vrlo je zahtjevan, plemenit i važan.

Medicinska sestra treba biti brižna i odgovorna, znati raditi samostalno i u timu, savjesno i kritički provoditi ono što je propisano te prepoznati kada je vrijeme da se posavjetuje s drugima.

Bitno je da razumije pacijenta, zna se nositi s ljudskom patnjom, kao i snači se u hitnim stanjima ili zdravstvenim problemima u kojima se pacijent nalazi (slika 1).



Slika 1. Sestra i pacijent u razgovoru

Odluku je dobre komunikacijske vještine te strpljivost i osjetljivost za ljudske probleme koji su nužni za stvaranje odnosa povjerenja. Sestra treba razumjeti pacijentove osjećaje i ne nametati vlastite stavove, čak ni ako misli da su za pacijentovo dobro.


3.1. PRVI KONTAKT

Medicinska sestra ima ključnu ulogu u odnosu pacijent-liječnik. Ona je prvenstveno koordinator posla.

Prvi dodir s ordinacijom/ustanovom koji pacijent ima je najčešće telefonski poziv - naručivanje za pregled ili zahvat (slika 2).

Treba biti visoko informirana, ljubazna i pristupačna te imati visoku razinu znanja kako bi pacijentu dala osnovne informacije vezane za njegovo stanje bolesti.


Isto tako pri samom naručivanju mora voditi brigu o rasporedu naručivanja kako bi cijelom timu olakšala rad (npr. zahtjevnijem pacijentu ostaviti više vremena kako bi mu se liječnik mogao što bolje posvetiti).



Slika 2. Narudžba pacijenta

3.2. VOĐENJE DOKUMENTACIJE

Pravilno vođenje medicinske dokumentacije preduvjet je kvalitetne zdravstvene usluge (slika 3).



Slika 3. Medicinska dokumentacija

Ono obuhvaća dokumentiranje i praćenje pacijenta u različitim fazama bolesti, čime se olakšava komunikacija među svim članovima tima.

Medicinske sestre koristeći medicinsku dokumentaciju, u dogovoru s liječnikom, procjenjuju stanje pacijenta, aktivno sudjeluju u svim fazama liječenja te poboljšavaju cjelokupnu razinu zdravstvene usluge.

Pravilna informiranost liječnika o detaljima bolesti pojedinog pacijenta zahtijeva preciznost i kontinuitet u dokumentiranju.

Potreba za pravilnim vođenjem medicinske dokumentacije ne smije se shvatiti kao usputna aktivnost jer je preduvjet kvalitetnoj skrbi o pacijentu.

3.2.1. Zakonska obveza

Zakon o sestinstvu, članak 16., kaže da je dužnost medicinske sestre vođenje sestrinske dokumentacije kojom se evidentiraju svi provedeni postupci tijekom 24 sata.

3.3. POTROŠNI MATERIJAL I LIJEKOVI

Pravilno vođenje potrošnog materijala i nabave potrebnih lijekova uvelike može doprinijeti većoj učinkovitosti i financijskoj stabilnosti u cjelokupnom poslovanju (slika 4). Potrebno je redovito, na dnevnoj bazi, provjeravati stanje svih neophodnih medicinskih materijala i lijekova te uvijek imati uvid u postojeće stanje.

Ne smije se dogoditi da neki lijek ili medicinski pripravak nedostaje u trenutku kada je to pacijentu potrebno.



Slika 4. Potrošni materijali i lijekovi

3.4. PRIPREMA PACIJENTA ZA PREGLED / RAD NA DIJAGNOSTIČKIM APARATIMA

Prilikom dolaska pacijenta u ustanovu sestra ga zaprima, priprema za pregled liječnika i radi pri dijagnostičkim aparatima koji su potrebni liječniku za kvalitetan pregled (slika 5).

S obzirom na to da je prvi kontakt koji pacijent ostvaruje u ustanovi najčešće sestra-pacijent, bitna je brižna komunikacija jer su pacijenti često

zabrinuti zbog pretraga i sa strepnjom očekuju nalaze.

Također često mogu biti nervozni, tako da sestra ima i umirujuću ulogu.

Važno je objasniti pacijentu što može očekivati, objasniti je li pretraga bolna/neugodna te da će biti potrebno napraviti niz snimanja (kompjuterizirani refraktometar, beskontaktni tonometar, očitavanje naočala ukoliko ih pacijent nosi i drugo) koje su potrebne liječniku prije pregleda.



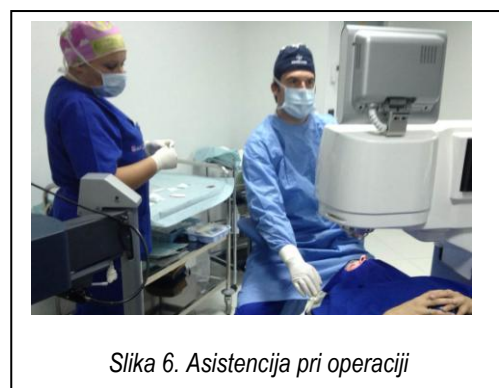Slika 5. Rad na dijagnostičkim aparatima

Potrebno je uzeti iscrpnu anamnezu i prikupiti informacije o povijesti bolesti i tegobama koje pacijent osjeća (bol, crvenilo).

Više u poglavljima 4 i 5.

3.5. ASISTENCIJA U SALI

Medicinska sestra instrumentarka u prvom redu mora biti educirana, odgovorna, spretna, savjesna i, što je najbitnije, pedantna.



Slika 6. Asistencija pri operaciji

Opus poslova medicinske sestre u sali jest: čišćenje i čuvanje operativnih instrumenata kao i

drugih operativnih materijala potrebnih za operaciju, obavljanje sterilizacije, priprema i asistencija pri operaciji (*slika 6*).

Više u poglavlju 6.

3.6 SAVJETI PRI UZIMANJU LIJEKOVA

Oftalmološke sestre također igraju važnu ulogu u procesu liječenja bolesnika.

One mogu savjetovati pacijente o pravilnom načinu uzimanja propisanih lijekova i o pravilnoj prehrani te dodatno objašnjavaju pacijentu ukoliko je potrebno određeni lijek izostaviti prije operacije.

Brz razvoj dijagnostičkih i terapijskih metoda u oftalmologiji postavlja sve veće zahtjeve pred zdravstvenog radnika i ukazuje na potrebu za što boljom stručnom osposobljenošću medicinske sestre.

4. ULOGA MEDICINSKE SESTRE/TEHNIČARA U DIJAGNOSTICI BOLESTI OKA

Igor Knezović, Zlatka Belšak

Očnim se pregledom otkrivaju različite bolesti koje potencijalno mogu uzrokovati oštećenje vida. Dijagnostika je neizostavni dio svakog očnog pregleda i zaslužuje posebno poglavlje u ovoj knjizi.

Češće očne bolesti s kojima se susrećemo u svakodnevnoj praksi jesu: upalna stanja, trauma, bolesti žute pjege, glaukom, refraktivne anomalije, keratokonus, katarakta i strabizam. Danas postoji niz kompjuteriziranih dijagnostičkih aparata kojima se one lako prepoznaju i mogu se pravovremeno liječiti i time spriječiti daljnju progresiju.

Najčešće dijagnostičke metode koje se koriste u oftalmologiji danas jesu:

- Refraktometrija
- Mjerenje očnog tlaka
- Ispitivanje suznog filma
- Pahimetrija
- Biometrija
- Endotelna mikroskopija
- Keratometrija
- Kornealna topografija
- Kornealna tomografija
- Ispitivanje vidnog polja
- OCT
- FAG
- Ultrazvučni pregled oka

Medicinska sestra/tehničar obavlja dijagnostičke pretrage i snimanja na aparatima te priprema pacijenta za pregled oftalmologa.

4.1. REFRAKTOMETRIJA

Kompjuterski refraktometar elektronički je instrument koji se koristi za objektivnu procjenu refrakcijske greške – kratkovidnosti, dalekovidnosti i astigmatizama („kompjutersko određivanje dioptrije“) (slika 1).



Slika 1. Refraktometar

Uloga medicinske sestre:

Pacijenta udobno posjednemo i kažemo mu da bradu stavi na za to predviđeno mjesto, nasloni čelo naprijed, široko otvori oči i gleda ravno ispred sebe u fiksacijsku točku te da ne trepće i ne pomiče glavu.

Slika se nekoliko puta, pazeći pri tom da sva mjerenja budu približno jednakih vrijednosti.

4.2. MJERENJE OČNOG TLAKA

Mjerenje očnog tlaka može se izvršiti na više različitih aparata, od kojih izdvajamo tri:

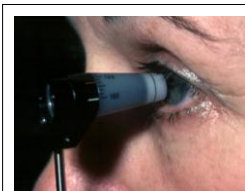
4.2.1. Goldmann aplanacijska tonometrija

Kod Goldmannove aplanacijske tonometrije tlak se mjeri kontaktno, dakle u doticaju s površinom rožnice (slika 2).

Prethodno se kapa anestetik i fluorescein.

Pritiskom na oko računa se sila otpora rožnice koja je indirektni odraz očnog tlaka (slika 3).

Taj postupak smatra se "zlatnim standardom" u oftalmologiji.



Slika 2. Goldmannov aplanacijski tonometar

Uloga medicinske sestre/tehničara:

Pacijenta posjednemo te mu ukapamo anestetik u oba oka. Na fluoresceinsku traku nakapamo fiziološku otopinu, kažemo pacijentu da otvori oči i pogleda prema gore, zatim mu nježno otvaramo donji očni kapak i lagano dodirujemo spojnicu test trakom.



Slika 3. Pogled kroz aplanacijski tonometar

Pacijent naslanja bradu na biomikroskop, upozoravamo ga da čelo gurne do kraja te mu pridržavamo glavu, ukoliko je potrebno. Samo mjerenje obavlja liječnik prislanjajući prizmu tonometra na rožnicu.

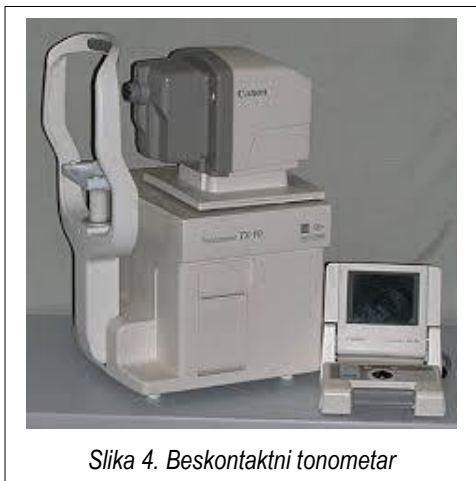4.2.2. Beskontaktni ili non-contact tonometar

Kratki mlaz zraka mijenja oblik rožnice u malom području.

Iz vremenskog intervala potrebnog za postizanje izravnjanja izračunava se vrijednost očnog tlaka.

Ta metoda ima prednost jer je beskontaktna i ne može prenijeti potencijalnog uzročnika infekcije na oko ispitanika.

Orientacijska je jer vrijednosti variraju oko 15 % između različitih mjerenja (slika 4).



Slika 4. Beskontaktni tonometar

Uloga medicinske sestre/tehničara:

Kod ove metode nema potrebe za ukapavanjem anestetika jer nema fizičkog kontakta sa rožnicom.

Pacijent postavlja bradu na predviđeno mjesto na tonometru, čelo gurne skroz do kraja, objašnjavamo mu da gleda u crveno (fiksacijsko) svjetlo i široko otvori oči te da će mu tonometar lagano puhnuti u oko, ali bez dodirivanja. Mjerenje se ponavlja tri puta za svako oko.

4.2.3. Dynamic Contour Tonometrija Pascal

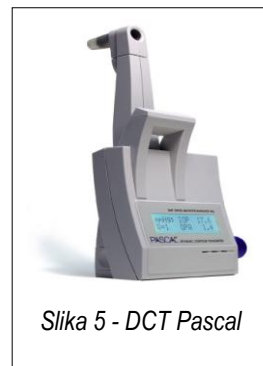DCT Pascal – najpreciznija metoda mjerenja očnog tlaka kojom se eliminiraju biomehanička svojstva rožnice pomoću specijalne sonde koja dolazi u kontakt sa suznom filmom površine rožnice (slika 5).

Uloga medicinske sestre/tehničara:

Pacijenta posjednemo te mu ukapamo anestetik u oba oka kako bi postupak bio što ugodniji i precizniji.

Pacijent naslanja bradu i čelo na za to predviđena mjesta na biomikroskopu, upozoravamo ga da bude što mirniji te mu pridržavamo glavu, ukoliko je potrebno.

Mjerenje obavlja liječnik.



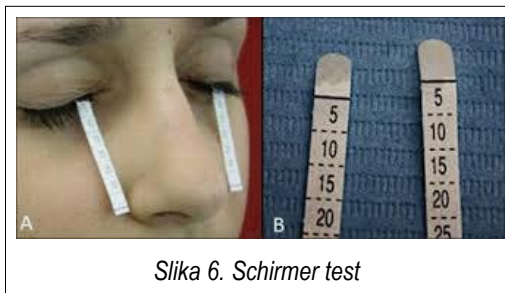Slika 5 - DCT Pascal

4.3. ISPITIVANJE SUZNOG FILMA

4.3.1. Schirmer test I i II

Ovim testovima mjerimo količinu suza odnosno određujemo proizvodi li suzna žlijezda dovoljno suza za održavanje optimalne vlažnosti površine oka (slika 6).

Razlika između Schirmer I i Schirmer II testa jest u tome što se I radi bez anestetika – ispituje refleksnu i bazalnu sekreciju suzne žlijezde, dok se II radi s anestetikom – ispituje samo bazalnu sekreciju.



Slika 6. Schirmer test

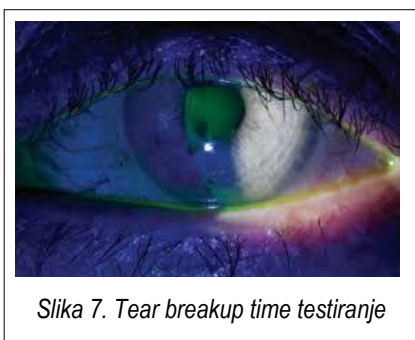Uloga medicinske sestre/tehničara:

Ovisno o testu, ukapavamo anestetik te pričekamo jednu minutu. Za Schirmer test koristimo papirnate test trakice koje su građurane od 1 do 35 mm. Lagano ju savijemo na rubu i stavimo u donju konjunktivnu vrećicu, u oba oka istovremeno.

Upozorimo pacijenta da što manje trepće te čekamo 5 minuta dok se trakica ne navlaži suzama i promijeni boju. Rezultat testa jest broj milimetara navlažene trakice. Normalne su vrijednosti kod Schirmer testa I više od 15 mm, a kod Schirmer testa II više od 5 mm.

4.3.2. TBUT (Tear Break Up Time Test)

Ovim testom mjerimo kvalitetu (ne količinu) suznog filma. U naravi predstavlja vrijeme (u sekundama) potrebno da se pojave suha mjesta (pucanje suznog filma) na površini rožnice (slika 7).



Slika 7. Tear breakup time testiranje

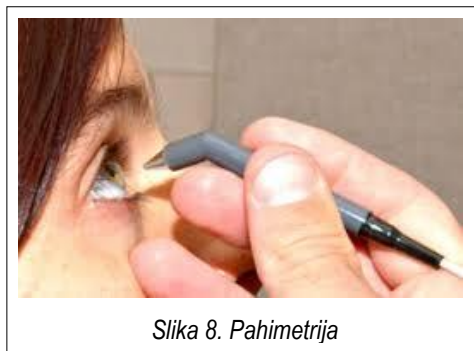Uloga medicinske sestre/tehničara:

Medicinska sestra kapne kap fiziološke otopine na fluorescein test traku te zamoli pacijenta da otvori oči i pogleda prema gore.

Zatim nježno aplicira fluoresceinsku boju na donji dio očne jabučice (spojnicu), koja se treptanjem raznese na površinu rožnice. Nakon toga, doktor pod plavim svjetlom sa žutim filterom na biomikroskopu procjenjuje koliko je vremena (u sekundama) potrebno da suzni film pukne. Normalna je vrijednost iznad 10 sekundi.

4.4. PAHIMETRIJA

Pahimetrija je pretraga koja se najčešće koristi u sklopu antiglaukomske obrade pacijenta i pri pregledima za lasersko skidanje dioptrije (slika 8).



Slika 8. Pahimetrija

Ovom metodom mjeri se debljina rožnice i s obzirom na izmjerenu vrijednost korigira stvarni intraokularni tlak ili se donosi odluka o primjerenosti pacijenta za lasersku korekciju.

Uloga medicinske sestre/tehničara:

Prije samog mjerenja u oči se ukapa lokalni anestetik i pričekava se jedna minuta kako bi pretraga bila bezbolna i ugodna za pacijenta. Mjerenje je bezbolno i brzo, a izvodi ga oftalmolog. Vrškom ultrazvučne sonde lagano dodirne rožnicu i aparat automatski izbaci vrijednosti.

4.5. BIOMETRIJA

Biometrija je pretraga kojom se računa jakost intraokularne leće pri operaciji katarakte. Mjere se dvije vrijednosti: keratometrija i duljina očne jabučice. Može biti ultrazvučna i optička.

4.5.1. Ultrazvučna biometrija

Mjeri samo aksijalnu duljinu oka (keratometrijske vrijednosti mjere se na drugom aparatu) (slika 9).



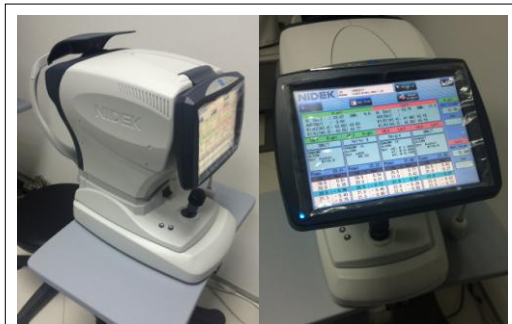Slika 9. UZV biometar sa sondom

Uloga medicinske sestre tehničara:

Nakon što smo pacijentu objasnili što ćemo mu raditi, posjedamo ga, ukapamo anestetske kapi i zamolimo da mirno gleda ispred sebe u fiksacijsku točku na sondi aparata. Pretraga je bezbolna i kontaktna, izvodi ju liječnik, dodirivajući prednju površinu rožnice specijalnom sondom, sličnom kao kod ultrazvučne pahimetrije. Ukoliko je riječ o imerzijskoj metodi, vrh sonde je uronjen u tekući medij kako bi kontakt s rožnicom bio optimalan.

4.5.2. Optička biometrija

Preciznija i novija metoda. Za 10 sekundi napravi se kompletna biometrija kao i još neka dodatna mjerenja koja oftalmologu trebaju za različite operativne zahvate (debljina rožnice, dubina prednje sobice, promjer rožnice, promjer zjenice i keratometrija) (slika 10).



Slika 10. Biometar AL scan Nidek

Uloga medicinske sestre/tehničara:

Sestra/tehničar objašnjava pacijentu da je to ugodna pretraga, bez dodirivanja i prethodnog kapanja te da prilikom snimanja bude miran i da gleda ravno u svjetlo ispred sebe.

Zamolite pacijenta da namjesti bradu i čelo na za to predviđeno mjesto te pravilno pozicionira mjerni instrument koji automatski vrši mjerenja.

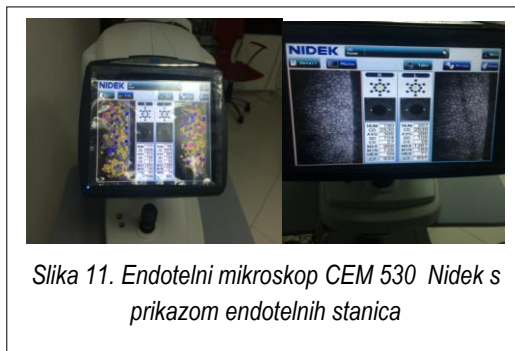Rezultate očitava liječnik.

4.6. ENDOTELNA MIKROSKOPIJA

Endotelna mikroskopija (spekularni mikroskop) je metoda kojom se evaluiraju endotelne stanice rožnice (broj, oblik, polimorfizam i dr.) (slika 11).

Bitna je u sklopu predoperativne pripreme pacijenta za operaciju katarakte.

Pravilnom pripremom i selekcijom pacijenata moguće je izbjeći određene posljedice nakon operacije.



Slika 11. Endotelni mikroskop CEM 530 Nidek s prikazom endotelnih stanica

Uloga medicinske sestre/tehničara:

Pacijentu objasniti da je to pretraga za koju ne trebamo kapati kapi u oči, da se izvodi bez dodira rožnice te da je ugodna.

Namjestimo mu bradu na za to predviđeno mjesto, čelo naslonimo do kraja i pacijent gleda ravno u fiksacijsku točku sa široko otvorenim očima.

Aparat mjerenje vrši automatski tijekom 10-ak sekundi.

Rezultate mjerenja očitava liječnik.

4.7. KERATOMetriJA

Keratometrija je dijagnostička metoda kojom se precizno prikazuje i mjeri zakrivljenost površine rožnice.

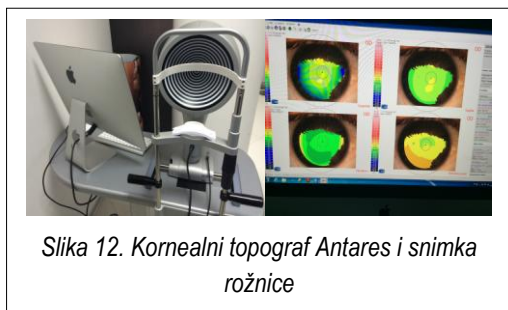
Rezultati mjerenja bitni su jer oftalmologu pomažu kod različitih radnji kao što su: pravilno određivanje dioptrije, fitanje kontaktnih leća, praćenje pacijenata nakon operativnih zahvata, selekcije za lasersko uklanjanje dioptrije i dr.

Keratometrija se izvodi na različitim dijagnostičkim aparatima, kao npr.: Javal keratometar, automatizirani keratograf, keratometar, optički biometar, kornealni topograf, kornealni tomograf i dr.

4.8. KORNEALNA TOPOGRAFIJA

Topografija – slikom i bojama izrađuje «kartu» ili «reljef» površine rožnice, pomoću kojih se mogu precizno procijeniti polumjeri zakrivljenosti, građa, nepravilnosti i cijeli niz drugih parametara prednje rožnične površine (slika 12).

Pomoću topografije rožnice mogu se ustanoviti određena stanja i bolesti oka, kao što je astigmatizam i keratokonus.



Slika 12. Kornealni topograf Antares i snimka rožnice

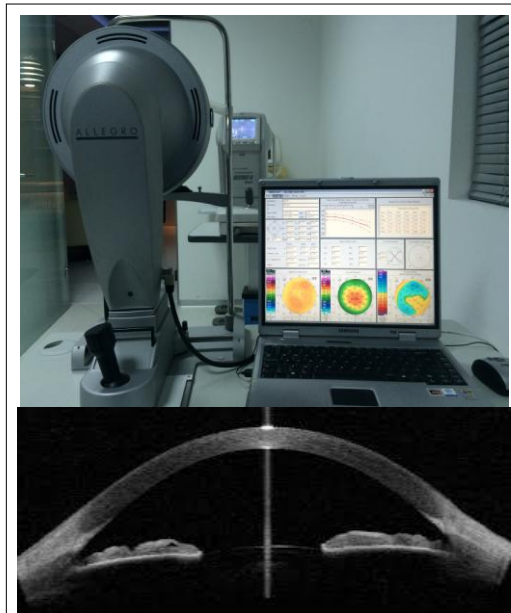
4.9. KORNEALNA TOMOGRAFIJA

Kornealni tomograf medicinski je aparat, odnosno kamera, koja najpreciznije analizira prednji očni segment.

Najpoznatiji iz te skupine su Pentacam i Oculyzer (slika 13).

Rotacija "Scheimpflug" kamere u svim meridijanima omogućuje precizan trodimenzionalni prikaz prednjeg segmenta oka po slojevima, a time i individualiziran pristup u refraktivnim kirurškim zahvatima.

Koristi se za određivanje topografije rožnice (elevacijske i kurvaturne mape), pahimetriju rožnice u cijeloj njezinoj površini, tomografsku analizu, 3D analizu prednje sobice, mjerenje gustoće leće i dr.



Slika 13. Kornealni tomograf Oculyzer sa prikazom prednjeg oćnog segmenta

Uloga medicinske sestre/tehničara kod kornealne topografije i tomografije:

Pacijentu objasnimo da je to pretraga bez kontakta te da nije potrebno prethodno ukapavati kapi, nije nelagodna i da traje 30-ak sekundi.

Upisujemo podatke o pacijentu u računalo (ime, prezime, datum rođenja), prilagođavamo visinu aparata pacijentu kako bi mogao ravno namjestiti glavu.

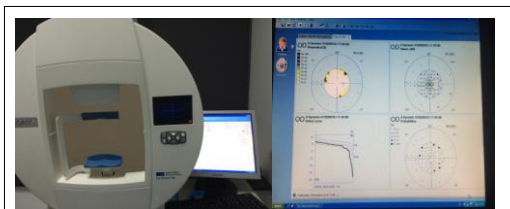
Bradu stavlja na držač, a čelo nasloni na graničnik. Objlašnjavamo mu da mora biti jako miran, gledati ravno u fiksacijsko svjetlo i što šire otvoriti oči te ne treptati nekoliko sekundi dok traje pojedini sken.

Snimanje ponavljamo 3 puta za svako oko, a između toga pacijent zatvara oči kako bi suzni film bio što ravnomjernije raspoređen na površini rožnice.

4.10. ISPITIVANJE VIDNOG POLJA

Za ispitivanje vidnog polja najčešće se koriste vidno polje po Goldmannu i kompjuterizirano vidno polje Octopus.

Octopus 900 predstavlja jedan od najkompletnijih perimetara dostupnih na tržištu danas (slika 14).



Slika 14. Vidno polje Octopus 900

Omogućava testiranje vidnog polja u svim fazama različitih bolesti oka - od rane detekcije, praćenja progresije propadanja vidnog polja pa sve do kasnog stadija bolesti s ostatnim vidnim poljem.

Visoko je senzitivna, izbjegava greške koje nastaju zbog umora pacijenta ili gubitkom fokusa te pomicanjem glave.

Uloga medicinske sestre/tehničara:

Važno je pacijentu dobro objasniti postupak kako bi nalaz bio vjerodostojan. Jako je bitna koncentracija pacijenta te da ne žuri. Unosimo osobne podatke o pacijentu, biramo vrstu programa koju je odredio liječnik te stavljamo povez preko suprotnog oka.

Svako oko testiramo posebno. Ukoliko je potrebno, korigiramo dioptriju za blizu lećama koje stavljamo u kupolu aparata i približavamo čim bliže oku pacijenta i to ne dalje od 15 mm.

Pacijent nasloni bradu na za to predviđeno mjesto te naslanja čelo na graničnik. Glava mora biti ravno i pacijent cijelo vrijeme gleda u centar koji je označen križićem.



Slika 15. Prekidač Octopusa 900

U ruke uzima prekidač na čijem se vrhu nalazi gumb (slika 15).

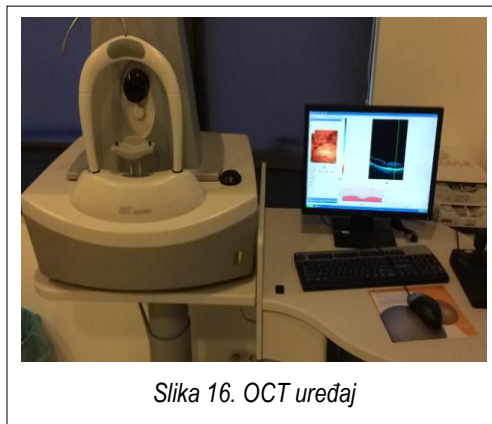Gumb je potrebno pritisnuti svaki put kada primijeti svjetlosni podražaj (točkicu) u određenom kvadrantu, koji će ponekad biti svjetliji, a ponekad tamniji.

Objašnjavamo da ne smije stiskati napamet i ishitreno, jer će se pretraga morati ponoviti. Upozoravamo ga da će čuti određene zvukove kao što je zujanje (zbog namještanja oka u centar kamere ukoliko se pomakne) te da se ne obazire na njih.

Nakon pretrage liječnik očitava nalaz.

4.11. OCT

OCT – Optička koherentna tomografija (engl. *Optical Coherence Tomography*) novija je, jednostavna, neinvazivna i beskontaktna metoda slojevnog snimanja centralne mrežnice i vidnog živca (slika 16).



Slika 16. OCT uređaj

Pomoću OCT-a moguće je otkriti različite bolesti u ranom stadiju i pravodobno započeti njihovo liječenje.

Jedna od njih jest glaukom, gdje mjerenjem debljine živčanih vlakana oko glave vidnog živca (RNFL) i analizom glave vidnog živca (PNO) možemo otkriti najraniji stadij glaukomske bolesti koji nije moguće utvrditi drugim metodama.

Osim za rano otkrivanje ova dijagnostička metoda ima važnu ulogu u planiranju liječenja (kako laserskog, tako i kirurškog), odnosno praćenju različitih bolesti mrežnice i vidnog živca (slika 17).

Uloga medicinske sestre/tehničara:

Prije snimanja najčešće je potrebno pacijentu ukapati kapi za širenje zjenice u oba oka kako bismo dobili što bolji prikaz očne pozadine.

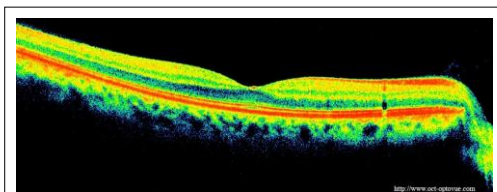
Kapamo 3 puta u razmaku od 10 minuta i čekamo dok se zjenice ne prošire.

Upozoravamo pacijenta da će kapi kratkotrajno zapeći i da tijekom širenja zjenica oči drži zatvorenima.

Kada se zjenice prošire, pacijenta posjedamo pred aparat. Bradu i čelo pravilno pozicioniramo na za to predviđena mjesta.

Pacijent treba biti miran i ravno gledati u točkicu koja titra sa široko otvorenim očima bez micanja pogleda i bez treptanja dok traje sken.

Nakon snimanja liječnik očitava nalaz.



Slika 17. OCT snimka makule

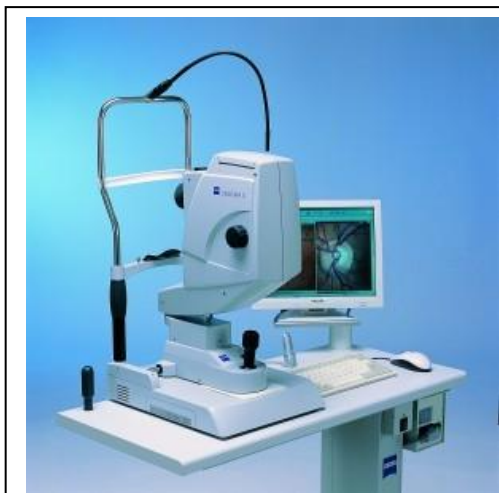4.12. FAG

Fluoresceinska angiografija (FAG) jest dijagnostička pretraga kojom se ispituju krvne žile oka (mrežnica, žilnica, šarenica) kao i pigmentni epitel mrežnice (RPE).

FAG s VISUCAM fundus kamerom pruža mogućnost visoko kvalitetne snimke očne pozadine te prikaza krvnih žila žilnice i mrežnice oka (slika 18).

Izuzetno je bitna u dijagnostici dijabetičke retinopatije, senilne makularne degeneracije i okluzije krvnih žila mrežnice.

Izvodi se tako da se pacijentu intravenozno aplicira kontrast fluoresceina i istovremeno, kako boja ulazi u krvožilni sustav, pratimo na fundus kameri kretanje boje kroz krvne žile očne pozadine (slika 19).



Slika 18. Fundus kamera Visucam, Zeiss

Uloga medicinske sestre tehničara:

Objasniti pacijentu da je ovo invazivna pretraga koja se izvodi uštrcavanjem kontrasta u venu te su nakon zavata moguće nuspojave kao što su: mučnina, povraćanje, žuta boja kože i sluznice, zelenožuta obojenost urina do 48 sati nakon uštrcavanja kontrasta.

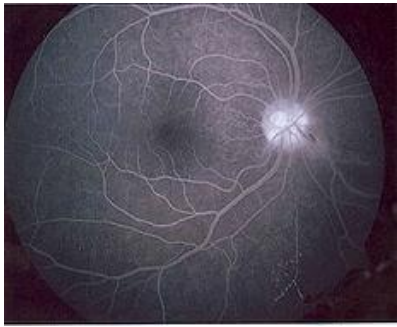
Kod bolesnika koji u svojoj anamnezi imaju alergije na neke lijekove ili hranu i koji boluju od bubrežnih bolesti ili astme treba posebno oprezno pristupiti izvođenju pretrage ili ju odgoditi.

Pacijentima za angiografiju savjetujemo na dan izvođenja pretrage uzeti lagani obrok.

Injicira se bolus fluoresceina (2 – 5 ml) u venu ruke ili šake (tijekom 6 sekundi). Učine se serije crno-bijelih, kolomih i red-free digitalnih fotografija prije i nakon što fluorescein uđe u krvotok mrežnice (otprilike 10 sekundi nakon injekcije).

Fotografije se snimaju prosječno svakih nekoliko sekundi tijekom prve minute, a zatim nešto rijede (kroz cca 10 minuta). Sestra je, zajedno s liječnikom, cijelo vrijeme uz pacijenta te prati njegovo opće stanje. Uz sebe uvijek moramo imati spremnu antišok terapiju!

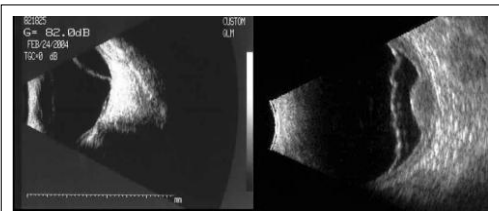
Na osnovi učinjenih snimaka, liječnik upotpunjava dijagnostički algoritam i određuje terapiju.



Slika 19. Snimka kontrasta u krvnim žilama mrežnice

4.13. ULTRAZVUČNI PREGLED OKA

UZV oka i orbita je neinvazivna i bezbolna metoda koja služi za ispitivanje i mjerenje normalnih struktura oka i očne duplje, ali i otkrivanje, mjerenje i praćenje različitih patoloških stanja (slika 20).



Slika 20. Ultrazvučna slika oka

Posebno ga koristimo kod: upalnih stanja ili tumora u oku i van njega (u orbiti), raznih ozljeda oka, stranih tijela, odvajanja (ablacije) retine, opaciteta u staklovini, bolesti štitne žlijezde (Graves-Basedow bolesti), krvarenja u staklovini i dr.

Uloga medicinske sestre/tehničara:

Prije pretrage objasniti pacijentu kako se radi o neinvazivnoj pretrazi koja traje 10-ak minuta. Mogu se ukapati anestetiske kapi kako bi pregled bio što ugodniji. Sestra/tehničar upisuje ime i prezime te godište pacijenta u aparat, plegne pacijenta te mu kaže da lagano pritvori oči. Na sondu se stavi malo kontaktnog gela te ju liječnik prislanja pacijentu na zatvorene vjeđe. Nakon pretrage lagano se sterilnom gazom prebriše ostatak gela s pacijentovih vjeđa i sonde te se pomaže pacijentu da ustane.

5. ULOGA MEDICINSKE SESTRE KOD OFTALMOLOŠKOG PREGLEDA

Mirna Belovari Višnjić, Ivana Kacun

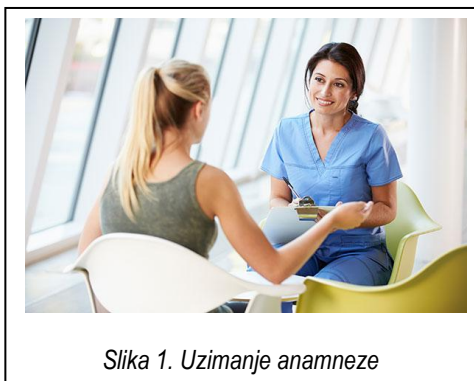5.1. OPĆI OFTALMOLOŠKI PREGLED

Opći oftalmološki pregled sadržava anamnezu, određivanje vidne oštine, mjerenje očnog tlaka (tonometrija), pregled na biomikroskopu i pregled očne pozadine.

5.1.1. Anamneza

Anamneza (uzimanje podataka od bolesnika) je, kao i kod svakog pregleda, vrlo važna u pripremi bolesnika neposredno prije samog pregleda.

Sadržava sve potrebne elemente koji utječu što na fizički što na psihički identitet bolesnika, te olakšavaju liječniku i medicinskoj sestri uvod u realizaciju oftalmološkog pregleda (slika 1).



Slika 1. Uzimanje anamneze

Anamneza sadrži slijed uzimanja podataka, no često je od velike važnosti trijaža bolesnika.


Ovisno o tome, medicinska sestra procjenjuje stanje i izgled bolesnika ako se radi o eventualnoj mogućoj povredi oka / očnog aparata, te nakon dobre procjene počinje s uzimanjem anamneze.

Kvalitetna anamneza treba sadržavati opće podatke o bolesniku na temelju osobnog dokumenta popunjavanjem obrasca koji odredi ustanova.

Osim osobnih podataka, potrebno je objasniti bolesniku što prvi oftalmološki pregled obuhvaća, a ako je bolesnik za kontrolnu ili pak kiruršku oftalmološku obradu, sestra je dužna prikupiti svu dosadašnju dokumentaciju ostalih specijalista.

Ukoliko je bolesnik dijete dobne skupine do 7. godine ili nesuradljivo, medicinska sestra uzima **heteroanamnezu** (uzimanje podataka od roditelja).

Dijete do 18. godine života, kao i mentalno retardirana osoba bilo koje dobi, uvijek treba biti u pratnji roditelja odnosno staratelja koji daje informirani pristanak za bilo kakvu intervenciju ili hospitalizaciju (slika 2).




Slika 2. Informirani pristanak na operativni zahvat

5.1.2. Određivanje vidne oštine

Oštrina vida sposobnost je oka da razabire fine detalje i označava kvantitativno mjerenje sposobnosti oka da uoči sliku u fokusu na određenoj udaljenosti. Za određivanje vidne oštine koristi se specijalni aparat **autorefraktometar** koji često nije pouzdan, odnosno daje okvirne rezultate. Time liječnik dobiva uvid u eventualnu problematiku vidne oštine koju definitivno potvrđuje rezultatima ostalih pretraga. Vidna oštrina mjeri se na udaljenosti od 6 metara pomoću **Snellenovih optotipa** te se **izražava u decimalama (0,01-1,0)** (slika 3).

Svako se oko ispituje posebno, počevši uvijek od desnog oka. **Visus naturalis** označava mjeru nekorigirane vidne oštine, a ako ne doseže maksimalni vid, pomoću korekcije se dobije **maksimalna**



Slika 3. Snellenovi optotipi

korigirana vidna oštrina koja označava najbolji vid koje određeno oko može postići.

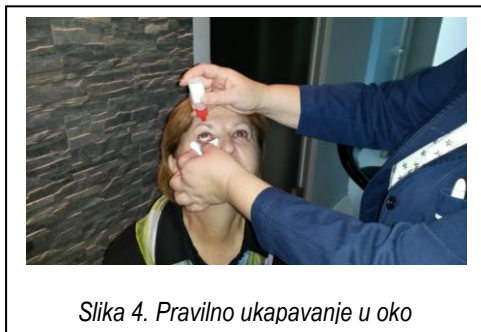Uloga je medicinske sestre objasniti bolesniku sam čin mjerenja, kompjuterski izmjeriti dioptriju na refraktometru i uzeti visus naturalis tek nakon provedene edukacije od specijalista oftalmologa. Dobiveni rezultati upisuju se na obrazac namijenjen za podatke oštine vida.

5.1.3. Mjerenje očnog tlaka (tonometrija)

Očni tlak može se mjeriti raznim tonometrijskim uređajima: beskontaktnom metodom, aplanacijskom tonometrijom i Pascal tonometrijom na biomikroskopu te Schiottzovom tonometrijom koja se sve rjeđe koristi, ali je nezaobilazna za mjerenje tlaka u bolesničkom krevetu.

Sestra nakon edukacije može samostalno mjeriti očni tlak beskontaktnom metodom. Za preciznije mjerenje očnog tlaka kontaktnim metodama medicinska sestra priprema aparatič koji je potrebno neposredno prije uporabe odnosno mjerenja očistiti i dezinficirati (eter, klorheksidin) i baždari ga.

U pripremi pacijenta koriste se posebne kapi namijenjene anesteziranju oka da bi pretraga bila jednostavnija i bezbolna. Oko je jedinstven i vrlo osjetljiv organ stoga je psihička i fizička priprema bolesnika nezaobilazna.



Slika 4. Pravilno ukapavanje u oko

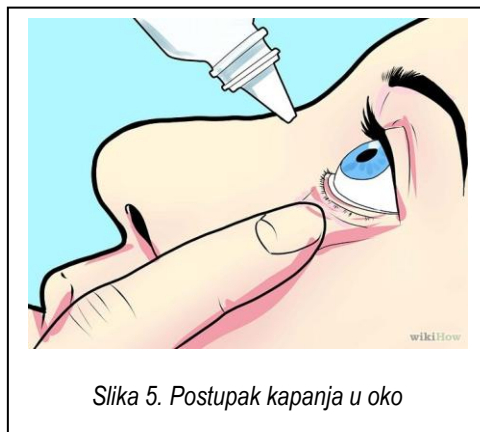Psihička priprema bolesnika obuhvaća:

- objasniti bolesniku o kakvoj se pretrazi radi i koliko će trajati
- objasniti bezopasnost i bezbolnost pretrage

- objasniti svojstvo kapi koje će dobiti prije mjerenja

Fizička priprema bolesnika (postupak ukapavanja anestetskih kapi) obuhvaća (slike 4 i 5):

- bolesniku pravilno zabaciti glavu unatrag
- donji kapak povući prema dolje
- objasniti bolesniku da pogled usmjeri prema gore
- pravilno kapati kapi iz visine da ne dođe do kontaminacije
- objasniti bolesniku da žmiri 1 – 2 minute kako bi kapi optimalno djelovale



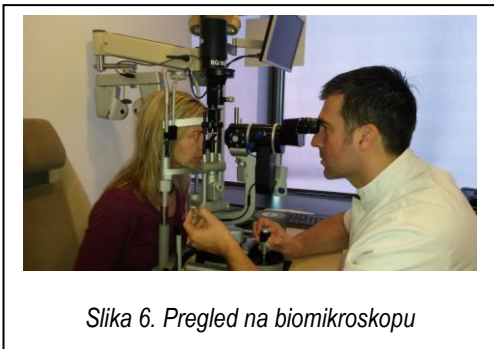Kapaju se po dvije kapi u svako oko ponavljajući 1 – 2 puta, te se obavijesti liječnik da je bolesnik pripremljen za tonometriju.

5.1.4. Pregled na biomikroskopu (prednji segment i očna pozadina)

Detaljan pregled prednjih očnih struktura i očnih adneksa često se radi procjepnom svjetiljkom montiranom na biomikroskop (slika 6).

Na oko se projicira mala zraka svjetlosti kojoj se može mijenjati visina, širina, upadni kut, orijentacija i boja.

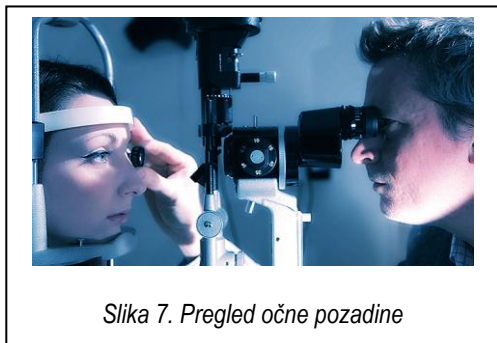Liječnik gleda osvijetljene očne strukture kroz optički sistem koji uvećava sliku oka.



Slika 6. Pregled na biomikroskopu

Da bi pregled na biomikroskopu bio upotpunjen, nerijetko medicinska sestra sudjeluje u pripremi bolesnika odnosno pomaže da položaj glave bude pravilan; kod djece odnosno starijih ljudi pretraga je zahtjevnija, stoga je pomoć neophodna.

Pregledom očne pozadine (fundusa oka) utvrdit će se trenutni ili potencijalni uzroci smanjenja vida poput bolesti staklovine (degenerativne promjene), makule (senilna degeneracija makule), dijabetičke retinopatije i drugih bolesti (slika 7).



Slika 7. Pregled očne pozadine

Za pregled očne pozadine medicinska sestra priprema bolesnika, objasni bolesniku samu pretragu i postupak.

Potreban pribor jesu „Mydryacil“ kapi koje imaju svojstvo antikolinergika/midrijatika odnosno zadatak širenja zjenica.

Psihička priprema bolesnika obuhvaća:

- objasniti bolesniku pretragu i postupak
- objasniti svojstvo i djelovanje kapi koje će dobiti
- umiriti bolesnika, pružiti osjećaj sigurnosti

Fizička priprema bolesnika obuhvaća:

- smjestiti bolesnika u pravilan položaj (sjedeći/ležeći)
- povući donji kapak prema dolje
- objasniti bolesniku da usmjeri pogled prema gore
- ukazati bolesniku mogućnost pečenja oba oka te objasniti da je to normalna pojava
- kapnuti dvije kapi u svako oko; postupak ponoviti nekoliko puta ovisno o brzini širenja zjenica
- objasniti pacijentu da žmiri kako bi kapi djelovale, a zjenice se pravilno proširile

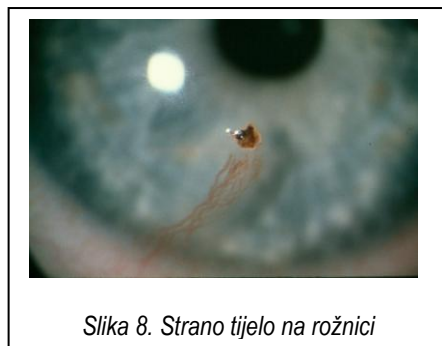Često se kod bolesnika s dijabetesom zjenice sporije šire, stoga je u pripremi poželjno imati i jači midrijatik „Neosinephrine“ kapi koje imaju jača svojstva za midrijazu. Kad su zjenice proširene, sestra obavijesti liječnika da je bolesnik pripremljen za pretragu.

5.2. HITNI OFTALMOLOŠKI PREGLED

Prvi najvažniji postupak jest trijaža bolesnika odnosno razvrstavanje povrijeđenih i bolesnih u izvanrednim stanjima u kategorije prema vrsti povrede ili bolesti.

5.2.1. Strano tijelo (corpus alienum)

Strano tijelo u oku danas je sve češće hitno stanje koje zahtijeva temeljitu i pravovremenu hitnu obradu odnosno intervenciju oftalmologa i medicinske sestre.



Slika 8. Strano tijelo na rožnici

Naime kod hitnih pacijenata jako je važno da se strano tijelo što je brže moguće otkloni da bi se

izbjegle neželjene posljedice ili komplikacije (slika 8).

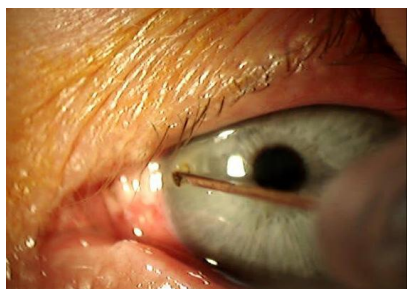
Pri dolasku bolesnika u prijemnu ambulantu prva osoba koja procjenjuje ozbiljnost, u ovom slučaju povrede oka, te pravilno, korektno i brzo provodi opskrbu bolesnika jest medicinska sestra.

Ono što je vrlo bitno u svim hitnim situacijama, jest pružiti psihičku i fizičku potporu bolesniku jer to je stanje veoma bolno i neugodno.

Dakle, prati se sam objekt odnosno izgled oka kod bolesnika, a ono često bude crveno, upaljeno, bolno i otečeno.

Nakon što medicinska sestra obavijesti liječnika, fizički i psihički pripremi bolesnika. Potrebno je objasniti bolesniku postupak/proceduru kod vađenja stranog tijela.

Kao što znamo, oko je jedan od najosjetljivijih organa i može biti izrazito bolno. Potrebno je otkloniti pacijentu bol specijalnim kapima. „Tetracain“ kapi osim anestezijskog imaju i analgetski učinak.



Slika 9. Uklanjanje stranog tijela s rožnice

Postupak je kapanja sljedeći:

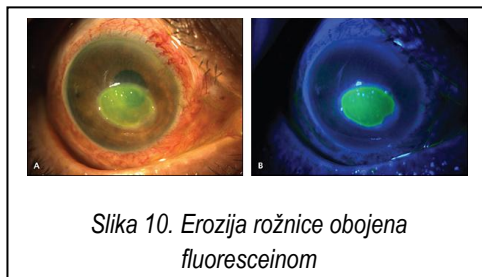
- smjestiti bolesnika u sjedeći/ležeći položaj
- objasniti bolesniku o kakvim se kapima radi
- povući donji kapak prema dolje
- objasniti bolesniku da pogled usmjeri prema gore
- kapati 2 – 3 kapi u oko i pričekati učinak
- kapati s visine zbog moguće kontaminacije

U slučaju da liječnik nije u mogućnosti intervenirati, medicinska sestra makroskopski pregleda oko okrećući kapak te, ako je u mogućnosti, sama izvadi strano tijelo (slika 9).

Po dolasku liječnika, zadaća je medicinske sestre smjestiti bolesnika u sjedeći položaj za pregled kod biomiskoskopa.

Pripremiti potreban pribor, instrument- sterilnu lancetu, sterilnu vatu te u pripremi imati 10 % Fluorescein natrij (kontrast kojim se „oboji“ oko) kad se makroskopski i mikroskopski ne vidi strano tijelo u oku.

Fluorescein registrira defekte epitela rožnice (slika 10) i tako omogućuje potvrđivanje dijagnoze erozije koja ima iste simptome (bol, osjećaj stranog tijela, suzenje i fotofobija) kao i strano tijelo u oku.

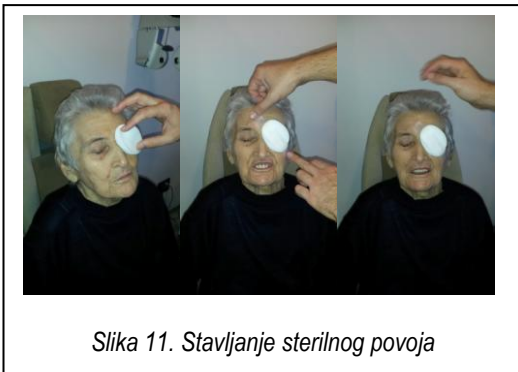

Slika 10. Erozija rožnice obojena fluoresceinom

Liječnik mikroskopski uočava i vadi strano tijelo iz oka, dok medicinska sestra asistira kod postupka. Po odredbi liječnika, sestra priprema terapiju, koja je najčešće u obliku antibiotskih kapi i masti.

U bolesno se oko nakon zahvata kapaju antibiotske kapi i u donji kut kapka se aplicira mast, nakon čega se bolesniku zatvara oko okruglim sterilnim povezom (slika 11) koji može stajati najdulje 24 sata zbog moguće opasnosti od infekcije.

Medicinska sestra dužna je bolesniku objasniti kako će sam provoditi terapiju koju je liječnik propisao. U slučaju pogoršanja ili eventualnih promjena, savjetovati bolesniku da se obrati nadležnom liječniku.



Slika 11. Stavljanje sterilnog povoja

5.2.2. Opekline kiselinom/lužinom (combustio oculi)

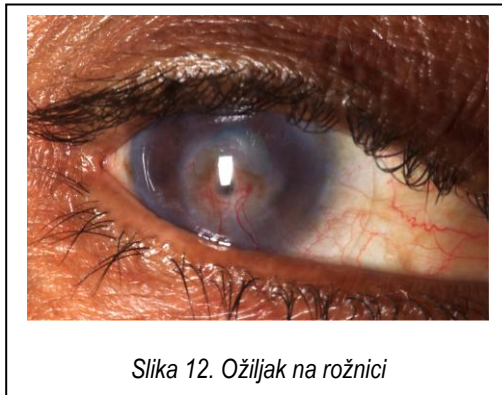Izloženost velikoj vrućini ili kemikalijama uzrokuje brzo zatvaranje vjeđa refleksnom reakcijom da bi se oči zaštitile od opekline. Na taj način opečene mogu biti samo vjeđe, premda vrlo velika vrućina može opeći i samo oko. Težina ozljede, jačina boli i izgled vjeđa ovise o dubini opekline.

Ovisno o intenzitetu termičkih agensa, moguća su tri stupnja opekotina oka:

- **1. stupanj** podrazumijeva hiperemiju (pojačano crvenilo) kože kapaka, pojačanu sekreciju, te zamućenje epitela rožnice.
- **2. stupanj** se karakterizira edemom spojnice (otok) i površnom nekrozom (izumiranje tkiva) parenhima rožnice.
- **3. stupanj** predstavlja nekrozu spojnice i dubljih dijelova parenhima rožnice. Uslijed nekroze spojnice je ishemična i bijele boje, a rožnica zamućena. Nekrotično se tkivo zamjenjuje ožiljnim tkivom tako da na spojnici kasnije dolazi do priraslica, a na rožnici se formiraju masivni ožiljci (slika 12).

Vrlo je važna trijaža bolesnika s takvom povredom koja uključuje brzinu i pravovremenu intervenciju uz psihičku i fizičku potporu bolesniku. Prva i najvažnija intervencija jest umiriti bolesnika, pokušati smanjiti bol i iritaciju oka obilnim ispiranjem oka (sterilnom tekućinom) ili kapanjem kapi s anestezijskim učinkom do dolaska liječnika.

Potrebno je bolesnika smjestiti za biomikroskop u sjedeći položaj, pripremiti pribor za takvu vrstu povrede (sterilne gaze, sterilne instrumente, zavoje, kapljice, masti, leukopor, rukavice i dezinficijens) te asistirati liječniku. Po odredbi liječnika pripremiti terapiju odnosno zatvoriti oko okruglim sterilnim povojem.

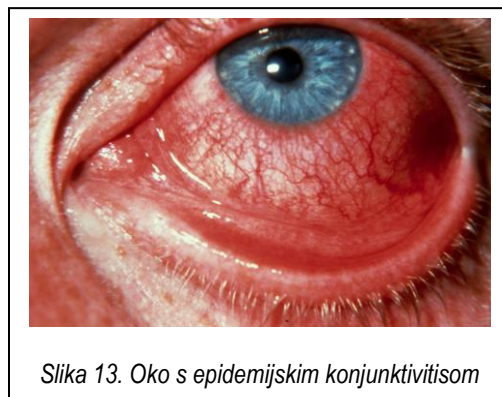

Slika 12. Ožiljak na rožnici

5.2.3. Virusni konjunktivitis

Konjunktiva (spojnica) izložena je mikroorganizmima i drugim oblicima iritacije. Suze štite konjunktivu razrjeđivanjem bakterija i njihovim ispiranjem. Suze također sadržavaju enzime i antitijela koja sprječavaju razvoj bakterija.

Najčešći su simptomi: crvenilo konjunktive, smetnje suzenja, iritacija (pečenje, svrbež) oka i vjeđa, a vjeđe su često slijepljene kod buđenja (slika 13).



Slika 13. Oko s epidemijskim konjunktivitisom

Kod nekih virusnih konjunktivitisa može biti prisutan osjećaj stranog tijela u oku i osjetljivost

na svjetlo. Veoma važan čimbenik jest prevencija kod bolesnika sklonih toj bolesti.

Kod opskrbe bolesnika medicinska sestra dužna je bolesniku objasniti da dobro opere ruke prije primjene bilo kojeg lijeka za oči te nakon što u oči nanese lijek i svaki put kad dodirne oči ili lice.

Važno je napomenuti da bolesnik opere sve odjevne i ostale predmete koje dotakne zaraženim očima, odnosno odjeću, ručnike te da često mijenja jastučnice.

Nekoliko prigodnih savjeta za bolesnike:

- *Ne posuđujte šminku za oči!*
- *Ako je infekcija uzrokovana bakterijom ili virusom, morate baciti korištenu šminku i kupiti novu. Redovno mijenjajte kozmetičke preparate za oči.*
- **Važno** je da nakon dodirivanja zaraženog oka ne dirate zdravo oko. Konjunktivitis se širi jako lako!
- *Ne posuđujte ručnike ili maramice!*
- *Pravilno se koristite i brinite o kontaktnim lećama!*

5.3. OFTALMOLOŠKI PREGLED DJETETA

Veliki broj djece nikad nije imao kvalitetan **oftalmološki pregled** (slika 14). Djeca nisu svjesna da su im potrebne naočale ili korekcija vida.

S obzirom na to da gotovo sve što naši najmlađi nauče i obavljaju dolazi preko vida, zbog problema s očima u opasnosti su u školi i drugim mjestima na kojima borave, te aktivnostima kojima se bave.

Često u ambulantu dolaze djeca sa simptomima kao što su približavanje knjige preblizu licu ili sjedenje preblizu televizora, učestalo treptanje ili trljanje očiju, praćenje prsta ili olovke očima dok čitaju ili na kraju lošiji uspjeh u školi.

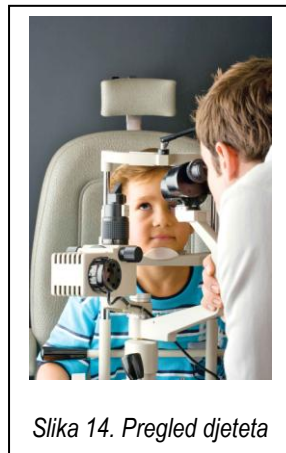
Stoga je kod dolaska u ambulantu potrebno dati koristan savjet roditeljima, a u tome ulogu imaju i medicinska sestra i liječnik.

Neposredno prije samog pregleda liječnika

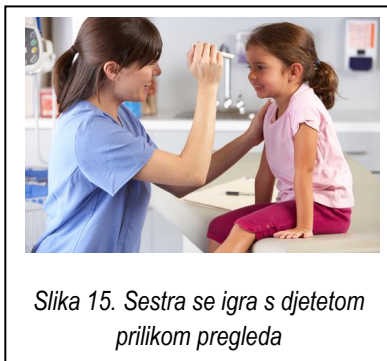oftalmologa važna je priprema djeteta, pri čemu je uloga medicinska sestra ima da kroz igru s djetetom (ako je suradljivo) (slika 15) ispita oštrinu vida sličicama, ili

pak crtežima, da bi se djeci na neki način otklonio strah od bolnice, bijelih i plavih odora i slično.

Neizostavna je uloga roditelja, odnosno njihovo uključivanje u pripremu za pregled i sam pregled liječnika, tako da sestra pokaže majci kako da pridrži dijete kod pregleda na biomikroskopu ili kod određenog zahvata.



Slika 14. Pregled djeteta



Slika 15. Sestra se igra s djetetom prilikom pregleda

Blizina roditelja i djeteta bitna je jer su djeca relativno nemirna pa često utječu na efikasnost i brzinu pregleda ili zahvata.

6. RAD I ASISTENCIJA U OPERACIJSKOJ SALI

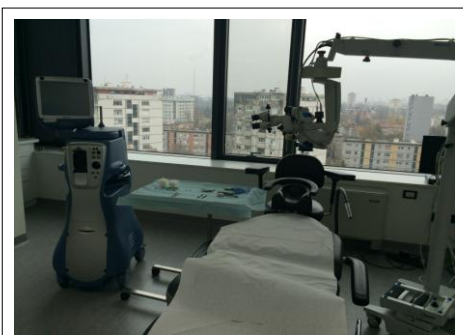Igor Knezović, Mira Belovari Višnjić, Zlatka Belšak

Ljudski faktor u većini je slučajeva ključan za sprečavanje infekcije prilikom kirurških zahvata, stoga je od velike važnosti pridržavanje principa čistoće, dezinfekcije, asepsa i sterilizacije te higijenskog i preventivnog pristupa cjelokupnog operativnog tima.

Sami moramo nadzirati svoje postupke i nikad ne riskirati pacijentovo zdravlje.

6.1. ASEPSA U OPERACIJSKOJ SALI

Sprečavanje kirurških infekcija podrazumijeva pripremu pacijenta i operacijskog polja, pripremu kirurškog tima, kirurške sale, instrumenata i opreme te postoperacijsku njegu. Prevencija kirurške infekcije vrši se primjenom asepsa i antiseptika.



Slika 1. Izgled operacijske sale

Asepsa je stanje bez prisutnosti živih mikroorganizama, tj. radni uvjet koji se postiže sterilizacijom neživih predmeta i materijala koji dolaze u dodir sa živim tkivima.

Antiseptika je postupak kod kojeg se kemijskim sredstvima uništavaju svi oblici mikroorganizama osim bakterijskih spora.

Dezinfekcija je postupak kojim se smanjuje broj mikroorganizama na razinu na kojoj nisu opasni. Dezinfekcija prethodi mehaničko čišćenje.

Sterilizacija je postupak kojim se uništavaju svi mikroorganizmi, njihove spore i virusi.

U kirurškim salama (*slika 1*) treba biti minimalan broj osoba koji je potreban za nesmetano odvijanje kirurškog zahvata.

Prije samog početka operacije osoblje koje dolazi u kontakt s pacijentom mora imati kapu, masku, nazuvke (*slika 2*) i ne smije biti u istoj odjeći u kojoj izlazi izvan operacijskog trakta.



Slika 2. Kape, nazuvke i maske

U operacijskoj sali prije početka operacija treba dezinficirati sve horizontalne površine i ostalu opremu kao što su aparati koje koristimo prilikom operacije, mikroskopi, monitori.

Nakon detaljne dezinfekcije, upali se UV lampa koja obasjava cijelu operacijsku salu minimalno 12 sati prije zahvata i na taj način dodatno smanjuje količinu potencijalnog patogena (*slika 3*).

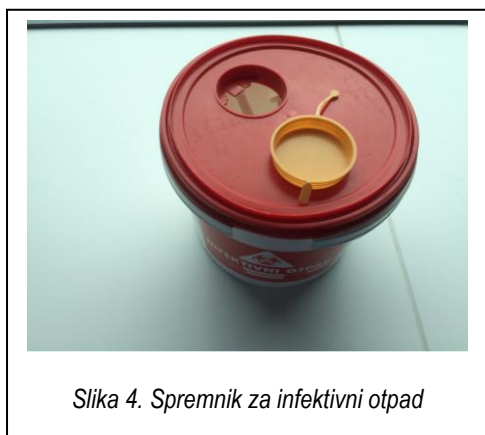

Slika 3. UV lampa

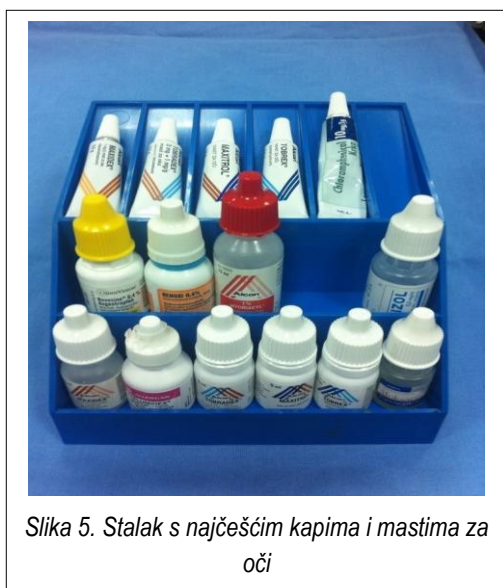Poslije svake operacije potrebno je maknuti iz sale instrumente i sav infektivni materijal, a stolove dezinficirati.

Ako su kapale tjelesne tekućine i izlučevine sa stola na pod, treba maknuti kirurški stol i dezinficirati pod. Na kraju radnog dana iz

operacijskih sala treba iznijeti kante sa smećem i infektivnim otpadom i pohraniti ih na propisan način i mjesto (slika 4).



Također treba svakodnevno dezinficirati mjesta za pranje ruku i pripremu pacijenata za operacije. Jednom tjedno treba dezinficirati police i stalke na kojima se drže lijekovi (slika 5), zapakirani sterilni instrumenti i ostali pribor.



Prostorije koje ne spadaju u operacijski trakt, kao što su skladište za lijekove i prostorije u kojima boravi osoblje, također treba dezinficirati barem jednom tjedno.

Prije sterilizacije instrumente je potrebno mehanički očistiti, oprati u hladnoj vodi tj. skinuti organske tvari s njih, oprati deterdžentom, ali ne

abrazivnim sredstvima, te isprati pod tekućom vodom. Preciznije i osjetljivije instrumente potrebno je isprati u destiliranoj vodi.

Svi instrumenti prije sterilizacije moraju biti suhi. Sitni instrumenti s utorima mogu se očistiti u ultrazvučnom čistaču koji skida prljavštinu pomoću valova visoke frekvencije (slika 6).



Instrumenti se poslože na žičanu pliticu, veće čestice nečistoće padnu na dno kontejnera, a manje ostanu na površini tekućine. Nakon takvog čišćenja instrumente je potrebno isprati vodom.



Autoklav je uređaj u kojem se sterilizira vrućom vodenom parom pod tlakom (slika 7). Vrata na komori prije početka rada autoklava moraju biti propisno zatvorena zbog visokog tlaka, temperature i vodene pare. Visoka temperatura denaturira stanične proteine bez obzira je li

prisutna vodena para. Ako su prisutne vodena para i visoka temperatura, denaturacija je brža. Na nižoj temperaturi uz prisustvo vodene pare denaturacija je sporija.

U autoklav se uvijek stavlja samo jedna vrsta materijala koji je potrebno sterilizirati. Instrumenti koji su omotani stavljeni u komoru moraju biti složeni tako da do njih mogu prodrijeti vodena para i toplina.

Za omotavanje instrumenata najčešće se koriste tkanine od pamuka i različite vrste papira. S obzirom na materijal podešavamo temperaturu i program na sterilizatoru.

U autoklavu se mogu sterilizirati tkanine, metali, plastika i staklo.

Suhi sterilizator koristi se samo za metalne instrumente koji podnose visoke temperature. U autoklavu i suhom sterilizatoru unište se svi mikroorganizmi.

Plinske i plazma sterilizatore koristimo za termolabilne instrumente (slika 8).




Slika 8. Plazma sterilizator

Za kontrolu sterilnosti koristimo kemijske i biološke indikatore.

Kemijski indikatori sterilizacije jesu papirnate trake impregnirane kemikalijom koja promijeni boju na određenoj temperaturi (slika 9). Kemijske indikatore sterilizacije koristimo pri svakoj sterilizaciji.

Biološki indikatori sterilizacije jesu apatogene, sporulirajuće i termostabilne bakterije.

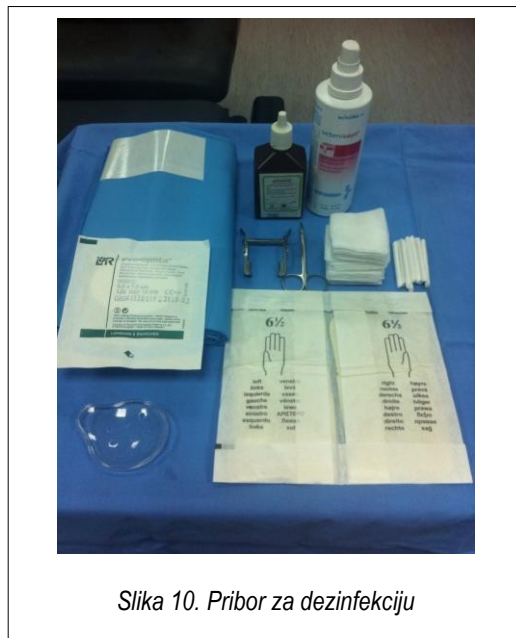
Njih treba koristiti jednom tjedno, a stavlja se između instrumenata. Provjeru sterilnosti instrumenata činimo tako da papirnatu traku impregniranu navedenim bakterijama stavimo na hranjivu podlogu i provjerimo ima li bakterijskih kolonija. Za objektivnu procjenu potrebno je primijeniti obje metode.



Slika 9. Kemijski indikatori sterilizacije

6.2. PRIPREMA PACIJENTA ZA ZAHVAT

Prije određenog kirurškog zahvata važno je pripremiti pacijenta (slika 10).



Slika 10. Pribor za dezinfekciju

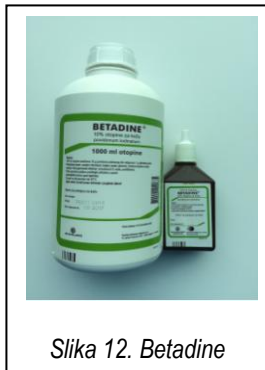Pacijent ulazi u salu nakon pripreme u nečistom dijelu (kapanje kapi za anesteziju ili širenje zjenica ukoliko je potrebno za određeni zahvat - Mydriacyl 1 % u kombinaciji s Neosynephrinom

10 %), oblači nazuvke i stavlja jednokratnu operacijsku kapu. Polegnemo ga na operacijski stol (*slika 11*) i kapamo anestetiske kapi u svako oko (Tetrakain kapi, Novesine 0,4 %, Benoxi 0,4 %).



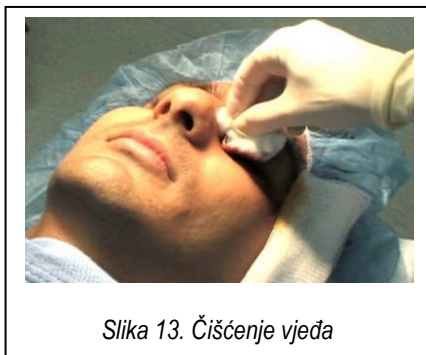Slika 11. Operacijski stol

Napravi se antisepsa okolne kože oka kako bi se uklonile nečistoća i mrtve stanice kože. Sterilnom kompresom natopljenom nekim dezinfekcijskim sredstvom (fiziološka otopina, sapun i voda ili tekući sapun) ili nekim antiseptikom (10 % povidonum iodinum – Betadine) rade se kružni pokreti od vjeđa prema obrvama, zahvaćajući dio čela, obraza i nosa (*slika 12*).



Slika 12. Betadine

Postupak ponovimo 2 – 3 puta i pustimo da odstoji 3 min, koliko je potrebno da bude djelotvoran. Zatim posušimo suhom sterilnom kompresom (*slika 13*).



Slika 13. Čišćenje vjeđa

Pacijenta prekrivamo sterilnom oftalmološkom prekrivkom. Ovisno o zahvatu, izabiremo kompresu od tkanine (*slika 14*) ili jednokratnu incizijsku kompresu – drape (*slika 15*).



Slika 14. Kompres od tkanine

Incizijske komprese koristimo kod većih zahvata u oftalmologiji (operacija katarakte, vitrektomija).



Slika 15. Drape za operaciju katarakte

One imaju ljepljivu foliju koja se dobro priljubi za oko pacijenta, zatim napravimo inciziju folije i postavljamo blefarostat (držač za vjeđe) (*slika 16*). Ponavljamo kapanje anestetikom.

Nakon postavljanja blefarostata blažim antiseptikom ispiramo očnu jabučicu i trepavice kako bi smanjili broj bakterija na najmanju moguću količinu i time pacijentu osigurali sigurnost od infekcije.

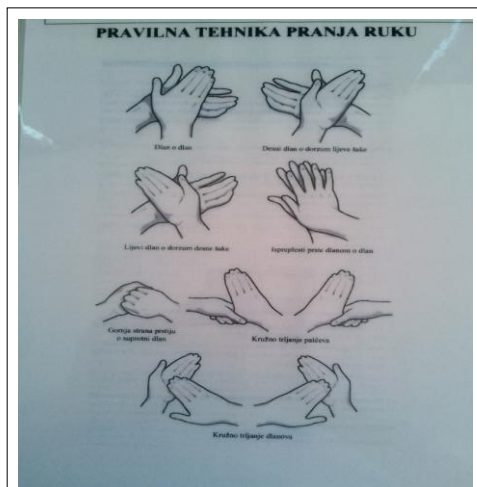
Sve isperemo fiziološkom otopinom i pacijent nam je spreman za operativni zahvat koji slijedi.



Slika 16. Blefarostati

6.3. PRIPREMA OPERATERA ZA ZAHVAT

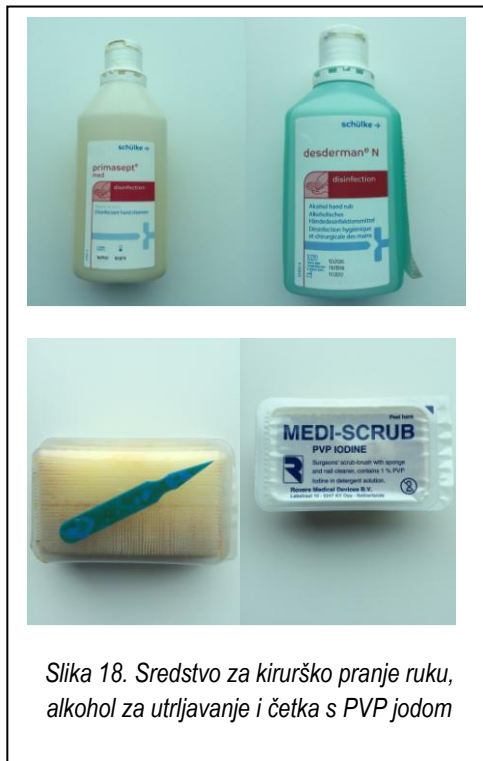Prije pranja ruku operater skida sav nakit sa sebe, stavlja kapu i masku. Ruke je potrebno oprati do laktova (slika 17).



Slika 17. Shema tehnike pranja ruku

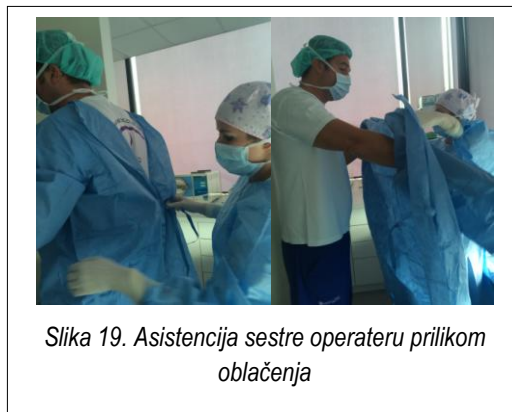Za to se koriste antimikrobni sapuni ili deterdženti koji mehanički uklanjaju prljavštinu i masnoću s kože te smanjuju broj bakterija na koži (slika 18). Najčešće se koriste otopine klorheksidina i joda u različitim postocima. Nakon pranja ruku sapunom, treba uzeti četkicu za nokte, na nju staviti dezinficijens i četkati jednu ruku 2 do 3 min. Kada je jedna ruka iščetkana četkicu treba isprati tekućom vodom i to sve ponoviti na drugoj ruci. Tijekom četkanja

ruku treba izbjegavati iritaciju i abraziju kože. Na mjestima gdje je koža oštećena naseljavaju se mikroorganizmi. Nakon pranja, ruke treba obrisati sterilnom kompresom ili osušiti.



Slika 18. Sredstvo za kirurško pranje ruku, alkohol za utrljavanje i četka s PVP jodom


Umjesto četkanja, danas se sve češće koristi alkoholna otopina koju je potrebno nakon pranja utrljavati 5 minuta po suhoj koži. Kada je proces pranja ruku počeo, više se ne smiju dodirivati nesterilni predmeti.



Slika 19. Asistencija sestre operateru prilikom oblačenja

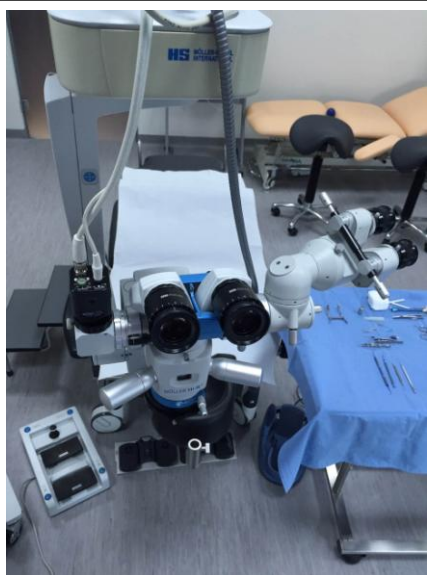Medicinska sestra/tehničar pomaže operateru da obuče sterilni ogrtač (slika 19) i navuče sterilne rukavice (slika 20).

Ukoliko medicinska sestra asistira pri operativnom zahvatu, postupak pranja i oblačenja istovjetan je kao i za liječnika.



Slika 20. Navlačenje sterilnih rukavica

U tom slučaju potrebne su dvije medicinske sestre, jedna „sterilna“ koja je u kontaktu sa sterilnim instrumentima i druga „nesterilna“ koja obavlja druge poslove (dodirivanje uređaja, dodavanje lijekova, otvaranje ampula i viskoelastika, pomoć pacijentu pri polijeganju i podizanju s kreveta i dr.).

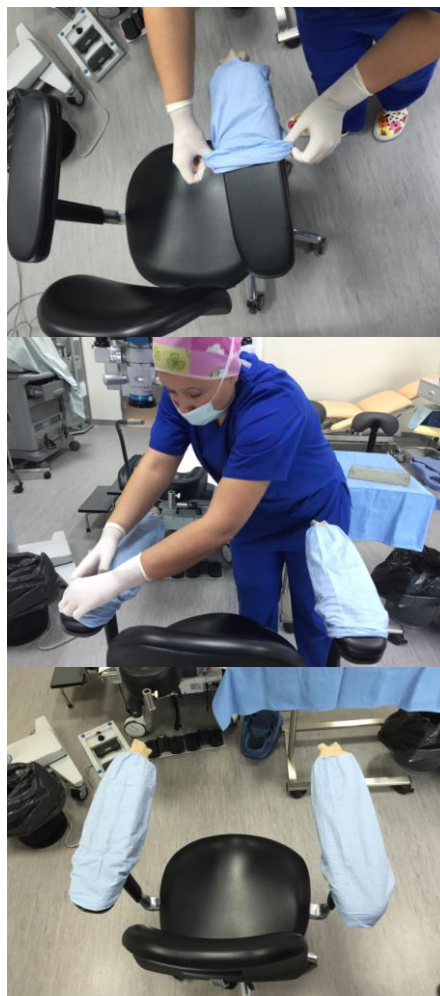

Slika 21. Operacijski mikroskop

Moderni operacijski stolovi i mikroskopi (slika 21) imaju mogućnost upravljanja nožnim komandama, tako da operater može mijenjati

položaj pacijentove glave tijekom operacije bez dodirivanja nesterilne površine ili mijenjanja rukavica i bespotrebnog prolongiranja trajanja operacije.

Operacijski stolac na kojem sjedi operater mora biti dezinficiran, a na rukohvate je potrebno navući sterilne komprese (slika 22).

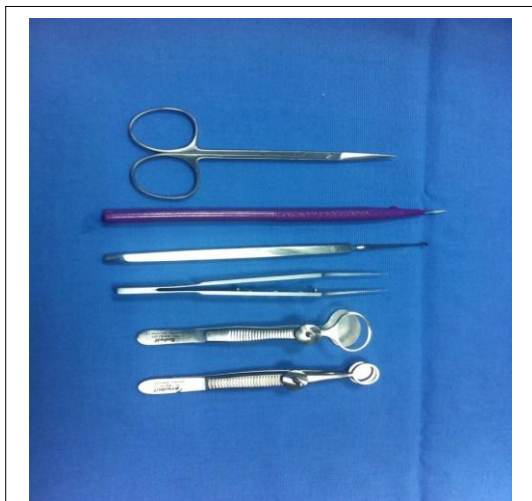

Slika 22. Navlačenje sterilnih navlaka na rukohvate

6.4. NAJČEŠĆI OPERATIVNI ZAHVATI U OFTALMOLOGIJI – SLIKE INSTRUMENTATA I APARATA

6.4.1. Manji operativni zahvati (ječmenac, aterom, ksantelazme)

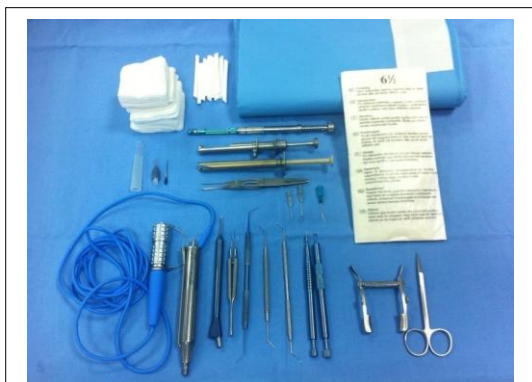(slika 23)



Slika 23. Instrumenti za operaciju ječmenca

6.4.2. Ultrazvučna operacija mrežne – phacoemulsificatio

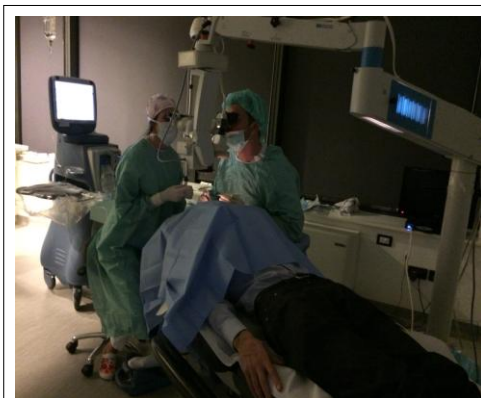
(slike 24, 25, 26)



Slika 24. Instrumenti kod operacije katarakte



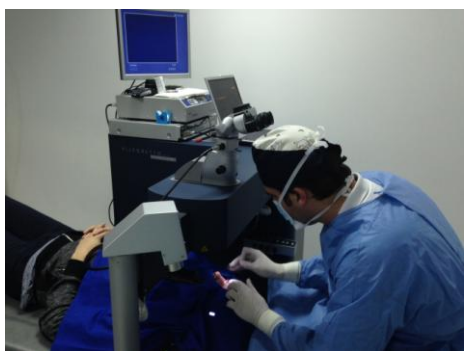
Slika 25. Alcon Infinity uređaj za fakoemulzifikaciju



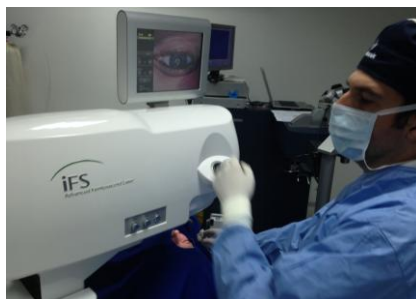
Slika 26. Operacija katarakte

6.4.3. Lasersko skidanje dioptrije

(slike 27, 28, 29, 30)



Slika 27. Lasersko skidanje dioptrije

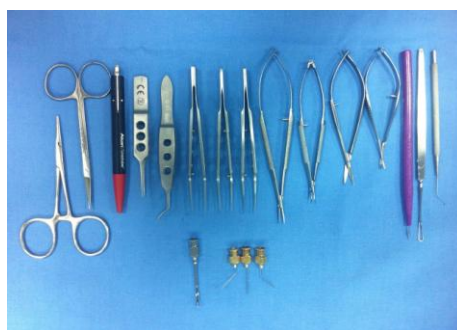

Slika 30. iFS femtosekundni laser kod laserskog skidanja dioptrije

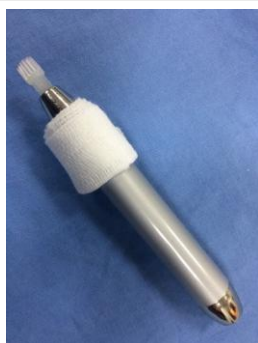6.4.4. Operacije na stražnjem očnom segmentu – vitrektomije (slike 31, 32, 33)



Slika 28. Excimer laser za lasersko skidanje dioptrije



Slika 31. Instrumenti kod vitrektomije



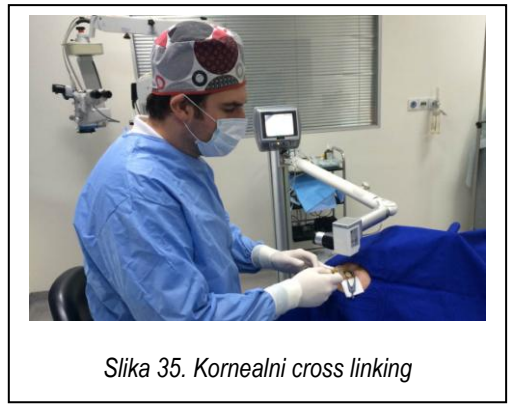
Slika 29. Pallikarisova četkica za skidanje epitela rožnice



Slika 32. Accurus vitrekom za operacije na stražnjem segmentu oka



Slika 33. Diodni endolaser za fotokoagulaciju



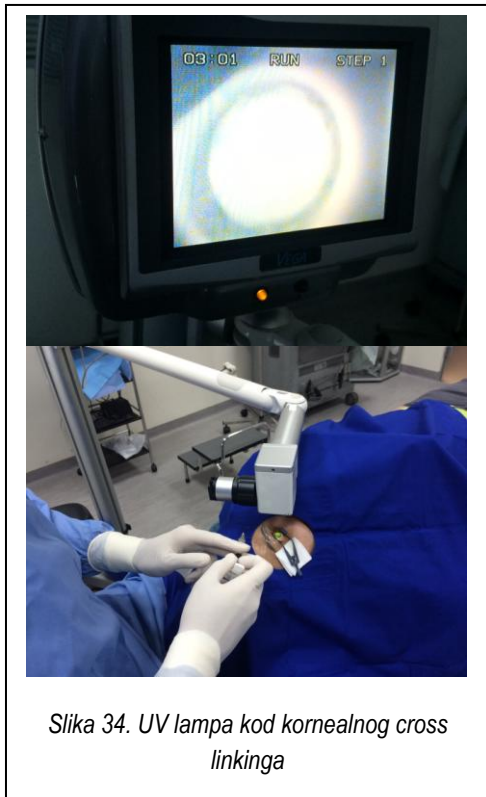Slika 35. Kornealni cross linking

6.4.5. Kornealni cross linking

(slike 34, 35)

6.4.6. PHD analiza

(slika 36)



Slika 34. UV lampa kod kornealnog cross linkinga

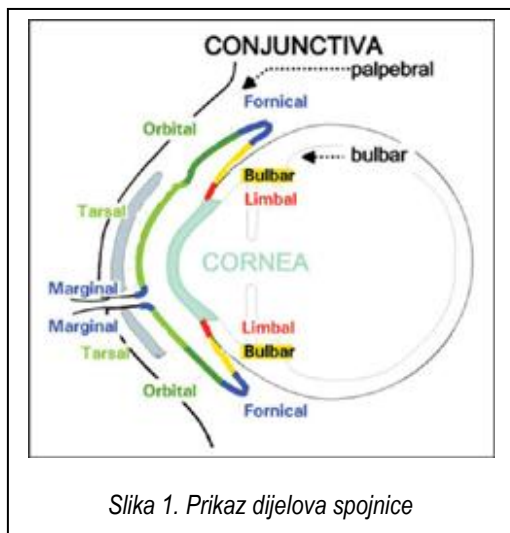


Slika 36. Materijali za phd analizu

7. SPOJNICA

Andelko Parać

Spojnica ili **konjunktiva** (lat. *conjunctiva*) tanka je vaskularna mukozna ovojnica koja se sastoji od bulbarne spojnice, forniksa i palpebralne spojnice (slika 1).



Bulbarna spojnica prekriva bjeloočnicu i čvršće je vezana za podlogu uz limbus rožnice.

Palpebralna spojnica oblaže unutarnju površinu vjeđa i čvrsto je vezana uz tarsus. Forniks je vrećasti dio koji spaja bulbarnu i tarsalnu spojnicu.

7.1. FUNKCIJA

Osnovne funkcije spojnice:

- Pokretljivost i vlaženje očne jabučice
- Zaštitna uloga protiv patogena

Folikularne tvorbe koje se sastoje od limfocita i plazma stanica predstavljaju "limfne čvorove" oka i nalaze se ispod palpebralne konjunktive.

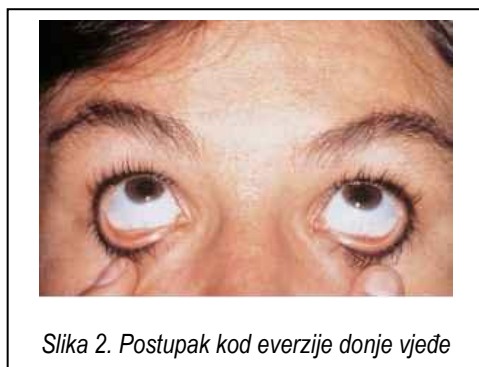7.2. PREGLED KONJUNKTIVE

Pregled bulbarne konjunktive vrši se direktnim fokusiranim osvjetljavanjem. U fiziološkim uvjetima konjunktiva je prozirna i sjajna. Ostali

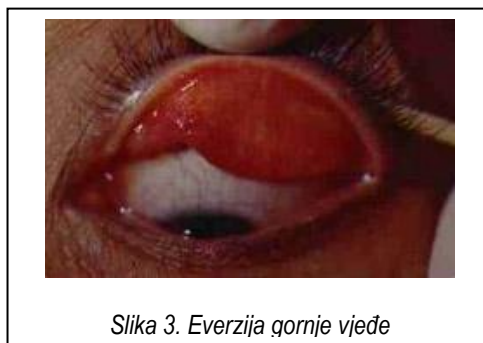dijelovi konjunktive pregledavaju se everzijom (izvrtanjem) donje (slika 2) ili gornje (slika 3) vjeđe.

Defekti i posjekotine konjunktive mogu se prikazati primjenom fluoresceinskog ili Rose bengal bojila te pregledom na biomikroskopu pod cobalt plavim svjetlom.

Everzija vjeđe važan je postupak koji mora znati izvesti i medicinska sestra s obzirom na to da je važan kod inspekcije konjunktive, odstranjivanja stranog tijela i irigacije oka kod kemijskih ozljeda oka kiselinama i lužinama.



Pri everziji donje vjeđe zamolimo pacijenta da gleda prema gore te povučemo donju vjeđu prema dolje držeći je tik ispod trepavica.



Pri everziji gornje vjeđe zamolimo pacijenta da se opusti i gleda prema dolje s oba oka tj. da ne zatvara drugo oko, čime se opuštaju m. levator palpebrae i m. orbicularis oculi.

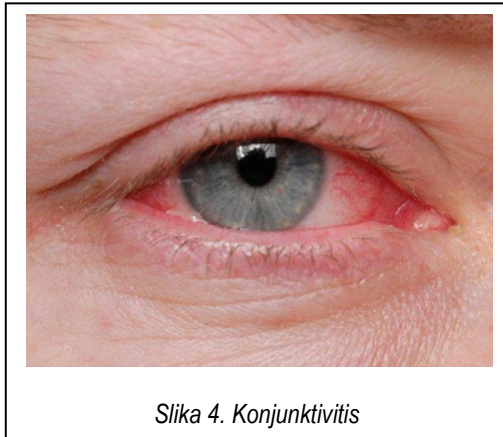Ispitivač primi trepavice kažiprstom i palcem te ih uz laganu trakciju prebaci preko štapića koji koristi kao polugu.

7.3. BOLESTI SPOJNICE

Patološka stanja konjunktive dijelimo na upale, degenerativne promjene, ciste i tumore.

7.3.1. Upale spojnice (konjunktivitis)

Upalu spojnice (konjunktivitis) karakterizira konjunktivalna hiperemija sa sekrecijom koja može biti vodenasta, mukozna ili gnojna (slika 4).



7.3.1.1. Klasifikacija po etiologiji

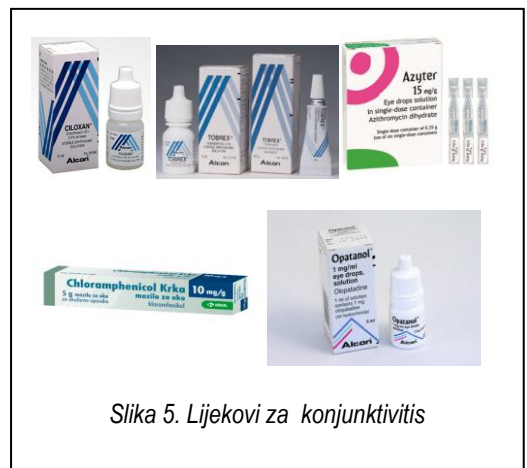- Infektivni konjunktivitisi (bakterijski, virusni, gljivični, klamidijski, parazitarne itd.)
- Alergijski konjunktivitisi
- Iritacijski konjunktivitisi
- Keratokonjunktivitis povezan s bolestima kože i sluznice
- Traumatski konjunktivitisi
- Keratokonjunktivitisi nepoznate etiologije

7.3.1.2. Klasifikacija prema kliničkoj slici

- Akutni kataralni ili mukopurulentni konjunktivitis
- Akutni purulentni (gnojni) konjunktivitis
- Serozni konjunktivitis

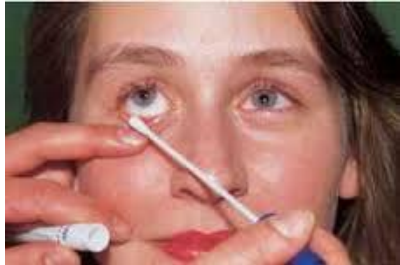- Kronični konjunktivitis
- Angularni konjunktivitis
- Membranozni konjunktivitis
- Pseudomembranozni konjunktivitis
- Papilarni konjunktivitis
- Folikularni konjunktivitis
- Ophthalmia neonatorum
- Granulomatozni konjunktivitis
- Ulcerozni konjunktivitis
- Cikatrizirajući konjunktivitis

7.3.1.3. Liječenje konjunktivitisa



Liječenje ovisi o uzročniku, pa se tako bakterijski konjunktivitisi liječe antibiotskim kapima i mastima (slika 5), alergijski antialergicima, dok za virusne konjunktivitise nema specifičnog lijeka, a terapija je simptomatska i potporna.

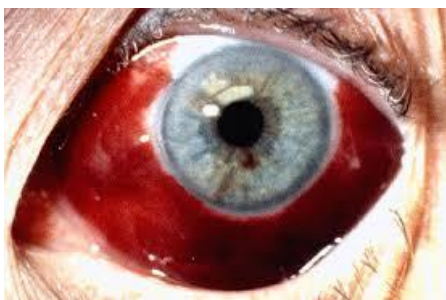Većinom se u liječenju konjunktivitisa empirijski prepisuju antibiotici širokog spektra, a ponekad je potrebno uzeti bris spojnice (slika 6) radi mikrobiološke analize.



Slika 6. Uzimanje brisa spojnice

7.3.2. Hyposphagma

Hyposphagma je subkonjunktivalno krvarenje koje je najčešće bezopasno i ne zahtijeva liječenje premda takvi pacijenti često u ambulantu dolaze prilično zabrinuti (slika 7).

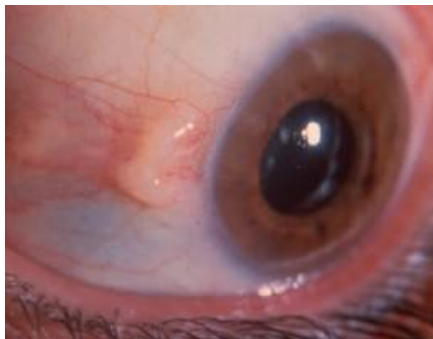


Slika 7. Hyposphagma

7.3.3. Degenerativna stanja spojnice

7.3.3.1. Pinguecula

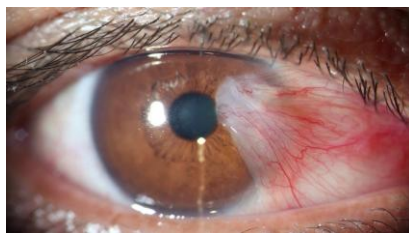
Bezopasna sivožućkasta hijalina degeneracija subepitelnog kolagena (slika 8).



Slika 8. Pinguecula

7.3.3.2. Pterygium

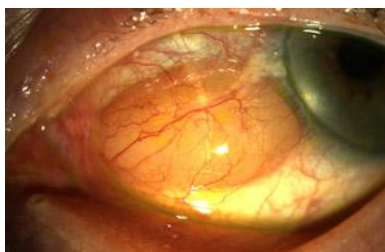
Trokutasti nabor konjunktive koji obično raste s medijalnog dijela po rožnici prema vidnoj osi (slika 9).



Slika 9. Pterygium

7.3.4. Ciste i tumori spojnice

Ciste spojnice su bezopasne i benigne tvorbe koje u bolesnika katkad izazivaju osjećaj stranog tijela ili probleme estetske prirode (slika 10). Otklanjaju se kirurški.



Slika 10. Konjunktivalna cista

Primarni benigni tumori konjunktive (nevus, dermoid, limfangiom, hemangiom, lipom i fibrom) susreću se često kao i upalne promjene slične tumorima (virusni papilom, granulom, cista, lifoidna hiperplazija).

Maligni tumori konjunktive su karcinom, Kaposijev sarkom, limfom i primarna stečena melanoza.

Uloga medicinske sestre/tehničara: s obzirom na izrazitu kontagioznost virusnog konjunktivitisa (direktnim kontaktom i aerosolom), važno je dezinficirati sve instrumente s kojima pacijent dolazi u kontakt (biomikroskop, aplanacijski nastavak itd.) te prozračivati prostorije u kojima borave pacijenti.

8. VANJSKA OČNA OVOJNICA

Maja Merlak

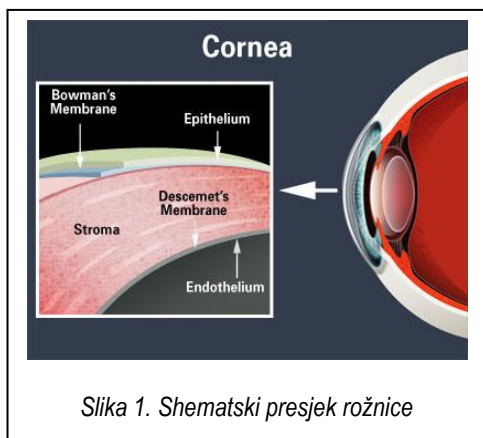
Vanjska očna ovojnica (lat. *tunica fibrosa bulbi*) sastoji se od dvaju dijelova: **rožnice** (lat. *cornea*) i **bjeloočnice** (lat. *sclera*). Ona daje oblik očnoj jabučici, a njezin prednji prozirni dio propušta i prelama zrake svjetlosti.

8.1. ROŽNICA

Rožnica (lat. *cornea*) je prozirni prednji dio vanjske očne ovojnice i poput sata je uložen u bjeloočnicu.

8.1.1. Anatomija

Sastoji se od pet slojeva (*slika 1*): epitel, vanjska granična membrana (Bowmanova membrana), stroma, unutarnja granična membrana (Descemetova membrana) i endotel.



Slika 1. Shematski presjek rožnice

Ima oblika odsječka lopte s dužim horizontalnim promjerom (11 mm) u odnosu na vertikalni (10,5 mm), pa je na presjeku ovalna.

Građena je poput meniskusa, što znači da je tanja u središnjem dijelu, a deblja na periferiji gdje prelazi u limbus koji predstavlja granicu prema bjeloočnici.

Hrani se difuzijom iz očne vode, suza i krvnih žila limbusa. Inervirana je oftalmičnom granom trigeminalnog živca.

8.1.2. Metode pretrage

- biomikroskopskim pregledom evaluiraju se promjene na rožnici (defekti tkiva vizualiziraju se na biomikroskopu kroz plavi kobaltni filter kada se rožnica oboji fluoresceinom)
- spekularnim mikroskopom određuje se debljina rožnice i analizira njezin endotelni sloj

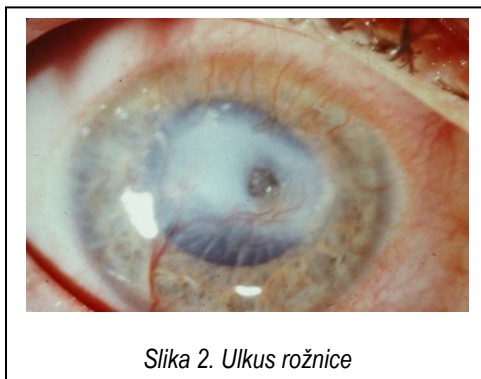8.1.3. Upale

Upale ili keratitis najčešće su kliničke promjene na rožnici koje nastaju kada patogeni organizmi svladaju mehanizme zaštite rožnice.

Razlikujemo površinske upale koje zahvaćaju površinske slojeve rožnice (do Bowmanove membrane) i ne ostavljaju ožiljak nakon cijeljenja i duboke upale koje zahvaćaju dublje dijelove rožnice (ispod Bowmanove membrane) i ostavljaju ožiljak nakon cijeljenja.

Etiologija i epidemiologija. Najčešće ju uzrokuju bakterije (90 %), rjeđe virusi, a izuzetno rijetko gljivice i paraziti.

Patogeneza. Patogeni organizam ulazi kroz oštećeni epitel i dovodi do infiltracije strome upalnim stanicama. U daljnjem tijeku dolazi do nekroze strome i razvoja rožničnog ulkusa (lat. *ulcus corneae*) (*slika 2*).



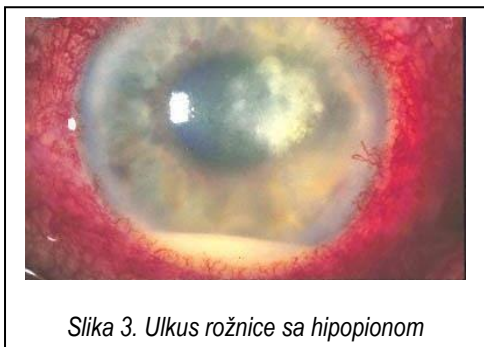Slika 2. Ulkus rožnice

Ukoliko upalne stanice prodru u prednju očnu sobicu, dolazi do nakupljanja gnoja u dnu prednje očne sobice i do razvoja hipopiona (lat. *hypopion*) (*slika 3*).

U daljnjem tijeku može doći do izbočenja Descemetove membrane prema naprijed (lat. *descemetocoela*) i do perforacije rožnice (lat. *ulcus perforans corneae*).

Ukoliko se ne primijeni adekvatna terapija, dolazi do ozbiljnog i trajnog oštećenja vida.

Ovo akutno stanje indikacija je za hitnu keratoplastiku ili transplantaciju amnijske membrane.



Slika 3. Ulcus rožnice sa hipopionom

Klinička slika i tijek bolesti. Ovisi o vrsti i virulenciji uzročnika te o otpornosti bolesnikova imunološkog sustava.

Oporavak rožnice:

Ukoliko je upalom bio zahvaćen samo površni sloj rožnice ona se oporavlja bez nastajanja ožiljka (lat. *restitutio ad integrum*).

U slučajevima upala dubljih slojeva rožnice ona cijeli s nastajanjem ožiljka različitog intenziteta zamućenja, ovisno o sloju koji je zahvaćen i odgovoru na upalu pa razlikujemo:

- Nubecula corneae – jedva vidljivo zamućenje
- Macula corneae – intenzivnije zamućenje
- Leucoma corneae – oštro ograničen bijeli neprozirni ožiljak
- Leucoma adhaerens corneae – bijeli neprozirni ožiljak rožnice i sraštene šarenice nakon perforacije rožnice.

8.1.3.1. Bakterijski keratitis

Bakterijski keratitis jest upala rožnice uzrokovana bakterijama. Najčešći uzročnici su *Staphylococcus aureus*, *Staphylococcus epidermidis*, *Streptococcus pneumoniae* te *Pseudomonas aeruginosa*.

Klinička slika i nalaz. Bolesnici se najčešće žale na bol, fotofobiju, pad vidne oštine i gnojni sekret iz oka. Biomikroskopski najčešće se prezentira kao infiltracija rožnice s edemom epitela i strome, te kao ulkus sa ili bez hipopiona. Upala može brzo progredirati (virulentan uzročnik) i unutar 48 sati dovesti do perforacije rožnice, razvoja endoftalmitisa i atrofije bulbusa.

Diferencijalna dijagnoza. S obzirom na sličnu simptomatologiju i nalaz kao kod drugih vrsta keratitisa, potrebno je učiniti mikrobiološki bris.

Terapija. U površnih upala primjenjuju se antibiotici lokalno, a ukoliko je upala zahvatila dublje strukture s prisustvom gnoja u prednjoj očnoj sobici, primjenjuje se i sistemna antibiotska terapija. Uz to se primjenjuju i cikloplegici kako bi se postigla terapijska midrijaza i spriječilo stvaranje priraslica.

8.1.3.2. Virusni keratitis

Virusni keratitis jest upala rožnice uzrokovana adenovirusima, herpes simpleks virusima (tip 1 i tip 2) i varicela zoster virusima.

8.1.3.2.1. Adenovirusni keratokonjunktivitis

Adenovirusni keratokonjunktivitis (lat. keratoconjunctivitis epidemica) jest infektivna upala spojnice i rožnice uzrokovana adenovirusima koja se javlja u epidemijama, najčešće krajem zime i u rano proljeće. Virus ima sposobnost preživljavanja na suhim površinama jako dugo pa se zato i javlja u epidemijama. Traje 3 do 6 tjedana.

Klinička slika i nalaz. Upalu karakteriziraju folikularni konjunktivitis, punktiformni epitelni keratitis i preaurikularna limfadenopatija.

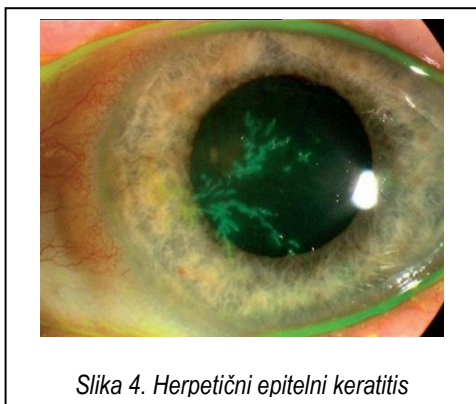
Bolesnici se nakon 1 do 2 tjedna žale na pad vidne oštine i bol radi razvoja pseudomembrana i subepitelnih infiltrata rožnice u obliku novčića (lat. *numulae*) koji perzistiraju i nekoliko mjeseci nakon bolesti.

Terapija. Upala se liječi obilnim ispiranjem sekreta, umjetnim suzama te, kada se jave subepitelni infiltrati i pseudomembrane, lokalno kortikosteroidima.

8.1.3.2. Keratitis uzrokovan herpes simpleks virusom

Herpetični keratitis jest upala rožnice uzrokovana herpes simpleks virusom (tip 1 i tip 2). Nakon primoinfekcije koja prođe najčešće asimptomatski, virus izazove latentnu infekciju u trigeminalnom gangliju. Kada organizam bude izložen stresu i dođe do pada imuniteta, virus se aktivira u trigeminalnom gangliju i senzornim živčanim vlaknima dođe do rožnice gdje izazove upalu.

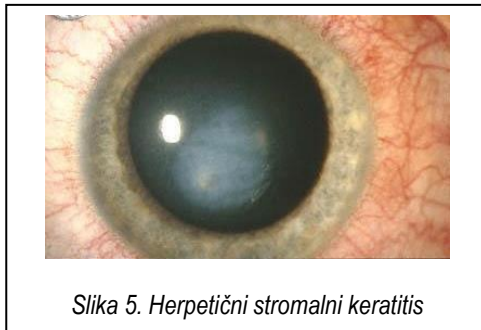Klinička slika i nalaz. Bolesnici se žale na neuralgijsku bol, osjećaj stranog tijela u oku, suženje i pad vidne oštine. Upala se najčešće manifestira kao epitelni površni keratitis, a rjeđe kao duboki stromalni keratitis.



Slika 4. Herpetični epitelni keratitis

Epitelni površni keratitis može biti različitih oblika (bojano fluoresceinom, a promatrano kroz plavi kobaltni filter na biomikroskopu) pa razlikujemo keratitis dendritica (oblika grančice) keratitis geografa (oblika zemljopisne karte), keratitis stellata (zvjezdolikog oblika) i keratitis punctata (sitnotočkasta epitelna zamućenja) (slika 4).

Stromalni keratitis najčešće je posljedica hipersenzitivne reakcije, a upala se manifestira kao zamućenje u stromi oblika diska (disciformni keratitis) bez oštećenja epitela (slika 5).



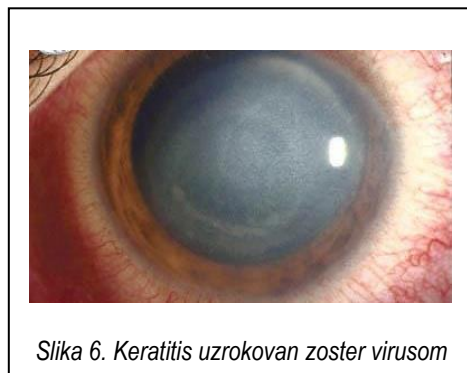Slika 5. Herpetični stromalni keratitis

Dijagnozu herpetičnog keratitisa postavljamo na temelju biomikroskopskog nalaza i pozitivne hipoestezije.

Terapija. Epitelni herpetični keratitis liječi se lokalnom primjenom virostatika, a stromalni se oblik liječi lokalnom i sustavnom primjenom virostatika i lokalnom primjenom kortikosteroida.

8.1.3.2.3. Keratitis uzrokovan herpes zoster virusom

Herpes zoster keratitis (lat. *herpes zoster ophthalmicus*) jest keratitis koji nastaje reaktivacijom varicella zoster virusa iz trigeminalnog ganglija nakon preboljenih vodenih kozica (slika 6). Oko je zahvaćeno ako je zahvaćena oftalmična grana trigeminalnog živca.



Slika 6. Keratitis uzrokovan zoster virusom

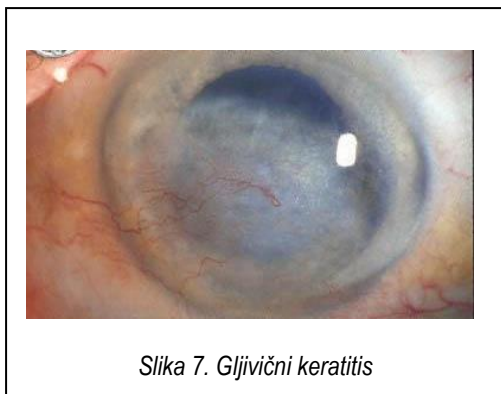
Klinička slika i nalaz. Upala počinje općom prodromalnom simptomatologijom

karakteriziranom povišenom tjelesnom temperaturom te umorom, nakon čega slijedi unilateralna bol i promjene na koži u području oftalmične grane trigeminusa. Ako se bolest manifestira promjenama na rožnici (epitelni keratitis, stromalni keratitis, rjeđe iridociklitis), bolesnici se žale na suženje i pad vidne oštine.

Terapija. Primjenjuju se lokalno i sustavno virostatiki, a lokalno na koži antibiotici.

8.1.3.3. Gljivični keratitis

Gljivični keratitis jest upala rožnice uzrokovana gljivama (slika 7). Najčešći su uzročnici *Aspergillus spec.* i *Candida albicans*, a češće obolijevaju bolesnici s lošijim imunološkim sustavom.



Klinička slika i nalaz. Bolesnici se žale na fotofobiju i pad vidne oštine, te osjećaj stranog tijela u oku, a biomikroskopskim pregledom ustanovi se ulkus s okolnom infiltracijom i hipopionom.

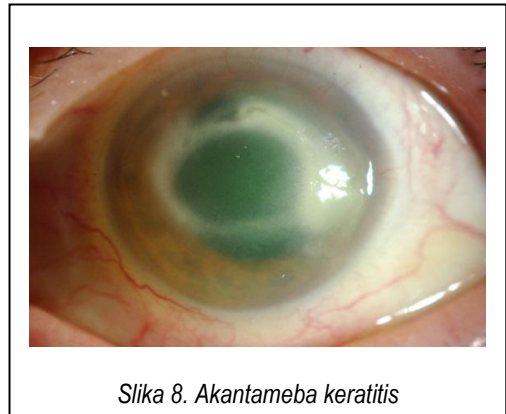Dijagnoza se postavlja na temelju nalaza hifa u mikrobiološkom uzorku.

Terapija. U liječenju mikotičnih keratitisa primjenjuju se lokalno antimikotici, a u težim slučajevima indicirana je i njihova sustavna primjena.

8.1.3.4. Parazitarni keratitis

Parazitarni keratitis jest upala rožnice uzrokovana akantamebom (lat. *Acanthamoeba*

spp.) koja se često nalazi u vodi, rijekama, jezerima i bazenima (slika 8).



Najčešće se inficiraju nositelji mekih kontaktnih leća kupanjem s kontaktnim lećama u vodama u kojima obitava akantameba.

Klinička slika i nalaz. Bolesnici se najčešće žale na jaku bol, pad vidne oštine, fotofobiju i suženje, a biomikroskopski nalaz pokazuje paracentralni prstenasti infiltrat sa hipopionom. Upala može dovesti do nekroze, perforacije rožnice i endoftalmitisa.

Dijagnoza se postavlja na temelju nalaza cista u patohistološkom preparatu, no terapiju je potrebno početi kod sumnji na akantamebni keratitis jer prekasno započeta terapija dovodi do gubitka oka.

8.1.3.5. Neurotrofični keratitis

Neurotrofični keratitis jest upala rožnice koja nastaje nakon traume, zračenja ili neurokirurške operacije koje za posljedicu imaju parezu oftalmičnog živca, smanjenu osjetljivost rožnice i odumiranje epitelnih stanica.

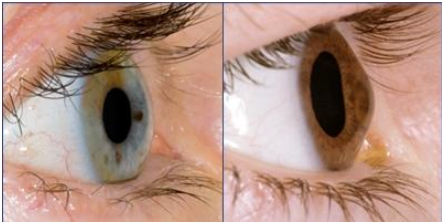Klinička slika i nalaz. Bolesnici se žale na edem vjeđe i osjećaj stranog tijela, a biomikroskopski nalaz pokazuje točkasti epitelni keratitis ili ulceracije na rožnici.

Terapija. Primjenjuju se umjetne suze kako bi se održao adekvatan suzni film i antibiotici lokalno u profilaktičke svrhe.

8.1.4. Kongenitalne anomalije rožnice

8.1.4.1. Anomalije oblika rožnice

Rožnica je u normalnim uvjetima oblika odsječka kugle. **Keratokonus** (lat. *keratoconus*) je anomalija oblika kod koga se središnji dio rožnice stanjuje i izbočuje te ona dobiva koničan oblik (slika 9).



Slika 9. Normalna rožnica i keratokonus

Radi se o progresivnoj bilateralnoj anomaliji koja počinje u pubertetu i stagnira u trećem desetljeću života.

Terapija. U početku se liječi nošenjem naočala, poslije tvrdim kontaktnim lećama koje korigiraju nepravilni rožnični astigmatizam, a u uznapredovaloj fazi transplantacijom rožnice (keratoplastika).

Crosslinking je nova metoda liječenja keratokonusa pri kojoj se povezuju kolagene lamele rožnične strome kako bi se spriječilo daljnje napredovanje keratokonusa (slika 10).



Slika 10. Vega Crosslinking uređaj

8.1.4.2. Anomalije veličine rožnice

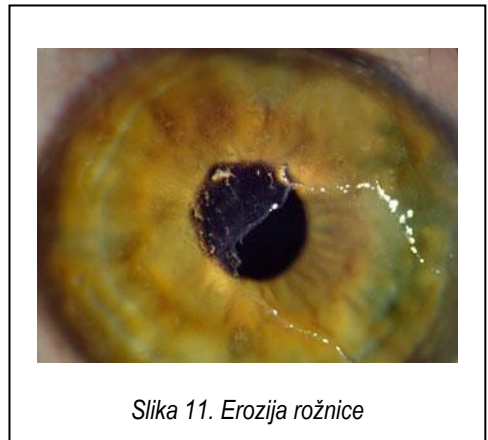Rožnica je u normalnim uvjetima na presjeku ovalna oblika s dužim horizontalnim promjerom (11 mm) i kraćim vertikalnim promjerom (10,5 mm).

Megalokornea (lat. *megalocornea*) je rijetka urođena anomalija veličine rožnice koju karakterizira promjer rožnice veći od 13 mm. Treba ju razlikovati od buftalmusa, povećanja cijele očne jabučice kod kongenitalnog glaukoma.

Mikrokornea (lat. *microcornea*) je rijetka urođena anomalija koju karakterizira promjer rožnice manji od 10 mm.

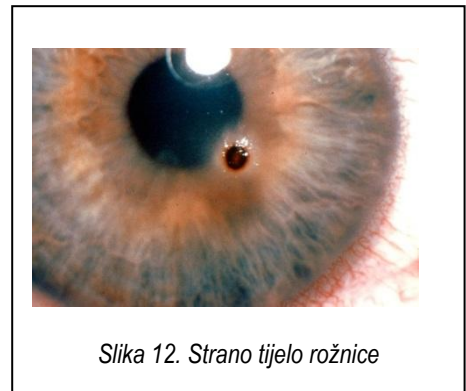8.1.5. Trauma rožnice

Erozija rožnice je ozljeda epitela rožnice pri kojoj se odvaja epitel od Bowmanove membrane, a nastaje najčešće ubodom prsta, grane ili lista neke biljke u oko (slike 11 i 13).



Slika 11. Erozija rožnice

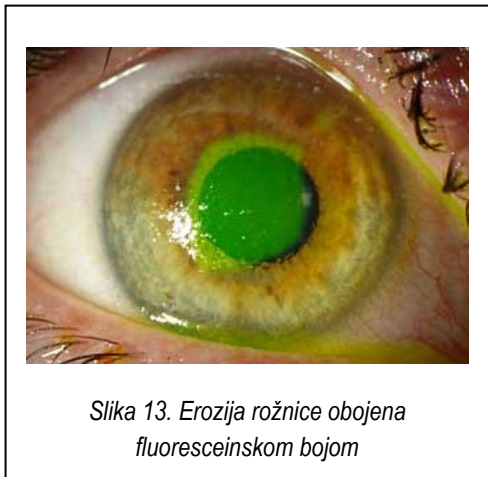Strano tijelo rožnice druga je po redu ozljeda rožnice koja najčešće nastaje prilikom brušenja metala, obrade kamena ili skidanja žbuke (slika 12).



Slika 12. Strano tijelo rožnice

Termičke i kemijske ozljede rožnice nastaju kao posljedica izravnog kontakta rožnice s toplinom ili različitim kemijskim sredstvima poput kiselina, lužina ili nekih otapala.

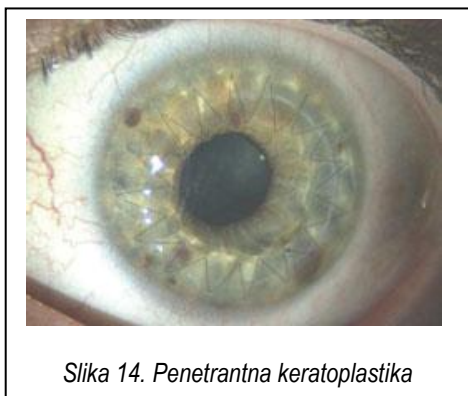Terapija. Strano tijelo odstranjuje se pomoću lancete za uklanjanje stranog tijela, a u liječenju erozije, termičkih i kemijskih oštećenja rožnice primjenjuju se lokalno antibiotici i cikloplegici.



8.1.6. Operativni zahvati na rožnici

Keratoplastika je operativni zahvat zamjene bolesne rožnice primatelja zdravom rožnicom davatelja.

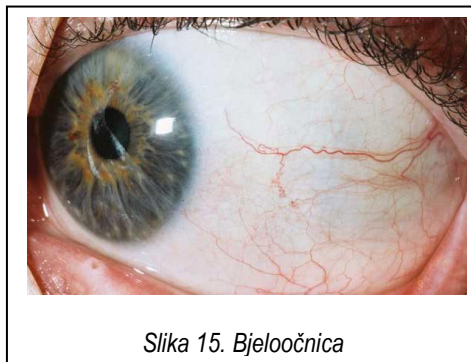Penetrantna keratoplastika jest zamjena pune debljine rožnice, a lamelarna keratoplastika jest operativni zahvat kod kojega se presađuju samo patološki promijenjeni slojevi (slika 14).



Refrakcijska kirurgija rožnice obuhvaća zahvate na rožnici kojima se mijenja refrakcijsko stanje oka primjenom različitih vrsta lasera.

8.2. BJELOOČNICA

Bjeloočnica (lat. *sclera*) zajedno s rožnicom čini vanjsku očnu ovojnica na koju se hvataju vanjski očni mišići (slika 15).



Bjeloočnica je fibrozna opna koja u kutu prednje očne sobice gradi trabekularnu mrežu i Schlemmov kanal, odakle se kroz intraskleralni i episkleralni venski splet drenira očna vodica.

8.2.1. Metode pretrage

- biomikroskopskim pregledom evaluiraju se promjene na prednjem dijelu bjeloočnice
- UZ-om se evaluiraju promjene na stražnjem dijelu bjeloočnice.

8.2.2. Upale

Upale su najčešće kliničke promjene na bjeloočnici.

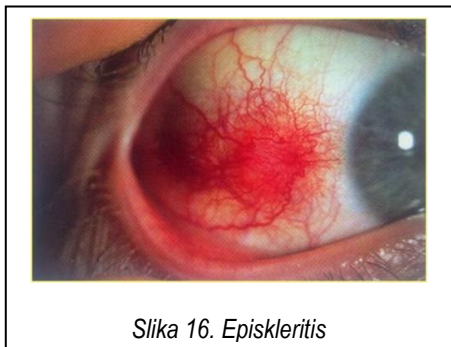Češće zahvaćaju njezin prednji (episkleritis i prednji skleritis) nego stražnji dio (stražnji skleritis).

8.2.2.1. Episkleritis

Episkleritis je ograničena nodularna upala episklere od koje najčešće oboljevaju žene (slike 16 i 17).

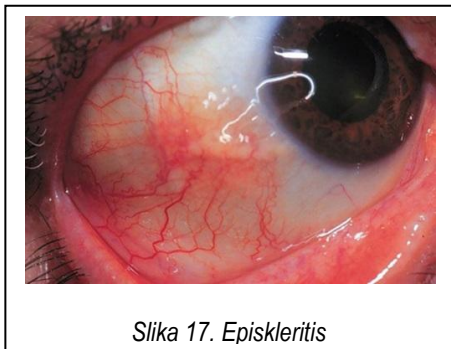
Najčešći je oblik skleralne upale i nepoznata je uzroka. Ima tendenciju pojavljivanja na jednom

te istom oku, ali katkada zahvaća oba oka istovremeno.



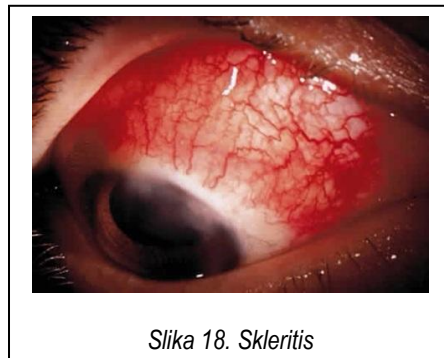
Klinička slika i nalaz. Bolesnici se najčešće žale na peckanje i crvenilo koje se je pojavilo ujutro nakon buđenja, a biomikroskopski nalaz pokazuje interpalpebralno crvenilo u temporalnom dijelu koje može kulminirati u prvih 12 sati, ali i tijekom naredna 2 do 3 dana i obično nestaje u sljedećih 10 do 21 dan.

Terapija. Kada se bolest javi prvi put, intenzivno se primjenjuju lokalni kortikosteroidi, a ponovljeni napadaji ne zahtijevaju terapiju.

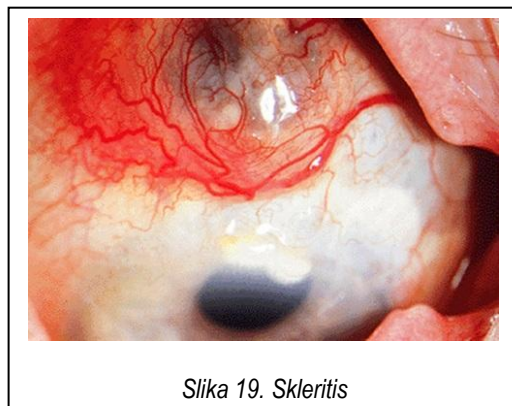

8.2.2.2. Skleritis

Skleritis je difuzna ili lokalizirana upala sklere karakterizirana edemom i staničnom infiltracijom cijele debljine sklere (slike 18 i 19).



Skleritis je rijetka bolest, 50 % teških prednjih skleritisa u vezi je sa sustavnim autoimunim ili reumatskim bolestima. Stražnji skleritis se, kao i episkleritis, pojavljuje uz neku bakterijsku ili virusnu infekciju.



9. SREDNJA OČNA OVOJNICA

Nenad Vukojević

Najčešće patološke promjene srednje očne ovojnice jesu: upale, tumori, prirodene anomalije i degenerativne bolesti

9.1. UPALNA STANJA SREDNJE OČNE OVOJNICE (UVEITIS)

Upale srednje očne ovojnice jednim se imenom zovu uveitisi.

To je skupina za vidnu funkciju opasnih upalnih bolesti primarno lokaliziranih u uvealnom traktu, ali s čestim zahvaćanjem i drugih dijelova očne jabučice.

Ovisno o lokalizaciji upalnog procesa, uveitise anatomski dijelimo na:

- **prednji uveitis (uveitis anterior, iridocyclitis)** – upalom je zahvaćena šarenica (*iritis*) i/ili cilijarno tijelo (*cyclitis*) i prednja očna sobica
- **intermedijarni uveitis (uveitis intermedialis)** – upalom su zahvaćeni ravni dio (*pars plana*) cilijarnog tijela, staklovina i periferija mrežnice
- **stražnji uveitis (uveitis posterior, chorioiditis)** – upalnim procesom zahvaćena je žilnica
- **panuveitis** - upala cijelog uvealnog trakta i mrežnice

Uveitis se može pojaviti kao akutna bolest, **naglo** s izraženim simptomima bolesti ili **podmuklo**. Termin **akutni uveitis** odnosi se na bolest koja se javlja naglo i ograničena je trajanja.

Ako se bolest javlja periodično, razdobljima remisije bez terapije duljim od 3 mjeseca, onda se uveitis naziva **rekurentnim**.

Trajni uveitis s relapsima u razdoblju kraćem od 3 mjeseca nakon prekida terapije, naziva se **kronični**.

Prema uzroku upalnog procesa uveitisi mogu biti:

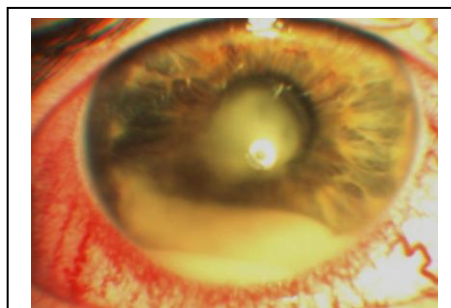
- **infekcijski uveitisi** – upala izazvana mikroorganizmima (bakterije, virusi, gljivice, paraziti i drugo)
- **neinfekcijski uveitisi**
 - povezani sa sustavnim bolestima
 - bez poznate povezanosti sa sustavnim bolestima
- **bolesti koje oponašaju uveitise (masquerade syndroma)** – neoplastičke i druge bolesti

Upalna reakcija u srednjoj očnoj ovojnici nastaje zbog izravne agresivnosti mikroorganizama u uvealnom traktu ili zbog imunološkog odgovora srednje očne ovojnice na različite infekcijske ili neinfekcijske uzročnike (antigene).

Eksperimentalna istraživanja na eksperimentalnim životinjama pokazala su da se uveitis može razviti kao posljedica prekida tolerancije na vlastite antigene (autoimuni uveitis).

9.1.1. Prednji uveitisi

Upalnom reakcijom zahvaćene su šarenica (*iritis*) i cilijarno tijelo (*cyclitis*), a upalna eksudacija najizraženija je u prednjoj očnoj sobici (*slika 1*).



Slika 1. Prednji uveitis sa stražnjim priraslicama i hipopionom

U kliničkoj se praksi uz termin prednji uveitis najčešće koristi izraz **iridocyclitis** jer zbog bliskih anatomskih odnosa upala najčešće zahvati oba dijela prednje uveje.

9.1.1.1. Simptomi prednjeg uveitisa

Simptomi akutnog prednjeg uveitisa jesu **bol u oku** zbog spazma zjeničnog sfinktera, **crvenilo oka, svjetloplahost, suženje oka** te **smanjenje vidne oštine**. Prednji kronični uveitisi često su asimptomatski.

9.1.1.2. Znakovi prednjeg uveitisa

U akutnom je uveitisu **crvenilo** (injekcija) oka najčešće cirkumkornealnog cilijarnog tipa ili miješana hiperemija.

Precipitati na endotelu rožnice redoviti su znak upalnog zbivanja u prednjoj očnoj sobici i sastoje se od upalnih stanica koje ulaze u očnu vodicu. Njihov karakteristični izgled i raspored mogu dati važnu informaciju o uzroku upale.

Stanice u očnoj vodici indikativne su za aktivnu upalu i njihov broj izravno govori o intenzitetu upalne reakcije. Njihov broj može se odrediti pregledom na biomikroskopu s procjepnom lampom (Tyndallov fenomen). Kod izrazito jakih upalnih reakcija upalni se materijal taloži na dnu prednje očne sobice i to se stanje naziva **hipopion** (*slika 1*).

Zbog upalnog zbivanja i medijatora upale, nastaje poremećaj krvnoočne barijere (koju čini stijenka kapilara šarenice) te proteini iz seruma ulaze u očnu vodicu (**tzv. "flare"**), što zajedno s upalnim stanicama ukazuju na upalnu aktivnost. Nadalje možemo naći **hiperemiju šarenice, čvoriće na šarenici, stražnje priraslice** između šarenice i prednje lećne površine.

9.1.1.3. Etiologija prednjeg uveitisa

Prema suvremenim spoznajama, mnogi su prednji uveitisi rezultat imunoloških zbivanja, a neki su infekcijskog uzroka.

Neki su se prednji uveitisi izdvojili u zasebne kliničke entitete, dok se neki pojavljuju uz druga određena stanja u organizmu, kao što su sarkoidoza ili bolesti povezane s HLA-B27+ antigenom.

Kod djece se prednji uveitis često nađe u sklopu juvenilnog artritisa. Od infekcijskih uzročnika treba spomenuti tuberkulozu, lues, herpes viruse.

9.1.2. Intermedijarni uveitisi

Intermedijarni uveitisi zahvaćaju ravni dio cilijarnog tijela (pars planitis), a obilježeni su upalnom eksudacijom u staklovinu i upalnim promjenama, obično vaskulitisom, periferne mrežnice. Klinički je tijek varijabilan s pretežno dobrom prognozom.

9.1.2.1. Simptomi intermedijarnog uveitisa

Većinom se javlja s **letećim mutninama** pred očima uz **zamućenje vida** i **pad vidne oštine**, ovisno o razvoju cistoidnog makularnog edema (CME).

9.1.2.2. Znakovi intermedijarnog uveitisa

Pri pregledu oboljelog oka nađe se **stanična infiltracija staklovine (vitritis)**, agregacija upalnih elemenata i fibroeksudacijske periferne naslage. Česta komplikacija ove upale jest nakupljanje tekućine u žutoj pjegi, zvano cistoidni makularni edem (CME).

9.1.2.3. Etiologija intermedijarnog uveitisa

Od svih uveitisa, intermedijarni uveitisi najčešće ostanu nerazjašnjene etiologije. Poznati su uzroci sarkoidoza, virusi i borelia burgdorferi, a često se javlja kod oboljelih od multiple skleroze.

9.1.3. Stražnji uveitis

Upalno zbivanje kod stražnjeg uveitisa jest u žilnici (*slika 2*). Upala žilnice naziva se **chorioiditis**. Zbog bliskog anatomskog kontakta, upale žilnice prelaze na mrežnicu pa se najčešće nazivaju **chorioretinitis**. Zbog tog bliskog kontakta i ovisnosti mrežnice o žilnici, upale žilnice mogu dovesti do trajnog oštećenja mrežnice, pa i vidne funkcije.

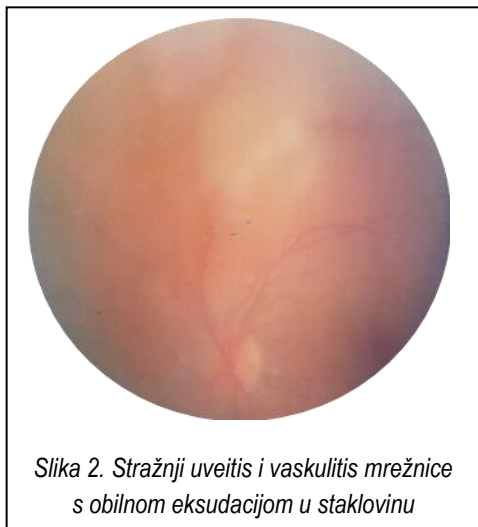
9.1.3.1. Simptomi stražnjeg uveitisa

Simptomi stražnjeg uveitisa ovise o lokalizaciji i intenzitetu upale. Promjene u makuli ili blizu nje, u vidnom živcu, zatim upale koje zahvaćaju veće područja žilnice dovode do **smanjenja vidne oštine**, a mogu se javiti **leteće mutnine** i

skotomi u vidnom polju.

9.1.3.2. Znakovi stražnjeg uveitisa

Upalna eksudacija u staklovinu, žučkastosiva upalna žarišta ispod mrežnice, retinitis te vaskulitis mrežnice (slika 2). U fazi upalne neaktivnosti žarišta su jasno ograničena s atrofijom, fibrozom i hiperplazijom pigmenta.



Slika 2. Stražnji uveitis i vaskulitis mrežnice s obilnom eksudacijom u staklovinu

9.1.3.3. Etiologija stražnjeg uveitisa

Stražnji uveitisi najčešće su infekcijske etiologije. Uzročnici mogu biti toxoplasma gondii, toxocara canis, tuberkuloza, lues, borelija burgdorferi, herpes simplex virus, herpes zoster virus, citomegalovirus, candida albicans kao i neki drugi mikroorganizmi.

U današnje vrijeme, zbog visoke prevalencije AIDS-a, kod oboljelih raste broj oportunističkih infekcija, pa i broj stražnjih uveitisa mikrobiološke etiologije.

Također postoji i veliki broj stražnjih uveitisa koji su neinfekcijske etiologije, a javljaju se u sklopu autoimunih sistemskih bolesti, a neke i kao izolirana očna bolest.

9.1.4. Dijagnostika uveitisa

Potrebna je iscrpna anamneza i detaljan klinički pregled oba oka i bolesnika u cijelosti. Opservacija se temelji i usmjerava prema kliničkom nalazu upaljenog oka i organizma te

prema važnim anamnestičkim podacima.

Laboratorijskim pretragama treba provjeriti funkciju vitalnih organa, pretrage na tuberkulozu – RTG pluća, PPD ili kvantiferon test, dijagnostika sarkoidoze, serološke pretrage na lues, boreliju burgdorferi, a kod stražnjih uveitisa toxoplasmosu, toxocarar canis, HIV te druge infekcijske uzroke.

Često se uveitis javlja u sklopu reumatske bolesti. Prednji uveitisi se javljaju kod HLA B27 pozitivnih osoba, kao izolirana očna bolest, a često kao dio kliničke slike nekih bolesti (npr. ankilozantni spondilitis). Kod djece se uveitis javlja u sklopu juvenilnog idiopatskog artritisa, kada je u početku bolesti asimptomatski, bez crvenila oka.

Ponekad unatoč opsežnoj obradi i iskustvu nije moguće pronaći pravi uzrok uveitisa. Tada nam pomaže analiza uzorka očne vodice i staklovine uzetog kirurškim putem u strogo aseptičkim uvjetima.

Od oftalmološke dijagnostike najčešće se koristi fluoresceinska angiografija, „indocyanine green” angiografija i optička koherentna tomografija.

9.1.5. Liječenje uveitisa

Budući da su uveitisi najčešće kronične progresivne bolesti, liječenje je usmjereno na popravljavanje oštećene vidne funkcije i liječenje eventualne sustavne bolesti.

U liječenju uveitisa koriste se lokalni i sustavni pripravci lijekova.

Midrijatici i cikloplegici osobito su korisni u liječenju prednjih uveitisa. Smanjuju bol relaksirajući spastični zjenični sfinkter i cilijarni mišić, raskidaju stražnje, već formirane, priraslice te sprječavaju nastajanje novih. Najčešće se rabe atropin, homatropin i tropikamid u obliku kapljica ili supkonjunktivnih injekcija.

Kortikosteroidi su zbog svog protuupalnog i imunosupresivnog djelovanja najčešći lijekovi koji se rabe u terapiji uveitisa. Lokalno se apliciraju u obliku kapljica, masti, periokularnih i intravitrealnih injekcija. Sustavno se daju u farmakološkim dozama u intenzivnijim upalnim stanjima, a po redukciji akutne upale se često zamjenjuju **imunosupresivima**.

Posljednjih godina razvila se biološka terapija

ciljana na molekule bitne u upalnom procesu (anti-TNF α).

Nesteroidni antireumatici manje su potentni od kortikosteroida, ali lokalno i sustavno primijenjeni koriste u liječenju uveitisa.

Antimikrobni lijekovi daju se samo u slučaju bolesti kod kojih je jasna mikrobiološka etiologija.

Kirurško liječenje potrebno je zbog komplikacija kao što su mrena, ablacija mrežnice, kao i za dijagnostički uzorak.

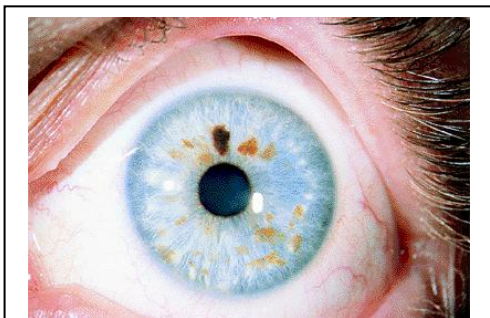
9.2. TUMORI SREDNJE OČNE OVOJNICE

Tumori srednje očne ovojnice mogu biti dobroćudni i zloćudni, primarni i metastatski. Simptomi bolesti variraju od neznatnih do izrazito izraženih, ovisno o lokalizaciji tumora u srednjoj očnoj ovojnici, veličini i vrsti tumora. Neki od tumora mogu se zapaziti u neposrednom socijalnom kontaktu s osobom (npr. veći tumori šarenice), a neki tek pažljivim kliničkim pregledom.

Uz pažljivi klinički pregled, osnovne dijagnostičke metode za razlikovanje tumora žilnice jesu ultrazvuk, fluoresceinska i „indocyanin green” angiografija, biopsija tumora tankom iglom i citološka obrada materijala te radiološke metode kao što su CT i NMR.

9.2.1. Dobroćudni tumori

Nevusi šarenice pigmentirane su, aplanirane ili blago izdignute lezije, najčešće lokalizirane u površnim slojevima, bez vlastite vaskularizacije i bez poremećaja normalne arhitekture šarenice (slika 3).



Slika 3. Nevus šarenice

Nevuse žilnice nalazimo kod 1 do 2 % očiju i uglavnom su asimptomatični. Tipični nevus žilnice jest ravna ili minimalno uzdignuta lezija sivkaste boje s druzama na površini. Moraju biti pažljivo kontrolirani zbog moguće maligne transformacije lezije prema melanomu.

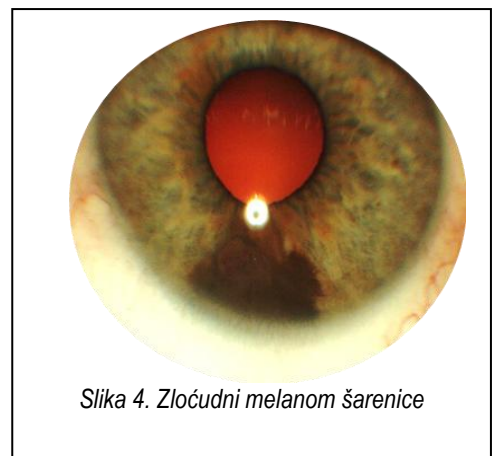
Hemangiomi žilnice ponekad predstavljaju diferencijalno dijagnostički problem. Ponekad ih je teško razlikovati od amelanotičkog melanoma.

Osteom žilnice rijetka je benigna intraokularna osifikacija koja se tipično javlja kod mladih žena.

9.2.2. Zloćudni tumori

9.2.2.1. Zloćudni melanom šarenice i cilijarnog tijela

Melanomi šarenice obično su spororastući tumori nižeg maligniteta jer su sastavljeni od vretenastih stanica. Prezentiraju se kao više ili manje pigmentirane trodimenzionalne lezije s vlastitom vaskularizacijom, narušavajući arhitekturu šarenice (slika 4).



Melanomi cilijarnog tijela često se mogu vidjeti tek kada je zjenica široko dilatirana. Vanjski je znak proširena episkleralna krvna žila. Može pritiskati ekvator leće te inducirati poremećaj refrakcije.

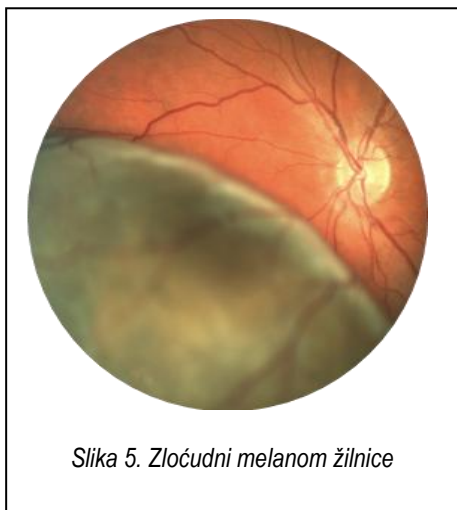Melanomi prednjeg dijela uveje liječe se brahiterapijom, kirurškom ekscizijom u kombinaciji s brahiterapijom, vanjskim zračenjem ili enukleacijom bolesnog oka kod većih tumora.

9.2.2.2. Zloćudni melanom žilnice

Maligni melanom žilnice najčešći je primarni intraokularni tumor (*slika 5*). Češće se javlja kod osoba sa svjetlijim očima, a izrazito je rijedak u crne rase. To je maligna bolest i životna prognoza ovisi o patohistološkoj slici, veličini tumora, širenju tumora kroz bjeloočnicu, lokaciji tumora u srednjoj očnoj ovojnici te o genetskim karakteristikama.

Bolesnici s tumorima sastavljenim od većeg broja epiteloidnih stanica, većim tumorima, tumorom koji je probio bjeloočnicu i tumorom smještenim ispred ekvatora imaju lošiju životnu prognozu.

Osim morfološke analize uzorka tumora, značajnu prognostičku vrijednost ima i citogenetska analiza uzorka u cilju pronalaženja monosomije kromosoma 3 koja je povezana s visokim rizikom od metastatskog širenja melanoma.



Slika 5. Zloćudni melanom žilnice

Metastazira hematogenim putem i najčešće se prve metastaze javljaju na jetri. Maligni se melanom uobičajeno prezentira kao subretinska tamnosmeđe pigmentirana masa s narančastim pigmentom na površini (lipofuscin) i često je praćen eksudacijskom ablacijom mrežnice. Simptomi su, ovisno o lokalizaciji i veličini tumora te o postojanju eksudacijske ablacije mrežnice, smanjenje vidne oštine i ispadi u vidnom polju.

Melanom žilnice dijagnosticira se kliničkim pregledom, a ima i tipična ultrazvučna obilježja

kao što su niski do srednji reflektivitet, ekskavacija žilnice i akustična praznina. Dodatne dijagnostičke metode jesu fluoresceinska angiografija, „indocyanin green“ angiografija, fundus autofluorescenca i OCT.

Biopsijom tankom iglom dobije se uzorak tkiva koji se histološki i citogenetski pregledava i prema tipu stanica i nalazu monosomije 3. kromosoma može se procijeniti rizik od metastatskog širenja.

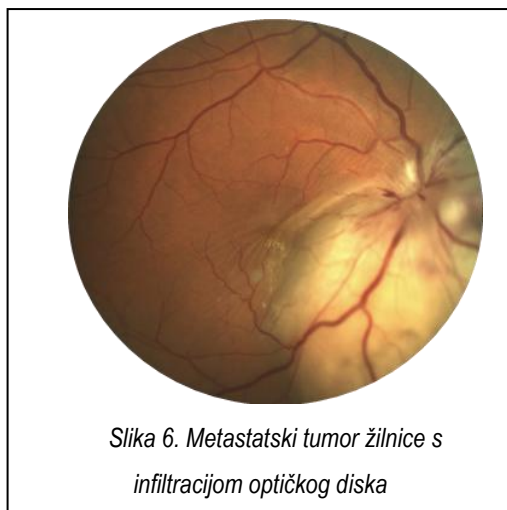Cilj liječenja zloćudnog melanoma jest uništiti tumor, sačuvati oko i vidnu funkciju.

Melanom žilnice liječi se na nekoliko načina: episkleralnom aplikacijom radioaktivnih pločica (brahiterapija), vanjskim zračenjem (protonski akcelerator, gamma knife), primjenom terapije laserima i lokalnom resekcijom tumora.

Ako zbog veličine i lokalizacije tumora nije moguće sačuvati korisnu vidnu funkciju onda se napravi radikalni operativni zahvat – enukleacija očne jabučice, kada se odstrani očna jabučica zajedno s tumorom.

9.2.3. Metastatski tumori srednje očne ovojnice

Metastatski tumori žilnice javljaju se obično bilateralno i multicentrično (*slika 6*).



Slika 6. Metastatski tumor žilnice s infiltracijom optičkog diska

Kod žena u žilnicu najčešće metastaziraju karcinomi dojke, a karcinomi pluća kod oba spola. Liječenje metastaza u žilnici ovisi o lokalizaciji tumora i stanju bolesnika, stoga je neophodna sustavna evaluacija stanja.

10. UNUTARNJA OČNA OVOJNICA I STAKLOVINA

Borna Šarić

Pojam stražnjeg segmenta oka odnosi se na retrolentalne anatomske strukture, a podrazumijeva staklovinu, mrežnicu i žilnicu.

Oštećenje vida predominantno je vezano za mrežnicu, koja čini unutarnju od tri očne ovojnice (mrežnica, žilnica i bjeloočnica), a histološki predstavlja živčano tkivo.

Dijagnostika bolesti na stražnjem segmentu oka provodi se kliničkim pregledom pomoću indirektna biomikroskopije te dopunskim pretragama, kao što su fluoresceinska angiografija (FAG), okularna koherentna tomografija (OCT) i ultrazvučno snimanje (EHO).

Liječenje bolesti stražnjeg segmenta provodi se intravitrealnom aplikacijom različitih lijekova putem transskleralnih injekcija u oko.

Također se koristi fotokoagulacija retine laserom, kao ambulantni kirurški zahvat, te se u sklopu stacionarnog liječenja provodi operativni zahvat "**Pars plana vitrektomija**" (PPV).

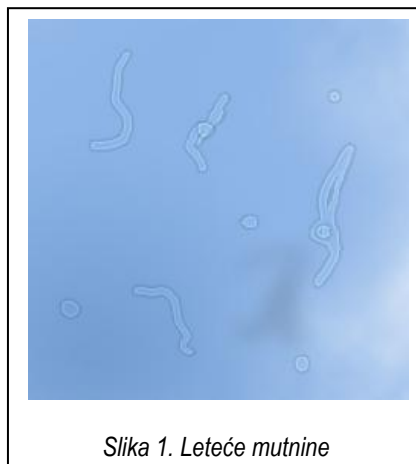PPV je složena kirurška procedura kojom se pristupa u oko putem triju metalnih cjevčica (troakara), koje mogu biti promjera 0,4 ili 0,6 ili 0,9 mm, ovisno o potrebama zahvata.

Kroz ove cjevčice postavljene transskleralno na oku, udaljene 4 mm od ruba rožnice, uvode se u oko potrebni instrumenti: pincete, škarice, aspiracijske igle, svjetla i ostalo, a također kroz jednu od njih u oko se konstantno uvodi tekućina koja ispire oko i nadomješta izgubljeni volumen za vrijeme operacije.

Kroz ovu posljednju, koja se još naziva i infuzijska kanila, može se na koncu operacije u oko uvesti zrak, ekspanzivni plin ili silikonsko ulje, koji služe kao privremena ili trajna tamponada u oku.

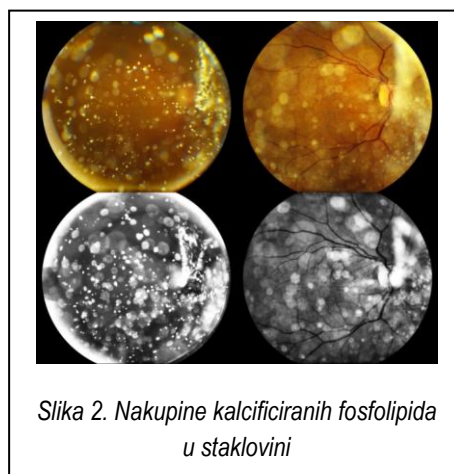
10.1. STAKLOVINA

Promjene u staklovinu koje utječu na funkciju vida uglavnom su degenerativne prirode, a zajednička im je promjena optičke prozirnosti i homogenosti staklovine. Takve se promjene pretežno događaju kao odraz degenerativnih procesa u staklastom tijelu.



Slika 1. Leteće mutnine

Prirodnim slijedom starenja staklovina se razvodnjava (likvefakcija), odvaja od mrežnice, a neki se njezini elementi simultano kondenziraju (syneresis), što mijenja homogenost strukture i optičku prozirnost, te se najčešće primjećuje kao leteće mutnine, koje mogu smetati vidu (slika 1).



Slika 2. Nakupine kalcificiranih fosfolipida u staklovinu

Ti se procesi javljaju kod većine ljudi, ali su različitog intenziteta.

Kod ljudi s osobitom metaboličkom sklonošću u staklovinu se mogu nakupljati kalcificirani

fosfolipidi, što se naziva Mb. Benson (synchysis albescens) (slika 2) ili kolesterolski kristali, što se naziva synchysis scintillans.

Progresijom ovih bolesti dolazi do sve većeg broja vitrealnih opacifikacija koje mogu značajnije zamagljivati vid uz permanentni osjećaj pokretnih mutnina.

Dijagnostički postupci: Klinički pregled i ultrazvučno snimanje (EHO), a kod određenih međudjelovanja staklovine i mrežnice stražnjeg pola koristi se i okularna koherentna tomografija (OCT).

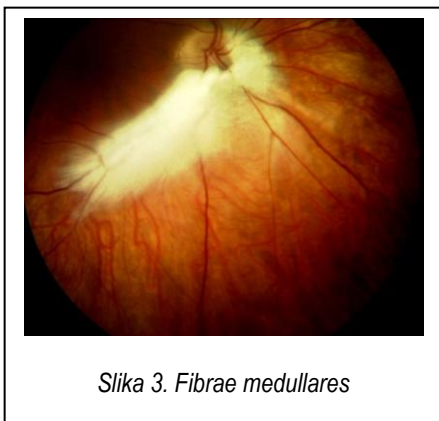
Liječenje tih optičkih inhomogenija isključivo je kirurško u sklopu op. zahvata koji se naziva „pars plana vitrektomija“.

Ti se zahvati zbog složenosti izvode samo kod vrlo uznapredovalih promjena s izraženijom smetnjom vida ili prilikom nepovoljne interakcije promijenjene staklovine s mrežnicom, a podrazumijevaju potpuno uklanjanje staklovine.

10.2. MREŽNICA

10.2.1. Prirodne bolesti

Prirodne bolesti rijetko se sreću, prisutne su po rođenju i uglavnom su vezane za greške u razvoju ili zatvaranju zametnih listića.



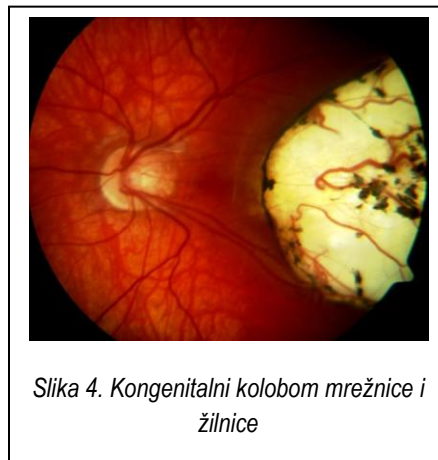Mogu imati utjecaja na normalan razvoj funkcije vida ukoliko zahvaćaju strukturu vidnog živca i makularnog područja.

Neke su od najčešćih entiteta **fibrae medullares** (slika 3), posve asimptomatska razvojna greška gdje se mijelinske ovojnice od vidnog živca lepezasto šire i ulaze unutar tkiva mrežnice, te različiti oblici ostataka mezenhimalnog tkiva hyaloidne arterije u oku.

Nešto rjeđe uočavaju se **kongenitalni kolobomi mrežnice**, često kombinirani s **kolobomom žilnice** (slika 4).

Riječ je o lokaliziranim bjeličastim plažama gdje prosijava i vidi se bjeloočnica zbog nedostatka tkiva mrežnice i žilnice.

Također, iako rijetko, nalazimo perzistirajući hiperplastični primarni vitreus i falciformnu ablaciju mrežnice, koji mogu značajnije narušiti vidnu oštrinu.



Dijagnostički postupci: Klinički pregled i ultrazvučno snimanje (EHO), a kod određenih međudjelovanja staklovine i mrežnice stražnjeg pola koristi se i okularna koherentna tomografija (OCT).

Liječenje: Neki se asimptomatski entiteti (fibrae medullares, kolobomi) ne tretiraju, a za ostale je liječenje isključivo kirurško op. zahvatom koji se naziva „pars plana vitrektomija“.

Takve su operacije vrlo složene zbog istovremene kirurške intervencije u staklovini te na promijenjenoj mrežnici, pa pružaju vrlo ograničenu mogućnost anatomske rekonstrukcije, a time i oporavka vida.

10.2.2. Stečene bolesti

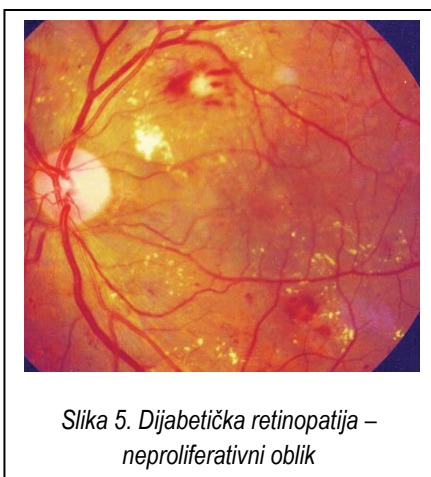Najbrojnija skupina bolesti mrežnice u svakodnevnoj praksi jesu stečene bolesti i mogli bismo ih podijeliti na vaskularne bolesti te bolesti periferne i bolesti centralne mrežnice (makule), ali i generalizirane degenerativne bolesti čitave mrežnice.

10.2.2.1. Vaskularne bolesti

10.2.2.1.1. Dijabetička retinopatija

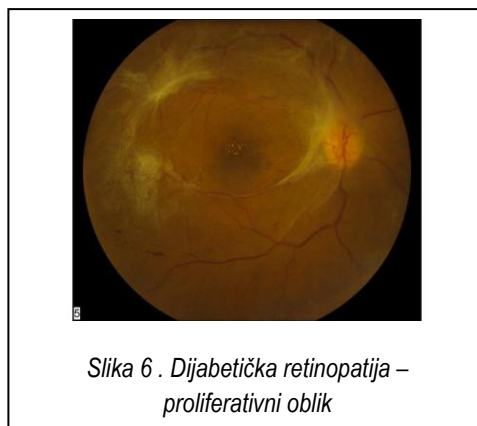Grupom vaskularnih bolesti svojim značajem dominira dijabetička retinopatija, vodeći uzrok sljepoće u svijetu.

Imamo **neproliferativni** i **proliferativni** (ili uznapredovali) oblik. Promjene se javljaju ovisno o kvaliteti regulacije glikemije nakon prosječno 10 godina trajanja šećerne bolesti.

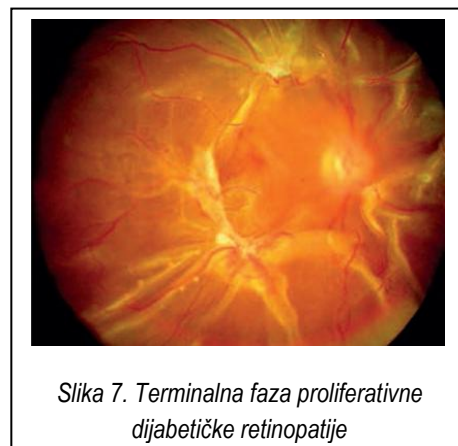

Neproliferativni oblik (slika 5) karakteriziran je strukturalnim propadanjem stijenki krvnih žila s posljedičnim nastajanjem mikroaneurizmi te točkastih i mrljastih krvarenja, ekstravazacije tekućine i krvi te lipida.

Ovaj mehanizam dovodi do prolongirane hipoksije, koja provokativno djeluje na oslobađanje VEGF-a (engl. Vascular endothelial growth factor) u tkivima koji stimulira stvaranje novih krvnih žila i veziva u proliferativnom obliku bolesti (slika 6).



Progresivnim rastom novostvorenog fibrovaskularnoga tkiva doći će do kontrakcija i povlačenja mrežnice s traksijskom ablacijom mrežnice, što predstavlja najtežu i terminalnu fazu proliferativne dijabetičke retinopatije (slika 7).



Dijabetička retinopatija karakterizirana je progresivnim slabljenjem vidne oštine, naročito u pacijenata kod kojih se opisani procesi događaju u zoni centralne mrežnice (makula).

Dijagnostički postupci: Klinički pregled, fluoresceinska angiografija (FAG), ultrazvučno snimanje (EHO), te svakako okularna koherentna tomografija (OCT), kojom možemo precizno pratiti stanje često prisutnog makularnog edema.

Liječenje se provodi laserskom fotokoagulacijom mrežnice, primjenom antiedematozne i Anti VEGF terapije direktnom aplikacijom putem injekcija u staklovinu i

konačno, u terminalnim fazama bolesti, kirurškim zahvatom pars plana vitrektomije.

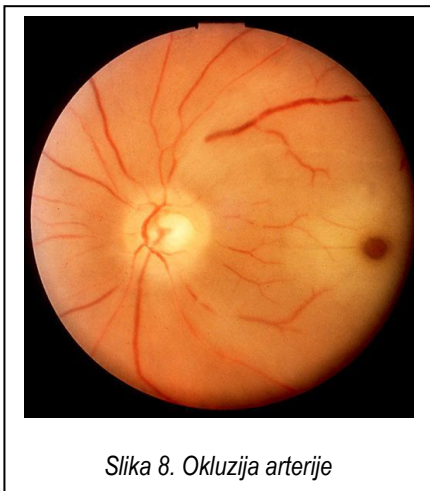Valja naglasiti da je u prevenciji nastanka ili odgađanju pojave dijabetičke retinopatije najvažnija vrlo striktna regulacije glikemije, ali i ostalih rizičnih čimbenika koji utječu na status krvnih žila (hipertenzija, hiperlipidemija, pretilost, pušenje).

10.2.2.1.2. Vazookluzivne bolesti

Okluzija retinalnih vena i arterija ili njihovih ogranaka ubraja se u tromboembolijske bolesti i najčešće je vezana za neke rizične, predisponirajuće čimbenike, kao što su art. hipertenzija, hiperlipidemija ili druge kardiovaskularne i metaboličke bolesti.

Karakterizirane su pojavom naglih, momentalnih ispada u vidnom polju ili gubitkom vida u cijelosti, ovisno o tome je li začepljena samo vaskularna grana ili glavno stablo.

Dijagnostički postupci: Klinički pregled, fluoresceinska angiografija (FAG), te okularna koherentna tomografija (OCT), kojom možemo precizno pratiti stanje često prisutnog makularnog edema.



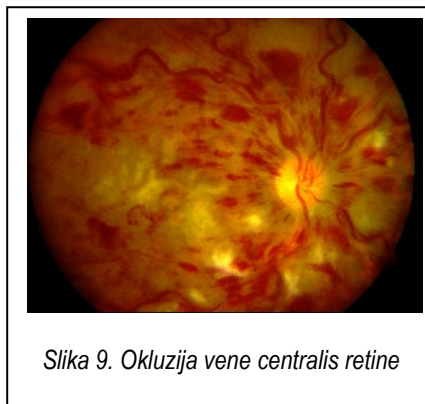Slika 8. Okluzija arterije

Arterijske okluzije (slika 8), zbog opstrukcije u protoku krvi uglavnom daju sliku mliječno blijede i edematozne retine korespondentnog područja, ili čitave retine.

Ako je zahvaćeno makularno područje, onda će se makula prikazati kao jasna crvena zona, poput trešnje (engl. cherry red spot), unutar blijede retine, uslijed dobro očuvane koroidalne cirkulacije što prosijava ispod makule.

Liječenje se provodi masažom bulbusa i paracentezom/punkcijom prednje očne sobice te lokalnim ukapavanjem okularnih antihipertenziva.

Sistemski se u vidu peroralne terapije primjenjuju acetazolamid (Diamox ili Admox) te acetilsalicilna kiselina (Aspirin).



Slika 9. Okluzija vene centralis retine

Venske okluzije (slika 9) karakterizirane su mnogobrojnim plamičastim krvarenjima te eksudatima, generaliziranim edemom retine i nepravilnim tortuotičnim proširenjima u opstruiranoj veni. Lošiju prognozu ima ishemični oblik koji zahtjeva i opsežnije liječenje.

Liječenje prvenstveno podrazumijeva tretman sistemskih predispozicijskih bolesti.

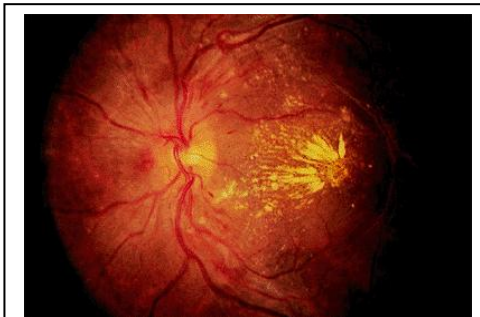Lokalno se, posebno kod ishemičnih oblika, primjenjuje laserska fotokoagulacija, intravitrealna aplikacija lijekova; antiedematозна terapija kortikosteroidima, te Anti VEGF lijekovi (Avastin, Lucentis...) i rjeđe kirurški, uglavnom kod nastanka dodatnih komplikacija (vitrealno krvarenje, ablacija retine...).

10.2.2.1.3. Hipertenzivna retinopatija

Prolongirana i slabo regulirana arterijska hipertenzija rezultirat će početnim promjenama u smislu suženja arterija, što se naziva i prvim stupnjem retinopatije.

Slijedi drugi stupanj u kojem dolazi do pojave nepravilnog tijeka kao i diskalibracija u arterijskom vaskularnome bazenu, kao i razni oblici kompresije rigidnih arterija na venu.

Ako se hipertenzija ne sanira, slijedi pojava retinalnih krvarenja i eksudata u trećem stupnju retinopatije (slika 10), a terminalni, četvrti stupanj karakteriziran je edemom i kongestijom papile vidnog živca s mogućim krvarenjima peripapilarno.



Slika 10. Treći stupanj hipertenzivne retinopatije

Dijagnostički postupci: Klinički pregled, fluoresceinska angiografija (FAG), te okularna koherentna tomografija (OCT) radi praćenja edema u glavi vidnoga živca (papila).

Liječenje podrazumijeva maksimalno rigoroznu internističku sanaciju i kontrolu arterijske hipertenzije, nakon čega se i oftalmološki nalaz značajno poboljšava, iako je nemoguće povratiti trajna oštećenja u neuronalnom tkivu mrežnice ili vidnoga živca.

Rijetko susrećemo ostale vaskularne bolesti, kao što su Coatsova, Illseova i Von Hippel-Lindau vaskulopatije, čija etiologija još nije potpuno poznata, ali postoje indicije da se radi o imunološki posredovanim bolestima s mogućim uključenjem nasljednih predispozicija.

Liječe se laserskom fotokoagulacijom i kirurškim zahvatom, kod znatno uznapredovalih oblika bolesti.

10.2.2.2. Bolesti periferne mrežnice

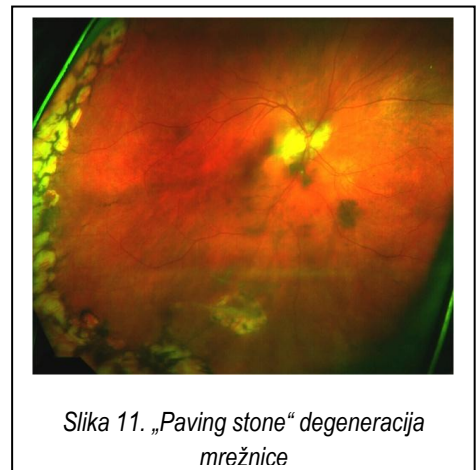
Karakteristična stanja iz ove grupe bolesti jesu periferne mrežnične degeneracije, rupture mrežnice i ablacija mrežnice.

10.2.2.2.1. Periferne degeneracije mrežnice

Nastaju između ekvatora i anteriorne nazubljene linije (lat. ora serrata) ili u području između 12 i 7 mm od limbusa rožnice.

Prema ozbiljnosti moguće progresije i evoluciji prema ablaciji mrežnice, razlikujemo benigne i maligne periferne degeneracije.

Degeneracije periferne mrežnice, mogu biti benignog karaktera, što znači da ih pregledom uočavamo, ali one nemaju kliničkog značenja kao ni potencijalno loše evolucije, prije svega prema otvaranju defekata na mrežnici i daljnjem razvoju ablacije mrežnice.



Slika 11. „Paving stone“ degeneracija mrežnice

Najčešći je oblik „paving stone“ (pločasta) degeneracija (slika 11), može se naći kod svake četvrte odrasle osobe, klinički izgleda kao blijedo žuto polje, a nerijetko konfluirajuća mnogobrojna zajedno grupirana polja.

Histološki se radi o atrofičnim zonama bez koriokapilarisa, retinalnog pigmentnog epitela i vanjskih retinalnih slojeva.

Nešto rjeđe pregledom se uočavaju razni oblici hiperplazije i hipertrofije retinalnog pigmentnog epitela u vidu aplaniranih i nehomogenih perifernih nakupina pigmenta.

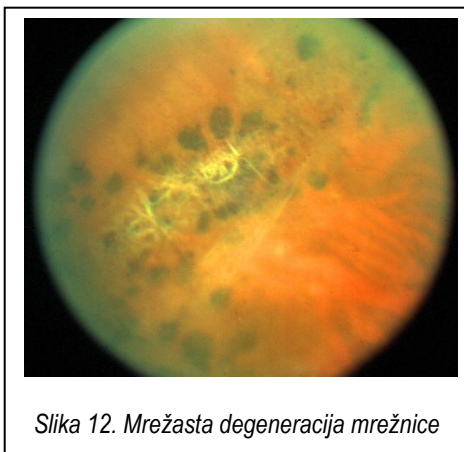Dijagnostika je isključivo moguća kliničkim pregledom putem biomiskoskopa uz korištenje posebnih lupa za pregled retinalne periferije, što se, ovisno o vrsti korištene lupe, naziva direktnom ili indirektnom biomiskoskopijom.

Ove se promjene ne mogu detektirati drugim načinima oftalmološkog pregleda ili nekom od tehnika snimanja.

Liječenje nije potrebno, budući da se radi o benignim i asimptomatskim promjenama.

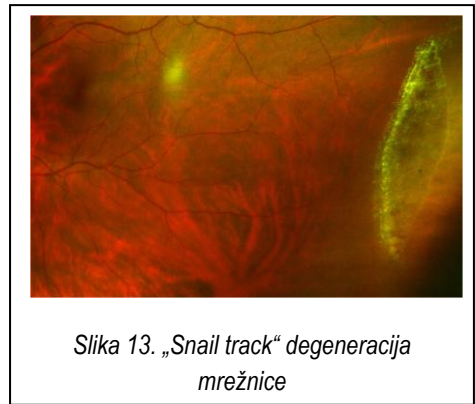
Suprotno je s malignim degeneracijama, koje kod 30 % bolesnika zbog istanjenja mrežnice i traccije okolne staklovine dovode do pucanja mrežnice – nastanka ruptura.

Tipična je **mrežasta** ili **lattice degeneracija** (slika 12). Naziva se mrežastom jer na površini uglavnom nalazimo mrežu skleroziranih krvnih žila.



Slika 12. Mrežasta degeneracija mrežnice

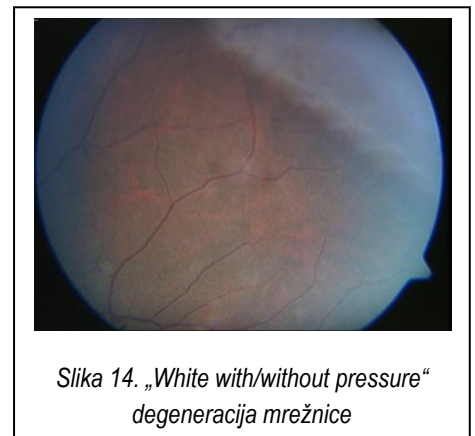
Lattice degeneracija ima nekoliko pojavnih oblika koji predstavljaju samo razne forme istog procesa, a nazivaju se: **pigmentna degeneracija**, **snail track** (pužev trag) **degeneracija** (slika 13), **white with/without pressure** (bjelina sa ili bez pritiska) (slika 14).



Slika 13. „Snail track“ degeneracija mrežnice

Dijagnostika je isključivo moguća kliničkim pregledom putem biomiskoskopa uz korištenje posebnih lupa za pregled retinalne periferije, što se, ovisno o vrsti korištene lupe, naziva direktnom ili indirektnom biomiskoskopijom.

Ove se promjene ne mogu detektirati drugim načinima oftalmološkog pregleda ili nekom od tehnika snimanja.

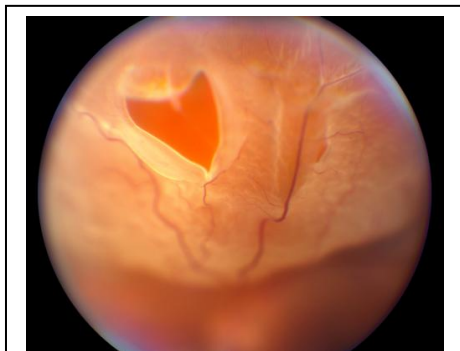

Slika 14. „White with/without pressure“ degeneracija mrežnice

Liječenje podrazumijeva praćenje bolesnika od strane retinologa te, prema procjeni prisutne progresije ili pojave raslojavanja mrežnice, tretman laserskom fotokoagulacijom.

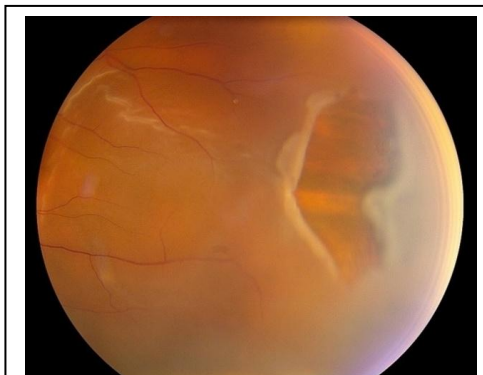10.2.2.2. Rupture mrežnice

Ruptura mrežnice (slike 15 i 16) javlja se u perifernoj mrežnici.



Slika 15. Ruptura mrežnice

Praćena je pojavom bljeskova i predstavlja defekt pune debljine mrežnice ili, točnije, defekt kroz devet slojeva senzorne mrežnice, što znači da deseti sloj ili retinalni pigmentni epitel ostaje intaktan.



Slika 16. Ruptura mrežnice

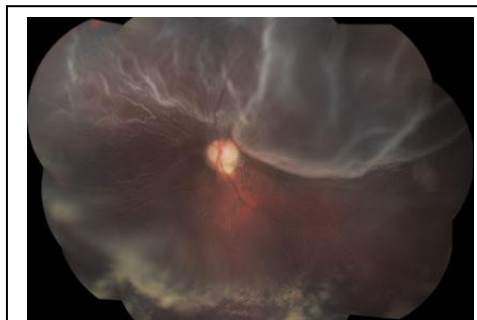
Te rupture predstavljaju zone ulaska razrijeđene staklovine pod mrežnicu, zbog čega se ista odiže, što nazivamo ablacijom retine (slika 17).

Rupture nastaju uglavnom kao posljedica traksijskog efekta staklovine na mrežnicu, a mogu se javiti u zonama perifernih degeneracija gdje već postoje atrofične promjene mrežnice ili u području posve intaktne mrežnice.

Zbog tog traksijskog efekta najčešće se uz rupturu nalazi i komadić tkiva mrežnice koji

povučen staklovinom stoji odignut u staklovinu ili posve istrgnut pluta u staklovinu iznad rupture. Takav komadić nazivamo, poklopac ili operkulum.

Za razliku od ovih spontanijih ruptura, postoje i traumatske rupture koje su često nepravilnog oblika i značajno većih razmjera.

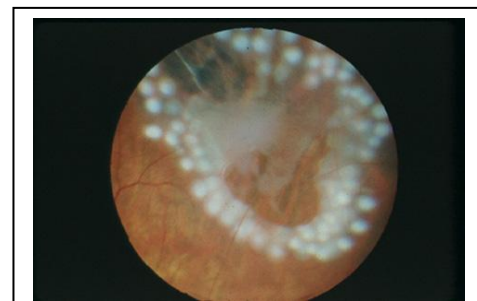


Slika 17. Ablacija mrežnice

Dijagnostika je moguća isključivo kliničkim pregledom putem biomiskoskopa, uz korištenje posebnih lupu za pregled retinalne periferije što se, ovisno o vrsti korištene lupe, naziva direktnom ili indirektnom biomiskoskopijom.

Rupture se također mogu dijagnosticirati i ultrazvukom ukoliko je poklopac istrgnutog tkiva mrežnice odignut ili pluta u staklovinu, ali je za takvu vrstu dijagnostike potrebno dosta iskustva.

Liječenje podrazumijeva tretman laserskom fotokoagulacijom (slika 18) kako bi se izazvao adhezivni korioretinalni ožiljak koji može spriječiti daljnji prodor tekućine kroz rupturu i time prevenirati nastanak ablacije mrežnice.



Slika 18. Laserska fotokoagulacija mrežnice

10.2.2.2.3. Ablacija mrežnice

Odizanje (ablacija) mrežnice (slika 17) zbog ulijevanja tekućine kroz rupturu u subretinalni prostor praćeno je bljeskovima i pojavom ispada u vidnom polju poput tamne zavjese, a ulaskom tekućine ispod makule dolazi i do značajnog pada vidne oštine.

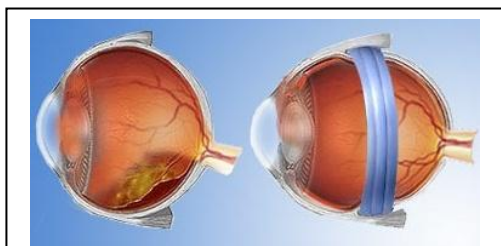Sve takve ablacije nastale zbog primarnog otvaranja rupture na perifernoj mrežnici nazivamo primarnim ablacijama ili često **regmatogenim** ablacijama jer na grčkom *rhegma* znači ruptura/pukotina (slika 15).

Dijagnostika je moguća kliničkim pregledom putem biomiskropa, uz korištenje posebnih širokokutnih lupu za pregled retine na biomiskroskopu.

Također je u dijagnostici važno i snimanje ultrazvukom, posebno u očima gdje je smanjena mogućnost kliničke vizualizacije zbog krvarenja u oku ili zbog koegzistirajuće razvijene katarakte.

Liječenje. Primarne ablacije mrežnice liječe se kirurškim pristupom.

Postoje dva temeljna kirurška postupka, a primijenit će se onaj koji u datim okolnostima nudi potencijalno najbolji ishod, uz korištenje najmanje kirurške traume.

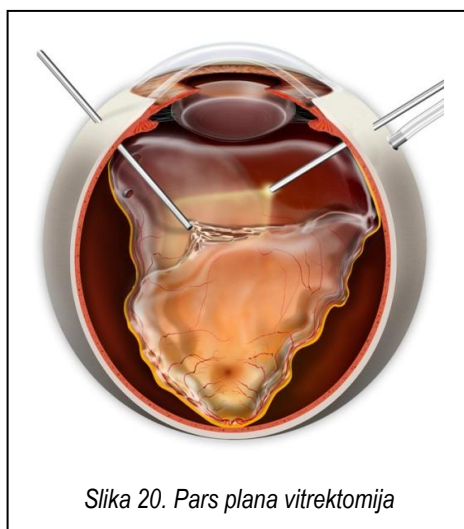


Slika 19. Postavljanje silikonskih serklaža i plombi na skleru kod ablacije mrežnice

Ako se ablacija operira u prvih nekoliko dana od nastanka, u fazi kada mrežnica još nije skraćena i prožeta elementima proliferativne vitreoretinopatije (PVR), tada će metoda izbora u pravilu biti konvencionalni kirurški pristup kojim

se drenira subretinalna tekućina i zatvara ruptura indirektnim postupcima izvana – ušivanjem silikonskih serklaža i plombi na skleru (slika 19).

Ako je riječ o dugotrajnijoj ablaciji s već prisutnim promjenama u tkivu mrežnice, ali i organizacijom i vezivnim promjenama u staklovini, tada indirektni pristup izvana ne može sanirati sve patološke supstrate, već je potrebno učiniti pars plana vitrektomiju (PPV), kirurški pristup kojim se ulazi u oko te se potpuno uklanja i čisti staklovina, kao i sve prisutne fibrozne proliferacije u staklovini i na mrežnici (slika 20).



Slika 20. Pars plana vitrektomija

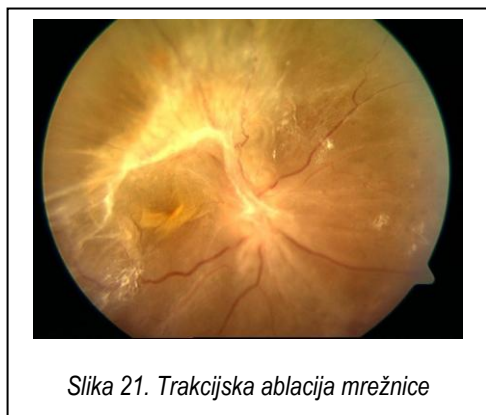Osim primarnih/regmatogenih ablacija mrežnice postoje još eksudativna i trakcijska ablacija, a njih nazivamo i sekundarnim ablacijama.

Eksudativna ablacija predstavlja subretinalno nakupljanje tekućine koje može nastati zbog nekog upalnog procesa, koji oštećuje krvne žile ili pigmentni epitel, ali može nastati i kod prekomjerne transudacije neoplazmatskog procesa u subretinalni prostor.

Liječenje: prvenstveno je potrebno tretirati primarni proces, a kirurško je liječenje samo rijetka moguća terapijska opcija kod izoliranih bolesnika.

Među sekundarne ablacije mrežnice ubraja se i **trakcijska ablacija**.

Uvijek je prisutna fibrovaskularna proliferacija koja vrši trakciju i povlači te odiže mrežnicu koja je ukružena, skraćena i nerijetko kontrahirana (slika 21).

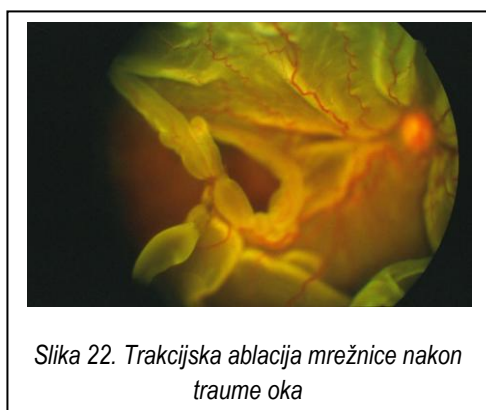

Slika 21. Trakcijska ablacija mrežnice

Javlja se u raznim vitreoretinalnim bolestima.

Najčešća je kod starih, neoperiranih i zapuštenih primarnih/regmatogenih ablacija, ali i kod proliferativne dijabetičke retinopatije.

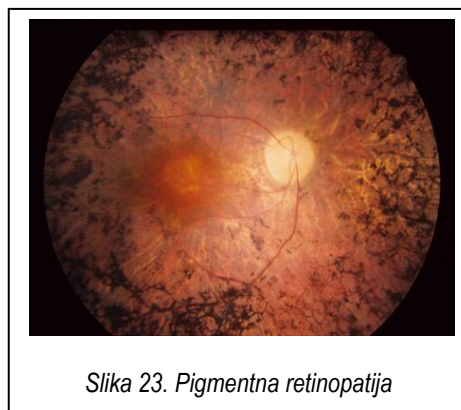
Trakcijska se ablacija mrežnice također susreće i kod teških upalnih procesa u oku, kao što su uveitis, panuveitis i endoftalmitis, ali može nastati i kao posljedica cikatricijelnih posttraumatskih kontraktura staklovine i mrežnice nakon traume oka (slika 22).



Slika 22. Trakcijska ablacija mrežnice nakon traume oka

Nužno je spomenuti i pigmentnu retinopatiju (lat. *retinopathia pigmentosa*) (slika 23) koja se ubraja u heredodegenerativne bolesti, a nasljeđuje se po svim trima tipovima nasljeđivanja.

Karakterizirana je stvaranjem pigmentnih nakupina u ekvatorijalnoj ravnini mrežnice, uz paralelno propadanje štapića i čunjića mrežnice te postupno propadanje/atrofiju papile vidnog živca. Tipično je slabljenje vida uz pojavu noćnog sljepila.



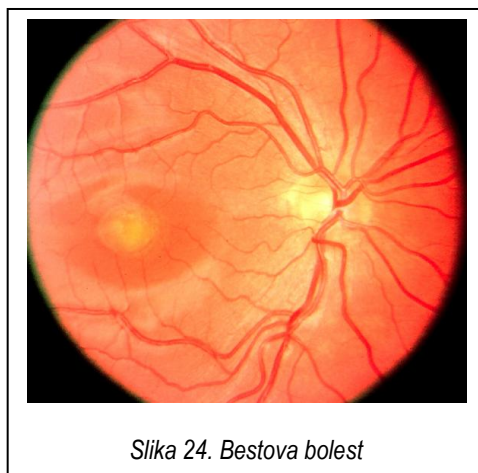
Slika 23. Pigmentna retinopatija

Makularno područje ostaje očuvano do terminalne faze bolesti i pacijenti tada imaju tubularni vid (gledanje kao kroz cijev – *tubus*).

Tijek je progresivan i obično između četvrtog i petog desetljeća dovodi do sljepoće. Adekvatne terapije nema.

10.2.2.3. Bolesti centralne mrežnice

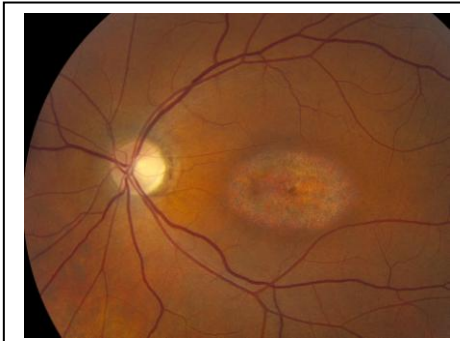Centralna mrežnica sinonim je za makularno područje tj. zonu žute pjege ili *maculae luteae*.



Slika 24. Bestova bolest

Postoji niz **hereditarnih** makularnih distrofija koje ne postoje pri rođenju, ali se sklonost za nastanak bolesti prenosi uglavnom po svim

trima tipovima nasljeđivanja i ona se manifestira pojavom bolesti u najranijem djetinjstvu (Bestova bolest) (slika 24) ili najkasnije do puberteta (Stargardtova bolest) (slika 25).

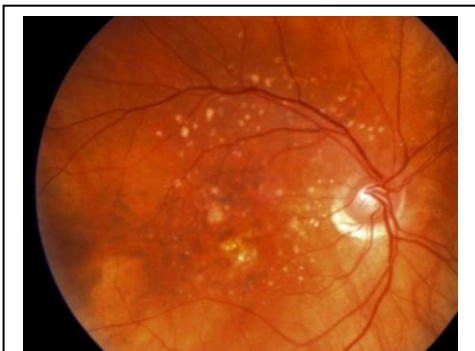

Slika 25. Stargardtova bolest

Heredodegenerativne bolesti rijetko se vidaju, uglavnom nema učinkovitog liječenja i dovode do značajnog oštećenja vida, sve do centralne sljepoće.

Daleko je češća **senilna makularna degeneracija** koja ujedno predstavlja vodeći uzrok centralne sljepoće u svijetu.

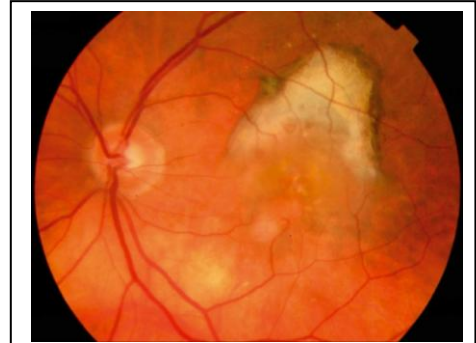Može imati svoj blaži klinički oblik (suhu formu) i progresivni (vlažni) oblik.



Slika 26. Suha makularna degeneracija

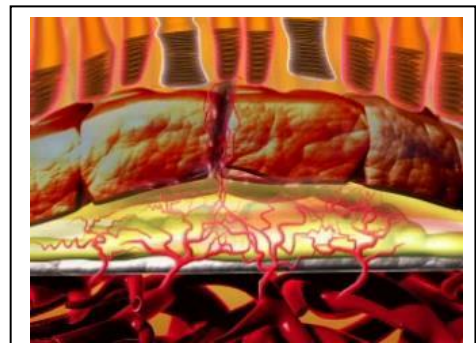
Suhu makularnu degeneraciju (slika 26) karakterizira vrlo sporo i decentno propadanje vidne oštine, uglavnom zbog degenerativnog propadanja RPE (retinalni pigmentni epitel) i fotoreceptora, praćeno taloženjem lipida i

akumulata detritusa staničnog metabolizma (suhe i vlažne druze).



Slika 27. Vlažna makularna degeneracija

Vlažna forma (slika 27) najčešće evoluirala iz suhe forme i dodatno je karakterizirana hipoksičnom stimulacijom rasta novostvorenih krvnih žila koje rastu iz žilnice, insuficijentnih su stijenki, te dolazi do ektravazacije tekućine i krvi (vlažna forma) ispod mrežnice i žilnice (slika 28).



Slika 28. Ektravazacije tekućine i krvi ispod mrežnice

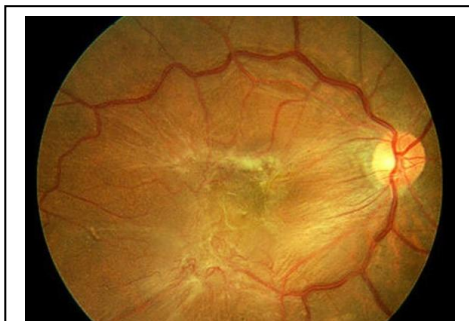Oba entiteta karakterizira slabljenje centralne vidne oštine, kao i pojava izobličenja slike i centralnog skotoma.

Dijagnostika je moguća kliničkim pregledom pomoću biomikroskopa, uz korištenje posebnih lupova s velikim povećanjem za pregled centralne retine na biomikroskopu.

Najprecizniji uvid u strukturalne promjene senzorne retine, kao i korespondentne staklovine dobiva se snimanjem OCT-a.

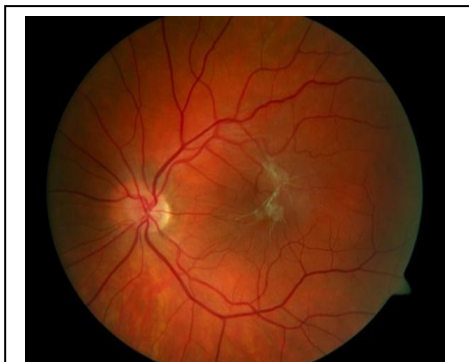Također se u dijagnostici treba učiniti i snimanje FAG (fluoresceinska angiografija), kao jedine metode koja prikazuje dinamiku cirkulacije, kao i dinamiku propuštanja i akumuliranja kontrasta fluoresceina.

Liječenje se provodi polivitaminskom i luteinskom terapijom obogaćenom antioksidansima, a s pojavom vlažnog oblika u terapiju se uključuje laserska terapija i intravitrealne injekcije Anti-VEGF lijekova.



Slika 29. Vitreo-makularni traksijski sindrom

Kao posljedica međudjelovanja degenerirane staklovine i mrežnice makularnog područja često se viđaju klinički entiteti pojave vitreo-makularnog traksijskog sindroma, epimakularne membrane (slike 29 i 30) i makularne rupture raznih stadija (slika 31).



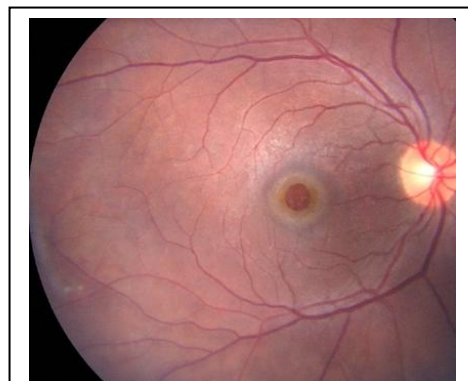
Slika 30. Epimakularna membrana

Ponekad se ti entiteti međusobno isprepliću te imamo kombiniranu kliničku sliku.

Riječ je o traksijskom djelovanju staklovine na makulu koje nastaje zbog nepotpunog odvajanja

staklovine od mrežnice u procesu već opisanih degenerativno strukturalnih promjena staklovine.

Istovremeno se kontrahiraju i zadebljavaju stražnja hyaloidna membrana i unutarnja granična membrana (lat. *MLI-membrana limitans interna*), koje povlače senzornu retinu te mogu dovesti i do njezina pucanja u zoni gdje je najtanja, što rezultira nastankom makularne rupture.



Slika 31. Makularna ruptura

Obično dolazi do postupnog slabljenja vida uz pojavu iskrivljenja slike (metamorfopsije), sve do gubitka centralnog vida u terminalnim fazama.

Dijagnostika je moguća kliničkim pregledom pomoću biomiskoskopa, uz korištenje posebnih lupova s velikim povećanjem za pregled centralne retine na biomiskoskopu.

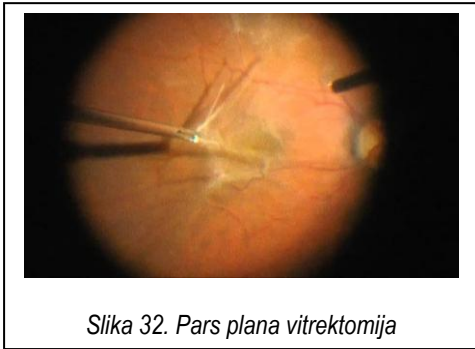
Najprecizniji uvid u strukturalne promjene senzorne retine, kao i korespondentne staklovine, dobiva se snimanjem OCT-a.

Također se u dijagnostici može učiniti i snimanje ultrazvukom, posebno u očima gdje je smanjena mogućnost kliničke vizualizacije zbog krvarenja u oku ili zbog koegzistirajuće razvijene katarakte.

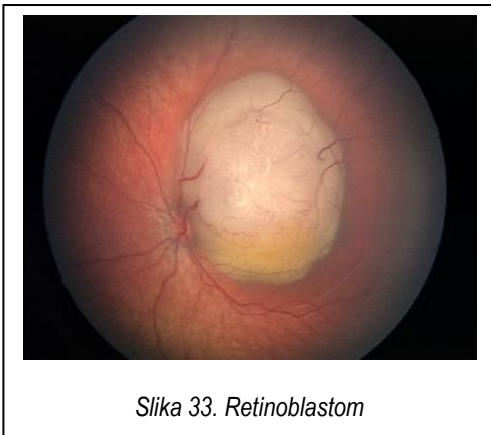Iako ultrazvučno snimanje prikazuje uglavnom staklovinu i njezin anatomski međudodnos s mrežnicom, ne može dati uvid u strukturalne promjene makularne mrežnice poput OCT-a.

Liječenje je isključivo kirurško, metodom pars plana vitrektomije, pri čemu se ulazi u oko te se

razdvajaju staklovina i centralna mrežnica koje su pod međusobnom trakcijom.



Potom se kirurški ljušti unutrašnja granična membrana (slika 32) i konačno, ako postoji ruptura makule, spajaju se rubovi takve centralne pukotine te se najčešće u oko uvodi trajna ili privremena tamponada plinovima ili silikonskim uljem koja bi svojim pritiskom trebala relaksirati centralnu senzornu retinu i potpomoći proces spajanja i zarastanja makularne rupture.

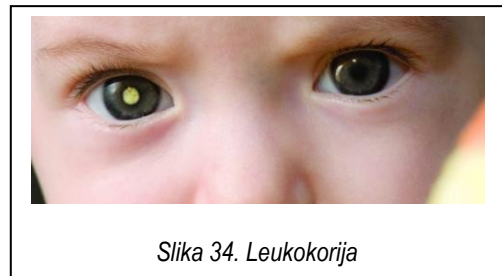

Vrlo su rijetki **tumori mrežnice** – **retinoblastomi** (slika 33) i otkrivaju se u najranijem djetinjstvu, nerijetko već nakon rođenja.

Prvi znak koji se uočava jest bijeli zjenični odsjaj (leukokorija) (slika 34).

Retinoblastomi nastaju od nediferenciranih stanica embrionalne mrežnice i često se pojavljuju multicentrično, na više mjesta u mrežnici istog oka.

Također, kod 30 % pacijenata nalaze se lezije i na drugom oku. Zbog dobi u kojoj se javlja, uglavnom na zahvaćenom oku dolazi do reduciranog razvoja vida – slabovidnosti (ambliopija).



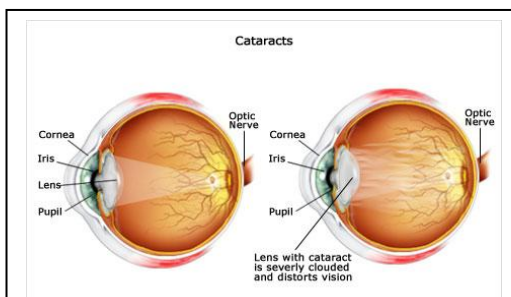
Liječenje se provodi u ovisnosti o veličini tumora i rasporedu tumorskih lezija, a primjenjuju se laserska fotokoagulacija, kontaktno i nekontaktno zračenje, te enukleacija.

Sve se metode mogu kombinirati, a obično se i dopunjuju sistemskom adjuvantnom kemoterapijom.

11. OČNA LEĆA I KATARAKTA

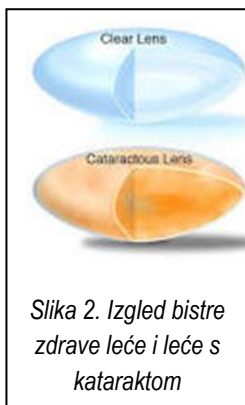Igor Knezović, Mirna Belovari Višnjić

11.1. DEFINICIJA KATARAKTE



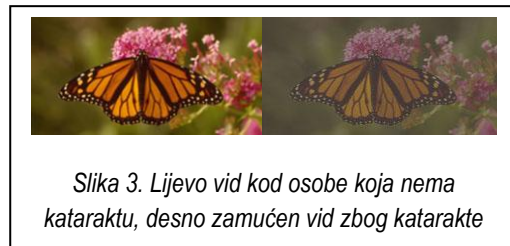Slika 1. Lijevo prozirna leća precizno fokusira svjetlo u žutu pjegu, desno zbog katarakte nastaje rasap svjetla i oštećenje vida

Katarakta označava svako prirodno ili stečeno zamućenje leće, bez obzira na utjecaj na vidnu oštrinu (slike 1 i 2), međutim o katarakti treba govoriti u slučajevima kada zamućenje leće uzrokuje znatnije oštećenje vida i onemogućuje obavljanje svakodnevnih aktivnosti, ovisno o pacijentovim potrebama (slika 3).



Slika 2. Izgled bistre zdrave leće i leće s kataraktom

U narodu poznat naziv **siva mrena** odnosi se na senilnu (staračku) kataraktu.

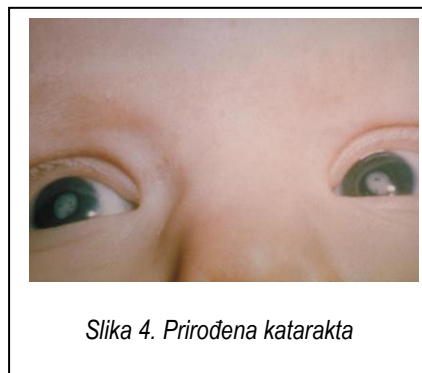

Slika 3. Lijevo vid kod osobe koja nema kataraktu, desno zamućen vid zbog katarakte

11.2. KLASIFIKACIJA KATARAKTE

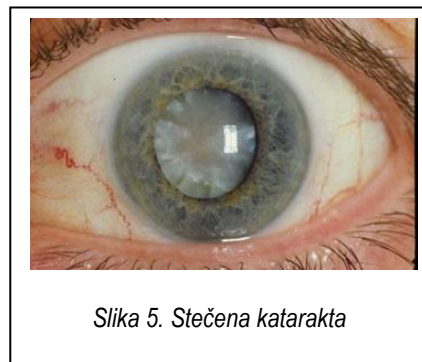Katarakta se može opisivati prema brojnim kriterijima:

- Prema vremenu pojavljivanja



Slika 4. Prirodna katarakta

- **Prirodna (kongenitalna)** – prisutna kod djeteta već pri rođenju (slika 4)

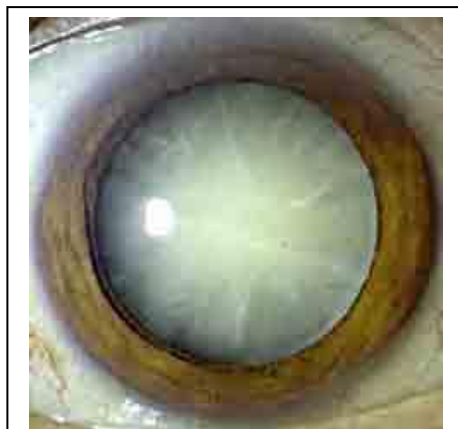

Slika 5. Stečena katarakta


- **Stečena (slika 5)**
 - **Infantilna** – javlja se u djeteta unutar prve godine života, pa se još klasificira u kongenitalnu
 - **Juvenilna** – javlja se tijekom djetinjstva
 - **Presenilna** – javlja se u odrasloj dobi, ali prije 60. godine života
 - **Senilna (siva mrena)** – najčešća, javlja se nakon 60. godine života

- **Prema zrelosti**

- **Početna (lat. *cataracta incipiens*)** – vidna oštrina blago je smanjena (0,8 – 1.0) (slika 6)
- **Uznapredovala (lat. *cataracta immatura*)** – vidna oštrina umjereno je smanjena (0,4 – 0,5) (slika 7)
- **Razvijena (lat. *cataracta ferematura*)** – vidna oštrina izrazito je smanjena (0,02 – 0,1)
- **Zrela (lat. *cataracta matura*)** - vidna oštrina potpuno je smanjena na osjet svjetla i percepciju mahanja ruke pred okom (slika 8)



Slika 8. Zrela katarakta – crveni se refleksi ne vidi



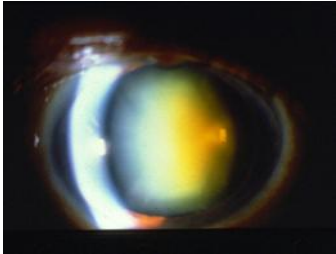
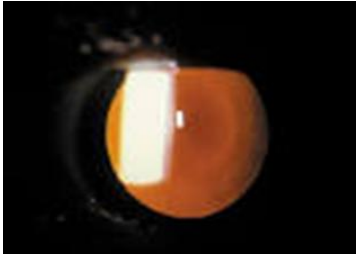
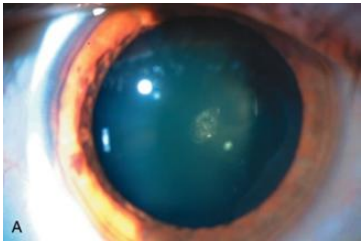

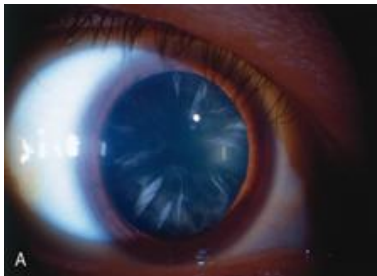
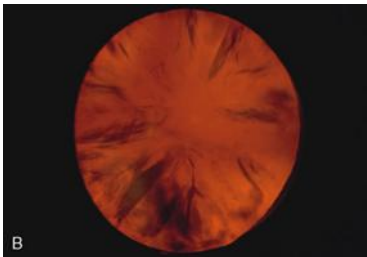
Slika 6. Katarakta kod neurofibromatoze tip 2 (crveni refleksi gotovo u potpunosti uočljiv)



Slika 7. Imaturna katarakta – crveni se refleksi još vidi

- **Prema morfologiji** (tablica 1)

Tablica 1. Klasifikacija katarakte prema morfologiji

VRSTA KATARAKTE	DOB NASTANKA (god.)	SIMPTOMI
<p style="text-align: center;">nuklearna</p> 	<p style="text-align: center;">60 – 70</p> 	<ul style="list-style-type: none"> • miopizacija, • zamućen vid • gubitak percepcije plavo-žute boje
<p style="text-align: center;">stražnja supkapsularna</p> 	<p style="text-align: center;">40 – 60</p> 	<ul style="list-style-type: none"> • zablještenje • otežano čitanje • monokularna diplopija
<p style="text-align: center;">kortikalna</p> 	<p style="text-align: center;">40 – 60</p> 	<ul style="list-style-type: none"> • zablještenje • monokularna diplopija

Indikacije za operaciju katarakte:

- Funkcionalne – poteškoće u obavljanju svakodnevnih aktivnosti (čitanje, vožnja, prepoznavanje lica, sport, zablještenje, dvoslike). **Ako je vidna oštrina $\leq 0,6$, otežava se obavljanje svakodnevnih aktivnosti!**
- Ostale indikacije – bolesti uzrokovane lećom (npr. glaukom) i potreba za dobrom vizualizacijom fundusa radi liječenja dijabetičke retinopatije ili senilne makularne degeneracije. Ponekad je indikacija estetske prirode – u pacijenta kod kojeg je, npr. zbog povrede, vidna oštrina upitna.

11.3. ULOGA MEDICINSKE SESTRE/TEHNIČARA U PREPOZNAVANJU OPĆEG STANJA PACIJENTA I PRIPREMI ZA OPERACIJU KATARAKTE

Najveći dio vremena uz pacijenta provodi medicinska sestra/tehničar koji može vrlo lako otkriti potencijalne probleme vezane uz operaciju katarakte i pravovremeno ukazati liječniku na njih kako bi preoperativna priprema pacijenta bila što uspješnija, a time i ishod same operacije.

Prije operacije katarakte neophodno je učiniti standardne **laboratorijske pretrage krvi** te eventualno **EKG** i **internistički pregled** da bi se u slučaju pogoršanja općeg stanja tijekom operacije moglo efikasno intervenirati.

Važno je prepoznati može li pacijent mirno ležati 30 – 40 minuta (problemi s leđima, disanjem – kronična opstruktivna bolest pluća, kronično zatajenje srca, tremor, klaustrofobija).

Također je bitno prepoznati profil pacijenta, tj. potencijalni spektar nemira: najgori su mladi muškarci, zatim mlade žene, pa starije žene, dok su stariji muškarci najmanje skloni nemiru.

11.3.1. Detaljan uvid u popis lijekova

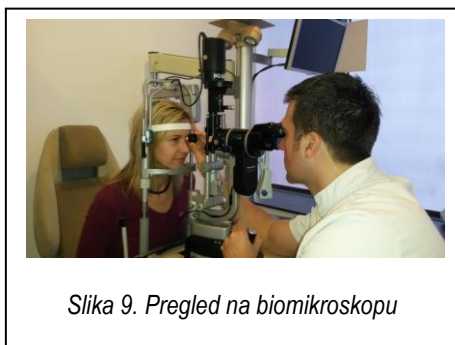- Uzima li pacijent antikoagulanse **varfarin** (Martefarin), **klopidogrel** (Pigrel) ili **acetilsalicilnu kiselinu** (Aspirin/Andol) i može li se prekinuti uzimanje nekoliko dana prije operacije?
- Uzima li pacijent **tamsulosin** ili druge **alfa-antagoniste** za liječenje benigne hipertrofije prostate? Ti lijekovi pokazuju povezanost s intraoperativnim sindromom mlohave šarenice (IFIS) te je unaprijed potrebno obavijestiti operatera kako bi se što bolje pripremio za zahvat (iris retraktori, Malyuginov prsten) jer kratkoročni prekid uzimanja lijeka ne pomaže.
- Je li pacijent **na dugotrajnoj terapiji kortikosteroidima**? U pravilu dozu KS ne treba mijenjati, osim u slučaju opće anestezije.
- Postoji li zamijećena **alergija** na lijekove ili lateks (sterilne kirurške rukavice)?
- Je li pacijent sposoban sam ukapavati poslijeoperativnu terapiju protuupalnim kapima i masti? Ako nije, potrebno je razmotriti mogući prijem u bolnicu na 2 – 3 dana kako bi se rizik infekcije sveo na minimum.

11.3.2. Prijeoperacijski pregled

Obavlja ga liječnik uz pomoć medicinske sestre/tehničara. U optimalnim uvjetima moguće je ispitati sljedeće:

- Manifestnu refrakciju oba oka (vidna oštrina).
- Mjerenje očnog tlaka.
- Reakcije zjenica – RAPD (relativni aferentni pupilarni defekt) govori u prilog oštećenju vidnog živca, pa je i ishod same operacije katarakte upitan.

- Vanjski pregled – važno prepoznati blefaritis, abnormalni položaj vjeđa, abnormalan suzni film, izražen orbitalni luk / duboku orbitu jer povećavaju rizik za komplikacije.
- Biomikroskopski pregled prednjeg segmenta daje nam podatke o vrsti katarakte te eventualnim bolestima (npr. bolesti rožnice, glaukom, iridodoneza i fakodoneza, slabe zonule) koje mogu otežavati zahvat i smanjiti uspješnost operacije (slika 9).



Slika 9. Pregled na biomikroskopu

- Keratometrija oba oka – važnost prilikom mjerenja IOL-a (intraokularne leće). Da bi se potencijalni kirurški inducirani astigmatizam smanjio, važno je razmotriti operativni pristup na strmoj osi, limbalnu relaksirajuću inciziju prema Kochovom nomogramu ili ugradnju torične intraokularne leće (toric IOL) za poništavanje astigmatizma.
- Biometrija – izračun jakosti intraokularne leće. Precizna biometrija preduvjet je jasnom vidu nakon operacije i zadovoljstvu pacijenta. Danas se najčešće koriste moderni, optički biometri (IOL Master, Lenstar 900 i AL scan).
- Scheimpflug tomografija prednjeg segmenta (Pentacam) – važno učiniti da bi se isključio keratokonus, tj. iregularni astigmatizam.
- Gonioskopija je morfološki pregled kuta prednje očne sobice pomoću posebno

dizajnirane kontaktne lupe, a važno ju je učiniti prije ugradnje AC IOL (intraokularne leće za prednju sobicu) (slika 10).



Slika 10. Gonioskopska leća

- Pregled fundusa u midrijazi.
- UZV oka (B prikaz) potrebno je učiniti ako nije moguća vizualizacija fundusa.
- Spekularni mikroskop za brojenje endotelnih stanica od izrazite je važnosti, npr. kod Fuchsove distrofije.

Dijagnostičke uređaje možete detaljnije vidjeti u Poglavlju 4 (Uloga medicinske sestre u dijagnostici bolesti oka).

11.3.3. Prijeoperacijska priprema pacijenta za operaciju katarakte

Pacijentu je potrebno dati da potpiše **informirani pristanak za operaciju** (daje sam liječnik ili medicinska sestra/tehničar u prisutnosti liječnika.

Liječnik se treba predstaviti, opisati mogućnosti liječenja i tijekom operacijskog postupka te objasniti moguće rizike, tj. komplikacije, i korisnost operativnog liječenja.

Medicinska sestra/tehničar daje pacijentu potrebnu premedikaciju (**diazepam per os ili intramuskularno**) prema preporuci liječnika 30 minuta prije operacije.

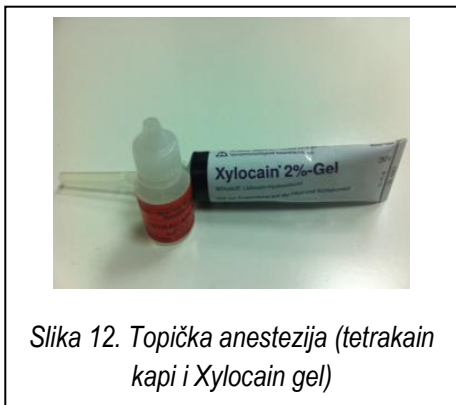U tom periodu ukapava **kapi za širenje zjenica (midrijatike Mydriacyl i Neosynephrine)** sve do postizanja maksimalne midrijaze na oku koje će se operirati (slika 11).



Slika 11. Kapi za širenje zjenice (Mydracyl)

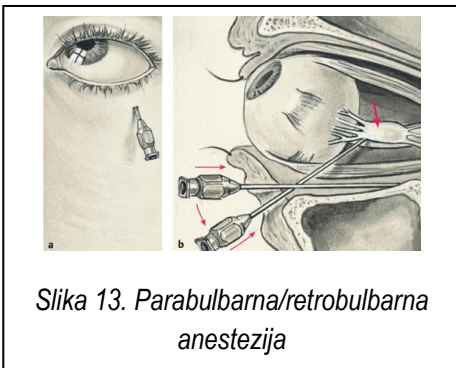Anestezija za operaciju katarakte može biti

- topička – najčešće se primjenjuje, kapaju se kapi anestetika (Tetracain, Novesine) (slika 12).



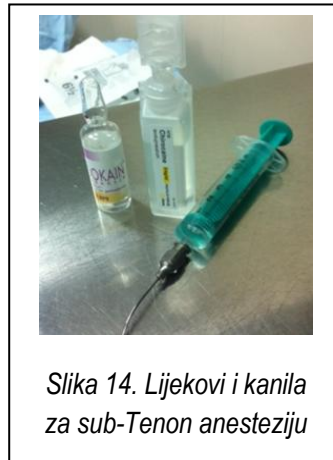Slika 12. Topička anestezija (tetracain kapi i Xylocain gel)

- parabulbarna/retrobulbarna - Lidocain se injicira u prostor očne šupljine uz očnu jabučicu (slika 13).



Slika 13. Parabulbarna/retrobulbarna anestezija

- SubTenon – kombinacija Lidocaina i Chirocaina pomoću posebne kanile aplicira se u subtenonski prostor (slika 14).



Slika 14. Lijekovi i kanila za sub-Tenon anesteziju

- opća – primjenjuje se samo u posebnim slučajevima kad se očekuje da pacijent neće biti miran (npr. kod djece i mentalno retardiranih osoba).

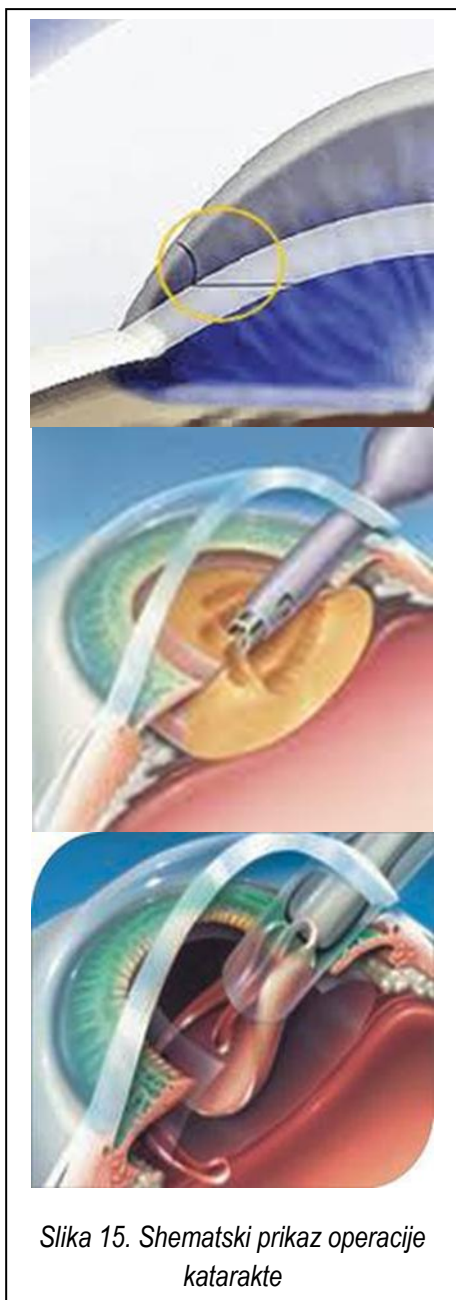11.4. OPERACIJA KATARAKTE – FAKOEMULZIFIKACIJA

U posljednjih 15-ak godina najčešće se primjenjuje ultrazvučna operacije mrežne metodom fakoemulzifikacije kroz minimalni rez rožnice od 2,2 – 2,8 mm.

Operacijom se odstranjuje zamućena prirodna leća i u kapsularnu vreću ugrađuje umjetna intraokularna leća (IOL).

Ovako mali rez, koji se ne šiva, potpuno zarasta za 2 – 5 dana, kada se pacijenti vraćaju normalnim aktivnostima, bez ograničenja.

Razvoj suvremene tehnologije unaprijedio je samu operaciju katarakte, tj. omogućio fakoemulzifikaciju u pulsnom modu, što predstavlja manji utrošak energije i smanjen štetni utjecaj na oko.



Osnovni koraci operacije katarakte (slika 15):

- Incizija
- Instalacija viskoelastika
- Kapsuloreksa
- Hidrodisekcija, hidrodelineacija
- Fakoemulzifikacija nukleusa
- Uklanjanje epinukleusa i rezidualnog korteksa
- Instalacija viskoelastika

- Implantacija IOL-a u stražnju kapsulu
- Uklanjanje viskoelastika
- Hidracija reza i primjena protuupalnih lijekova

11.5. ŠTO JE INTRAOKULARNA LEĆA (IOL) I KOJA JE NJEZINA PRIMJENA U OPERACIJI KATARAKTE?

Intraokularna leća jest implantat od mekanog polimera (silikona ili akrila), tehnološki dotjeran do savršenstva, koji se ugrađuje u oko radi poboljšanja vida.

Za uspješnu ugradnju intraokularne leće nužno je precizno mjerenje jakosti IOL prije zahvata (tzv. biometrija) i konzultacija s operaterom o odabiru najbolje leće, ovisno o potrebama i željama pacijenta.

11.5.1. Afakične intraokularne leće

Prilikom operacije mrežne iz oka se odstranjuje prirodna zamučena leća i ugrađuje umjetna intraokularna leća (**afakična leća**) koja omogućuje jasan vid na daljinu (slika 16).

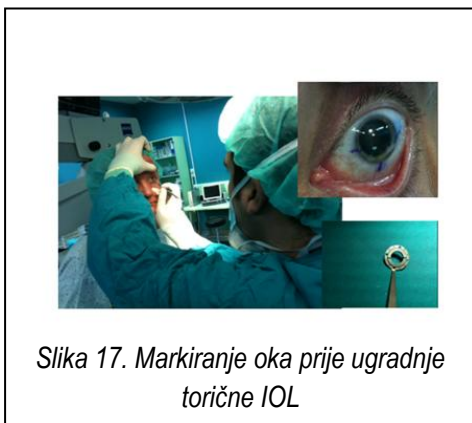

Koja se intraokularna leća najčešće ugrađuje u oko prilikom operacije mrežne?

Tradicionalna **monofokalna** IOL (jednojakosna) fokusira zraku svjetla u jednu točku u daljini, što omogućuje odličan vid na daljinu. Nakon ugradnje bilo koje monofokalne leće potrebno je nošenje naočala prilikom gledanja na blizinu zbog nemogućnosti akomodacije umjetne leće.

U današnje su vrijeme dostupne i tzv. **žute leće** koje sadrže UV filter i filter za plavo svjetlo koji štiti žutu pjegu od degenerativnih promjena i propadanja vida.

Torične monofokalne IOL nova su generacija cilindričnih intraokularnih leća koje, osim uobičajene sferne dioptrije, mogu ispraviti i astigmatizam, čime se postiže veća kvaliteta vida kod pacijenata s astigmatizmom (*slika 17*).



Slika 17. Markiranje oka prije ugradnje torične IOL

Postoji li intraokularna leća koja pacijenta može zauvijek osloboditi nošenja naočala za daljinu i blizinu?

Multifokalna leća posebno je dizajnirana da stvara više fokusa u različitim točkama te oponaša prirodnu akomodaciju, tj. jasan vid na daljinu i blizinu, što čini pacijenta neovisnim o naočalima i kontaktnim lećama.

Postoje 3 vrste multifokalnih intraokularnih leća:

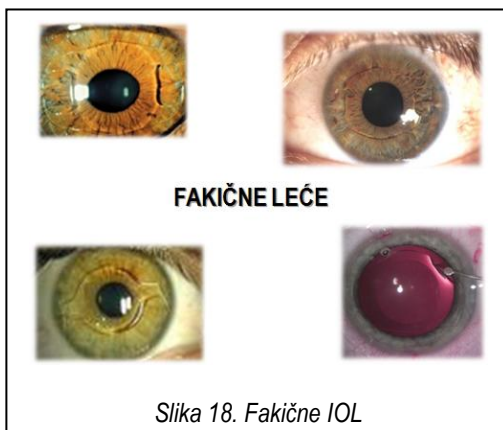- **Refraktivne intraokularne leće** djeluju na sličnom principu kao i progresivne naočale. Leća sadrži tri zone koje istovremeno omogućuju vid na blizinu, srednju udaljenost i na daljinu. Ova leća pruža izvrsnu oštrinu vida na srednju i jaču udaljenost. Vidna oštrina na blizinu odgovarajuća je, ali ne može biti dovoljna za čitanje jako sitnih slova.
- **Difraktivne intraokularne leće** pružaju izvrstan vid za čitanje i vid na daljinu. Srednji je fokus prihvatljiv, neki pacijenti koji mnogo rade na računalo trebaju sjediti bliže računalo.

- **S produženom dubinom vida** (extended range of vision) novije su vrste IOL koje nemaju određene fokuse vida, nego pacijentu omogućavaju kontinuirano kvalitetnu vidnu oštrinu nakon operacije. Daju nešto slabiji vid na udaljenosti do 40 cm.

Potencijalne teškoće nakon implantacije IOL jesu zablještenje (engl. *glare*), krug oko izvora svjetlosti (halo) i poteškoće u noćom vidu.

11.5.2. Fakične intraokularne leće

Operativno se može ugraditi umjetna intraokularna leća (**fakična leća**) da se prirodna bistra leća ne odstranjuje (*slika 18*).



Slika 18. Fakične IOL

Fakične intraokularne leće ugrađuju se u oko kod ljudi koji žele skinuti dioptriju, a nisu kandidati za lasersku korekciju.

Kontraindikacije za laserske refraktivne zahvate jesu :

- Visoka kratkovidnost (obično više od - 10,00 dioptrija)
- Pretanka rožnica, rožnica nepravilnih oblika
- Očne bolesti i sindromi kao što su keratokonus ili kronična suhoća oka

Osim za miopiju, fakične intraokularne leće koriste se za korekciju dalekovidnosti i astigmatizma, a u nekim slučajevima daju bolje i predvidljivije rezultate od laserskih korekcija.

One su prozirne leće koje se kirurškim putem postavljaju između rožnice i šarenice ili odmah iza šarenice, bez uklanjanja prirodne očne leće.

Time se pacijentu omogućuje prirodna akomodacija oka na kratke udaljenosti, uz potpunu korekciju vidne oštine za daljinu.

Ugradnja fakične intraokularne leće

Ugradnja fakične IOL korigira vid na sličan način kao obična kontaktna leća, s tom razlikom što se fakična IOL ugrađuje u oko umjesto da se postavlja na rožnicu (slika 19).



Slika 19. Ugradnja fakične IOL

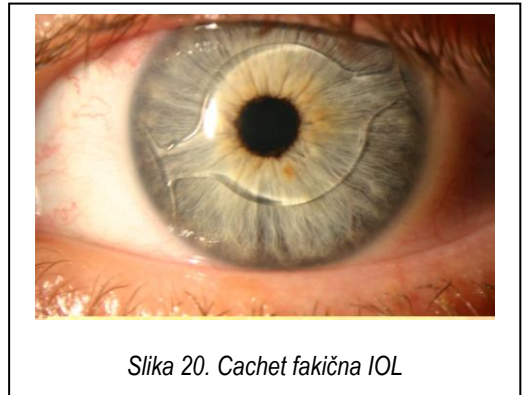Druga je bitna razlika što nakon ugradnje fakične leće pacijent nema osjećaj da ima nešto u oku i nema nikakve potrebe za održavanjem takve leće.

Ova se leća lako uklanja iz oka ukoliko se pokaže potreba za zamjenom, dakle zahvat je reverzibilan i time idealan za pacijente koji ne mogu korigirati dioptriju ni na jedan drugi način.

Vrste fakičnih intraokularnih leća:

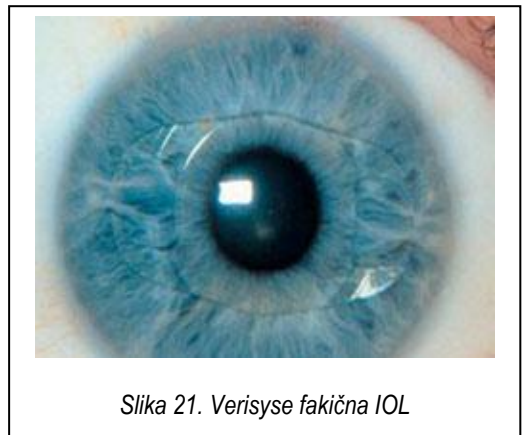- **Leće koje se postavljaju u prednju očnu sobicu** (*anterior chamber lens*). Ova vrsta leće postavlja se u prednju očnu sobicu, na šarenicu. Zbog opasnosti od mehaničkog dodira leće i endotela rožnice, u zadnje se vrijeme rjeđe koristi. Najpoznatija iz te skupine jest **Cachet** (slika 20).

- **Leće koje se „zakače“ na šarenicu** (*iris claw lens*). Te su leće dizajnirane na način da na svakom postraničnom kraju imaju malu „štikaljku“ u koju se kirurški ubaci tkivo šarenice (inklavacija) i tako leća ostaje pozicionirana na irisu. Najpoznatije su iz te skupine **Verisyse** i **Veriflex** leće.



Slika 20. Cachet fakična IOL

Verisyse je tvrda leća načinjena od plastične mase pogodne za medicinske svrhe (polimetilmetakrilata ili PMMA) (slika 21).



Slika 21. Verisyse fakična IOL

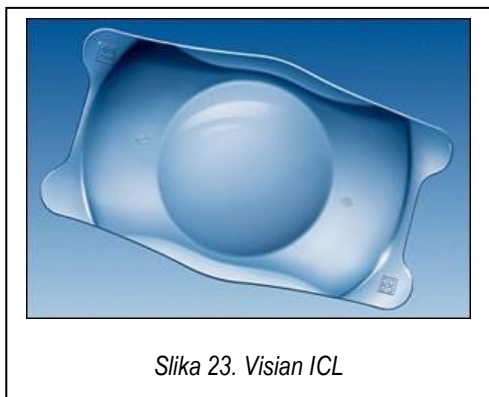
Uglavnom nakon ugradnje nije uočljiva u oku, iako se može vidjeti prilikom detaljnijeg pregleda iz blizine (npr. u zrcalu).

Veriflex leća jest fakična IOL koja je načinjena od fleksibilnog materijala, što omogućuje još manji rez prilikom postavljanja, a time i bolji i brži oporavak nakon zahvata (slika 22).



Slika 22. Veriflex fakična IOL

- **Leće koje se postavljaju u stražnju očnu sobicu** (*posterior chamber lens*), između prirodne leće straga i šarenice sprijeda. Ta vrsta fakične leće danas se najčešće koristi u refraktivnoj kirurgiji, a najpoznatija je **Visian ICL** (*implantable collamer lens*) (slika 23).



Slika 23. Visian ICL

Koristi se za dioptrije:

- kratkovidnost od -1 do -20
- dalekovidnost od +1 do +10
- astigmatizam do 6 dioptrija

Prednosti Visian ICL leće:

- vrhunska UV zaštita
- ne uzrokuje sindrom suhog oka
- zahvat je reverzibilan i može se kombinirati s različitim operacijama u budućnosti
- veliko kliničko iskustvo – preko 500 000 leća implantirano od 1997. godine

- brz postoperativni oporavak
- leća je nevidljiva u oku i estetski idealno rješenje

Zahvat je kratkotrajan, izvodi se u lokalnoj anesteziji kapljicama, a oporavak je brz. Neposredno nakon operacije nije preporučljivo upravljati motornim vozilom. Za svega nekoliko dana vidna oština postiže maksimalne vrijednosti.

11.5.3. Kako je još moguće riješiti se naočala za čitanje nakon operacije mreže?

- Postoji mogućnost ugradnje **monofokalne IOL** za jasan vid na daljinu na dominantnom oku i monofokalne IOL za jasan vid na blizinu na nedominantnom oku. Takva kombinacija monofokalnih IOL, poznata kao **monovision**, omogućava kvalitetan vid na daljinu i blizinu te je preporučljiva pacijentima koji su prethodno isprobali tu mogućnost korekcije vida pomoću kontaktnih leća i naviknuli se na takvu vrstu korekcije.
- **Akomodativne multifokalne IOL** dizajnirane su tako da se pomiču naprijed pri akciji zrakastog i staklastog tijela – tijekom fokusiranja. Iskustva pokazuju da pacijenti s ugrađenom akomodativnom lećom mogu postići oko 1,0 dioptrije akomodacije, što im ne omogućuje jasan vid na blizinu.

11.5.4. Kratka shematska podjela intraokularnih leća

- Prema namjeni: **fakične / afakične**
- Prema mjestu implantacije: **prednje / stražnje**
- Prema materijalu: **hidrofobni akrilati / hidrofilni akrilati / silikoni**
- Prema broju fokusa: **monofokalne / multifokalne**

- Prema refraktivnim svojstvima: **sferične / asferične / torične**

11.6. FEMTOSECOND LASERI I OPERACIJA KATARAKTE

Unazad nekoliko godina na tržištu su se pojavili laseri kojima se može učiniti nekoliko početnih koraka u operaciji katarakte (*slika 24*).



Riječ je o visoko sofisticiranoj tehnologiji koja ima dosta mjesta za daljnji napredak.

Neke značajke laserske operacije mreine jesu:

- Automatiziranje najkritičnijih koraka operacije katarakte
- Incizija – precizna, može se ponavljati
- Izvođenje precizne kapsulorekse: točan promjer i oblik, kontinuiranost
- Cijepanje nukleusa u male fragmente
 - reducira energiju potrebnu za uklanjanje katarakte
 - potrebna samo aspiracija
 - manja mogućnost oštećenja zonula ili stražnje kapsule

12. REFRAKCIJA I METODE LIJEČENJA

Igor Knezović, Hrvoje Raguž, Jure Prusac

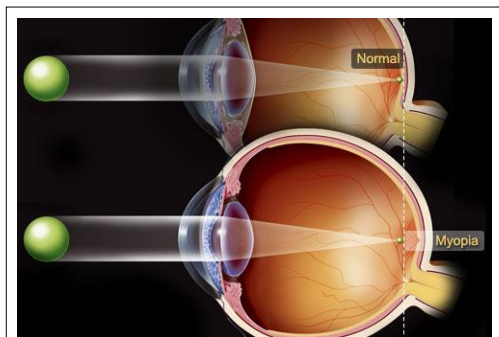
Funkcija oka je fokusiranje svjetlosti i detalja koji nas okružuju te provođenje tako prikupljenih optičkih informacija dalje u mozak gdje nastaje osjetilo vida.

Svjetlost se pri prolasku kroz rožnicu i očnu leću lomi i fokusira na mrežnicu u pozadini oka.

Taj lom svjetlosti naziva se **refrakcija**. Pritom rožnica i očna leća igraju ulogu **konveksnih** (tj. konvergentnih ili sabirnih) optičkih leća čiji je cilj precizno fokusirati sliku iz daljine na žutu pjegu na mrežnici.

Jačina kojom leća otklanja (lomi) svjetlost izražava se u dioptrijama. Ljudsko oko ima ukupnu jačinu od oko +60 Dptr, a od toga oko +40 Dptr čini optička jačina rožnice.

Plus predznak označava da leća fokusira svjetlost (djelujući konvergentno), a minus da leća "rasipa" svjetlost od fokusa (djelujući divergentno).



Slika 1. Refrakcijska pogreška kratkovidnog oka

Kratkovidnost, dalekovidnost, astigmatizam i prezbiopija **refraktivne su greške** oka.

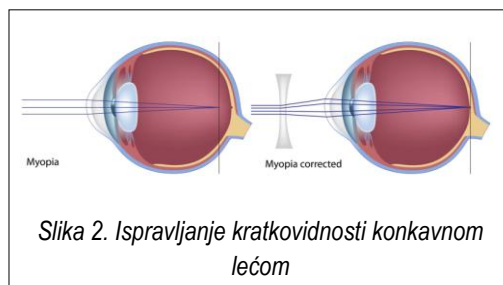
Njih uzrokuje nepravilna geometrija oka (predugo ili prekratko oko, prezakrivljena rožnica, nepravilna očna leća i sl.) koja onemogućuje precizno fokusiranje svjetlosti na mrežnicu (slika 1).

12.1. TRADICIONALNE METODE

Refraktivne greške oka tradicionalno se ispravljaju upotrebom naočala ili kontaktnih leća koje imaju ulogu konveksnih odnosno konkavnih leća.

Leće (bilo naočalne ili kontaktne) svojim lomom svjetlosti korigiraju prirodnu dioptriju oka na način da svjetlost prolaskom kroz njih pa kroz oko, stvara oštro fokusiranu sliku točno na žutoj pjegi.

Tako npr. pacijenti s kratkovidnošću (miopija), kod kojih se svjetlosne zrake fokusiraju ispred mrežnice, nose naočale s **konkavnim** (divergentnim ili rastresnim) lećama koje fokus pomiču prema kraju oka, točno na mrežnicu, ukoliko je dioptrija dobro određena (slika 2).



Slika 2. Ispravljanje kratkovidnosti konkavnom lećom

Suprotno, pacijenti s dalekovidnošću (hipermetropija) vid korigiraju konveksnim naočalnim lećama s odgovarajućom dioptrijom. Astigmatizam se korigira cilindričnim lećama pa se ponekad jačina takvih leća naziva cilindrična dioptrija.


12.1.1. Naočale

Naočalne leće (leće koje se ugrađuju u naočalne okvire) tradicionalno su bile izrađivane od stakla. Već desetljećima stakla su zamijenjena modernijim, lakšim, čvršćim materijalima koji omogućuju ugradnju u okvire različitih oblika i namjena.

Plastični materijali od kojih su građene u prosjeku su 50 % lakšiji i lakše se daju oblikovati u razne formate.

Osim toga, moderne naočalne leće dolaze s površinskim slojevima koji mogu imati različite

funkcije: npr. svrhu zaštite od grebanja, antirefleksni sloj koji sprečava odbljesak (slika 3), hidrofobni/oleofobni sloj koji sprečava akumulaciju ulja i vode na leći (lakše čišćenje naočala), antistatički, polarizirani itd.



Slika 3. Antirefektivni sloj na naočalama

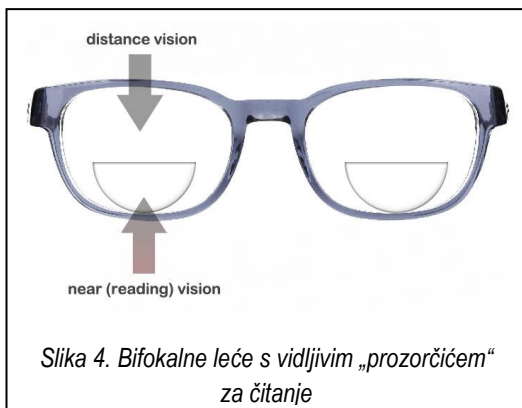
Posebno je zadnjih godina uznapredovala tehnika izrade leća zbog sve veće upotrebe računala i specijalnih strojeva koji mogu obrađivati leće ekstremno precizno i time omogućiti pacijentima puno bolju korekciju vida.

Danas je naočalama moguće korigirati dalekovidnost, kratkovidnost, astigmatizam, kao i prezbiopiju.

Naočalne leće najčešće su **jednjakosne (monofokalne)**, tj. izrađene su samo s jednom dioptrijom i služe za samo jednu udaljenost gledanja.

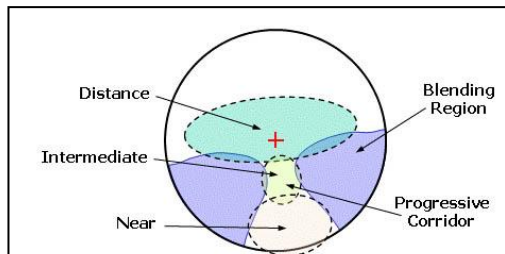
Međutim, prezbiopi često koriste **višejakosne (multifokalne)** leće kako bi jednim naočalama mogli vidjeti na daljinu i na blizinu.

U tu svrhu moguće je koristiti **bifokalne leće** (s dvjema dioptrijama i „prozorčićem“ za čitanje odvojenim crtom) (slika 4) i **progresivne leće**.



Slika 4. Bifokalne leće s vidljivim „prozorčićem“ za čitanje

Progresivna leća sadrži više dioptrija (od dioptrije za daljinu preko dioptrija za srednje udaljenosti do dioptrija na blizinu) koje **progresivno** rastu od gornjeg do donjeg dijela leće gdje se nalazi dio za čitanje (slika 5).



Slika 5. Raspodjela dioptrija za razne udaljenosti gledanja na progresivnim lećama

Pacijent ravnim pogledom kroz gornji dio leće može jasno vidjeti u daljinu, a spuštanjem pogleda može oštro vidjeti srednje i kraće udaljenosti, uključujući i predmete na dohvat ruke, čime je omogućeno i čitanje (slika 6).



Slika 6. Vid kroz progresivne leće, vidljivo uže vidno polje za srednje udaljenosti

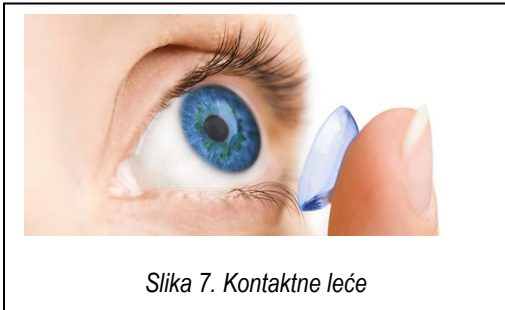Za razliku od bifokalnih, ove leće nemaju vidljiv „prozorčić“, daju mogućnost oštrog vida na srednjim udaljenostima (od nekoliko metara), ali zahtijevaju nešto više privikavanja od jednjakosnih leća i imaju nešto uže vidno polje za srednje udaljenosti gledanja.

Osim navedenih, postoje i druge multifokalne leće specijalizirane za razne svrhe (npr. za radni prostor – office ili business leće itd.) s raznim doradama i funkcijama.

Kod naručivanja naočala vrlo je važno odrediti parametre oka, kao npr. **razmak zjenica** (pupilarna distanca ili PD), **visine zjenica** i neke druge mjere vezane uz lice i odabrani okvir (posebno kod izrade progresivnih leća), kako bi pacijent maksimalno iskoristio naočalnu korekciju.

12.1.2. Kontaktne leće

12.1.2.1. Povijesni razvoj kontaktnih leća



Slika 7. Kontaktne leće

Prve kontaktne leće od stakla izrađene su krajem 19. stoljeća u Njemačkoj.

Početak 20. stoljeća proizvode se prve skleralne leće, a tijekom 1930-ih razvoj PMMA materijala (pleksiglasa) omogućava proizvodnju lakših leća.

Tek su 1949. razvijene prve kornealne kontaktne leće (slika 7), a od 1960-ih, uz poboljšanje dizajna i izrade, počinje masovna proizvodnja i korištenje.



Slika 8. Meke kontaktne leće u blister pakiranjima

Od 1970-ih pojavljuju se i polako preuzimaju primat na tržištu leće izrađene od hidrofilnih gelova, a paralelno je tekao i razvoj čvrstih

plinopropusnih materijala, koji se nastavlja i danas.

Pojava prvih silikon hidrogelnih materijala 1999. godine (slika 8), uz usavršavanje dizajna, donijela je novu eru i znatno proširila indikacije i mogućnosti primjene kontaktnih leća.

Daljnja su usavršavanja gotovo svakodnevna.

12.1.2.2. Podjela na vrste kontaktnih leća

Prema materijalima izrade:

- **čvrsti materijali:**
 - tvrde kontaktne leće (PMMA)
 - tvrde plinopropusne leće („polutvrde“, RGP (*rigid gas permeable*))
- **mekani materijali:**
 - hidrogelni materijali
 - silikon-hidrogelni materijali

Karakteristike prema materijalima izrade:

Tvrde kontaktne leće:

- PMMA materijal nepropusan za kisik
- tzv. tanke mikroleće (5,6 – 8 mm promjera)
- poželjna pokretljivost 2 – 2,5 mm
- potrebno vrijeme prilagodbe
- moguća razna bojenja
- ne apsorbiraju kemikalije ni isparavanja
- zamjenjuju rožnični oblik novim oblikom površine (dobra korekcija)

Tvrde plinopropusne leće (polutvrde):

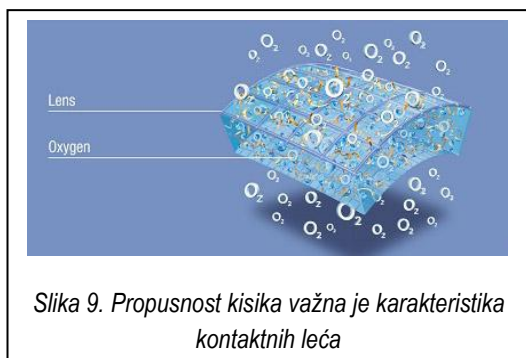
- propuštaju kisik kroz leću (silikoni, fluorirani silikoni, acetati, akrili)
- većeg promjera i debljine (7,5 – 11 mm)
- poželjna pokretljivost 1 – 2 mm
- potrebno vrijeme prilagodbe
- moguća bojenja
- ograničena apsorpcija vanjskih agensa
- postavljaju novi oblik površine (dobra korekcija)

Mekani hidrogelni materijali:

- izražena ugodna nošenja
- mekoća omogućava produljenje vremena nošenja
- veći postotak vode, veći prijenos kisika
- veći promjeri ((9,0) 13,0 – 15,0 (22,0) mm)
- poželjna pokretljivost 1,0 – 1,5 (2,0) mm
- zbog mekoće „ponavlja“ oblik rožnice (nešto lošija korekcija)
- češće komplikacije (hipoksija, apsorpcija u materijal)

Mekani silikon-hidrogelni materijali:

- cjelodnevna ugodna nošenja
- silikon omogućava visok prijenos kisika kroz materijal (neovisno o postotku vode) (slika 9)
- promjeri kao kod hidrogelnih materijala
- poželjna pokretljivost 0,5 – 1 mm
- korekcija kao kod hidrogelnih materijala
- vrlo rijetke komplikacije (kisik i oblikovanje (dizajni))



Slika 9. Propusnost kisika važna je karakteristika kontaktnih leća

Po veličini, kontaktne se leće danas proizvode kao :

- rožnične
- semiskleralne
- skleralne

Prema kombinacijama materijala i oblika lomnih površina, u upotrebi je mnoštvo kombinacija:

- **Tvrde:**
 - sferne/asferne
 - torične
 - lentikularne
 - bifokalne, multifokalne
 - specijalne (npr. keratokonus)

- **Meke:**
 - sferne/asferne
 - torične bifokalne
 - specijalne (keratokonus, boje)
 - lentikularne

- **Hibridne (kombinacije) materijala** (npr. RGP + silikon-hidrogel)

Prema načinu nošenja (vremenu zamjene), meke kontaktne leće mogu biti:

- jednodnevne (*dailies*)
- tjedne kontinuirane (*EW weekly*)
- s dvotjednom zamjenom, dnevno nošenje (*DW, two weeks replacement*)
- s mjesečnom zamjenom (*DW, monthly replacement*)
- s tromjesečnom zamjenom (*DW, three months replacement*)
- mjesečne kontinuirane (*EW ili CW ili night and day, 30 days continuous wear*)

Danas u upotrebi (i na tržištu) rjeđe:

- konvencionalne meke hidrogel leće za dnevno nošenje (godišnja zamjena)
- tvrdi materijali (PMMA) za dnevno nošenje, višegodišnja zamjena, osim RGP materijala za EW (Menicon)!

12.1.2.3. Greške vida koje je moguće korigirati kontaktnim lećama

- **kratkovidnost**, dalekovidnost (sferna) – sferne tvrde leće, sferne meke leće
- **astigmatizam (pravilni)** – sferne tvrde leće (1 – 3 Dcyl!) , torične tvrde leće (i do 9 Dcyl!)
- **astigmatizam** (nepravilni, keratokonus, marginalna pelucidna degeneracija, po

rožničnim zahvatima) – sve vrste materijala!

- **anizotropija** – sve vrste leća/materijala

Rjeđe indikacije:

- **prezbiopija** – sve vrste kontaktnih leća
- **terapeutska upotreba** (ozljede, degeneracije, po zahvatima na rožnici, ortoptički tretman) – silikon-hidrogeli
- **kolorni vid, disleksija** (rijetki eksperimentalni radovi)
- **kozmetičke leće** (aniridija, boja šarenice)
- **dijagnostičke leće** (monitoriranje razine metabolita (npr. GUK)) – silikon-hidrogelni materijali
- **pojačanje vidne oštine, prijenos informacija** – silikon-hidrogelni materijali

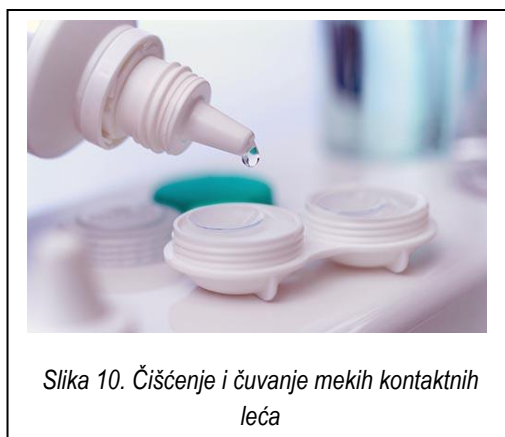12.1.2.4. Mjere propusnosti za kisik

- **Dk, Dk/t**
Dk – permeabilnost materijala (fizičko svojstvo materijala, opisuje mogućnost prijenosa kisika kroz materijal)
D – sposobnost difuzije O₂ u materijal
k – sposobnost otapanja O₂ u materijalu
Dk/t – propusnost O₂ kroz leću
t – debljina materijala
- **oxygen flux**
razlika u koncentraciji O₂ na prednjoj površini leće i na prednjoj površini rožnice pod postavljenom lećom u postotku
- **oxygen consumption**
mjera raspoloživog O₂ za metabolizam površine rožnice pod postavljenom kontaktnom rožnicom

12.1.2.5. Održavanje i čišćenje

Kontaktne leće treba redovito čistiti i održavati jer su one, usprkos tehnološkom napretku, strano tijelo (slika 10).

U tu svrhu razvijena su posebna sredstva, ovisno o materijalu izrade leća (CLCP – *contact lens care products*).



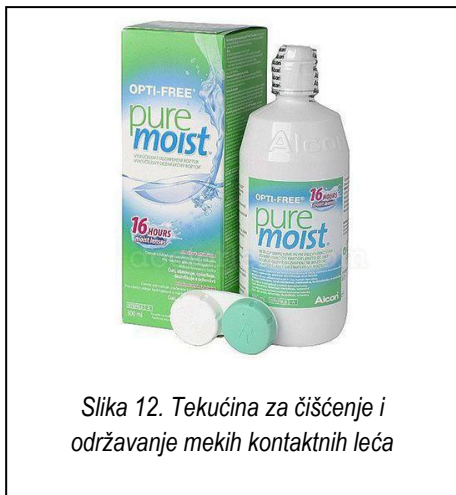Slika 10. Čišćenje i čuvanje mekih kontaktnih leća

- **za tvrde materijale:**
 - dnevno čišćenje + sredstvo za dezinfekciju (preko noći, 4 – 6 sati) + deproteinizacija (tjedno) u raznim kombinacijama
- **za meke materijale:**
 - peroksidni sustavi (-one step s tabletama ili metalnim prstenom za neutralizaciju H₂O₂ ili -two step s fiziološkom otopinom za neutralizaciju) (slika 11)



Slika 11. Tekućina sa peroksidnim sustavom

- kemijski sustavi za čišćenje kontaktnih leća (*multipurpose* sa ili bez deproteinizacije, ne zahtijevaju neutralizaciju) (slika 12)
- rijetki sustavi s UV svjetlom, UZ i vibracioni (mehanički) čistači



Slika 12. Tekućina za čišćenje i održavanje mekih kontaktnih leća

12.1.2.6. Karakteristike i oznake

Nekoliko napomena o propisivanju kontaktnih leća i značenju oznaka upisanih na propisu (i pakiranju):

- bazna zakrivljenost leće
- promjer kontaktne leće
- dioptrijska jakost leće (Dsph, Dcyl, Ax)
- ime (i karakteristike) materijala
- model i ime proizvođača

Prilikom otvaranja mekih kontaktnih leća (bočica ili blistera), na samim se lećama mogu pronaći neke oznake:

- oznaka orijentacije kontaktne leće
- oznaka položaja osovine torusa (Dcyl)
- oznaka modela i proizvodne serije (LOT)

12.1.2.7. Stanje tehnologije



Slika 13. Bionička kontaktna leća

U današnje vrijeme kontaktne leće (osim kao sredstvo korekcije vidne oštine) nalaze i druge primjene.

Tako se provodi intenzivan eksperimentalni rad s kontaktnim lećama kao sredstvom kontrole nekih bolesti, odnosno medijem za prijenos lijekova, ali i u kontroli i terapiji slabovidnosti, razvoju kozmetičkih i bioničkih leća (vojne svrhe, umjetni vid) (slika 13) te mogućnosti filtriranja raznih valnih duljina svjetlosti i polarizacija. Izrazit je i povratak skleralnih leća (omogućen novim tehnologijama) u tretmanu bolesti i jatrogeno induciranih stanja.

12.2. REFRAKTIVNA KIRURGIJA OKA

Zadnjih nekoliko desetljeća u široj su se upotrebi pojavile kirurške metode koje omogućavaju trajnu korekciju refraktivnih pogreški oka.

Jedna je od njih kirurško ugrađivanje umjetne leće u oko, bilo umjesto prirodne očne leće ili kao dodatak uz nju, kako bi se promijenila dioptrijska oka.

Međutim, najčešći je i najneinvazivniji način za refrakcijsku korekciju vida **kirurško oblikovanje rožnice** tako da njezin oblik nadoknađuje geometrijske nepravilnosti oka.

Rožnica je, kao prednji vanjski dio oka podobna za kirurško oblikovanje preciznim kirurškim instrumentima (starije metode) ili laserima (moderne metode), i tada govorimo o refraktivnoj kirurgiji oka, tj. skidanju dioptrijske.

Kod kratkovidnih pacijenata rožica se kirurški tretira kako bi se smanjila njezina prirodna dioptrijska i tako dobio efekt nošenja rastresne leće bez upotrebe naočala.

Takve operacije u kojima se rezanjem mijenja oblik rožnice nazivaju se **keratektomije**.

Još početkom 20. stoljeća liječnici su došli na ideju da bi oblikovanjem rožnice mogli ispraviti refraktivne pogreške oka.

Zbog nedostatka odgovarajućih preciznih instrumenata i metoda nije bilo moguće izvesti precizno kirurško skidanje dioptrije sve do 80-ih godina prošlog stoljeća.

Tada su se javile metode kojima se rožnica rezala radijalnim rezovima i na taj se način utjecalo na njezin oblik tj. dioptriju.

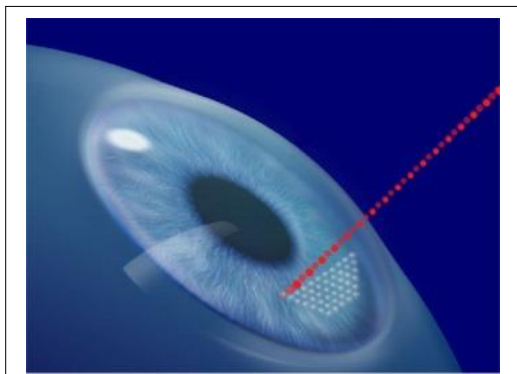
Međutim, tek je 90-ih godina 20. stoljeća, upotrebom excimer lasera i s njima povezani računala koji su omogućili preciznost i sigurnost, lasersko skidanje dioptrije postala rutinska operacija.

Na svijetu je preko 40 milijuna pacijenata koji su se podvrgnuli laserskom skidanju dioptrije.

12.2.1. Lasersko skidanje dioptrije

Laser se koristi kao kirurški instrument u više grana medicine, a posebno je pogodan u oftalmologiji zato što su tkiva koja se obrađuju tanka i lako pristupačna laserskoj svjetlosti.

Laserska svjetlost u dodiru s organskim tkivom dovodi do procesa ablacije (slika 14).



Slika 14. Laserska ablacija rožnice

To je proces u kojem tkivo ozračeno laserskim snopom određene frekvencije apsorbira energiju lasera te zatim isparava ili sublimira, tj. nestaje.

Jačina ablacije ovisi o optičkim svojstvima tkiva i frekvenciji (odnosno valnoj duljini) lasera.

Prednost je laserske ablacije u odnosu na klasičnu kirurgiju u tome što je laserski proces puno precizniji (gotovo na molekularnoj razini),

dok je energija raspršena oko reza vrlo mala, tako da je laserski tretman pošteđan za okolno tkivo.


Kod laserskog skidanja dioptrije ablacija rožnice vrši se excimer laserima koji razbijaju veze među kolagenskim vlaknima strome rožnice.

Modernim je laserima potrebno nekoliko sekundi za skidanje 1D, pa je sama operacija vrlo brza i sigurna.

Također, zbog računalnih programa i sofisticiranih matematičkih algoritama koji upravljaju ablacijom, rožnicu je moguće oblikovati po potrebi i na taj način ukloniti nepravilnosti i astigmatizam.

Budući da se rožnica ne regenerira (obnavlja se samo njezin gornji epitelni sloj), posljedice su laserske operacije trajne.

12.2.1.1. Metode laserskog skidanja dioptrije



Slika 15. LASIK zahvat

12.2.1.1.1. LASIK

LASIK (engl. *laser-assisted in situ keratomileusis*) je danas najpopularnija operacija laserskog skidanja dioptrije na svijetu (slika 15).



Slika 16. Pendularni mikrokeratom

Pri LASIK operaciji na rožnici se kirurškim putem napravi režanj (odsječak, engl. *flap*) mehaničkim mikrokeratomom (*slika 16*) na gornjem dijelu rožnice, koji se odmakne, te se vrši laserska ablacija tijela (strome) rožnice na precizno određenu debljinu kako bi se dobila točna dioptrija.

Nakon ablacije režanj se vrati na svoje mjesto te ostaje trajno prisutan.

Prednost tog zahvata jest vrlo kratko vrijeme oporavka i minimalna bol – pacijent je potpuno funkcionalan već drugi dan.

Nedostatak je te metode u slabljenju biomehaničke stabilnosti rožnice i suznog filma.

12.2.1.1.2. Femtosecond LASIK

Kod ove metode režanj se kreira femtosecond laserom (*slika 17*), a ne mikrokeratomom kao kod klasičnog LASIK-a.



Slika 17. Kreiranje „flapa“ sa IFS femtosecond laserom

Potom se excimer laserom obavi željena ablacija, a režanj se poput poklopca vrati na remodeliranu rožnicu.

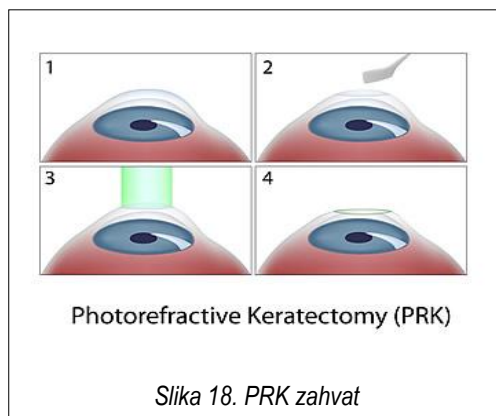
12.2.1.1.3. PRK

PRK (engl. photorefractive keratectomy) je također vrlo raširen laserski zahvat koji se od LASIK-a razlikuje u tome što se gornji epitelni sloj uklanja, dok je ostatak zahvata identičan (*slika 18*).

Epitel se može skinuti otopinom alkohola ili specijalnom mikrokirurškom Pallikarisovom četkicom.


Epitelni se sloj kasnije regenerira, rezultirajući cijeljenjem bez reznja tj. ožiljka.

Nedostatak PRK metode je duži i bolniji oporavak (do tjedan dana), a prednost stabilnija rožnica i suzni film.



12.2.2. Skidanje dioptrije ugradnjom leće u oko

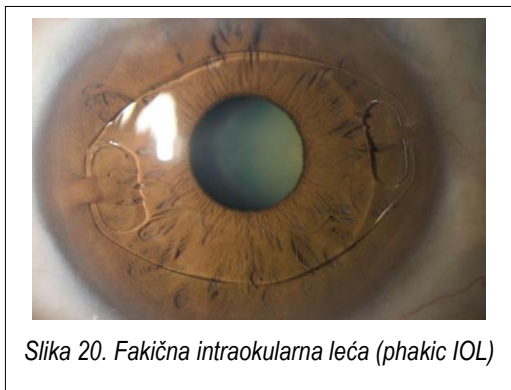U situacijama u kojima se dioptrija iz objektivnih razloga ne može skinuti laserski, refraktivni zahvat može se obaviti ugradnjom intraokularnih leća (IOL).



Leće se mogu ugraditi umjesto prirodne leće (tzv. *aphakic IOL*) (*slika 19*), koja se prethodno odstrani, ili ispred prirodne očne leće (tzv. *phakic IOL*) (*slika 20*).

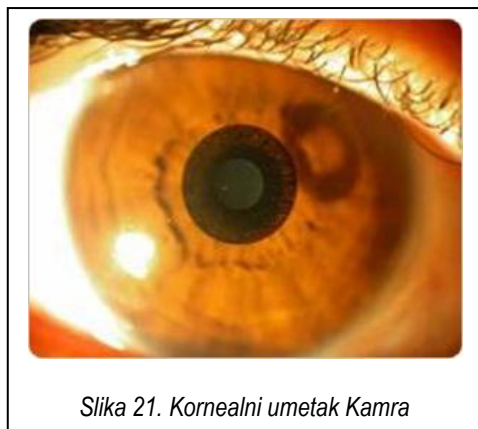Intraokularne leće mogu biti monofokalne ili multifokalne (omogućuju pacijentu jasniji vid na različitim udaljenostima).

Više o vrstama intraokularnih leća saznajte u Poglavlju 11.

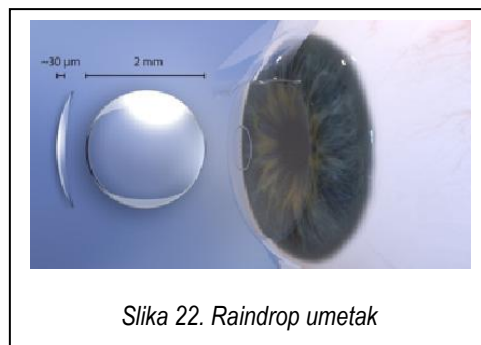

12.2.3. Rješavanje staračke dalekovidnosti ugradnjom kornealnih umetaka

- **Kamra** – umetak koji se implantira u rožnicu, a funkcionira povećanjem dubine fokusa (stenopeički, *pinhole* efekt) (slika 21).



- **Raindrop** – hidrogelni rožnični umetak koji se koristi za korekciju prezbiopije (slika 22).



13. GLAUKOM

Suzana Kovačević

Glaukom je multifaktorijalna optička neuropatija u kojoj nastaje karakteristični stečeni gubitak i oštećenje ganglijskih stanica, što rezultira oštećenjem vidnog polja.

Na drugom je mjestu kao uzrok sljepoće u svijetu. Prevalencija glaukoma je 0,5 – 2 % u svijetu, a u Europi 1 %.

Najčešći je oblik glaukoma primarni glaukom otvorenog kuta koji u ranim fazama ne pokazuje nikakve simptome bolesti te je zbog toga bitan probir u populaciji iznad 40 godina.

Faktori rizika za razvoj primarnog glaukoma otvorenog kuta jesu: povišene vrijednosti očnog tlaka, starija dob, crna rasa, genetika, kratkovidnost, kardiovaskularne bolesti, niski ili visoki krvni tlak, migrene i sindrom noćnih apneja.

13.1. PATOFIZIOLOGIJA

Očna vodica proizvodi se u cilijarnom tijelu i luči se neovisno o vrijednostima intraokularnog tlaka (IOT).

Njezina je funkcija regulacija IOT, donošenje hranjivih tvari i odstranjenje metaboličkih produkata. Po sastavu je 98,75 % voda. Očna vodica protječe iz stražnje sobice kroz zjениčni otvor u prednju sobicu, odakle napušta oko kroz dva moguća puta.

- Trabekularni put – očna vodica prolazi kroz trabekulum u Schlemmov kanal i drenira se u episkleralne vene i tako u sistemsku cirkulaciju. Na njega se odnosi 90 % ukupnog volumena očne vodice.
- Uveoskleralni put – očna vodica prolazi preko površine cilijarnog tijela u suprakoroidalni prostor, odakle se drenira dalje venskom cirkulacijom cilijarnog tijela, žilnice i sklere. Na njega se odnosi 10 % volumena očne vodice.

Očni tlak tako ovisi o količini stvorene očne vodice i stupnju otjecanja očne vodice koji ovisi o otporu u odvodnim kanalčićima i visini episkleralnog tlaka.

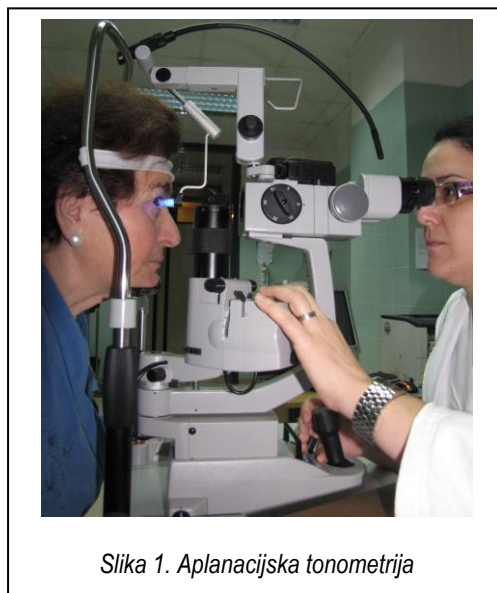U slučaju disfunkcije, u cirkulaciji očne vodice dolazi do povišenja očnog tlaka i time pritiska na očne strukture od kojih su najosjetljivije živčane niti očnog živca.

Normalna vrijednosti očnog tlaka u općoj populaciji jest 11 – 21 mmHg. Fiziološke dnevne fluktuacije IOT iznose 3 – 5 mmHg, a najviše su vrijednosti u jutarnjim satima.

Kod glaukomatoznih očiju dnevne su fluktuacije veće.

13.2. DIJAGNOSTIKA GLAUKOMA

Budući da je glaukom multifaktorijalna bolest, za postavljanje dijagnoze trebamo više dijagnostičkih postupaka.



Slika 1. Aplanacijska tonometrija

Osim kompletnog oftalmološkog pregleda koji uključuje ispitivanje vidne oštine, pregled prednjeg i stražnjeg segmenta oka i mjerenje očnog tlaka metodom aplanacijske tonometrije, važno je napraviti i dodatnu dijagnostiku koja uključuje: pahimetriju, gonioskopiju, ispitivanje vidnog polja, mjerenje debljine nervnih niti, te

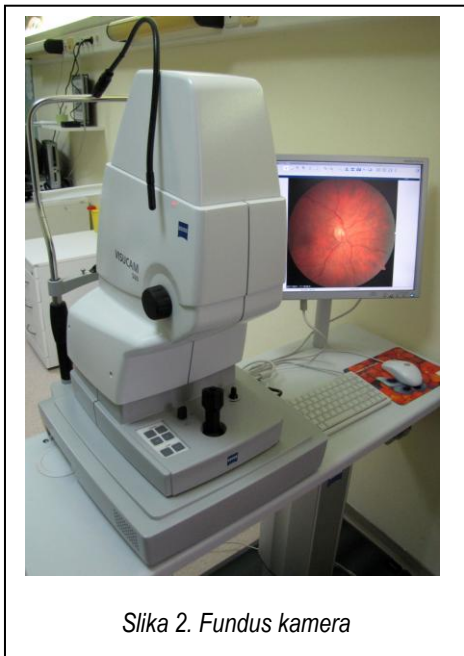OCT snimku glave očnog živca, za praćenje i dokumentiranje nalaza.

Aplanacijska tonometrija najčešće je korištena metoda i predstavlja zlatni standard u mjerenju očnog tlaka (*slika 1*).

Goldmannov aplanacijski tonometar nalazi se na biomikroskopu.

Pri pregledu se koristi plavo svjetlo, a Goldmannova prizma prisloni se na površinu rožnice koja je prethodno anestetizirana i obojena fluoresceinskim kapima.

Indirektna oftalmoskopija – uz pomoć lupe na biomikroskopu, mobilnim naglavnim oftalmoskopom ili fundus kamerom pregledava se fundus (*slika 2*).



Slika 2. Fundus kamera

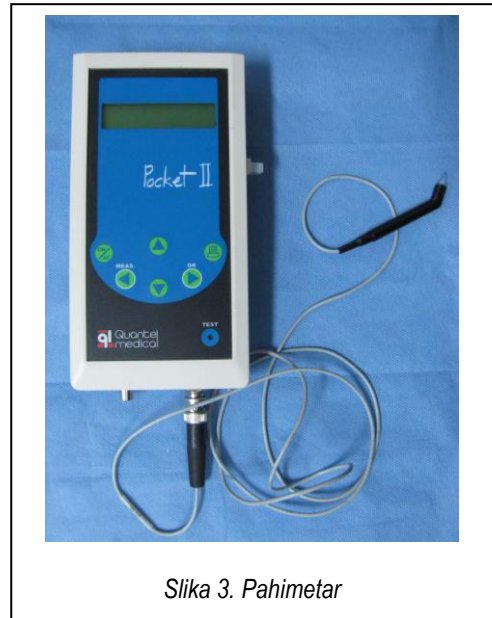Procjenjujemo izgled glave očnog živca (PNO) i živčanih niti retine.

Specifični znakovi glaukoma jesu povećanje ekskavacije glave očnog živca (omjer cup/disc >0,6 ili razlika između dva oka >0,2), sužavanje neuroretinalnog ruba, vertikalna izduženost ekskavacije i plamičasta krvarenja na PNO.

Gonioskopija - metoda pregleda iridokornealnog kuta (kut između rožnice i

šarenice) prema kojem postavljamo dijagnozu glaukoma otvorenog ili zatvorenog kuta. Koristimo se kontaktnim lupama postavljenim na rožnicu i pregledom na biomikroskopu.

Pahimetrija – metoda mjerenja centralne debljine rožnice koja nam služi za korigiranje izmjerenih vrijednosti IOT (*slika 3*).



Slika 3. Pahimetar

Deblja rožnica stvara veći otpor pri mjerenju IOT pa su stvarne vrijednosti IOT manje, dok su kod tanjih rožnica veće.

Normalne vrijednosti su $540 \pm 30 \mu\text{m}$. Postoji tablica vrijednosti po kojoj se vrši korekcija.

Vidno polje – automatska ili manualna perimetrija obavezna je pretraga za procjenu funkcionalnog oštećenja, osobito u ranim stadijima bolesti.

Također je vrlo bitna za praćenje progresije glaukoma. Najčešće korišteni automatski perimetri jesu Octopus ili Humphrey (*slika 4*).

Manualna perimetrija jest vidno polje po Goldmannu.

Progresija propadanja nervnih niti uzrokovana glaukomom prikazuje se karakterističnim ispadima u vidnom polju, postupnim sužavanjem

vidnog polja do ostatnog otočića centralnog vida i naposljetku sljepoćom.

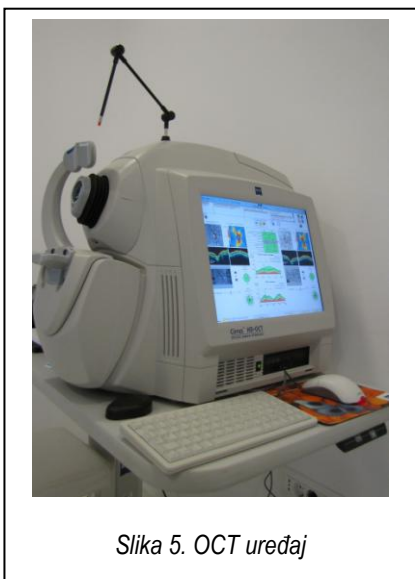Automatska perimetrija osjetljivija je u ranim fazama glaukoma, dok je vidno polje po Goldmannu prikladnije u terminalnim fazama bolesti.



Slika 4. Uređaj za snimanje vidnog polja Octopus

OCT (optička koherentna tomografija) je kvantitativna računalna metoda mjerenja debljine mrežničnih živčanih niti (RNFL).

Bitna je za postavljanje dijagnoze glaukoma, ali i za praćenje progresije bolesti (slika 5).



Slika 5. OCT uređaj

13.3. PODJELA GLAUKOMA

- **Kongenitalni**
- **Stečeni**
 - **Primarni**
 - glaukom otvorenog kuta
 - normotenzivni glaukom
 - okularna hipertenzija
 - glaukom zatvorenog kuta
 - **Sekundarni glaukom** - komplikacija drugih bolesti oka
 - neovaskularni glaukom
 - pigmentni glaukom
 - pseudoeksfolijativni glaukom
 - fakogeni
 - kortikosteroidni
 - upalni
 - posttraumatski
 - uzrokovan intraokularnim tumorom

13.3.1. Kongenitalni glaukom

Smanjeno otjecanje očne vodice kod kongenitalnog glaukoma nastaje zbog trabekulodisgeneze tj. malformacije iridokornealnog kuta.

Većinom se javlja sporadično, a oko 10 % se nasljeđuje autosomno recesivno. U 75 % slučajeva zahvaćena su oba oka.

Karakteriziraju ju zamućena rožnica, epifora, fotofobija, blefarospazam i buphthalmus tj. veliko oko. Liječenje je kirurško – gonitomija ili trabekulektomija.

13.3.2. Stečeni glaukom

13.3.2.1. Primarni glaukom otvorenog kuta (engl. *POAG – Primary open angle glaucoma*)

Primarni glaukom otvorenog kuta najčešći je oblik glaukoma.

Faktori rizika jesu:

- dob (uobičajeno iznad 65. godine)
- rasa (češće crnci)
- visoki IO
- obiteljska anamneza

Patofiziološki mehanizam nastanka POAG-a jest povećan otpor otjecanju očne vodice na razini trabekuluma i Schlemmovog kanala, što dovodi do povećanja tlaka unutar oka.

Posljedično, zbog visokog IOT-a dolazi do gubitka živčanih niti i oštećenja vidnog živca.

Klinički nalazimo IOT >21 mmHg, glaukomsko oštećenje glave vidnog živca (ekskavacija), promjene u vidnom polju.

Cilj je terapije postići IOT koji će usporiti progresiju oštećenja vidnog polja, a njega nazivamo ciljani IOT (engl. *target pressure*).

Terapija može biti medikamentna, laserska i operativna.

13.3.2.1.2. Normotenzivni glaukom (NTG)

Normotenzivni glaukom smatra se varijantom POAG-a, a karakteriziraju ga IOT <21 mmHg, glaukomsko oštećenje glave vidnog živca, promjene u vidnom polju i otvoren drenažni kut.

Potrebno je pratiti promjene u vidnom polju, a u slučaju progresije oštećenja vidnog polja indicirana je terapija.

13.3.2.1.3. Okularna hipertenzija

Okularnom hipertenzijom smatra se stanje kod populacije starije od 40 godina koja ima IOT >21 mmHg, a bez vidljivih oštećenja na glavi vidnog živca i vidnom polju.

Rizični faktori za nastanak glaukoma otvorenog kuta jesu oštećenje retinalnih nervnih niti (RNFL), više vrijednosti IOT-a, tanka rožnica, visoka miopija i glaukom u obitelji.

13.3.2.2. Primarni glaukom zatvorenog kuta (engl. *PACG – Primary angle closed glaucoma*)

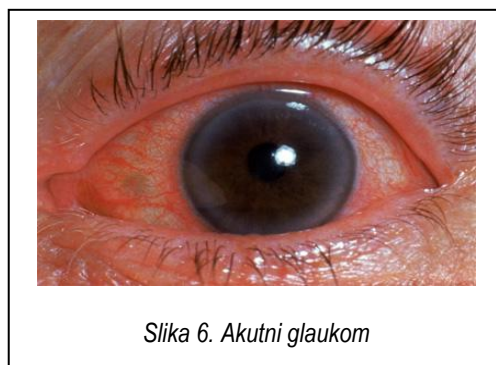Nastaje u oku s anatomskom predispozicijom, gdje dolazi do zatvaranja kuta i otežanog otoka očne vodice.

Faktori rizika jesu: dob iznad 60 godina, žene, bijela rasa i pozitivna obiteljska anamneza.

13.3.2.2.1. Akutni napad glaukoma

Nastaje naglo, uz zamagljenje vida te pad vidne oštine u nekoliko sati.

Karakteriziraju ga jaka bol u oku, proširena i ukočena zjenica, glavobolja, mučnina i povraćanje (*slika 6*).



Oko je jako tvrdo, a IOT vrlo visok, 50 – 100 mmHg. Terapija je primarno spustiti IOT medikamentoznom terapijom, a potom laserskom ili kirurškim liječenjem.

13.3.2.2.2. Kronični glaukom zatvorenog kuta

Uzrokovan je stvaranjem sinehija u kutu. Nastaje kad su zatvorene $\frac{3}{4}$ kuta, što uzrokuje stalni poremećaj drenaže.

IOT je stalno povišen (30 – 40 mmHg), uz povremene napade višeg IOT-a te daljnjim propadanjem vidnog polja.

Klinički se prezentira zastojnim krvnim žilama spojnice, plitkom prednjom sobicom, atrofijom šarenice te ekskaviranom i sivom glavom očnoživca (PNO).

Terapija je medikamentna i kirurška.

13.3.2.2.3. Apsolutni glaukom

Apsolutni glaukom krajnji je stadij bolesti, kod slijepog oka. Oko je bolno i tvrdo.

U terapiji liječimo bol jer je oko slijepo pa očuvanje vida nije primarno. Zadnja opcija liječenja jest enukleacija bulbusa.

13.3.2.3. Sekundarni glaukom

13.3.2.3.1. Neovaskularni glaukom

Neovaskularni glaukom nastaje kao posljedica stvaranja neovaskularizacije u korneoskelarnom kutu, kao posljedica ishemičnih promjena u oku. Neovaskularne membrane dovode do slabljenja otjecanja očne vodice.

Najčešći je uzrok nastanka proliferativna dijabetička retinopatija ili okluzija centralne vene mrežnice. Često je vrlo otporan na terapiju te je uz liječenje antiglaukomsom terapijom potrebno i liječenje osnovne bolesti.

Ima lošu prognozu.

13.3.2.3.2. Pigmentni glaukom

Pigmentni glaukom nastaje rasipanjem pigmenta šarenice u očnu vodicu zbog anatomskih odnosa šarenice i zonula leće. Pigmentne se stanice talože na svim strukturama prednjeg segmenta oka.

Taloženjem u trabekulumu stvara se otežan otok očne vodice i, posljedično, nastanak sekundarnog glaukoma otvorenog kuta.

Primarno zahvaća bijelce i češće su pogođeni muškarcima. Miopija može biti predisponirajući čimbenik za razvoj pigmentnog glaukoma.

13.3.2.3.3. Pseudoeksfolijativni glaukom (PEX-GLAUKOM)

Pseudoeksfolijativni glaukom sekundarni je glaukom otvorenog kuta koji nastaje zbog taloženja pseudoeksfolijativnog (pex) materijala u strukturama očne kuta.

Pex materijal jest sivo-bijeli fibrogranularni materijal koji se taloži na strukturama prednjeg segmenta.

Karakteristično se nalazi sivo-bijeli prsten na prednjoj kapsuli leće i pupilarnom rubu. Česte su fluktuacije IOT-a i lošiji odgovor na terapiju nego kod POAG-a.

Liječenje je medikamentozno ili kirurško.

13.3.2.3.4. Fakogeni glaukom

Fakogeni glaukom nastaje zbog promjena leće. One mogu nastati zbog mehaničke blokade očne kuta intumescentnom (nabubrenom ili zadebljanom) lećom te nastanka sekundarnog glaukoma zatvorenog kuta – *fakomorfni glaukoma*.

Drugi mehanizam nastanka jest lučenje lećnih proteina iz prezrele zamućene leće.

Proteini se luče kroz intaktnu lećnu kapsulu i izazivaju opstrukciju trabekuluma, stvarajući sekundarni glaukom otvorenog kuta – *fakolitički glaukom*.

Liječenje je medikamentozno za regulaciju IOT-a, nakon čega je potrebno operativno ukloniti leću (operacija katarakte).

13.3.2.3.5. Kortikosteroidni glaukom

Kortikosteroidni glaukom jest sekundarni glaukom otvorenog kuta uzrokovan kortikosteroidnom terapijom.

Češće nastaje kod lokalne nego sistemske terapije i javlja se najčešće nakon 2 do 6 tjedana od početka terapije.

Najčešće je reverzibilan te po prestanku kortikosteroidne terapije dolazi do regulacije IOT-a.

13.3.2.3.6. Upalni glaukom

Upalni glaukom jest sekundarni glaukom koji može biti otvorenog ili zatvorenog kuta.

Glaukom otvorenog kuta nastaje zbog upale cilijarnog tijela koje proizvodi upalne stanice u

očnu vodicu i time uzrokuje taloženje u trabekulumu koji je već sužen zbog edema tj. trabekulitisa.

Glaukom zatvorenog kuta nastaje zbog stvaranja stražnjih upalnih sinehija između leće i pupilarnog ruba tkoje opstruiraju protok očne vodice iz stražnje u prednju očnu sobicu.

Osim liječenja glaukoma potrebno je i protuupalno liječenje koje je i dovelo do nastanka glaukoma.

13.3.2.3.7. Posttraumatski glaukom

Posttraumatski glaukom najčešće nastaje nakon tupe traume oka, kontuzije. Pri tom dolazi do mehaničke kompresije i posljedičnog istezanja oka, što može rezultirati anatomskim promjenama struktura u oku.

Promjene koje nastaju najčešće su hifema (krv u prednjoj očnoj sobici), puknuće sfinktera pupile, iridodijaliza, recesija kuta, ciklodijaliza ili trabekulodijaliza.

13.3.2.3.8. Glaukom uzrokovan intraokularnim tumorom

Najčešći intraokularni tumori koji mogu izazvati sekundarni glaukom jesu melanom šarenice, cilijarnog tijela ili, rjeđe, melanom koroideje te retinoblastom.

Glaukom nastaje zbog invazije samog tumora u očni kut ili infiltracije trabekuluma malignim stanicama.

Također može nastati sekundarni glaukom zatvorenog kuta, mehaničkim pritiskom na kut kod melanoma cilijarnog tijela ili stvaranjem neovaskularizacija samog kuta.

Liječenje je operativno.


13.4. TERAPIJA GLAUKOMA

13.4.1. Medikamentozna terapija

Antiglaukomski lijekovi

- **Beta blokatori** – smanjuju produkciju očne vodice.

- **Alfa-2 agonisti** – smanjuju produkciju očne vodice i povećavaju uveoskleralno otjecanje.
- **Lokalni inhibitori karboanhidraze** – smanjuju produkciju očne vodice.
- **Analozi prostaglandina** – povećavaju uveoskleralno otjecanje.
- **Miotici** – parasimpatomimetici, izazivaju kontrakciju cilijarnog tijela i sfinktera pupile, što dovodi do otvaranja očnog kuta i olakšavanja otjecanja očne vodice.
- **Kombinirani lokalni pripravci** – različite kombinacije gore spomenutih antiglaukomskih lijekova.
- **Sistemske inhibitori karboanhidraze** – daju se kao kratkotrajna terapija (ili dugotrajna samo kod pacijenata koji imaju visok rizik gubitka vida).
- **Hiperosmotici** – povećavaju hiperosmolarnost krvi, čime se povećava osmotski gradijent između krvi i staklastog tijela i time postiže izvlačenje vode iz njega. Primjenjuju se kad je potrebno privremeno snižavanje IOT-a, a ostale terapije nisu učinkovite.



Slika 7. Diodni laser

13.4.2. Laserska terapija

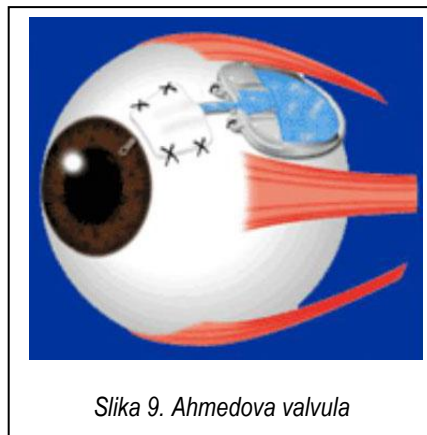
Podrazumijeva stvaranje novih otvora u trabekulumu ili šarenici laserskim zrakama, i time poboljšanje otjecanja očne vodice.

- **Argon ili diodna laserska trabekuloplastika** – za liječenje POAG-a (slika 7)
- **Selektivna laserska trabekuloplastika** – SLT – za liječenje POAG-a (slika 8)

- **Nd:YAG laser iridotomija** – za liječenje PACG-a (*slika 8*)
- **Ciklofotokoagulacija** – destrukcija cilijarnog tijela kod malignog glaukoma, čime se sprječava produkcija očne vodice iz cilijarnog tijela.



Slika 8. SLT & YAG laser



Slika 9. Ahmedova valvula

13.4.3. Kirurška terapija

Princip terapije jest stvaranje dodatnih putova otjecanja očne vodice. Najčešće izvođene operacije jesu:

- **Trabekulektomija** – napravi se otvor na skleri i korijenu šarenice te se omogući protok očne vodice iz prednje sobice u subkonjuktivalni prostor.
- **Implanti za drenažu** – služe za odvodnju očne vodice iz prednje sobice kroz cjevčicu direktno u subtenonski prostor, ili preko perifernog spremnika koji se fiksira za skleru (*slika 9*).

14. DJEČJA OFTALMOLOGIJA I STRABIZAM

Neda Striber

Razvoj vida vrlo je kompleksan proces koji započinje prije rođenja i nastavlja se nakon rođenja. Dijete kada se rodi nema vidnu sposobnost odrasle osobe, već se ona razvija i sazrijeva zajedno s razvojem djeteta.

Najdinamičniji proces odvija se u prvoj godini života, kada se definira većina funkcije vida, a potpunu zrelost doseže između 6. i 8. godine života.

Vid je važan za cjelokupan razvoj djeteta. Poremećen razvoj vida može u ranom djetinjstvu znatno utjecati na psihomotorni razvoj, usporavati u stjecanju različitih vještina, ometati proces učenja i utjecati na ponašanje.

Smanjena vidna sposobnost ograničava mogućnost odabira zvanja i zanimanja.

Više od 60 % informacija iz okoline dobivamo zahvaljujući vidu pa zato kažemo da je vid najvažniji osjet.

Kvaliteta vida ovisi o genetskom nasljeđu, ali i o utjecaju okoline.

14.1. NORMALAN RAZVOJ VIDA

U prvoj godini života razvoj je vidne funkcije najintenzivniji.

Najvažniji je razvoj binokularnog vida (gledanje s oba oka) odnosno simultano gledanje, fuzija, stereopsija – trodimenzionalno gledanje.

Poznavanje normalnog razvoja vida preduvjet je za pravodobno prepoznavanje odstupanja i otklanjanje mogućih uzroka koji štetno djeluju.

Razvoj vida može se pratiti po mjesecima.

U prvih 6 tjedana dijete kratkotrajno fiksira, praćenje je horizontalno.

U 2. i 3. mjesecu fiksira lica i kontrastne predmete, imitira smiješak, širi amplitudu praćenja.

Od 4. do 6. mjeseca imitira izraze lica, poseže za ponuđenim predmetom i premeće ga iz ruke u ruku.

Od 6. do 9. mjeseca glatko prati u svim smjerovima, okreće glavu prema predmetima i uspostavlja vizualnu komunikaciju, razvijena je konvergencija.

Sa 12 mjeseci uočava detalje na udaljenim predmetima, ocjenjuje udaljenost objekata u prostoru i razvija interes za sitne detalje.

14.2. ODREĐIVANJE VIDNE OŠTRINE

Procjena vidne oštine može biti kvalitativna i kvantitativna, a dijeli se na preverbalnu i verbalnu fazu.

Testovi koji se pri tom koriste ovise o dobi djeteta (*slika 1*).



Slika 1. Određivanje vidne oštine djeteta

Kod ispitivanja u najranijoj dobi promatramo ponašanje, način gledanja s jednim ili oba oka.

Promatramo kako gleda naše lice, kontrastne predmete, buni li se kada mi pokrijemo jedno oko, fiksira li predmet.

U nešto starijoj dobi testovi se baziraju na fenomenu da dijete radije gleda u nešto konkretno te mu obično nudimo bijele ploče s

crnim prugama koje se postupno sužavaju i, suprotno, objekt bez crteža – sive ploče.

Ti su testovi kvantificirani s obzirom na dob.

Mogu se primjenjivati već sa 6 mjeseci ili u starije djece koja imaju usporeni ili poremećeni razvoj (*Lea gratings* i sl.).

Nakon navršene druge godine testovi se temelje na prepoznavanju oblika.

Manjoj se djeci prezentiraju pojedinačno, a djeci s navršene tri godine prezentiraju se posloženi u redove (optotipi).

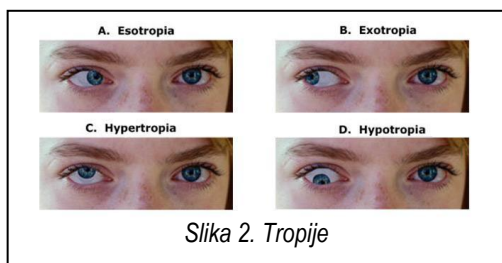
U školskoj dobi i za odrasle koriste se standardizirane ploče (optotipi) na udaljenosti od 5 metara.

14.3. STRABIZAM, HETEROTROPIJA

Normalan položaj oka, kada su oba oka potpuno ravno odnosno paralelno upravljena, naziva se **ortoforija**.

Pri tome zamišljena linija – vidna os – spaja točku najjasnijeg vida (središte žute pjege) s predmetom koji fiksiramo.

Strabizam ili heterotropija (škiljenje) jest manifestan otklon oka iz normalnog položaja – stanje kada jedna ili druga vidna os nije usmjerena na točku fiksacije (*slika 2*).



Strabizam nije samo estetska anomalija, već je vrlo kompleksan problem koji obuhvaća i motornu i senzornu anomaliju.

Motornu komponentu osigurava pravilan rad šest vanjskih očnih mišića koji pokreću oči – četiri ravna i dva kosa mišića koje inerviraju tri kranijalna živca.

Usklađen rad svih mišića omogućava pretpostavku stvaranja jedinstvene slike predmeta u našem mozgu, odnosno za pravilno binokularno gledanje potreban je pravilan položaj oka.

Najsavršeniji stupanj razvoja vida jest binokularnost – istodobno gledanje s oba oka.

Postoje tri stupnja normalnog binokularnog vida:

- **Simultani vid** najjednostavniji je stupanj binokularnosti – istodobno korištenje oba oka za stvaranje jedinstvene slike u mozgu.
- **Fuzija** je sposobnost stapanja dviju slika čak i kada postoje male razlike između desnog i lijevog oka u jednu sliku.
- **Steropsija ili dubinski vid** – osjećaj prostornosti. Da bi se razvio osjećaj prostornosti pretpostavka je postojanje ortoforije (normalnog položaja očiju) i uredne vidne oštrine.

14.3.1. Podjela strabizma

Postoji više podjela strabizma:

- **manifestan (tropija) – latentan (forija)**
- **povremen – stalan**
- **unilateralan (jednostrani) – alterirajući (naizmjenični, obostrani)**
- **komitantan (stalan) – inkomitantan (povremeni)**

14.3.1.1. Komitantni strabizmi

14.3.1.1.2. Ezotropija ili konvergentni strabizam

Označava otklon oka prema unutra (*slika 3*).

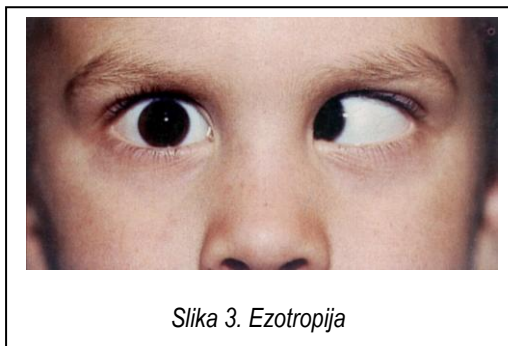Rani oblik (esencijalni) javlja se prije navršene prve godine života.

Etiologija nije poznata, ali se češće javlja u djece s prepartalnim rizičnim faktorima, neurorizične djece te djece s neuromuskularnom distonijom.

Kut je škiljenja velik. Često se javlja okretanje glave djeteta na stranu oka koje fiksira.

Potrebno je rano pristupiti liječenju. Kako kod te djece obično ne postoje velike refrakcione anomalije, u liječenju se primjenjuje okluzija (flasteri) na boljem oku.

U 20 % djece javlja se spontana regresija. Kirurškoj korekciji pristupa se u dobi od 3. do 4. godine.



Akomodativna refraktivna ezotropija javlja se nešto kasnije, od 3. do 5. godine. Vezana je uz nekorigitiranu refrakcijsku anomaliju. Izoštavanje slike (akomodacija) povezano je s konvergencijom.

Kod nekorigitirane hipermetropije (dalekovidnosti) pri naporu izoštravanja slike javlja se poticaj konvergencije i bježanje oka prema nosu.

Obično se radi o srednjem stupnju dalekovidnosti. Liječenje se provodi propisivanjem naočala nakon objektivnog određivanja dioptrije (skijaskopijom).

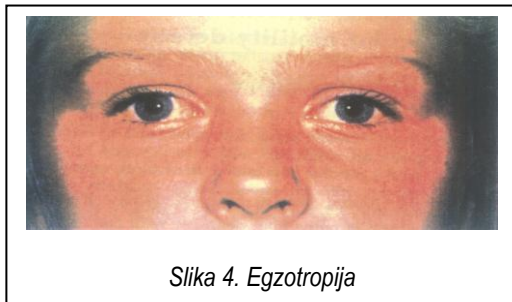
Kod **čistog akomodacijskog strabizma** koji se javlja oko 2. ili 3. godine propisuje se puna korekcija refrakcijske anomalije.

Djelomični akomodativni oblik ne ispravlja se u cijelosti ordiniranjem naočala te se provodi liječenje ambliopije okluzijom. Ostatak se kuta operira.

Eksces konvergencije – veći kut kod gledanja na blizinu. Liječenje se provodi propisivanjem bifoklanih naočala – pojačana dioptrija za rad na blizinu.

14.3.1.1.3. Egzotropija ili divergentni strabizam

Bježanje oka prema van je nešto rjeđi oblik (slika 4).



Klinički oblici:

- **Intermitentnan** oblik jest povremeno bježanje, kada dijete pogleda na daljinu u fazama umora ili kada se zamisli. Kutevi škiljenja na daljinu i blizinu isti su. Često se javlja i zatvaranje oka pri jakome svjetlu i nagnjanje glave na istu stranu. Djeca obično nemaju refrakcijske anomalije i vidna je funkcija očuvana. Ukoliko kontrola položaja oka češće izostaje i kut se povećava, potrebno je kirurško liječenje.
- **Insuficijencija konvergencije** – kut škiljenja na blizinu veći od kuta škiljenja na daljinu.
- **Eksces divergencije** – kut škiljenja na daljinu veći od kuta škiljenja na blizinu.
- **Sekundarni divergentni strabizam** nastaje zbog organske bolesti oka (katarakta) ili ozljede jednog oka.
- **Konsekutivni strabizam** – nastaje kod kirurške hiperkorekcije.

Liječenje: kada strabizam postane stalan, provodi se operativno liječenje – korekcija refrakcione anomalije.

14.3.1.2. Inkomitantni strabizmi

Duaneov retrakcijski sindrom

Rjeđi oblik, najčešće u konvergentnom položaju.

Etiologija je poremećaj razvoja jezgre n. abducensa i aberantne inervacije vanjskog ravnog očnog mišića.

Pokreti zahvaćenog oka prema van (abdukcija) nisu mogući, a kod drugog se oka javlja retrakcija bulbosa prema unutra i suženje jednog rasporka.

Liječenje se provodi u smislu prevencije ambliopije okluzijom i po potrebi operacija (ako se javlja naglašeno krivljenje glave).

Brownov sindrom (sindrom tetive gornjeg kosog mišića)

Uzrok nastanka leži u specifičnoj građi gornjeg kosog mišića i postojanju hrskavične omče kroz koju prolazi tetiva tog mišića.

Zbog toga nije moguće izvesti pokret elevacije (podizanja) zahvaćenog oka pri pogledu prema nosu i gore (adukciji).

Kada je kompenzatorni položaj glave naglašen, uz podizanje brade da bi se ostvarilo bolje binokularno vidno polje, pribjegava se kirurškom zahvatu na zahvaćenom mišiću.

14.3.1.3. Paralitički strabizmi

Posljedica je kljenut jednog ili više očnih mišića. Vodeći je subjektivni simptom dvoslika (diplopija), a klinički može imati sliku djelomične kljenuti (pareze) ili potpune kljenuti (paralize).

Opći simptomi:

- ograničena pokretljivost u smjeru djelovanja kljenutog mišića
- diplopija u smjeru djelovanja kljenutog mišića
- kompenzatorni položaj glave kako bi se izbjegle dvoslike
- vrtoglavica, kriva lokalizacija u prostoru i prekomjerni impuls fiksacije paraliziranim okom

Pareza okulomotornog živca (paresis n. oculmotorii, n. III)

Kod ovog oblika oslabljena je funkcija četiriju vanjskih mišića: donjeg, gornjeg i medijalnog ravnog te donjeg kosog mišića.

Postoji i slabost mišića podizača vjeđe, ali i zjeničnog sfinktera.

U primarnoj poziciji imamo ptozu (spuštanje gornje vjeđe zahvaćenog oka), široku zjenicu, oko je okrenuto prema dolje i prema van (hipotropija i egzodevijacija).

Kongenitalni je oblik rjeđi. Može nastati kao posljedica inzulta, traume glave, aneurizme ili tumora.

Pareza abducensa (paresis n. abducentis, n. IV)

Uzrokuje slabost vanjskog ravnog mišića i nemoguću abdukciju (pogled prema van).

Kada je glava u ravnom položaju, vidi se bježanje oka prema unutra: javljaju se dvoslike koje se povećavaju u smjeru pogleda zahvaćenog oka i pacijent okreće glavu na zahvaćenu stranu.

Pareza trohlearisa (paresis n. trochlearis, n. IV)

Za posljedicu ima oslabljenu funkciju gornjeg kosog mišića pa se javlja dvoslika koja je najizraženija kod pogleda dolje.

Otežano je spuštanje po stubama i čitanje u postelji.

Bolesnici spuštaju bradu i okreću glavu na suprotnu stranu.

Zahvaćeno oko u primarnoj je poziciji u hipertropiji (prema gore).

14.4. AMBLIOPIJA ILI SLABOVIDNOST

Smanjena vidna oština bez jasnog organskog oboljenja oka, a posljedica je deprivacije vida ili nepravilne binokularne interakcije.

Ambliopija je funkcionalni poremećaj.

Uzroci mogu biti različiti, pa ju stoga dijelimo na:

- **Refrakcijsku** – uzrok je velika refrakcijska pogreška oka. Visoka dalekovidnost ili veliki nekorrigirani astigmatizam.
- **Deprivacijska slabovidnost** – onemogućeno je stvaranje slike u oku zbog zamućenja optičkih medija (zamućenje rožnice, mrena), ptosa vjeđe. Što se ranije javi, oblik slabovidnosti je teži. Liječenje je hitno uklanjanje uzročnog čimbenika.
- **Anizotropna** – javlja se kod razlike lomne jakosti između oba oka. Najčešće je monokularna. Slika jednog oka jasnija je pa nastaje centralno potiskivanje ili supresija oka s mutnijom slikom. Korigira se naočalama, okluzijom (slika 5).
- **Strabizmična ambliopija** nastaje zbog krivog položaja oka i pomaka slike na parafoveolarno mjesto, a na fiksirajućem se oku slika stvara u foveji. To dovodi do supresije slike strabičnog oka i razvoja slabovidnosti. Liječenje: korekcija refrakcije, okluzija boljeg oka i po potrebi operacija (slika 5).

14.5. DIJAGNOSTIKA STRABIZMA

Anamneza: vrijeme pojave strabizma, koje oko bježi, prema kamo bježi? Bježi li povremeno ili stalno? Javljaju li se drugi simptomi, kao zatvaranje oka?

Opća anamneza: tijek trudnoće, porod, rast i razvoj. Opće zdravstveno stanje.

Obiteljska anamneza: postojanje strabizma, slabovidnosti ili značajnih refrakcijskih anomalija. Rizik nastanka strabizma u djece čiji jedan roditelj ima strabizam iznosi 15 %, a 45 % ako ga imaju oba roditelja.

Inspekcija: položaj glave, izgled glave, položaj i oblik vjedenog rasporka. Položaj oka.

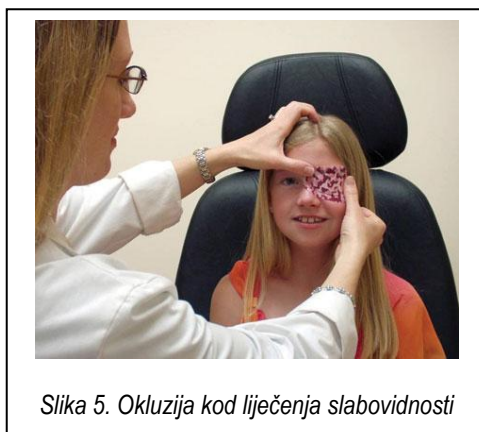Procjena kuta škiljenja prema refleksu (test po Hirschbergu) jednostavan je orijentacijski test. Promatramo položaj refleksnih sličica

svjetla koje se stvaraju na rožnici uz pomoć male ručne baterije.

Ispitivanje motiliteta očiju u svih devet smjerova pogleda. Prvo binokularno (verzije) i zatim pojedinačno (dukcije).

Cover test (test pokrivanja) – otkrivanje strabizma s velikom pouzdanošću. Pri binokularnom gledanju pacijentu pokrijemo jedno oko i pratimo pokrete namještanja drugog oka.

Ako se oko pomakne od nosa prema van radi se o konvergentnom strabizmu, a ako ide iz vana prema unutra, o divergentnom strabizmu. Tako otkrivamo i vertikalne otklone.



Slika 5. Okluzija kod liječenja slabovidnosti

Testovi binokularne funkcije – Bagolini, test po Worthu

Testovi stereopsisije, fiksacije

Prizma cover test – utvrđujemo ukupnu veličinu devijacije (kvantitativna procjena)

Uloga medicinske sestre/tehničara:

Sudjeluje pri pregledu djeteta te pojašnjava roditeljima cijeli postupak pregleda. Umiruje dijete te primjenjuje kapi za širenje zjenica (midrijatike) radi izvođenja skijaskopije. Objašnjava okluzionu terapiju i postavlja okluder. Provodi vježbe odnosno terapije ambliopije i binokularnog vida na aparatima.

15. ORBITA, VJEĐE I LAKRIMALNI SUSTAV – OSNOVNI PRINCIPI OKULOPLASTIČNE KIRURGIJE

Mirna Belovari Višnjić

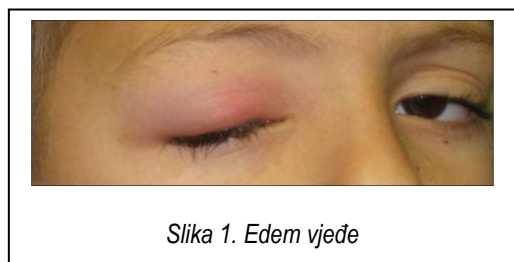15.1. BOLESTI KOŽE I RUBOVA VJEĐA

Na koži vjeđa mogu se pojaviti sve bolesti kože lica. Blizina oka i mogućnost razvoja komplikacija na njemu zahtijevaju poseban pristup tim kožnim promjenama.

15.1.1 Najčešće otekline vjeđa

15.1.1.1. Edem vjeđa

Edem vjeđa jest otok vjeđa koji nastaje zbog nakupljanja tekućine u rahlom potkožnom tkivu (slika 1).



Neupalni edem pojavljuje se obostrano kod bolesti štitnjače, bubrežne i srčane insuficijencije, te kod sistemskih alergijskih reakcija (*Quinckeov edem*).

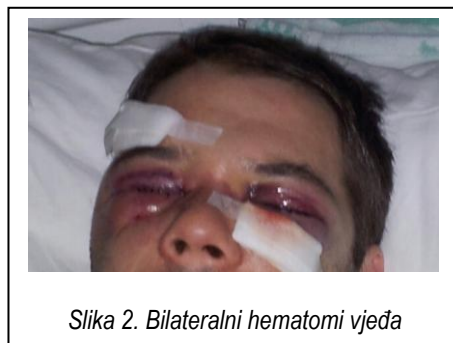Upalni edem najčešće je jednostran kao posljedica upale vjeđe (ječmenac, apsces), lokalne alergije (ubod insekta) i upalnog procesa u blizini (konjunktivitis, dakriocistitis, celulitis, sinuitis).

15.1.1.2. Hematom vjeđe

Hematom vjeđe jest krvni podljev u rahlom vezivnom tkivu vjeđe (slika 2).

Najčešće nastaje kao posljedica tupe traume oka ili okolnog tkiva, a rjeđe kao posljedica bolesti zgrušavanja (koagulopatije, leukemija).

Prilikom pregleda važno je obratiti pozornost na eventualno oštećenje oka (ruptura bulbusa) i prijelome (kosti orbite i lica).

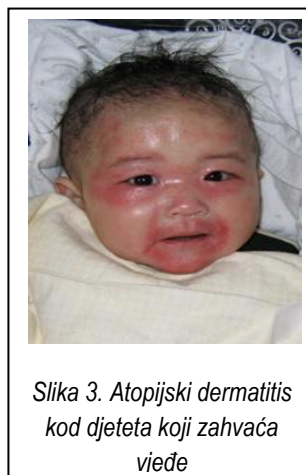

Važnost medicinske sestre/tehničara u prepoznavanju hitnosti nekih od ovih stanja od izrazite je važnosti, s obzirom na to da prva dolazi u kontakt s takvim pacijentom.

Liječenje je simptomatsko (primjena antibiotičkih/antiinflamatornih kapi i masti) i uzročno u slučaju bubrežne ili srčane insuficijencije.

Hematom se spontano resorbira unutar 2 – 3 tjedna pa lokalno liječenje nije potrebno, već uzročno treba liječiti eventualnu osnovnu bolest ili popratnu povredu.

15.1.1.3. Atopijski dermatitis vjeđa



Čest je u dječjoj dobi u sklopu atopijskog dermatitisa druge lokalizacije, kada može biti

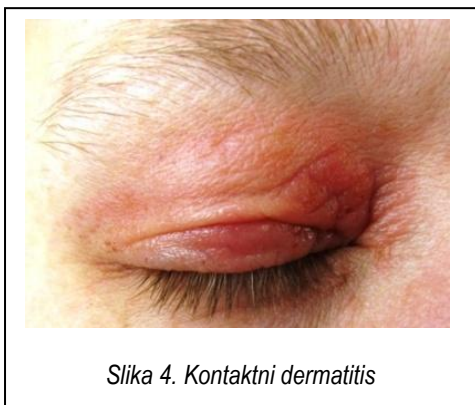udružen s bronhalnom astmom i alergijskim rinokonjunktivitisom (slika 3).

Zbog pojačanog svrbeža djeca često trljaju vjeđe, uz nastanak ekskoriјacija, pa se dermatitis može komplicirati bakterijskom infekcijom, najčešće stafilokoknom.

Liječi se lokalno, primjenom kortikosteroidnih i antibiotskih masti, uz sustavnu primjenu antihistaminika.

15.1.1.4. Kontaktni dermatitis vjeđa

Pojavljuje se izolirano na vjeđama kao alergija na lokalne lijekove ili kozmetičke proizvode, a može biti i profesionalnog porijekla (kemikalije, metalna i tekstilna prašina) (slika 4).



Slika 4. Kontaktni dermatitis

Javlja se izrazit svrbež ubrzo nakon izlaganja uzročnom alergenu.

Liječi se uklanjanjem štetnog alergena, uz lokalnu primjenu umjetnih suza, kortikosteroidnih masti i sistemsku primjenu antihistaminika.

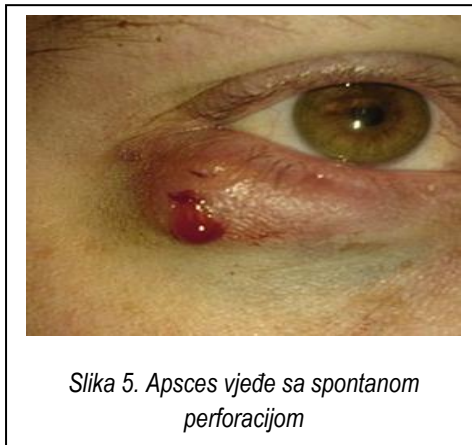15.1.1.5. Furunkul, flegmona i apsces vjeđa

Odnose se na akutnu bakterijsku upalu vjeđa koja zahtijeva hitno liječenje.

Ulazno je mjesto infekcije najčešće mikrotrauma (čupanja obrva, ogrebotina) ili ubod insekta, a upala se može širiti i lokalno iz paranazalnih sinusa.

Vjeđa je izrazito bolna, otečena, koža je topla i lividna, uz nemogućnost otvaranja oka. Kad dođe do formiranja apscesa, pojavljuje se

fluktuacija, može nastati spontana perforacija i drenaža (slika 5).



Slika 5. Apsces vjeđe sa spontanom perforacijom

Liječenje se sastoji od sistemske primjene antibiotika, uz lokalnu primjenu suhih toplih obloga.

Ako dođe do formiranja apscesa, vrši se incizija paralelno s rubom orbite ili rubom kapka (da se ne oštete vlakna m. orbicularisa oculi) i drenaža gnojnog sadržaja.

15.1.1.6. Impetigo vjeđa

Impetigo vjeđa jest površinska infekcija kože vjeđa uzrokovana bakterijama *S. Aureus* ili *S. Pyogenes*.

Izrazito je zarazna, a najčešće se javlja u predškolskoj i školskoj dobi udružena s infekcijom kože lica.

Koža vjeđa eritematozna je te se na njoj pojavljuju sitni gnojni prištići koji se nakon perforacije pretvaraju u kruste.

Liječi se lokalno, antibiotskim mastima i sistemskim antibioticima (amoksicilin i klavulanska kiselina, eritromicin).

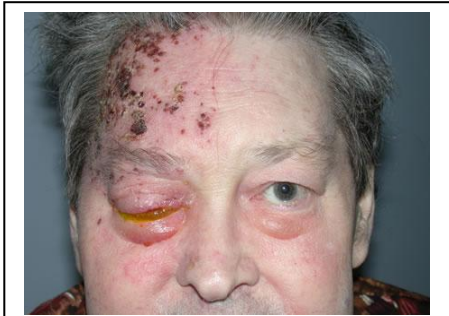Prevenira se pravilnim higijenskim navikama.

15.1.1.7. Herpes zoster ophthalmicus

To je infekcija uzrokovana varicella-zoster virusom te se pojavljuje na mjestima inervacije prve grane n. trigeminusa (n. ophtalmicus).

Javlja se češće u starijoj životnoj dobi te u imunokompromitiranih osoba (slika 6).

Kožne su promjene uvijek jednostrane i jednake kao kod herpes zoster drugih lokalizacija.



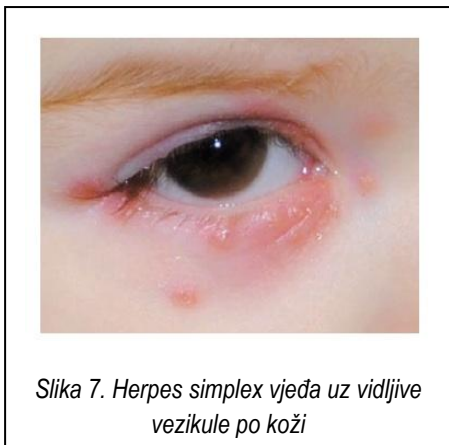Slika 6. Herpes zoster oftalmikus desno

Na koži vjeđa, lateralne strane nosa, čela i vlasišta pojavljuje se makulopapulozni osip, uz razvoj vezikula, pustula i krusta.

Bolest je praćena izrazitim neuralgičnim bolovima. Zahvaćenost nazocilijarne grane n. ophtalmicus može dovesti do razvoja teške intraokularne upale.

Liječenje uključuje lokalnu primjenu virostatika, sistemsku primjenu aciklovira (5 x 800 mg p.o.) i analgetika.

15.1.1.8. Herpes simplex infekcije vjeđa



Slika 7. Herpes simplex vjeđa uz vidljive vezikule po koži

Pojavljuju se nakon reaktivacije latentnog herpes simpleks virusa iz ganglion trigemini.

Na koži uz rub vjeđa izbijaju nakupine bolnih vezikula koje nakon 2 – 3 dana prelaze u kruste koje otpadaju i ne ostavljaju za sobom ožiljke (slika 7).

Promjene su češće unilateralne. U sklopu herpesvirusne infekcije može se pojaviti papilarni konjunktivitis i dendritički keratitis, što dodatno komplicira liječenje i tijek bolesti.

Liječenje uključuje lokalnu primjenu virostatika i sistemsku primjenu aciklovira (5 x 400 mg p.o.).

15.2. BOLESTI RUBOVA VJEĐA

15.2.1. Blefaritis

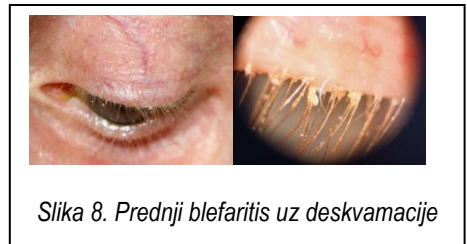Kronična upala rubova vjeđa, obično obostrana i simetrična.

Često je udružen s konjunktivitisom i tada govorimo o blefarokonjunktivitisu.

Nastanku blefaritisa pridonose seboreja, nekorigirana refraktivna anomalija te kronična iritacija (zrak iz klima uređaja, dim, prašina).

Postoje dva oblika blefaritisa.

- **Prednji blefaritis** zahvaća rub vjeđe uz korijen trepavica (slika 8).



Slika 8. Prednji blefaritis uz deskvamacije

Uzročnik je najčešće infekcija S. Aureus i S. Epidermidis ili nastaje kao posljedica seboreičnih promjena.

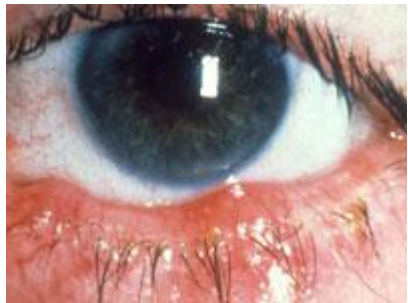Klinički se odlikuje crvenilom i zadebljanjem rubova vjeđa koji su u području trepavica prekriveni ljuskicama.

Trepavice ispadaju više nego u zdrave osobe, ali ponovno izrastu bez promjena u smjeru rasta.

U daljnjem razvoju bolesti može nastati gnojna upala folikula trepavica, ulcerozna upala uz madarozu (gubitak trepavica) i ožiljkivanje, što onemogućava normalnu funkciju vjeđe.

Liječenje je najčešće dugotrajno, obuhvaća redovitu higijenu i masažu vjeđa (laganim trljanjem baby šamponom potrebno je mehanički ukloniti ljuskice) te lokalno antibiotsku terapiju. U težim se slučajevima peroralno daje azitromicin.

- **Stražnji blefaritis** nastaje kao posljedica poremećene funkcije Meibomovih žlijezda (slika 9).



Slika 9. Stražnji blefaritis

Klinički se manifestira kao zadebljanje stražnjeg ruba vjeđe, uz hiperemiju, teleangiektazije te proširene Meibomove žlijezde. Suzni je film uljast i pjenušav.

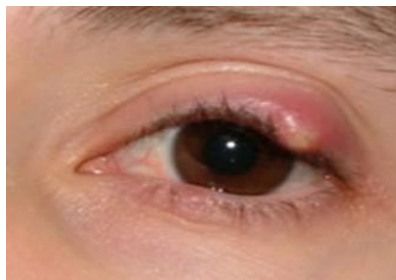Liječenje obuhvaća higijenu i masažu vjeđa kao u prednjeg blefaritisa te lokalnu primjenu antibiotika. U težim se slučajevima daju sistemski tetraciklini, a djeci, trudnicama i dojiljama eritromicin.

15.3. UPALE ŽLIJEZDA VJEĐA

15.3.1. Hordeolum

Hordeolum je akutna gnojna upala žlijezda vjeđa (slika 10). Ako su zahvaćene Zeisove žlijezde, nastaje **hordeolum externum (ječmenac)**, a ako su zahvaćene Meibomove žlijezde, nastaje **hordeolum internum**.

Zahvaćenost više žlijezda istodobno naziva se hordeoloza. Najčešće nastaje kao posljedica stafilokokne infekcije, a češće se javlja u dijabetičara.



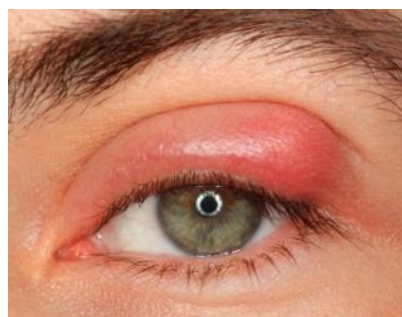Slika 10. Hordeolum externum (ječmenac)

Klinički se pojavljuje bolni čvorić s gnojnim vrhom, uz okolni edem vjeđe. Rijetko se može razviti u preseptalni celulitis i apsces vjeđe.

Liječi se masažom vjeđe suhim toplim oblogom, uz lokalnu primjenu antibiotskih kapi i masti. Ako se pojavi fluktuacija, potrebno je učiniti inciziju i drenažu gnojnog sadržaja.

15.3.2. Halacion

Halacion je kronična sterilna upala Meibomovih žlijezda koja nastaje kao posljedica začepjenja odvodnog kanala žlijezde (slika 11).



Slika 11. Halacion

Često je udružen s rozaceom i kroničnim blefaritisom.

Na vjeđi se pojavljuje bezbolan čvorić smješten u tarzusu, koža iznad nepromijenjena je, a tarzalna spojnica ispod je hiperemična.

Bolesnik se javlja na pregled zbog estetskog izgleda.

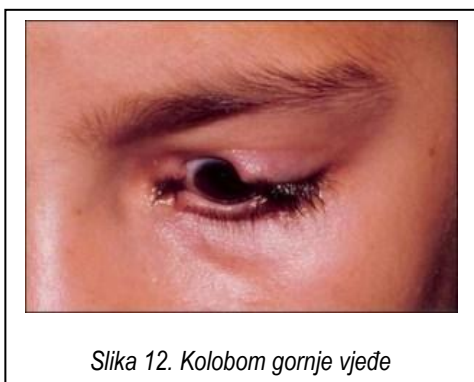Liječenje je kirurško, potrebna je incizija s unutrašnje strane kapka vertikalnim rezom i ekstirpacija sadržaja s reaktivnom kapsulom.

Patohistološka analiza potrebna je kod atipičnih ili rekurirajućih halaciona da bi se isključio malignitet (adenokarcinom Meibomovih žlijezda).

15.4. POREMEĆAJI OBLIKA I POLOŽAJA VJEĐA

15.4.1. Kolobom vjeđe

Kolobom vjeđe jest defekt vjeđe kroz sve slojeve, najčešće trokutastog oblika, s bazom prema rubu vjeđe (*slika 12*).



Pojavljuje se rijetko, kao prirođena anomalija koja je tada najčešće udružena s drugim malformacijama ili kao stečena promjena (trauma, operacija).

Zbog nedostatka tkiva očna jabučica ostaje bez zaštite, što dovodi do isušivanja spojnice i rožnice te nastanka ulceracija.

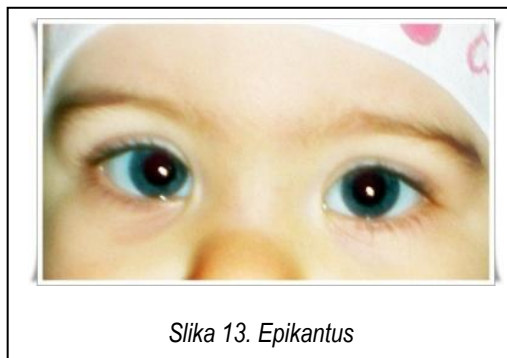Liječi se kirurškom rekonstrukcijom defekta.

15.4.2. Epikantus

Epikantus je prirodni okomiti vjeđni nabor kože u medijalnom očnom kutu koji prividno skraćuje vjeđni rasporak (*slika 13*).

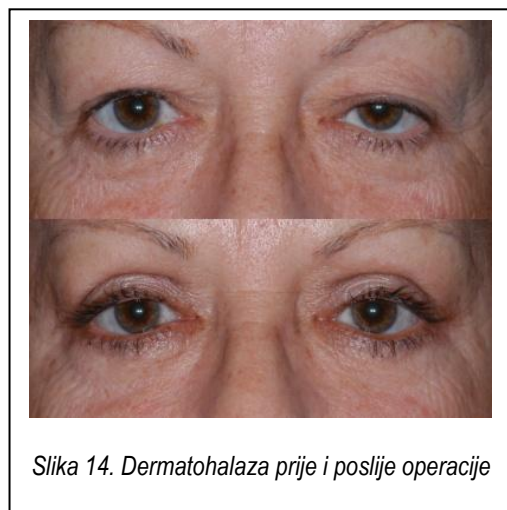Rijetko se javlja u zdrave djece kao samostalna i bezazlena anomalija koja obično nestaje do 4. godine života.

Može se pojaviti u sklopu Downovog sindroma, kada udružen s blefarofimozom zahtijeva kirurško proširenje vjeđnog rasporaka.



15.4.3. Dermatohalaza

To je involutivna promjena kože vjeđe. Odnosi se na višak kože, a nastaje starenjem i gubitkom elasticiteta kože (*slika 14*).

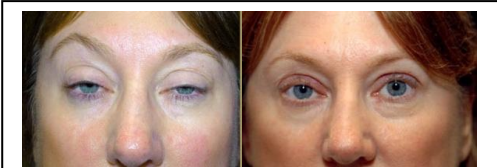

Najčešće je obostrana i zahvaća gornje vjeđe, može biti praćena hernijacijom orbitalnog masnog tkiva kroz pukotine u orbitalnom septumu.

Vjeđe poprimaju vrećast izgled te mogu zaklanjati vidno polje.

15.4.4. Blefarohalaza

Blefarohalaza nije involutivna promjena vjeđe i treba ju razlikovati od dermatohalaze (*slika 15*).



Slika 15. Blefarohalaza prije i poslije operacije

Učestalija je u mladih žena, nastaje zbog ponavljajućeg i bezbolnog edema vjeđa što rezultira rastezanjem i atrofijom kože vjeđe.

Liječenje je u oba slučaja operativno (*blefaroplastika*) zbog funkcionalnih ili estetskih razloga.

15.4.5. Entropij

Tako nazivamo uvrtnje vjednog ruba prema očnoj jabučici (*slika 16*).

Može biti **kongenitalni** i **stečeni**.

Kongenitalni entropij nastaje kao posljedica nerazvijenog ili nedostatnog tarzusa te hipertrofičnog marginalnog dijela orbikularnog mišića, što dovodi do gubitka vertikalne stabilnosti vjeđe.

Često se radi o prolaznoj fazi, a ako perzistira, potrebno je operativno liječenje.

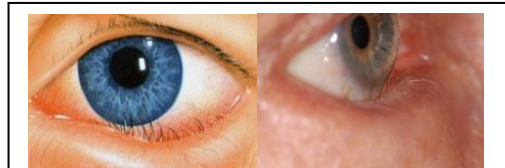
Stečeni entropij dijeli se na **involutivni**, **mehanički**, **cikatricijalni** i **spastički**.

- **Involutivni entropij** pojavljuje se najčešće na donjoj vjeđi nakon 60. godine života. Nastaje zbog popuštanja napetosti struktura vjeđe uslijed procesa starenja.

Faktori koji samostalno ili udruženo dovode do entropija jesu horizontalna slabost tonusa vjeđe, popuštanje funkcije retraktora vjeđe i nasjedanje debljeg preseptalnog na tanji pretarzalni dio m. orbicularis oculi.

- **Mehanički entropij** nastaje obično na gornjoj vjeđi zbog pritiska viška kože, edema tkiva ili tumora u blizini vjeđe.

- **Cikatricijalni entropij** nastaje kao posljedica ožiljnih promjena spojnice i tarzusa zbog upale, traume ili operacije (herpes zoster, pemfigoid, opekline, enukleacija).
- **Spastički entropij** uzrokovan je refleksnim spazmom m. orbikularisa okuli zbog iritacije ili upale oka.



Slika 16. Entropij i trihijaza (uvrtanje kapka s nepravilnim rastom trepavica)

Bez obzira na etiologiju entropija, trepavice grebu po oku zbog uvrtnanja vjeđe uzrokujući iritaciju spojnice i rožnice, uz crvenilo, suzenje, osjećaj stranog tijela u oku i erozije rožnice.

Kao komplikacije mogu se pojaviti trihijaza, keratitis i ulkus rožnice.

Za privremeno ublažavanje simptoma primjenjuju se neutralne te antibiotske kapi i masti, a konačno izlječenje postiže se operativnim rekonstruktivnim zahvatom na vjeđi.

15.4.6. Ektropij

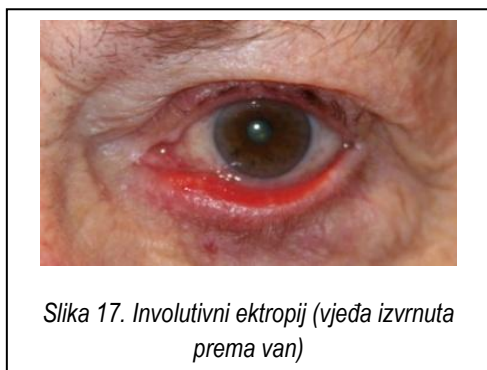Ektropij je izvrtnje ruba vjeđe prema van.

Češće je prisutan na donjoj vjeđi, može biti **kongenitalni** i **stečeni**.

- **Kongenitalni ektropij** pojavljuje se rijetko i tada je najčešće udružen s drugim malformacijama.
- **Stečeni ektropij** može biti involutivni, mehanički, cikatricijalni i paralitički.
- **Involutivni ektropij** nastaje zbog gubitka napetosti tarzusa i vjednih ligamenata uslijed procesa starenja (*slika 17*).

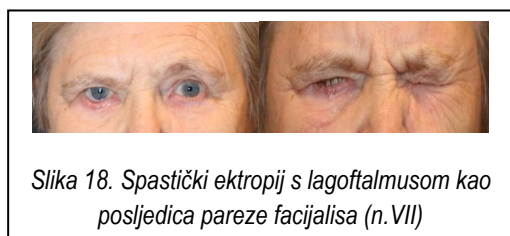- **Mehanički ektropij** uzrokovan je tumorom na rubu ili blizu ruba vjeđe koji mehanički izvrće vjeđu.
- **Cikatricijalni ektropij** posljedica je ožiljkivanja kože nakon povrede ili upale.
- **Paralitički ektropij** nastaje nakon periferne pareze ili paralize n. facialis, što dovodi do gubitka funkcije m. orbicularis oculi i nemogućnosti zatvaranja oka (lagofthalmus) (slika 18).

U svih vrsta ektropija vjeđni se rasporak ne može u potpunosti zatvoriti, što dovodi do isušivanja površine spojnice i rožnice uz pečenje, crvenilo i žuljanje u oku.



Slika 17. Involutivni ektropij (vjeđa izvrnuta prema van)

Donji punktum izvrnut je prema van pa se suze prelijevaju preko ruba vjeđe po licu (epifora). Kao komplikacije mogu se pojaviti blefaritis, superficialni keratitis i ulkus rožnice.



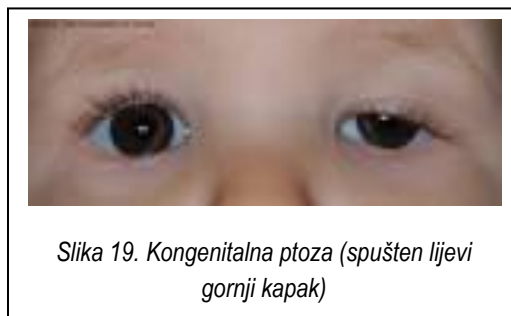Slika 18. Spastički ektropij s lagofthalmusom kao posljedica pareze facijalisa (n. VII)

Za privremeno ublažavanje simptoma primjenjuju se neutralne i antibiotske kapi i masti, a konačno izlječenje postiže se operativnim rekonstruktivnim zahvatom skraćivanja vjeđe.

15.4.7. Ptoza vjeđe

Ptoza vjeđe odnosi se na spuštenost gornje vjeđe ispod fiziološke razine u primarnoj poziciji oka, pri čemu je zjenični otvor djelomično ili potpuno prekriven.

Prema nastanku može biti **kongenitalna** zbog poremećaja u razvoju m. levator palpebrae sup. ili hipoplazije jezgre n. oculomotoriusa (slika 19) i **stečena**.



Slika 19. Kongenitalna ptoza (spušten lijevi gornji kapak)

U djece ptoza može zaklanjati vidnu os, što povećava rizik za nastanak ambliopije. Klasifikacija prema uzroku (tablica 1):

- **Aponeurotska** ptoza uzrokovana je defektima u aponeurozi m. levator palpebrae superioris. Najčešće je **involutivna**, kao posljedica procesa starenja. Gornja je vjeđa spuštena obostrano i asimetrično, uz pogoršanje ptoze tijekom dana. Kožna je brazda podignuta ili odsutna, funkcija m. levator palpebrae sup. najčešće je uredna.
- **Miogena** ptoza nastaje zbog poremećaja samog m. levatora palpebrae sup. ili zbog poremećaja na neuromuskularnom spoju. Najčešće je prvi znak neuromuskularne bolesti (Myasthenia gravis). Vjeđe su spuštene bilateralno i asimetrično, tijekom dana se pogoršava, a nakon odmora oporavlja.
- **Neurogena** ptoza najčešće je jednostrana, nastaje zbog disfunkcije n. oculomotoriusa (pareza n. III) ili simpatičkog plexusa (Hornerov sindrom – ptoza, mioza, enoftalmus).

- **Mehanička** ptoza nastaje zbog poremećene pokretljivosti gornje vjeđe, uz uredne funkcije n. oculomotoriusa i m. levator palpebrae superiorisa.
- **Traumatska** ptoza posljedica je tupe ili otvorene povrede gornje vjeđe.

Svaka novootkrivena ptoza zahtijeva multidisciplinarni pristup (oftalmološka, neurološka i radiološka obrada) da bi se potvrdila ili isključila brojna patološka stanja (malignitet, kongenitalne, neurološke bolesti).

Liječenje je kirurško te obuhvaća nekoliko operativnih tehnika na mišićima podizačima vjeđe. U djece je preporučljivo sanirati ptozu u predškolskoj dobi da bi se spriječio razvoj ambliopije.

Tablica 1. Anatomsko-etiolološka klasifikacija ptoza

Anatomsko-etiolološka klasifikacija	Najčešći uzroci
APONEUROTSKA	<ul style="list-style-type: none"> • involutivna • postoperativna • porođajna trauma
MIOGENA	<ul style="list-style-type: none"> • mijastenija gravis • mišićna distrofija • okularna miopatija • progresivna vanjska oftalmoplegija • jednostavna kongenitalna ptoza
NEUROGENA	<ul style="list-style-type: none"> • disfunkcija n. oculomotoriusa • Hornerov sindrom • Guillain-Barreov sindrom • jatrogeno nakon injekcije botulinum toksina

MEHANIČKA	<ul style="list-style-type: none"> • tumor vjeđe – bazocelularni i planocelularni karcinom, hemangiom, neurofibromatoza tip 1 • edem vjeđe • dermatohalaza
TRAUMATSKA	<ul style="list-style-type: none"> • kontuzija ili laceracija m. levatora i/ili aponeuroze vjeđe • ožiljak vjeđe

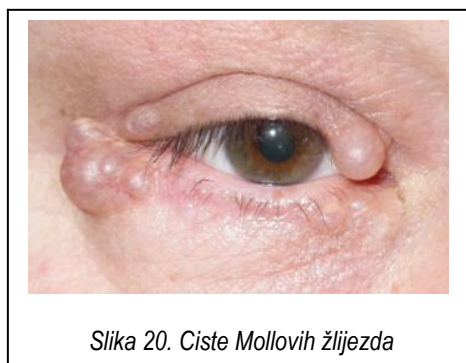15.5. TUMORI VJEDA

U koži periokularne regije mogu se pojaviti brojne benigne i maligne tvorbe koje se inače pojavljuju na koži drugih lokalizacija. Mogu potjecati od epidermisa, dermisa ili adneksa vjeđa. Anatomski smještaj i nemogućnost mnogostrukre rekonstrukcije vjeđe nakon operacije zahtijevaju patohistološku analizu svake novotvorine da bi se pravovremeno otkrio eventualni malignitet.

15.5.1. Dobročudni tumori vjeđa

15.5.1.1. Cista vjeđe

Cista vjeđe odnosi se na vrečasto proširenje Mollovih žlijezda, najčešće smješteno u kutevima oka (*slika 20*).

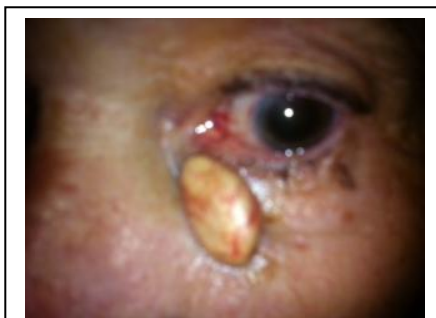

Slika 20. Ciste Mollovih žlijezda

Okruglastog je oblika, ispunjena bistrim vodenastim sadržajem. Liječi se kirurškom ekstirpacijom.

15.5.1.2. Aterom vjeđe

Aterom vjeđe dobroćudna je novotvorina vjeđe istih svojstava kao i bilo gdje drugdje na koži (slika 21).

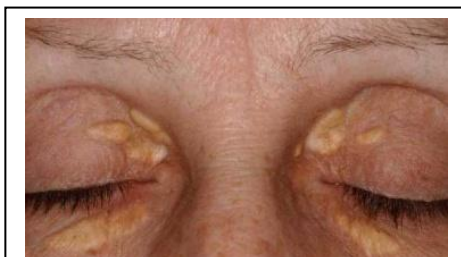

Slika 21. Aterom ispod donje vjeđe

Ispunjena je masnim stanicama i sadrži vezivnu čahuru. Liječi se ekstirpacijom sadržaja zajedno s čahurom.

15.5.1.3. Ksantelazma

Ksantelazma je dobroćudna tvorba kože vjeđa koja nastaje zbog lokalnog taloženja lipoproteina u dermisu (slika 22).



Slika 22. Obostrane ksantelazme gornjih i donjih vjeđa

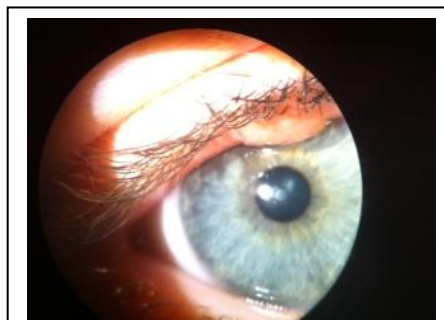Češće se pojavljuje u postmenopausalnih žena, može biti udružena s esencijalnom hiperlipidemijom ili sekundarnom hiperlipidemijom (dijabetes, bilijarna ciroza).

Obično je bilateralna i smještena u medijalnom kantsu gornje i donje vjeđe u obliku žućkasto-bijelih oštroograničenih plakova.

Liječenje je operativno, uz povećanu učestalost rekurencija.

15.5.1.4. Papilomi

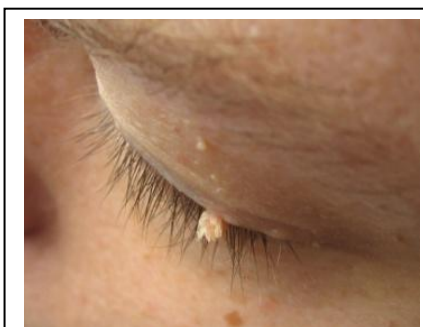Papilomi su najčešće dobroćudne novotvorine vjeđa (slika 23).



Slika 23. Papilom uz rub gornje vjeđe

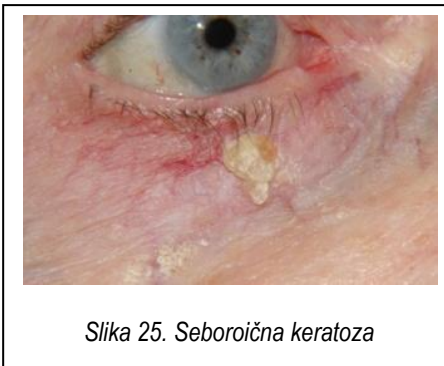U ovu skupinu ubrajamo sljedeće tvorbe:

- **Virusna bradavica** jest papilomatозна tvorba na koži i rubovima vjeđa uzrokovana humanim papiloma virusom (slika 24). Liječi se uništavanjem termokauterom ili krioterapijom. Veće tvorbe odstranjuju se operativno.



Slika 24. Virusne bradavice vjeđa

- **Seboroična keratoza** jest učestala periokularna tvorba u osoba starije životne dobi (slika 25). Može biti sesilna ili peteljkaasta, uz prisutnost pigmentacije i hiperkeratoze različitog stupnja. Veće tvorbe odstranjuju se kirurški.



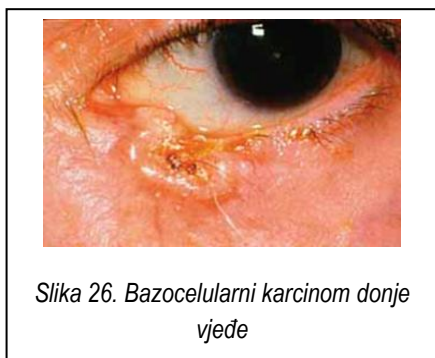Slika 25. Seboroična keratoza

- **Kornu kutaneum** ima oblik roga, a nastaje kao posljedica obilne hiperkeratoze. Tvorba se liječi operativno, uz nužnu patohistološku analizu zbog moguće alteracije u planocelularni karcinom.
- **Aktinička keratoza** jest prekanceroza koja nastaje zbog kronične izloženosti suncu. Pojavljuje su u obliku multiplih oštroograničenih eritematoznih hiperkeratotičnih plakova na koži vjeđa, češće u starijih osoba svjetlije puti. Liječi se kriodestrukcijom ili operativnom ekscizijom. Potrebna je patohistološka analiza zbog moguće maligne preobrazbe u planocelularni karcinom.

15.5.2. Zloćudne novotvorine vjeđa

15.5.2.1. Bazocelularni karcinom

Bazocelularni karcinom najčešća je (90 %) zloćudna novotvorina kože vjeđe (slika 26).



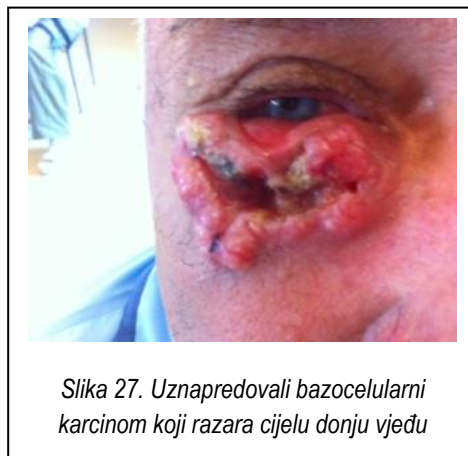Slika 26. Bazocelularni karcinom donje vjeđe

Svjetla put, kronična izloženost suncu i kronično oštećenje kože pridonose njegovu nastanku.

Najčešće je smješten na donjoj vjeđi, zatim u medijalnom kutu, gornjoj vjeđi i lateralnom kutu oka. Klinički može biti nodularni, noduloulcerativni i sklerozirajući.

Pojavljuje se kao bezbolni tvrdi čvorić uzdignutih rubova s vidljivim teleangiektazijama. Ubrzo nastaje centralni krater u kojem se nalazi ranica koja ne zacjeljuje (lat. *ulcus rodens*).

Tumor je spororastući i lokalno invazivan, ali ne daje udaljene metastaze. Raste multicentrično (u gnijezdima) i sklon je recidivima (slika 27).

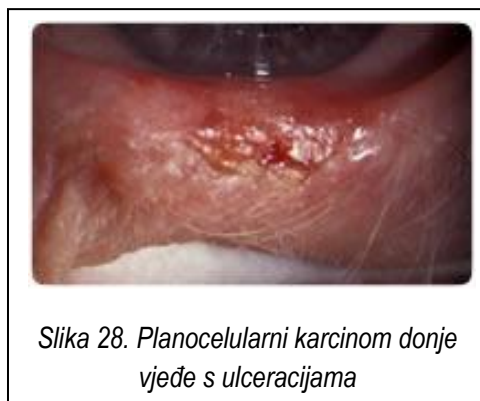

Slika 27. Uznapredovali bazocelularni karcinom koji razara cijelu donju vjeđu

Liječi se operativnim odstranjenjem s rubovima zdravog tkiva (3 – 4 mm). Kad tumor nije moguće radikalno odstraniti, primjenjuju se kriodestrukcija, radioterapija i kemoterapija.

15.5.2.2. Planocelularni karcinom

Planocelularni karcinom mnogo je rjeđi (5 %), ali je biološki mnogo agresivniji (slika 28).



Slika 28. Planocelularni karcinom donje vjeđe s ulceracijama

Lokalno je invazivan te se širi limfogeno, hematogeno i perineuralno (putem n. opticus intrakranijski).

Faktori rizika jesu starija dob, svijetla put, kroničnu izloženost suncu, postojeća premaligna lezija (aktinička keratoza, kornu kutaneum, keratoakantom) te imunodeficijencija.

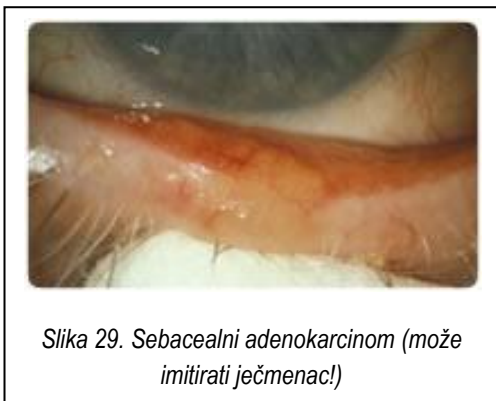Češće se pojavljuje na donjoj vjeđi i rubu vjeđe. Raste kao plak ili nodul s ljuskama, krustama i ulceracijama, može razoriti rub vjeđe uz madarozu.

Liječenje obuhvaća kiruršku eksciziju, radioterapiju i kemoterapiju. Potrebno je učiniti biopsiju sentinel limfnog čvora i eventualnu resekciju.

Rekurentne lezije liječe se širokom ekscizijom i nerijetko egzanteracijom orbite.

15.5.2.3. Sebacealni adenokarcinom

Sebacealni adenokarcinom rijedak je (3 – 5 %), izrazito zloćudan i potencijalno smrtonosan tumor (slika 29).



Učestaliji je u žena te u osoba starijih od 50 godina. Češće je lokaliziran na gornjoj vjeđi, može biti i multicentričan (raste u gnijezdima).

Obično nastaje iz Meibomovih žlijezda, a vrlo rijetko iz Zeisovih žlijezda te žlijezda lojnica karunkule i obrva.

Lokalno je invazivan, širi se intraepidermalno (pagetoidno – može zamijeniti kožu, spojnicu i rožnicu), limfogeno i hematogeno.

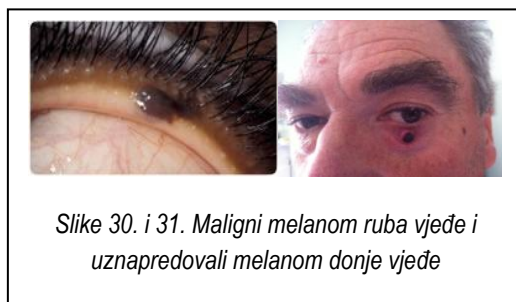Klinički može izgledati kao solitarni žućkasti nodul koji nalikuje na halacion ili kao difuzna lezija ruba vjeđe koja podsjeća na kronični blefarokonjunktivitis.

Liječi se širokom ekscizijom, uz moguću kriodestrukciju te lokalnu i sistemsku kemoterapiju.

Radioterapija nije prikladna jer je tumor radiorezistentan.

15.5.2.4. Maligni melanom

Maligni melanom čini manje od 1 % maligniteta vjeđa, ali je potencijalno smrtonosan (slike 30 i 31).



Klinički i morfološki ne razlikuje se od melanoma drugih lokalizacija.

Bijela rasa, svijetla put, kronična izloženost suncu, genetska sklonost i faktori okoliša pridonose njegovu nastanku.

Može nastati iz postojećeg melanocitnog nevusa ili *de novo*.

Na vjeđi se najčešće pojavljuju **lentigo maligni melanom** i **nodularni melanom**.

Klinički može izgledati kao različito pigmentirana asimetrična lezija kože nepravilnih rubova.

Na površini mogu biti prisutni hiperkeratoza, ulceracije i krvarenja. Širi se vertikalno u dubinu, limfogeno i hematogeno.

Liječi se kirurški širokom ekscizijom, preporučuje se zdravi rub minimalno 10 mm, no zbog očuvanja bulbusa i funkcije vjeđa većina operatera uzima 4 – 5 mm.

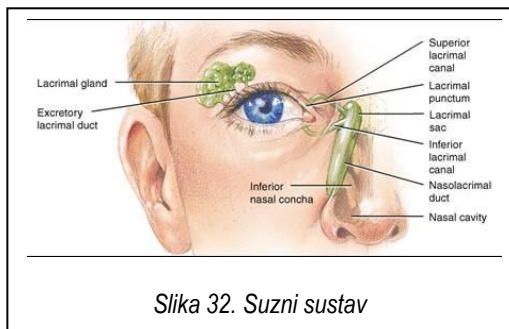
Kriodestrukcija, radioterapija i kemoterapija mogu se primijeniti ovisno o tipu melanoma i dubini invazije tumora.

Potrebno je učiniti biopsiju sentinel limfnog čvora te eventualnu resekciju. Potpuna dijagnostička obrada radi otkrivanja sekundarizama potrebna je kod melanoma debljih od 1,5 mm.

Dublja invazija i nodularni oblik imaju najlošiju prognozu.

15.6. BOLESTI SUZNOG SUSTAVA

Suzni sustav dijelimo na **sekrecijski dio**, koji čini suzna žlijezda i akcesorne suzne žlijezde, **zaštitni dio**, koji čini suzni film, i **ekskrecijski dio** koji čini odvodni sustav (punktumi, kanalikulusi, suzna vreća i nazolakrimalni kanal) (slika 32).



Slika 32. Suzni sustav

15.6.1. Poremećaji lučenja suza

Poremećaji lučenja suza dijele se na sindrome suhog i suznog oka.

15.6.1.1. Sindrom suhog oka

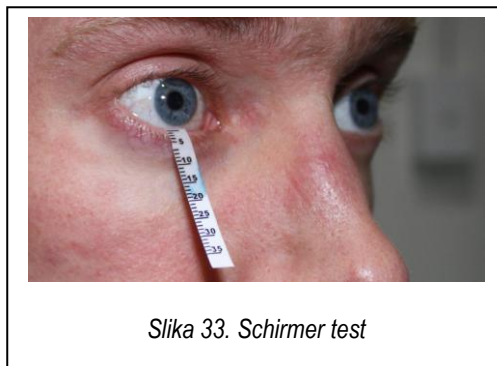Uzrokuje ga smanjen volumen suza ili neravnomjeran raspored suza po površini oka zbog smanjenog treptanja, nepravilnog položaja vjeđa ili oštećenja površine rožnice.

Klinički se manifestira osjećajem stranog tijela u oku (pacijent navodi da osjeća kao da ima pijesak u oku), pečenjem, žarenjem, pojačanom osjetljivošću na svjetlo te posljedičnim zamućenjem vida.

Najčešće se javlja kod starijih osoba, žena u menopauzi, no sve je češći i u mlađoj populaciji.

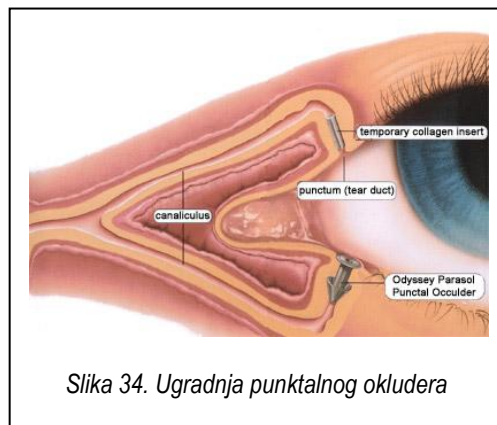
Neke sistemske bolesti, poput reumatoidnog artritisa, Sjogrenova sindroma i bolesti štitne žlijezde, te lijekovi, poput antihistaminika, beta blokatora, oralnih kontraceptiva i antidepresiva, mogu uzrokovati smanjeno izlučivanje suza i tada govorimo o **hiposekrecijskom obliku** sindroma suhog oka.

Drugi, **hiperevaporativni oblik** sindroma suhog oka nastaje zbog pojačanog isparavanja suza uslijed nepravilnog položaja i oblika vjeđa (entropij, ektropij, pareza n. facijalisa s posljedičnim lagofthalmusom) ili kronične iritacije oka uzrokovane načinom života (nošenje kontaktnih leća, dugotrajni rad za računalom, obrada tekstila, boravak u zadimljenom prostoru).



Slika 33. Schirmer test

Dijagnostika uključuje pregled na biomikroskopu uz TBUT (engl. *tear break up time*) test kojim se provjerava stabilnost suznog filma te Schirmer test kojim se utvrđuje izlučivanje suza (slika 33).



Slika 34. Ugradnja punktalnog okludera

U liječenju se primjenjuju zaštitni lubrikanti u obliku kapi (umjetne suze) i gelovi za zaštitu

površine oka, a moguća je i primjena punktalnih okludera (slika 34) koji mehanički usporavaju izlučivanje suza kroz ekskrecijski dio sustava.

15.6.1.2. Sindrom suznog oka

Naziv epifora označava prelijevanje suza preko vječnog ruba, a pacijenti najčešće navode da im pojačano suzi iz oka. Prekomjerno suženje može nastati zbog pojačanog lučenja ili smetnji u otjecanju kroz odvodni sustav.

Najčešći su uzroci pojačanog lučenja suza strano tijelo te iritacija kod sindroma suhog oka (gdje se suženje javlja refleksno i entropij s trihijazom), a smetnje u otjecanju suza najčešće su uzrokovane upalom i traumom.

Pregledom na biomikroskopu potrebno je otkriti uzrok, a liječenje je etiološko.

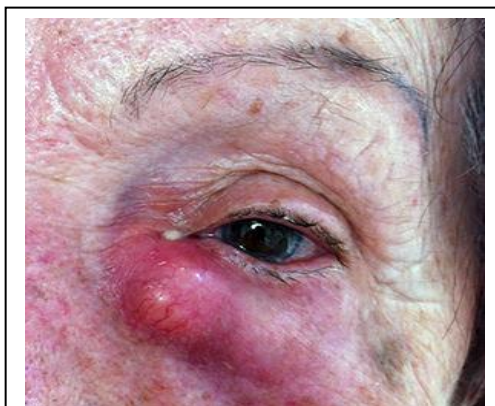
15.6.2. Upale suznog sustava

Pod upale suznog sustava kategoriziraju se dakriocistitis i dakrioadenitis.

15.6.2.1 Dakriocistitis

15.6.2.1.1. Akutni dakriocistitis

Akutni dakriocistitis jest akutna upala suzne vrećice uzrokovana sekundarnom bakterijskom infekcijom (stafilokok i streptokok) u kombinaciji s opstrukcijom nazolakrimalnog kanala (slika 35).



Slika 35. Dakriocistitis

Učestalije se javlja u žena starije životne dobi.

Klinički se vidi otečena, bolna i crvena suzna vrećica, a pritiskom na nju dobije se gnojni sadržaj kroz donji punktum.

Može biti praćen simptomima poput febriliteta, općeg lošeg stanja i glavobolje. Dijagnoza je klinička.

Ponekad se dogodi spontana perforacija dakriociste, no u većini slučajeva potrebna je kirurška incizija i evakuacija gnojnog sadržaja, uz sistemsku primjenu antibiotika.

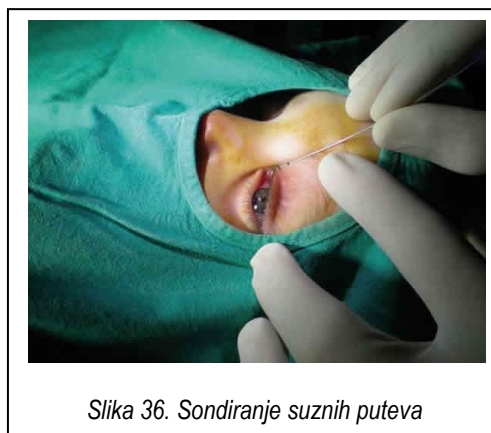15.6.2.1.2. Kronični dakriocistitis

Kronični dakriocistitis je kronična upala suzne vrećice koja nastaje kao posljedica opstrukcije nazolakrimalnog kanala. Klinički se očituje kao perzistentna bezbolna oteklina u području suzne vrećice, uz izostanak znakova akutne upale.

Može se pokušati liječiti sondiranjem i proštrcavanjem suznih puteva, no najčešće je potrebno operativno liječenje (dakriocistorinostomija) kojim se uspostavlja uredna prohodnost odvodnog sustava.

15.6.2.1.3. Novorođenački dakriocistitis

Novorođenački dakriocistitis javlja se zbog prirodene stenozе nazolakrimalnog kanala.



Slika 36. Sondiranje suznih puteva

Očituje se kao crvenkasta oteklina u području suzne vrećice, a pritiskom na nju dobije se sluzavognojni sekret u medijalnom očnom kutu.

Liječi se masažom suzne vrećice (uz primjenu lokalne antibiotske terapije) do prve godine

života djeteta, kad najčešće prolazi zbog spontanog otvaranja Hasnerove valvule.

Ako se to ne dogodi, liječi se sondiranjem i proštrcavanjem suznih puteva (*slika 36*), a u najtvrdokornijim slučajevima operativno.

15.6.2.2 Dakrioadenitis

Dakrioadenitis (lat. *dacryoadenitis*) jest upala suzne žlijezde. Dijeli se na **akutni i kronični**.

Akutni je najčešće uzrokovan bakterijskim ili virusnim infekcijama, a **kronični** može biti posljedica drugih bolesti, kao npr. sarkoidoze i bolesti štitne žlijezde.

Simptomi su: edem na temporalnom dijelu gornje vjeđe, bol, epifora, povećanje preaurikularnih limfnih čvorova.

Liječenje je etiološko (ovisno o uzroku). Kod većine oboljelih liječenje je uspješno i dovodi do potpunog oporavka.

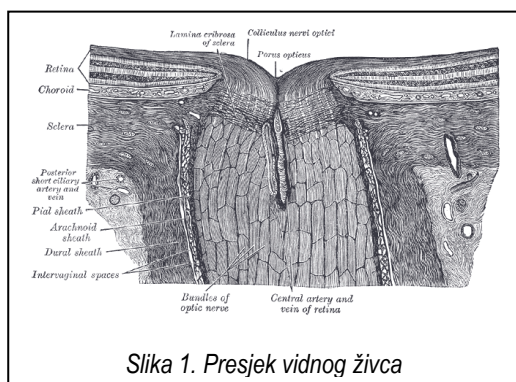
16. NEUROOFTALMOLOGIJA

Branimir Cerovski

16.1. BOLESTI VIDNOG ŽIVCA

Vidni je živac jedinstven. Postoji 2,2 do 2,4 milijuna aksona u dvama vidnim živcima čovjeka, a svaki akson potječe iz jedne jedine mrežničke ganglijske stanice.

To je oko 42 % svih vlakana koji ulaze ili izlaze iz središnjeg živčanog sustava. Kada se tome dodaju štapići i čunjići, sveukupni broj senzornih jedinica koje prenose vidne informacije mozgu značajno raste (slika 1).



Slika 1. Presjek vidnog živca

U tradicionalnom se smislu vidni živac dijeli na četiri segmenta (slika 2):

- **intraokularni**
- **intraorbitni**
- **intrakanalikularni**
- **intrakranijski**

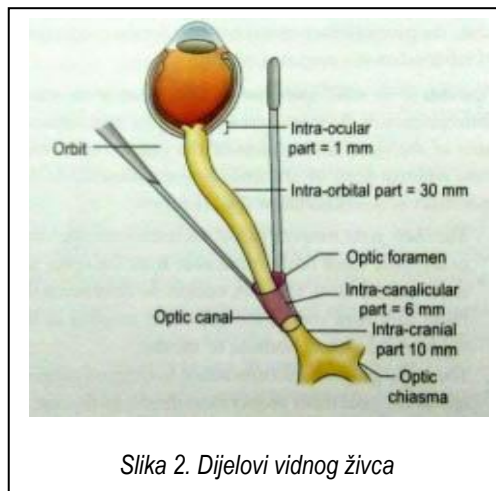
Nemijelinizirani intraokularni dio (papila) možemo podijeliti na tri dijela:

- **unutarnji retinski ili sloj živčanih vlakana**
- **srednji horioidni**
- **vanjski skleralni**

Intraorbitni dio vidnog živca proteže se od bjeloočnice do prednjeg dijela optičkog kanala.

Leži u obliku izduženog S i dugačak je 20 – 30 milimetara, što je duljina veća od one između oka i optičkog kanala.

Ta prekomjerna dužina samog živca omogućuje slobodu rotacije očne jabučice tako da živac tijekom rotacije očne jabučice nije zategnut niti napet.



Slika 2. Dijelovi vidnog živca

16.1.1. Edem papile

Većina oftalmologa rezervira izraz edem papile za obostrano elevirani optički disk koji je rezultat povišenog intrakranijskog tlaka i to se pretežno imenuje kao zastojna papila (*papilla stagnans*) (slika 3).

Oftalmoskopska slika edema papile varira ovisno o trajanju otekline diska.

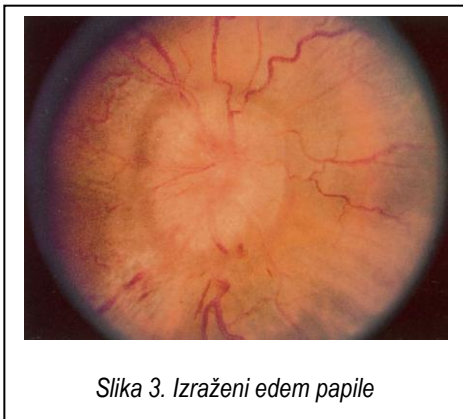
Obično se dijeli u tri faze:

- **rani edem papile:** postoji minimalna hiperemija papile, rana opacifikacija sloja živčanih vlakana i odsutnost spontane venske pulzacije
- **akutni ili potpuno razvijeni edem papile (slika 3):** znakovima ranog edema dodaju se krvarenja ili eksudacije
- **kronični edem papile:** krvarenja i eksudati rijetki su, međutim na papili se zamjećuju kapilarne teleangiektazije (iako mogu nestati pri jenjavanju otekline diska)

Vidna je oštrina kod akutnog oblika zastoje papile normalna ako nije pridružen edem makule, i time se može razlikovati od edema papile kod patologije samog vidnog živca u papilitisu, prednjoj ishemičkoj optičkoj neuropatiji, itd.

Također se može razlikovati i po tome što se zastoja papila u pravilu manifestira obostrano, dok je optička neuropatija češće unilateralna.

Osnovni je interes kliničara razlučiti zastoju papilu od procesa samog optikusa. Dijagnoza prave zastoje papile pripada u medicinski hitna stanja. Takvog bolesnika treba bez odlaganja medicinski, tj. neurološki, opservirati.



16.1.2. Optička neuropatija

Dijagnoza optičke neuropatije zasnovana je na kliničkim parametrima. Klinička su obilježja optičke neuropatije sljedeća:

- pad vidne oštrine
- oštećenje kolornog vida
- ispadi vidnog polja
- ipsilateralni relativni aferentni pupilarni defekt u unilateralnoj afekciji
- disocijacija zjenične reakcije na svjetlo i blizinu u bilateralnim i simetričnim afekcijama
- edem papile vidnog živca ili atrofija papile (iako vidni živac može biti normalnog izgleda u retrobulbarnoj optičkoj neuropatiji)

Etiologija može biti hereditarna, inflamacijska, ishemička, demijelinizirajuća, kompresivna te metabolička, odnosno toksička.

16.1.3. Optički neuritis

Optički neuritis (ON) općeniti je izraz za optičku neuropatiju idiopatske, inflamacijske, infekcijske ili demijelinizirajuće etiologije.

Ako je oftalmoskopski nalaz oteklina vidnog živca, koristi se izraz papilitis ili anteriorni ON, a ako je vidni živac normalnog oftalmoskopskog izgleda, naziva se retrobulbarni ON.

Osim akutnog oblika, postoji i kronični te asimptomatski oblik ON-a.

Tipični optički neuritis udružen je s multiplom sklerozom (MS), odnosno tretira se kao demijelinizirajući klinički izolirani sindrom (CIS) s rizikom konverzije u MS.

U ovom tekstu usredotočit ćemo se na akutni tipični MS-ON oblik.

Incidencija unilateralnog ON-a diljem svijeta varira od 0,94 do 2,18 na 100 000 stanovnika godišnje.

Većina bolesnika s akutnim tipičnim optičkim neuritisom ima između 20 i 50 godina, tj. najčešće oko 30 godina.

Učestalost u žena veća je nego u muškaraca.

Glavni simptom jest gubitak vida koji je obično nagao, tijekom nekoliko sati ili dana.

Opseg gubitka vida vrlo je različit i može doći do sljepoće.

Dan ili dva prije početka slabljenja vida, paralelno s početkom ili malo nakon njega, bolesnici se mogu tužiti na bolove oko, iza ili iznad oka, posebice pri pokretanju oka.

Procjenjuje se da je bol vrlo česta, a prema nekim izvješćima javlja se u gotovo 90 % slučajeva.

Kolomi je vid uvijek oštećen, a ispadi vidnog polja u bolesnika s ON-om variraju unutar širih granica. Pretežito primarni defekt jest centralni ili cekocentralni (kada je zahvaćeno i područje slijepe pjege) skotom.

Relativni aferentni pupilarni defekt (RAPD) gotovo uvijek postoji u bolesnika s unilateralnim,

bilateralnim ili asimetričnim ON-om.

U mnogim istraživanjima autori ne komentiraju izgled diska, a tamo gdje se to analizira postoji približno 20 do 40 % bolesnika s nekim stupnjem otekline diska.

Prema našem iskustvu, stupanj edema diska nije u korelaciji s težinom oštećenja vida.

Dijagnoza ON-a ponajprije je klinička i provode se jednostavni postupci koje može obaviti liječnik u ambulanti, a to su ispitivanje anamneze, vidne oštine, kolornog vida te reakcije zjenice na svjetlost.

Osim tih postupaka postoje i složenije metode za koje je potrebno više znanja, vremena i složenije opreme.

To su testiranje vidnog polja i vidni evocirani potencijali, u čemu aktivno sudjeluju educirane medicinske sestre.

Kompjuterizirana tomografija (CT) mozga više se ne propisuje. Međutim, magnetska rezonancija (MR) važan je pokazatelj za asocijaciju s multiplom sklerozom (MS).

Esencijalni patološki proces jest demijelinizacija s ranim aksonskim oštećenjem te postoji sličnost s MS lezijama mozga.

Današnji zlatni standard liječenja akutnog MS-ON-a jest uporaba steroida koja započinje davanjem visokih doza (10 mg/kg tjelesne težine) kroz tri dana, nakon čega slijede farmakološke doze (1 mg/kg) do sveukupno 14 dana.

Suradnja medicinske sestre vrlo je značajna radi uočavanja eventualnih komplikacija liječenja.

Dosadašnja istraživanja ukazuju na to da, iako nemaju dugotrajnog učinka na oporavak vida, steroidi i imunomodulirajući lijekovi mogu igrati ulogu u odgodi rizika pojavljivanja i težine MS-a nakon optičkog neuritisa.

16.1.4. Ishemička optička neuropatija

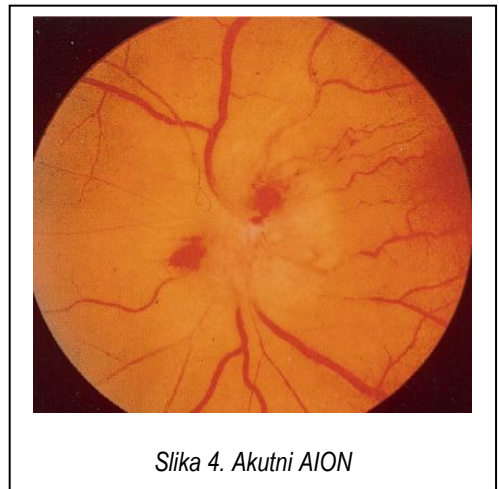
Ishemička optička neuropatija (ION) jedan je od čestih uzroka sljepoće stanovništva srednje i starije dobi, iako nijedna dob nije pošteđena. Radi se o infarkciji glave vidnoga živca, a klinički predstavlja spektar različitih bolesti.

Dolazi u šest kliničkih oblika:

- **anteriorni** (češći)
 - arteritički
 - nearteritički
 - klasični
 - incipijentni
- **posteriorni**
 - arteritički
 - nearteritički
 - kirurški

Edem papile obično je difuzan i, kada postoji, stanje se naziva prednja ili anteriorna ishemička optička neuropatija (AION) (*slika 4*).

Kada se u akutnoj fazi bolesti ne registrira edem papile, stanje se naziva posteriorna ishemička optička neuropatija (PION).



Slika 4. Akutni AION

16.1.5. Nearteritička ishemička optička neuropatija

Nearteritička ishemička optička neuropatija (NION) klinički je obilježena iznenadnim, unilateralnim oštećenjem vida u bolesnika srednje do starije životne dobi (40 do 80 godina).

Testiranje vidnog polja pokazuje ispade snopa živčanih vlakana (centralni, cekocentralni, lučni, altitudinalni), a pregledom zjeničnih reakcija nalazi se aferentni pupilarni defekt te vrlo često edem papile.

Oftalmoskopski se često nađe tzv. mala papila s

malom ekskavacijom (engl. *disc at risk*).

Iako je za ovaj tip oštećenja vidnog živca tipičan iznenadni napadaj i odsutnost progresije oštećenja vida, u manjem postotku neareritičkog AION-a vid se nastavlja pogoršavati u daljnjih 6 tjedana.

Progresija nakon 48 sati nije rijetka, no nema jasnih izvješća u kolikom se postotku vid pogoršava na dulje razdoblje. U 25 – 50 % bolesnika incidencija napadaja drugog oka pojavljuje se unutar 5 godina (slika 4).

Metode evaluacije neareritičke ishemičke optičke neuropatije jesu ponajprije osnovne oftalmološke metode (vid, vidno polje, zjenične reakcije, oftalmoskopija), uz dopunske kliničke pretrage koje vode računa o najčešćim udruženim stanjima odnosno čimbenicima rizika (arterijska hipertenzija i hipotenzija, diabetes mellitus, arterioskleroza, ateroskleroza, hiperlipidemija i ishemičke srčane bolesti).

Od precipitirajućih čimbenika rizika valja istaknuti noćnu arterijsku hipotenziju koja je fiziološki fenomen, no može također nastati pod utjecajem večernjeg uzimanja antihipertenziva. Veliki entitet koji se mora isključiti je arteritis divovskih stanica.

Pretragu sedimentacije i druge pretrage za evaluaciju ovoga entiteta treba primijeniti u svih bolesnika iznad 50 godina.

Bolesnike s atipičnim obilježjima treba evaluirati kao optičku neuropatiju nepoznate geneze.

U liječenju neareritičke ishemičke optičke neuropatije nema suglasnosti oko učinkovitog liječenja, no ponovno se ističe vrijednost sustavnog liječenja steroidima te se procjenjuje važnost intravitrealne aplikacije triamcinolon acetonida i bevacizumaba.

Stavovi nisu jedinstveni te mnogi zastupaju mišljenje da nijedno liječenje nije adekvatno.

S druge strane, bolesnici s malignom hipertenzijom u kojih se krvni tlak jako snizi mogu također biti u položaju rizika za precipitiranje napadaja na drugom oku, kao i oni u kojih zbog preagresivnog liječenja hipertenzije dođe do akutne i/ili noćne hipotenzije.

16.1.6. Arteritička ishemička optička neuropatija

Arteritis divovskih stanica (engl. GCA – *giant cell arteritis*) ili temporalni arteritis jest inflamatorna vaskulopatija starijih osoba koja zahvaća srednje i velike arterije.

Može se javiti s brojnim sustavnim i očnim manifestacijama.

Mi ćemo se usredotočiti na očne manifestacije, dijagnozu i liječenje.

GCA obično uzrokuje oštećenje vida nalik ION-u.

U svih bolesnika s AION-om starijih od 50 godina valja sumnjati na temporalni arteritis. Indeks sumnje povećava se porastom broja tipičnih obilježja.

Od mnogih znakova specifičnost, od 90 do 100 % mogla bi postići skupina koja uključuje visoku sedimentaciju, glavobolju i osjetljivost skalpa, klaudikaciju čeljusti, svježe i teško oštećenje vida, abnormalni nalaz biopsije temporalne arterije, reumatsku polimijalgiju i dobar odgovor na steroidnu terapiju.

Bolesnici s arteritičkom ishemičkom optičkom neuropatijom uobičajeno imaju teže oštećenje vida nego oni s neareritičkim oblikom te je često vidna oštrina slabija od registriranja pokreta rukom.

Oštećenje vida može biti povezano ne samo s teškom ishemijom vidnog živca, nego također i s dodatnim učinkom ishemije mrežnice i žilnice.

Poput vidne oštine, i vidno je polje zahvaćeno opsežnijim ispadima nego u neareritičkom obliku.

Zahvaćena papila vidnog živca obično pokazuje mliječni ili blijedi edem, iako se katkada može naći i hiperemija papile.

U peripapilarnom području mogu se vidjeti i *cotton wool* eksudati, kao i plamičasta krvarenja.

U akutnoj fazi oštećenja vida u liječenju temporalnog arteritisa uključujemo 1 do 2 g metilprednizolona dnevno u infuziju, do oporavka vida odnosno 5 dana, a potom nastavljamo s farmakološkim dozama do 2 tjedna, odnosno do normalizacije simptoma i snižavanja sedimentacije.

Liječenje se kontinuirano nastavlja niskim dozama metilprednizolona tijekom 6 mjeseci ili dulje, u suradnji s internistom reumatologom, vodeći računa o mogućim nuspojavama i komplikacijama ovoga liječenja.

Važna je uloga medicinske sestre u provođenju liječenja i zapažanja mogućih nuspojava.

16.1.5. Toksično i metaboličko oštećenje vidnog živca

Brojne toksične tvari mogu oštetiti vidni živac.

Postoje izvješća o izloženosti takvim tvarima na radnim industrijskim mjestima, a tu su i razni lijekovi te nerijetko abuzus alkohola i nikotina.

Klinički profil nutritivne optičke neuropatije vrlo je sličan toksičnoj neuropatiji pa neki autori oštećenje vidnog živca alkoholom i nikotinom svrstavaju u toksične, a drugi u nutritivne odnosno metaboličke neuropatije.

Unatoč nedostatnom razumijevanju patofizioloških mehanizama, kliničar mora znati prepoznati štetne učinke tih stanja na vidni živac.

Tvari koje se povezuju s nastankom ove kliničke slike jesu metanol, kloramfenikol, toluen, olovo, streptomycin, izoniazid, kinin, talium, a u kliničkoj je praksi vrlo istaknut i etambutol.

Taj tip optičke neuropatije obilježen je bezbolnim, progresivnim, bilateralnim i simetričnim zahvaćanjem papilomakularnog snopića, uz nastanak centrocekalnih skotoma, oštećenja kolornoga vida i slabljenja vidne oštrine.

Iako je slabljenje vida postupno, bolesnici katkada izvještavaju o relativno iznenadnom zamagljenju ili gubitku sposobnosti vidne funkcije, vjerojatno kada ona padne ispod uporabne razine.

Oni opisuju da točku koju gledaju vide zamagljeno u središtu, a okolinu zapažaju bolje, dok su boje nekako prljave.

Dijagnoza u početku nije posve jasna ako kliničar ne poveže kliničku sliku oslabljene vidne oštrine i tipično oštećenog vidnog polja s potrebom dobivanja točne anamneze.

16.1.6. Traumatska optička neuropatija

Traumatska ozljeda vidnog živca obično se javlja povezana s traumom glave različitoga intenziteta sile.

Poznato je da tupa ozljeda glave može dovesti do slabljenja vida ili gubitka vida uslijed oštećenja vidnog živca i onda kada se stupanj i opseg ozljede glave čine beznačajnima. Promjene u vidnom živcu nakon traume glave istraživači obično klasificiraju u intraokularnom, intraorbitnom, intrakanalikularnom i intrakranijskom dijelu, kao primarne i sekundarne lezije.

U kliničkoj slici potrebno je pažljivo evaluirati pupilarni odgovor na izravno osvjettljenje, po mogućnosti u svim kvadrantima kod unilateralnog i kod asimetričnog zahvaćanja.

Vidno polje pokazuje pretežito centralni skotom i ispade snopa živčanih vlakana kod unilateralne afekcije, dok kod bilateralne afekcije obično postoji suženje vidnog polja s depresijom odozgo.

Nadalje se mogu naći hemianopski defekti – bitemporalni i homonimni.

Oftalmoskopski je, kod posteriornog oštećenja vidnog živca, papila u akutnoj fazi normalnog izgleda.

16.1.7. Oštećenja vida uzrokovana lezijama hijazme

Poznato je da se gotovo 25 % svih tumora mozga pojavljuje u području hijazme i da se gotovo polovica tih bolesnika žali na zamagljenje vida.

Drugi uzroci kompresije hijazme, uključujući traumu i aneurizme, relativno su rijetki.

Glavni i katkada jedini simptom sporo rastućeg tumora jest progresivno oštećenje vida.

U kliničkoj slici razlikujemo simptome i znakove sindroma hijazme.

Simptomi su oštećenje vida, pojava diplopija, glavobolja i endokrina disfunkcija, a znakovi su oštećenja vidnog polja te katkada *seesaw nistagmus*.

Pad vida primarni je simptom kompresije hijazme.

Sporo rastuća neoplazma proizvodi postupno i bezbolno oštećenje vida koje progredira mjesecima ili godinama prije nego se otkrije.


Rijetko se oštećenje vida može javiti vrlo brzo i progresivno ili čak kao apopleksija.

Apoplektično oštećenje vida ukazuje na brzu ekspanziju tumora zbog infarkcije ili krvarenja.

Glavobolja je istaknuta tegoba u bolesnika s perihijazmatskim masivnim lezijama i pacijenti ju obično lociraju frontalno, što se pripisuje rastezanju selarne dijafagme.

Perimetrija je ključ za kliničku dijagnozu bolesti hijazme. Najčešći su bitemporalni ispadi vidnog polja (oko 70 %) (slika 5), potom kombinirani skotomi i homonimne hemianopsije, dok su prehijazmatske lezije znatno rjeđe.

Medicinske sestre/tehničari koje su educirane za testiranje vidnog polja vrlo su bitne u timu koji dijagnosticira leziju hijazme.



Slika 5. Bitemporalni ispad vidnog polja

16.1.8. Oštećenja vida uzrokovana lezijama vidnog trakta, radijacije ili vidnog korteksa

Optički trakt i vidna sfera mogu biti zahvaćeni raznim patološkim procesima (obično vaskularnim ili neoplastičkim) i traumom glave.

Vidna oštrina rjeđe je zahvaćena zbog obostrane zastupljenosti makularnih vlakana.

Vidno polje pokazuje tipično kontralateralne potpune homonimne hemianopske ispade ili kvadrantne homonimne hemianopske ispade.

Na papili vidnog živca najčešće nema promjena.

16.1.9. Atrofija vidnog živca

Atrofija vidnog živca nije bolest već morfološka posljedica bilo koje bolesti koja oštećuje ganglijske stanice i aksone. Atrofija vidnog živca prema tome je krajnji rezultat bolesti ili ozljede vidnog živca ili nekih bolesti mrežnice (npr. pigmentna distrofija mrežnice te distrofija štapića i čunjića). Glavni simptom optičke atrofije jest oštećenje centralnog ili perifernog vida.

16.1.10. Tumori vidnog živca

Retinoblastom i maligni melanom žilnice mogu se širiti i zahvatiti vidni živac, no primarni tumori vidnog živca rijetki su.

16.1.10.1. Melanocitom papile vidnog živca

Melanocitom papile vidnog živca jest jako pigmentirani nevus koji se obično javlja u donjem temporalnom dijelu papile, iako može prekriti i cijelu njezinu površinu.

Pretežno se pojavljuje u jako pigmentiranih pojedinaca. U pravilu je benignan, tj. ima niski maligni potencijal.

16.1.10.2. Gliom

Juvenilni gliomi obično se javljaju u prvom desetljeću života kao astrocitni hamartomi.

Orbitni dio vidnog živca zahvaćen je u polovice bolesnika i tada obično zahvaća i područje hijazme.

Oštećenje vida pojavljuje se neovisno o lokalizaciji tumora.

Gotovo polovica bolesnika s juvenilnim gliomom ima neurofibromatozu.

Kod odraslih su gliomi brzo progresivni maligni astrocitomi (glioblastom), javljaju se u srednjoj odrasloj dobi i završavaju smrću unutar 2 godine.

Tumori nisu vezani za juvenilne gliome.

16.1.10.3. Meningeom

Stvara ptozu, atrofiju vidnog živca i oštećenje vida. Neurofibromatoza se nalazi u približno 16 % bolesnika, ali predominantno u žena.

16.2. ZJENICA I ZJENIČNE NENORMALNOSTI

Zjenica ima mnoge funkcije.

Regulira količinu svjetla koja ulazi u oko. Time što se ne dilatira u potpunosti, smanjuje sferičnu i kromatsku aberaciju koju inducira periferija leće. Sužavanjem zjenice raste dubina fokusa.

Zjenica je središnji otvor šarenice.

Veličinu zjenice kontroliraju suprotne akcije dvaju mišića, oba nastala iz neuroektoderma sekundarnog optičkog mjehurića: sphincter pupillae (n. III parasimpatikus) i dilatator pupillae (simpatikus).

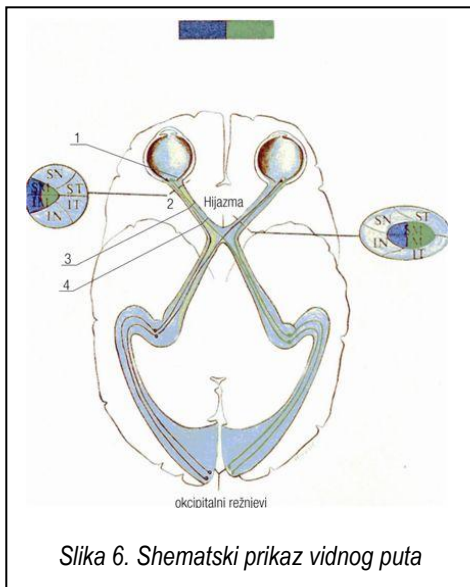
Normalna je zjenica okrugla, regularna oblika i gotovo jednake veličine.

Često mogu postojati fiziološke razlike u veličini (fiziološka anizokorija).

Svaka zjenica smještena je malo ispod i nazalno u odnosu na centar rožnice.

Zjenice su sužene u dojenčadi i u starijoj životnoj dobi, a svoju maksimalnu veličinu imaju tijekom djetinjstva i puberteta.

Aferentni pupilarni defekt (najčešća kratica jest RAPD: relativni aferentni pupilarni defekt) pojavljuje se pri oštećenjima prednjeg vidnog puta prije hijazme (slika 6).



Karakteriziraju ga smanjena amplituda zjenične svjetlosne reakcije, produljen period latencije i

proširenje zjenice pri kontinuiranom osvjetljenju. Bolesnici s ovim poremećajem osjećaju smanjenje svjetlosne osjetljivosti na zahvaćenoj strani, što ukazuje na poremećaj provođenja. Zjenice su jednake veličine.

Test za otkrivanje aferentnog pupilarnog defekta metoda je naizmjeničnog osvjetljavanja jednog i drugog oka, a izvodi se vrlo jednostavno.

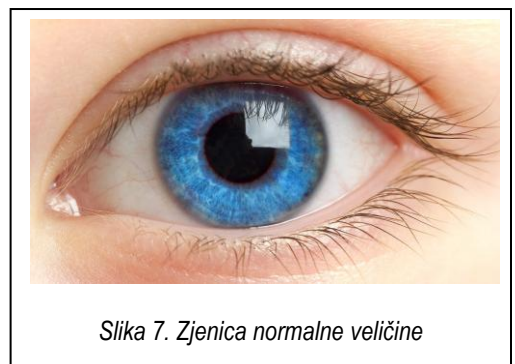Dokazivanje aferentnog pupilarnog defekta najkorisnije je kod optičkog neuritisa. Pomaže u razlikovanju oštećene vidne oštine u optičkom neuritisu od cistoidnog makularnog edema ili centralne serozne retinopatije.

Bolesnici sa strabizmom i sličnim tipovima ambliopije imaju gotovo normalne zjenične reflekse, dok bolesnici s konverzivnom reakcijom ili agravacijom oštećenja vida imaju normalne zjenične reflekse.

16.2.1. Simptomi i znakovi zjeničnih nenormalnosti

Glavni simptomi koji se javljaju uslijed nenormalnosti zjenice povezani su s njezinom funkcijom dijafragme koja kontrolira količinu svjetla koja ulazi u oko.

Kada je zjenica proširena, u oko ulazi približno 50 puta više energije nego kada je sužena. Proširenje i suženje događa se konstantno u normalnom oku, kao odgovor na količinu svjetla koje stimulira mrežnicu.



Znakovi zjeničnih nenormalnosti pokazuju se u zjeničnom obliku, položaju i odgovoru na stimulaciju (slika 7).

Zjenice su obično jednako velike i slično reagiraju na stimulaciju.

Izobličenje i iregularnost zjenice mogu biti uzrokovani bolešću ili ozljedom šarenice.

Kod razlike u veličini zjenica (anizokorija) ili u poremećaju zjeničnih refleksa potrebno je utvrditi radi li se o lokalnoj nenormalnosti šarenice ili o prekidu simpatičke odnosno parasimpatičke eferentne inervacije.

16.2.2. Kongenitalne nenormalnosti

U **aniridiji** je šarenica rudimentarna i oko izgleda posve crno bez šarenice.

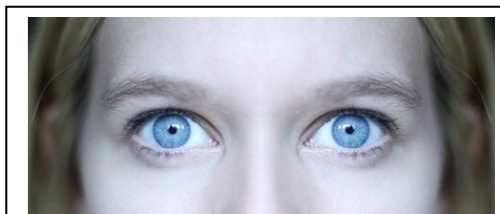
Kolobom šarenice može nastati kao posljedica greške kod zatvaranja retinske fisure i nastanka tipičnih defekata vidnog živca i žilnice.

Puno je češći jednostavni kolobom šarenice u kojem nedostaje jedan ili više slojeva šarenice u lokaliziranom području, te može biti proširen, djelomično ili potpuno, na zrakasto tijelo.

Zjenica je nerijetko kruškolika izgleda zbog nedostatka šarenice, no u normalnom dijelu šarenice obično postoje svi slojevi i stoga šarenica obično pokazuje normalne reflekse.

16.2.3. Mioza

Suženje zjenice na manje od 2 mm naziva se mioza (*slika 8*).



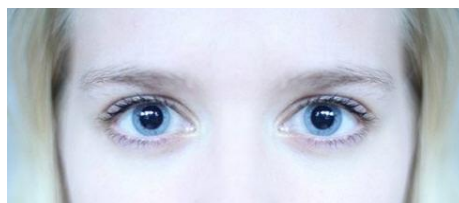Slika 8. Uske zjenice (mioza)

Zjenica je nenormalna ako se ne proširi u mraku. Najčešći je uzrok toga stanja ukapavanje parasimpatikomimetika (liječenje glaukoma) koji kontrahiraju m. sphincter pupillae. S dobi (senilna mioza) se zjenica smanji, ali refleksi ostaju očuvani.

Bilateralne adhezije šarenice za leću (stražnje sinehije) mogu uzrokovati malu, iregularnu zjenicu. Kongenitalni nedostatak m. dilatator pupillae izaziva miozu, a može ju izazvati iritacija spojnice ili rožnice.

16.2.4. Midrijaza

Širenje obiju zjenica preko 6 mm (midrijaza) kombinirano s izostajanjem sužavanja na svjetlost javlja se nakon lokalnog ukapavanja lijekova koji paraliziraju m. sphincter pupillae (*slika 9*).



Slika 9. Široke zjenice (midrijaza)

Kod bilateralne sljepoće uzrokovane lezijom prednjeg vidnog puta prema lateralnom genikulatnom tijelu, zjenice su dilatirane i, naravno, ne suzuju se na stimulaciju svjetlom.

Tijekom opće anestezije zjenice su obično proširene u prvoj i drugoj fazi zbog uzbuđenja ili adrenergičkih stimulusa.

Tijekom treće faze zjenice postaju miotične kao u komi. U četvrtoj fazi hipoksija srednjeg mozga i Westphal-Edingerovih jezgri uzrokuje širenje zjenica. Strah i bol, kao i bilo koja snažna emocija bez, obzira je li ugodna ili neugodna, uzrokuju dilataciju zjenice.

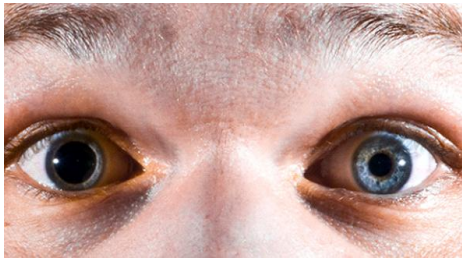U napadaju akutnog glaukoma zjenica može biti umjereno proširena zbog hipoksije sfinktera.

16.2.5. Anizokorija

Anizokorija ili nejednaka veličina zjenica nije rijetka varijacija (*slika 10*).

Normalna razlika u promjeru, ako je manja od 1 – 2 mm, često se i ne zapaža.

U oko 20 % normalnih mladih (do 17 godina) pojedinaca može se očekivati zapažena razlika (0,3 – 0,4 mm) u veličini zjenica, međutim zjenični su refleksi normalni.



Slika 10. Nejednake zjenice (anizokorija)

Prevalencija anizokorije raste s dobi. Uzrok je nepoznat i može biti obiteljski.

Razlika u veličini postoji ovisno o osvjetljenju – promjenama osvjetljenja patološka anizokorija raste ili pada.

Nejednaka veličina zjenica ili razlika u njezinim refleksnim reakcijama ili u odgovoru na lokalno ukapane lijekove može ukazati na ozbiljnu očnu ili neurološku bolest koja zahtijeva pažljivo istraživanje.

Anizokorija uglavnom odražava nenormalnost zahvaćene šarenične muskulature jednog oka, odnosno eferentne parasimpatičke ili simpatičke motorne inervacije.

Zahvaćena zjenica može biti manja ili veća od druge.

16.2.6. Hornerov sindrom

Prekid simpatičke nervne mreže prema zjeničnom dilatatoru dovodi do sužene zjenice.

Mioza nije izrazita i često se bolje zapaža u mraku, kada se prateće oko jače proširi.

Prekid simpatikusa bilo gdje na njegovu putu od hipotalamusa do orbite rezultira Hornerovim sindromom.

Osim mioze, na zahvaćenoj strani postoje i blaža ptoza i anhidroza.

Hornerov sindrom obično je uzrokovan prekidom cervikalnog simpatičkog debla ili nižih cervikalnih odnosno viših torakalnih prednjih korjenova.

17. TRAUMA

Igor Knezović, Juraj Knezović, Jure Prusac

17.1. TRAUMA VJEĐA

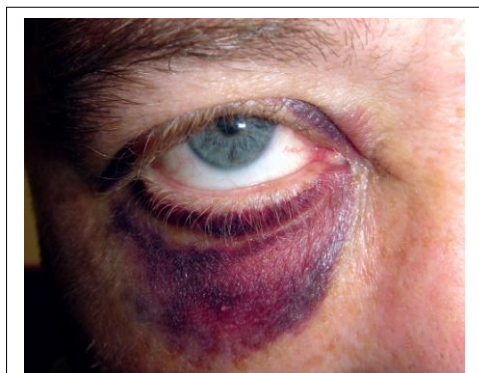Vjeđe su pokretna tkiva koja prekrivaju i štite oko, a sastavljene su od nekoliko slojeva čija je funkcija fizička zaštita oka od utjecaja okoline.

Vjeđe tvore barijeru između oka i okoliša, stoga ozljede vjeđa spadaju među najčešće traume oka.

Mehaničke traume dijele se po genezi, tj. vrsti nastanka, na one nastale tupim ili oštrim predmetom, kao npr. hematomi i laceracije vjeđa.

17.1.1. Hematom

Nakon udarca tupim predmetom često dolazi do oticanja okolnog tkiva uzrokovanog hematomom (slika 1).



Slika 1 . Hematom

Podljev krvi (hematom ili modrica) manifestira se kao otok i diskoloracija (promjena boje) kože u području ozljede. Podljevi sami po sebi nemaju značajan utjecaj na vidnu oštrinu. Uz njih rijetko dolazi do ozljede dubljih dijelova oka.

Hladni oblozi mogu smanjiti oticanje i bol u prvih nekoliko sati, dok se hematom obično resorbira tijekom desetak dana. Kod svih pacijenata s hematomom bitno je utvrditi da nema težih ozljeda očne jabučice ili orbite.

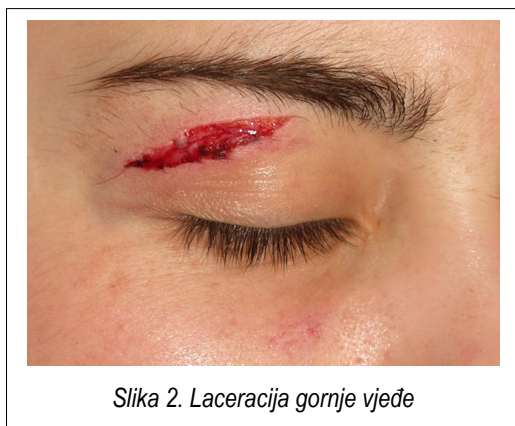Uloga medicinske sestre/tehničara:

Otvoriti vjeđe kako bi se pregledao prednji očni segment i utvrdilo da nema drugih značajnijih ozljeda očne jabučice. Vjeđe se gotovo uvijek mogu nježno otvoriti, ali ponekad je zbog oticanja potrebna i upotreba instrumenata.

Ukoliko je bolno, kapaju se anestetske kapi. Oko se ispire fiziološkom otopinom radi uklanjanja eventualne prljavštine, stranog tijela ili koaguluma.

17.1.2. Laceracija vjeđa

Laceracije (posjekotine) su ozljede vjeđa nastale najčešće oštrim predmetom (slika 2).



Slika 2. Laceracija gornje vjeđe

Dijele se na:

- površinske – laceracije kroz sloj kože, bez penetracije pune debljine vjeđa. Obično su paralelne s rubom vjeđa
- rupture ruba vjeđa – zahvaćaju sve slojeve ruba vjeđa
- laceracije s manjim gubitkom tkiva – ne zahtijevaju veće zahvate
- laceracije s većim gubitkom tkiva – zahtijevaju veće kirurške rekonstruktivne zahvate
- laceracije suznog kanalića

Tretman je obično kirurški, a sastoji se od primarne obrade rane i šivanja tkiva po slojevima.

Uloga medicinske sestre/tehničara:

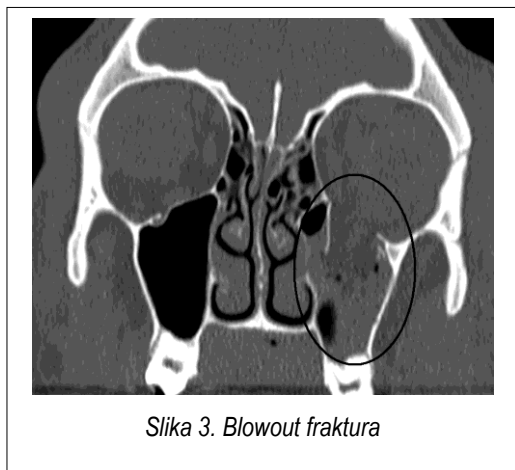
Vjeđe su jako prokrvljene pa je krvarenje kod laceracija najčešće obilno. Bitno je zaustaviti krvarenje, isprati oko, eventualno ukapati anestetik i pripremiti pacijenta za daljnji liječnički tretman.

17.2. TRAUMA ORBITE

Prilikom jače mehaničke ozljede može doći do traume orbite, tj. kostiju očne šupljine. Najčešće su traume najizloženijih prednjih (anteriornih), rubnih kostiju orbite.

Njih obično prate hematomi i laceracije vjeđa i obrva.

Najpoznatija ozljeda orbite jest tzv. **blowout fraktura** (slika 3).



Takva fraktura nastaje kad se mehanička sila udarca tupim predmetom radijusa većeg od oka (npr. kod udarca teniskom lopticom) prenosi preko nestlačivog fluida u oku prema dnu orbite.

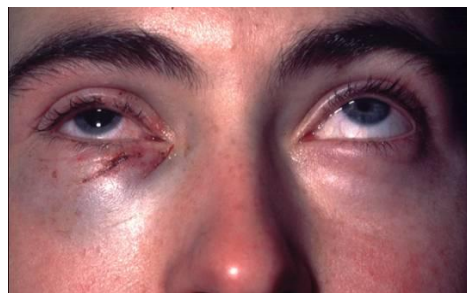Kod "čiste" blowout frakture prednji je dio orbite obično netaknut, dok je kod "nečiste" uključen i prednji orbitalni rub i okolne kosti lubanje.

Obično dolazi do loma kostiju dna orbite, a nešto rjeđe medijalnog orbitalnog zida. Najrjeđe su frakture krova i lateralnog zida orbite.

Ovisno o jačini udarca, frakture mogu biti velike i male (s velikim i malim pomacima, engl. open door i trapdoor).

Simptomi traume orbite:

- edemi vjeđa
- subkonjunktivno krvarenje (hiposfagma)
- dvoslike
- limitirana očna pokretljivost uzrokovana uklještenjem očnih mišića
- utonuće očne jabučice u orbitu (enofthalmus) (slika 4)
- gubitak osjetljivosti na obrazima i gornjim usnama zbog ozljede infraorbitalnog živca



Liječenje je obično kirurško, dok kod manjih fraktura kosti zacjeljuju bez potrebe za kirurškim zahvatom. Propisuje se terapija kortikosteroidima radi smanjenja otoka i antibioticima radi sprečavanja infekcije.

Uloga medicinske sestre/tehničara:

Ako traumu prati hematoma ili laceracija vjeđe, postupati kao u tim slučajevima. Oči se ispiru, ukoliko je potrebno kapaju se anestetike kapi i pacijent se priprema za daljnji specijalistički pregled.

17.3. TRAUMA OKA

Ljudske oči kao važan osjetni organi dobro su zaštićene građom lubanje i pozicijom na licu.

Očna jabučica se nalazi u očnoj šupljini (orbiti) omeđenoj jakim kostima i okolnim tkivom koje tvori "zaštitne jastučice", dok je sa prednje strane zaštićena vjeđama.

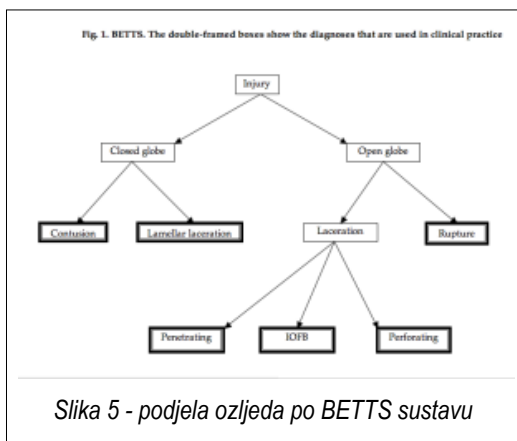
Ipak, uz svu prirodnu zaštitu, ponekad dolazi do ozljeda oka uzrokovanih vanjskim čimbenicima, koje nazivamo trauma oka.

Ovisno o uzrocima, ozljede oka dijelimo na:

- **Mehaničke ozljede** (kontuzije, laceracije, perforacije...)
- **Kemijske ozljede** (kisljine, lužine, plinovi...)
- **Toplinske ozljede** (varijoci, kipuća voda, ulje, žar..)
- **Ozljede zračenjem** (sunčevo UV zračenje, laser, x-zrake...)

Mehaničke ozljede čine veliku većinu (oko 70 %) ukupnih ozljeda oka, dok na kemijske otpada oko 20 %.

Potrebno je standardizirati definicije ozljeda oka da bi se njihovo prijavljivanje, praćenje i liječenje moglo poboljšati.



Najprihvaćeniji standard je međunarodni **BETTS sustav** (Birmingham Eye Trauma Terminology System) (slika 5).

Mehaničke ozljede oka iz kliničke prakse se mogu po međunarodnom BETTS sustavu podijeliti na :

- **zatvorene** (kontuzije i lateralne laceracije)
- **otvorene** (rupture i laceracije, a laceracije se dalje dijele na penetrantne, perforantne i otvorene ozljede sa stranim tijelom)

BETTS sustav daje ove definicije vezane uz ozljede oka:

- **Očni zid** sačinjavaju rožnica i bjeloočnica. Iako se u jednom dijelu očni zid po debljini sastoji od tri sloja (bjeloočnice, žilnice i mrežnice), za ovu definiciju ozljeda je bitan samo vanjski sloj.
- **Zatvorene ozljede** su one u kojoj ne dolazi do oštećenja pune debljine očnog zida (proboja kroz sve slojeve), dok se ostale definiraju kao otvorene ozljede oka.
- **Kontuzija** (nagnječenje) – zatvorena ozljeda oka koja nastaje kao posljedica udarca tupim predmetom. Kod kontuzije nema vidljive rane, već energija primljena prilikom udarca uzrokuje ozljede unutrašnjih dijelova oka.
- **Lateralne laceracije** – zatvorena ozljeda pri kojoj postoji rana u parcijalnoj debljini očnog zida (nije došlo do proboja u oko, već samo kroz pojedini sloj). Kopira se i ne mogu obrisati.
- **Ruptura** (puknuće) – otvorena ozljeda oka pri kojoj postoji rana u punoj debljini očnog zida, uzrokovana udarcem tupim predmetom. Kako je oko ispunjeno nestlačivom tekućinom, energija udarca prenosi se kroz unutrašnjost oka i nanosi ozljede na očnom zidu (iznutra prema van).
- **Laceracija** (posjekotina) – otvorena ozljeda oka pri kojoj postoji rana u punoj debljini očnog zida, uzrokovana udarcem oštrim predmetom. Nastaje na mjestu udarca mehanizmom izvana prema unutra.

- **Penetrantna ozljeda** – posjekotina u kojoj postoji ulazna rana kroz punu debljinu očnog zida. Ako ih ima više, svaka je nanescena različitim predmetom.
- **Otvorena ozljeda sa stranim tijelom (IOFB)** – penetrantna ozljeda pri kojoj je strano tijelo ostalo u oku. Tehnički spada pod penetrantne ozljede, ali se zbog drugačijih kliničkih implikacija definira u posebnu kategoriju.
- **Perforantna ozljeda** – posjekotina u kojoj postoje ulazna i izlazna rana, a obje su nanescene istim predmetom.

17.3.1. Mehaničke ozljede oka

Početna procjena mehaničke ozljede oka trebala bi se provoditi po sljedećem redu:

- utvrđivanje prirode i opsega svih ozljeda opasnih po život
- povijest ozljede – okolnosti, vrijeme i najvjerojatniji objekt koji ju je uzrokovao
- temeljit pregled oba oka i orbita

Ponekad je pored uobičajenog pregleda potrebno učiniti i ove dijagnostičke postupke:

- ultrazvučni pregled – pri sumnji na strano tijelo u oku, puknuće očne jabučice, krvarenje žilnice i odvajanje mrežnice
- rendgen orbite u dva smjera – pri sumnji na strano tijelo u oku
- CT – pri sumnji na strano tijelo u oku (MRI samo ako predmet nije metalni)
- Elektrofiziološke testove – za utvrđivanje cjelovitosti očnog živca i mrežnice, naročito ako je prošlo dosta vremena od ozljede, a postoji sumnja na strano tijelo u oku.

17.3.1.1. Zatvorene ozljede oka

Zatvorene ozljede oka najčešće nastaju tupom (grubom) silom (tzv. blunt trauma), uzrokujući oštećenja prednjih očnih struktura (vjeđa, konjunktive, bjeloočnice, rožnice, šarenice i

leće) kao i stražnjih (mrežnice, žilnice i očnog živca). Takvi udarci mogu dovesti do loma kostiju orbite, a ponekad i izazvati posjekotine (laceracije) očnog tkiva.

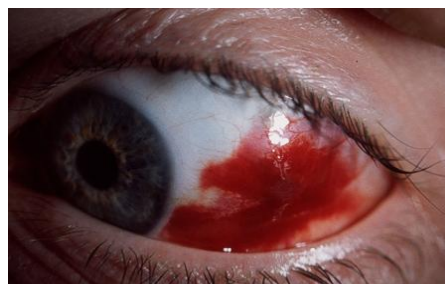17.3.1.1.1. Kontuzije

Najčešće zatvorene ozljede oka jesu kontuzije (nagnječenja), kod kojih nema vidljive rane, već energija primljena prilikom udarca uzrokuje ozljede unutrašnjosti oka ili promjene u obliku oka.

U tu skupinu ozljeda spadaju: hiposfagma, hifema, puknuće sfinktera šarenice, traumatska mrena, pomicanje očne leće i druge.

Hyposphagma

Često prilikom udarca tupim predmetom, uz hematom vjeđa, dolazi i do subkonjunktivnog krvarenja ili hyposphagme (*slika 6*).



Slika 6 . Subkonjunktivno krvarenje

Kapilare spojnice ili konjunktive (vanjske očne ovojnice) mogu puknuti prilikom traume, što dovodi do nastajanja vidljive crvene mrlje na bjeloočnici.

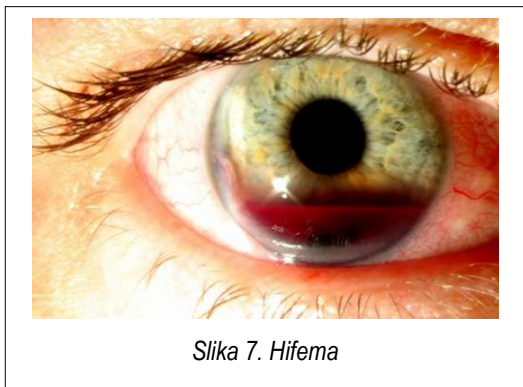Ponekad cijela bjeloočnica može biti crvena, ali budući da se krv nalazi na samoj površini oka (ispod spojnice) ove su promjene bezopasne i bezbolne te se resorbiraju tijekom desetak dana.

Uloga medicinske sestre/tehničara:

Oku se ispire, ako je potrebno kapaju se anestetske kapi i pacijent se priprema za pregled.

Hyphema

Ukoliko je udarac u oko bio vrlo jak, kontuziju može pratiti i hyphema (*slika 7*).



To je krvarenje u prednjoj očnoj sobici (prostor između rožnice i šarenice ispunjen tekućinom) iz šarenice ili cilijarnog tijela.

Dodatno krvarenje može se pojaviti i do nekoliko dana nakon ozljede, pa je takve pacijente potrebno redovito pratiti.

Hyphema može dovesti do privremenog ili trajnog gubitka vida zbog povećanog intraokularnog tlaka (sekundarni glaukom) ili zbog imbibicije rožnice krvlju (hematokornea) ili i jednog i drugog.

Pacijenti s hyphemom obično imaju zamućen vid i osjećaju bol pri jakom svjetlu.

Ovisno o jačini krvarenja, hyphema se tretira protuupalnim kapljicama, uz obavezno praćenje očnog tlaka (IOT), a u ekstremnim slučajevima potrebno je obaviti kiruršku drenažu krvi.

17.3.1.1.2. Lateralne laceracije

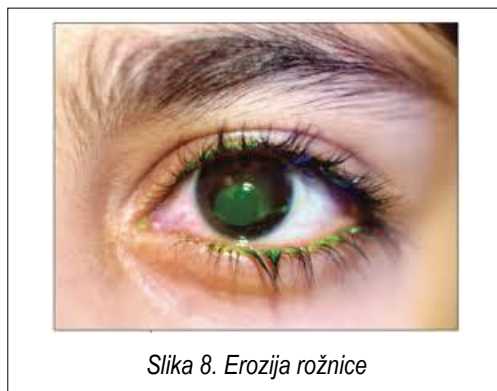Erozija rožnice

Erozija (abrazija) rožnice jest gubitak površinskog epitelnog sloja rožnice, što je najčešća površinska ozljeda oka (*slika 8*).

Mehaničko oštećenje površinskog sloja (ogrebotina ili posjekotina) rožnice može izazvati osjećaj boli, suzenje, osjetljivost na svjetlo i osjećaj stranog tijela u oku. Simptomi mogu biti i naknadni edemi, otečene vjeđe, pa i infekcije.

Važno je pri pregledu očistiti oko i isključiti mogućnost stranog tijela i penetrantne ozljede oka.

Manje erozije rožnice ne zahtijevaju liječenje, dok veće tretiramo uporabom poveza ili terapijske kontaktne leće, uz terapiju antibiotskim kapima ili cikloplegicima radi sprečavanja sekundarnih infekcija.

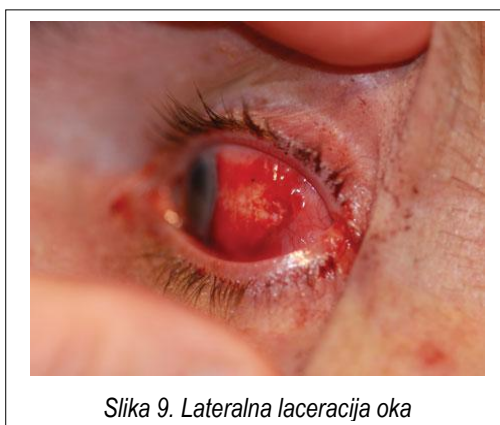

Uloga medicinske sestre/tehničara:

Temeljito čišćenje ozljede, eventualno uklanjanje stranog tijela i priprema za liječnički pregled.

Lateralne laceracije

Radi se o zatvorenim ozljedama oka pri kojima je došlo do vidljive ozljede vanjskih slojeva očne jabučice, ali nije došlo do proboja u unutrašnjost oka (*slika 9*).



Najčešće nastaju udarcem tupim ili oštrim predmetom.

Laceracije su vrlo bolne, ali uz pravilno liječenje trajne su posljedice rijetke.

Obično se tretiraju steroidima i antibioticima kako bi se spriječila infekcija i upale te pospješila obnova oštećenog tkiva. Laceracije veće od 3 mm šivaju se resorptivnim koncima.

Uloga medicinske sestre/tehničara:

Temeljito čišćenje ozljede, zaustavljanje krvarenja uz primjenu anestetika i priprema za liječnički pregled.

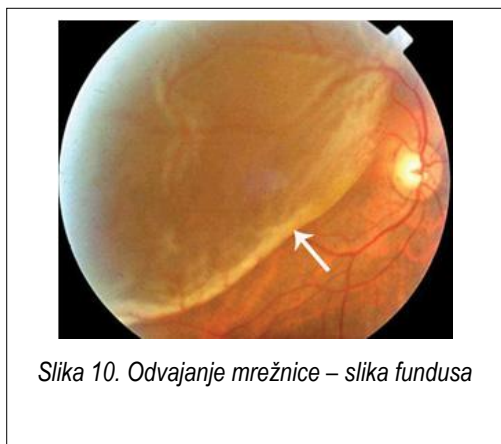17.3.1.1.3. Ostale zatvorene ozljede oka

U stražnjem dijelu oka također može doći do ozljeda nastalih udarcem tupim predmetom, kao što su: krvarenje u staklovini, puknuće žilnice, puknuće i odvajanje mrežnice itd.

Za takve ozljede potrebna je jaka sila prilikom udarca pa su one dosta rijetke.

Takvi pacijenti imaju poteškoće s vidom pa je pregled i tretman potrebno obaviti što prije.

Nekoliko dana iza tupe ozljede oka mogu se javiti posttraumatske upale zahvaćenih očnih struktura (iridociklitis, uveitis, iritis) koje karakteriziraju suženje, pulsirajuća bol, crvenilo oka, fotofobija ili zamućenje vida.



Slika 10. Odvajanje mrežnice – slika fundusa

Jedna od najtežih posljedica zatvorene ozljede oka jest odvajanje mrežnice (slika 10).

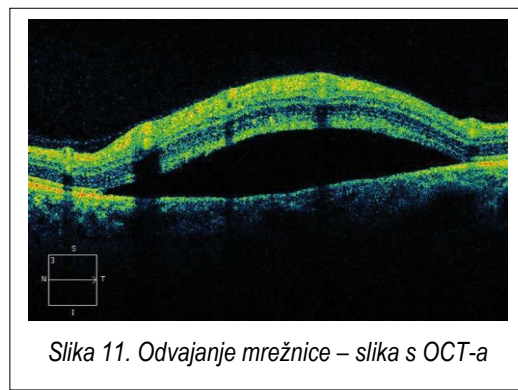
Odvajanje mrežnice

Tupi udarac može izazvati pucanje i odvajanje dijela ili cjelokupne mrežnice od njezina položaja na stražnjem dijelu oka.

Djelomično se odvajanje događa češće nego potpuno, obično počinje u perifernom dijelu i može se proširiti ukoliko se ne liječi.

Početo odvajanje mrežnice može se manifestirati kroz pojavu svjetlosnih bljeskova, plivajućih opaciteta u staklovini (tzv. floateri) ili ispada dijela vidnog polja ("zavjesa") u jednoj polovici.

Pacijenti s takvim simptomima obavezno moraju ići na oftalmološki pregled radi detaljne evaluacije očne pozadine (oftalmoskop, ultrazvuk ili OCT), uz obavezno širenje zjenica (slika 11).



Slika 11. Odvajanje mrežnice – slika s OCT-a

Tretman se obično obavlja kirurški (više u Poglavlju 10).

17.3.1.2. Otvorene ozljede oka

17.3.1.2.1. Ruptura

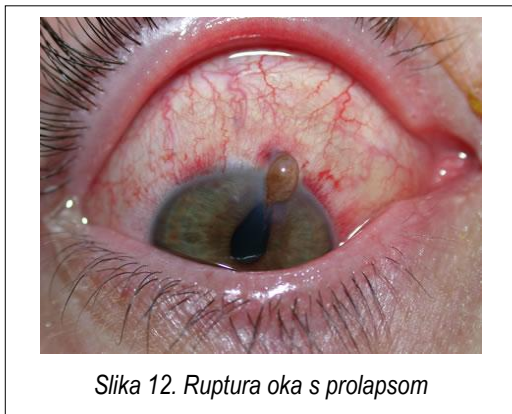Ruptura očne jabučice otvorena je ozljeda oka (vidljiva rana) u punoj debljini očnog zida koja nastaje jakim udarcem tupim predmetom.

Oko je ispunjeno nestlačivom tekućinom pa se energija udarca prenosi kroz oko i uzrokuje pucanje očnog zida iznutra prema van.

Ruptura se obično pojavljuje u prednjem dijelu oka, najčešće blizu limbusa, jer je tu očni zid najslabiji.

Obično ju prati prolaps očnog tkiva (*slika 12*).

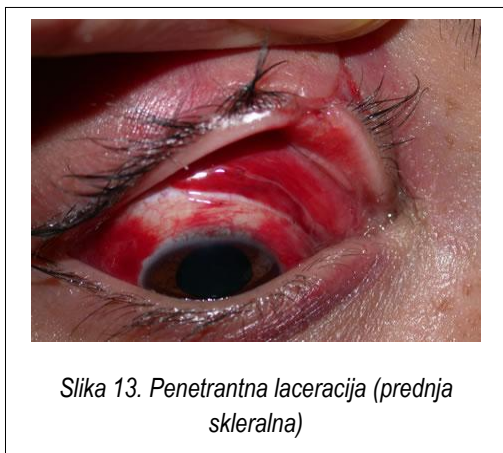Ponekad se javlja i u stražnjem dijelu oka (okultna ruptura), a karakterizira ju sniženje očnog tlaka (hipotonija) i nesimetričnost dubine prednje očne sobice. Liječenje je kirurško.



Slika 12. Ruptura oka s prolapsom

17.3.1.2.2. Laceracije

Laceracije su otvorene ozljede oka s ranom u punoj debljini ožnog zida, uzrokovane oštrim predmetom ili projektilom (*slika 13*).



Slika 13. Penetrantna laceracija (prednja skleralna)

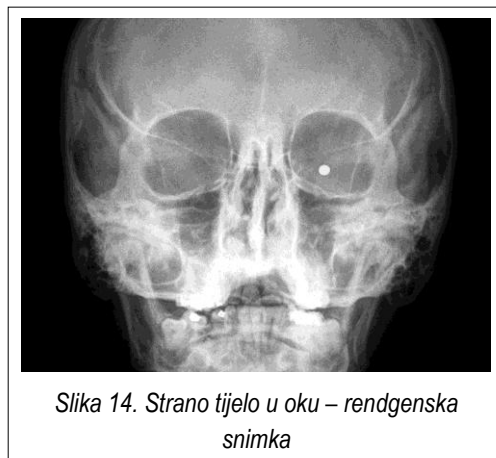Opseg ozljede ovisi o veličini, sastavu i brzini predmeta, odnosno kinetičkoj energiji za vrijeme udara.

Laceracije oka triput su češće među muškom populacijom, kao i u mlađim dobnim skupinama.

Najčešći uzorci laceracija oka jesu fizički napadi, kućne nezgode i sport.

Dijelimo ih na :

- **penetrantne** – posjekotine u kojima postoji samo ulazna rana
- **perforantne** – posjekotine u kojima postoje ulazna i izlazna rana, obje nanese istim predmetom (npr. prolazom projektila)
- **otvorena ozljeda sa stranim tijelom (IOFB)** – penetrantna ozljeda pri kojoj je strano tijelo ostalo u oku (*slika 14*)



Slika 14. Strano tijelo u oku – rendgenska snimka

Penetrantne laceracije možemo podijeliti, ovisno o veličini i zahvaćenosti očnih struktura, na:

- **male kornealne laceracije** – obično ne zahtijevaju šivanje i mogu zarasti upotrebom terapijske kontaktne leće
- **srednje velike kornealne laceracije** – obično zahtijevaju šivanje, posebno ako je prednja očna sobica plitka
- **kornealne laceracije s oštećenjem šarenice**
- **kornealne laceracije s oštećenjem leće** – zahtijevaju šivanje i zamjenu očne leće
- **prednje skleralne laceracije** – zahvaćaju samo dio bjeloočnice ispred hvatišta očnih mišića
- **stražnje skleralne laceracije** – zahvaćaju dio bjeloočnice iza hvatišta očnih mišića, često popraćene oštećenjem mrežnice

Perforantne laceracije mogu se dalje podijeliti na one sa i bez gubitka tkiva, pa o tome ovisi tretman i prognoza liječenja.

Pri pristupanju otvorenim ozljedama sa stranim tijelom, vrlo je bitno odrediti o kakvom se predmetu radi, locirati ga u oku te kirurški odstraniti.

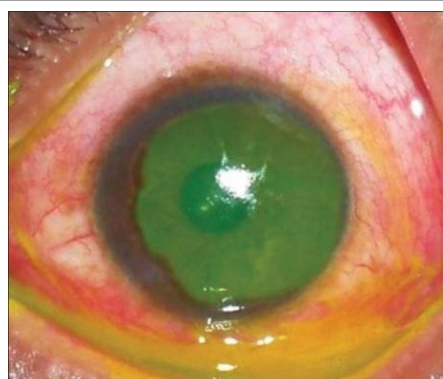17.3.2. Toplinske i kemijske ozljede oka

Prilikom izlaganja oka vrućim materijalima ili kemikalijama dolazi do refleksnog zatvaranja vjeđa, pa takve ozljede oka gotovo uvijek prate i ozljede vjeđa.

Brzina kojom se započne ispiranje oka ključna je u sprečavanju većih oštećenja, posebno kod kemijskih ozljeda!

17.3.2.1. Toplinske ozljede

Kod toplinskih ozljeda, ovisno o temperaturi i vremenu izloženosti, može doći do jakih opekline prednjih očnih struktura, a najizloženije su rožnica i spojnica oka (*slika 15*).



Slika 15. Ozljeda epitela rožnice kod opekline, fluoresceinsko bojanje

Opekline se obilno ispiru sterilnom otopinom nakon koje se stavlja antibiotska mast te se oko pokrije sterilnim zavojima kako bi se omogućilo zarastanje.

Uloga medicinske sestre/tehničara:

Ispiranje oka velikom količinom fiziološke otopine uz lokalnu aplikaciju anestetika.

17.3.2.2. Kemijske ozljede (kombustije)

Kemijske ozljede nastaju pri kontaktu oka s lužinama ili kiselinama. Teže ozljede obično uzrokuju lužine jer lakše prodiru u oko.

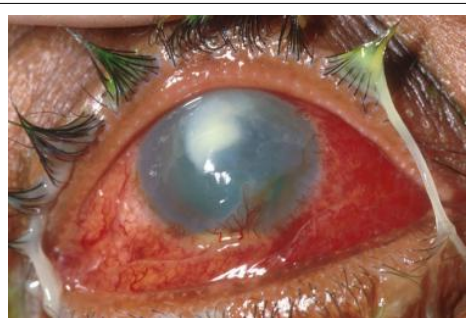
Kemijske ozljede rožnice i spojnice mogu se razlikovati po intenzitetu, ovisno o vrsti i pH kemikalije te vremenu kontakta.

Najčešće pogađaju prednje očne strukture pa su moguće pojave konjunktivitisa, ozljede rožnice (koja u najtežim slučajevima može nekrotizirati), iritisa, uveitisa, pa sve do perforacija očne jabučice i gubitka oka.

Uvijek je prvi tretman kemijskih ozljeda što brže i obilnije ispiranje zahvaćenog područja izotoničnom sterilnom fiziološkom otopinom ili običnom steriliziranom vodom (ukoliko nema fiziološke otopine) u trajanju od najmanje 30 minuta pa sve do nekoliko sati.

Nakon ispiranja zahvaćena tkiva potrebno je liječiti ovisno o posljedicama.

Te se ozljede mogu klasificirati u 4 stupnja, ovisno o težini. Glavne odlike pojedinog stupnja opekline jesu zamućenje rožnice i intenzitet limbalne ishemije (*slika 16*).



Slika 16. Kemijska opekline oka s jakim zamućenjem rožnice

Lakše ozljede liječe se kapljičnim steroidima, cikloplegicima i antibioticima tijekom tjedan dana, čime se smanjuje upala i sprečava nastajanje infekcije i ožiljaka na rožnici.

Kod opekлина višeg stupnja ponekad je potrebno odmah pristupiti kirurškom zahvatu kako bi se spriječila veća oštećenja.

Uloga medicinske sestre/tehničara:

*Kemijske ozljede oka zahtijevaju hitan tretman bez prethodnog uzimanja detaljne anamneze! Vršiti se **hitno ispiranje** oka velikom količinom fiziološke otopine ili običnom steriliziranom vodom dok se pH ne neutralizira (uz eventualnu lokalnu aplikaciju anestetika).*

Potrebno je izvrnuti vjeđe. Nakon neutralizacije i ispiranja u trajanju od najmanje 30 minuta, pristupa se detaljnom oftalmološkom pregledu.

17.3.3. Ozljede oka zračenjem

17.3.3.1. X (rendgenske) zrake

Zračenje visokih frekvencija i energija koje prodire duboko kroz tkiva. Direktna izloženost oka takvom zračenju u iznosu od 500 do 800 R može dovesti do nastanka sive mrežnice (tzv. radijacijska katarakta).

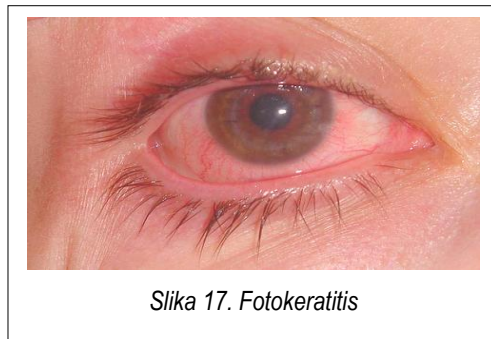17.3.3.2. UV zračenje

Od ukupnog sunčevog zračenja na površini zemlje, samo oko 3 % čine ultraljubičaste (ultraviolettne – UV) zrake koje imaju valnu duljinu od 100 do 400 nm.

- **UVA** – najveće valne duljine (320 – 400 nm) i najmanje energije, nije jako biološki aktivno, ali prodire najdublje u tkivo. Tvori oko 95 % UV zračenja koje dolazi na površinu zemlje
- **UVB** – srednje valne duljine i energije, vrlo biološki aktivno, prodire kroz površinske dijelove tkiva
- **UVC** - najmanje valne duljine (100 – 290 nm) i najveće energije, filtrira ga ozonski sloj atmosfere

Intenzivno izlaganje sunčevim UV (ultraljubičastim) zrakama može dovesti do oštećenja rožičnog epitela, tzv. **fotokeratitis** (slika 17).

Najčešće nastaje izlaganjem suncu na velikim visinama ili pri određenim aktivnostima (kvarcanje u salonima ljepote, varijoci i dr.) Obično se prvi simptomi javljaju nekoliko sati nakon izlaganja (suzenje, osjećaju bola i pijeska u očima). Pri većim ekspozicijama moguć je i nastanak mrežnice.



17.3.3.3. Sunčeva svjetlost

Produženo i nezaštićeno gledanje u sunce (npr. sungazing), osim toplinskih ozljeda (opeklina rožnice i spojnice), može izazvati trajne ozljede žute pjege i s time povezan gubitak centralnog vida.

17.3.3.4. Laserska svjetlost

Zbog svojeg intenziteta vidljiva laserska svjetlost može uzrokovati ozljede oka, najčešće mrežnice. One mogu biti toplinske ili mehaničke.

17.3.3.5. Infracrveno zračenje

Može dovesti do razvoja mrežnice (npr. dugotrajno gledanje u keramičku peć).

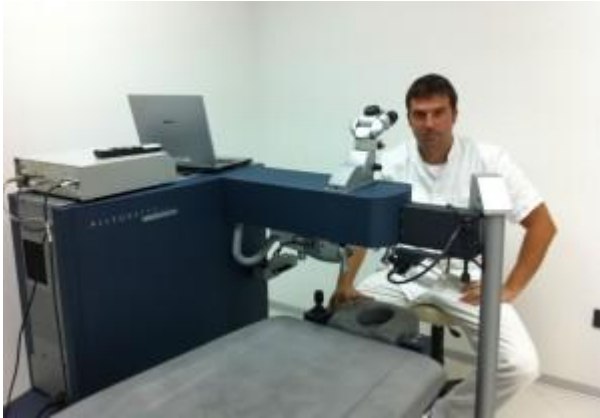LITERATURA

1. Ingraham, Herbert J.. 2015-2016 Basic and Clinical Science Course(BCSC), Section 1: Update on General Medicine. American Academy of Ophthalmology, 2015.
2. Levine, Lawrence M.. 2015-2016 Basic and Clinical Science Course(BCSC), Section 2: Fundamentals and Principles of Ophthalmology. American Academy of Ophthalmology, 2015.
3. Azar, Dimitri T .. 2015-2016 Basic and Clinical Science Course(BCSC), Section 3: Clinical Optics. American Academy of Ophthalmology, 2015.
4. Rosa Jr, Robert H. 2015-2016 Basic and Clinical Science Course(BCSC), Section 4: Ophthalmic Pathology and Intraocular Tumors. American Academy of Ophthalmology, 2015.
5. Lueder, Gregg T..2015-2016 Basic and Clinical Science Course (BCSC) Section 6: Pediatric Ophthalmology and Strabismus. American Academy of Ophthalmology , 2015
6. Foster, Jill Annette. 2015-2016 Basic and Clinical Science Course(BCSC),Section 7: Orbit, Eyelids and Lacrimal System. American Academy of Ophthalmology,2015.
7. Weisenthal, Robert W.. 2015-2016 Basic and Clinical Science Course(BCSC) , Section 8: External Disease and Cornea. American Academy of Ophthalmology, 2015
8. Read, Russell W.. 2015-2016 Basic and Clinical Science Course(BCSC), Section 9: Intraocular Inflammation and Uveitis. American Academy of Ophthalmology,2015.
9. Cioffi, George A. 2015-2016 Basic and Clinical Science Course (BCSC), Section 10: Glaucoma.American Academy of Ophthalmology, 2015.
10. Bobrow James C.. 2015-2016 Basic and Clinical Science Course(BCSC), Section 11: Lens and Cataract. American Academy of Ophthalmology , 2015.
11. McCannel, Colin A.. 2015-2016 Basic and Clinical Science Course (BCSC), Section 12: Retina and Vitreous. American Academy of Ophthalmology , 2015.
12. Bowes, Hamill M.. 2015-2016 Basic and Clinical Science Course(BCSC), Section 13: Refractive Surgery. American Academy of Ophthalmology ,2015.
13. Hausheer, Jean R. . Basic Techniques of Ophthalmic Surgery, 2nd ed. 2nd revised edition. American Academy of Ophthalmology, 2015.
14. Wilson II, Fred M. . Practical Ophthalmology: A Manual for Beginning Residents, 6th Edition 6th Revised edition. American Academy Of Ophthalmology , 2015.

15. Naseri , Ayman. Basic Principles of Ophthalmic Surgery,3rd ed. 3rd revised edition Edition. American Academy of Ophthalmology, 2015.
16. Cerovski B. Neurooftalmologija. Fraktura, Zagreb, 2007.
17. <https://www.nei.nih.gov/health/pucker/pucker> (pristupljeno 21.11.2015.)
18. <http://disorders.eyes.arizona.edu/category/clinical-features/pigmentary-retinopathy> (pristupljeno 21.11.2015.)
19. <http://isotonline.org/betts/> (pristupljeno 21.11.2015.)
20. <http://kidshealth.org/parent/medical/cancer/retinoblastoma.html#> (pristupljeno 21.11.2015.)
21. <http://www.aapos.org/terms/conditions/34> (pristupljeno 21.11.2015.)
22. <http://www.clinicalondon.co.uk/eyelid-trauma/> (pristupljeno 21.11.2015.)
23. <http://www.mayoclinic.org/diseases-conditions/eye-floaters/basics/symptoms/con-20033061> (pristupljeno 21.11.2015.)
24. <http://www.mayoclinic.org/diseases-conditions/retinal-detachment/basics/definition/con-20022595> (pristupljeno 21.11.2015.)
25. <http://www.mayoclinic.org/diseases-conditions/retinoblastoma/basics/definition/con-20026228> (pristupljeno 21.11.2015.)
26. <http://www.merckmanuals.com/home/injuries-and-poisoning/injuries-to-the-eye/blunt-injuries-to-the-eye> (pristupljeno 21.11.2015.)
27. http://www.merckmanuals.com/professional/eye_disorders/retinal_disorders/hypertensive_retinopathy.html (pristupljeno 21.11.2015.)
28. <http://www.nature.com/eye/journal/v24/n3/full/eye2009315a.html> (pristupljeno 21.11.2015.)
29. <http://www.ncbi.nlm.nih.gov/pmc/articles/PMC1447586/> (pristupljeno 21.11.2015.)
30. <http://www.ncbi.nlm.nih.gov/pmc/articles/PMC313907/> (pristupljeno 21.11.2015.)
31. <http://www.patient.co.uk/doctor/coloboma> (pristupljeno 21.11.2015.)
32. <http://www.patient.co.uk/doctor/retinal-artery-occlusions> (pristupljeno 21.11.2015.)
33. <http://www.patient.co.uk/doctor/retinal-vein-occlusions> (pristupljeno 21.11.2015.)
34. http://www.reviewofophthalmology.com/content/d/plastic_pointers/i/1341/c/25686/ (pristupljeno 21.11.2015.)
35. <http://www.rvscny.com/vitreomaculartractionsyndrome.html> (pristupljeno 21.11.2015.)

36. https://en.wikipedia.org/wiki/Human_eye (pristupljeno 21.11.2015.)
37. <https://www.nei.nih.gov/health/diabetic/retinopathy> (pristupljeno 21.11.2015.)
38. https://www.nei.nih.gov/health/maculardegen/armd_facts (pristupljeno 21.11.2015.)
39. <https://www.nei.nih.gov/health/macularhole/macularhole> (pristupljeno 21.11.2015.)

O UREDNIKU



Igor Knezović rođen je 07.03.1975. godine u Mostaru, BiH. Sa 17 godina upisuje Medicinski fakultet u Zagrebu te diplomira 1998. godine kao najmlađi student u generaciji.

Obavezni liječnički staž volonterski odrađuje na KBC Zagreb i 1. prosinca 1999. godine polaže državni ispit.

Od 01. 04. 2001. godine sudjeluje u radu Lions hrvatske očne banke kao volonter-suradnik a sve u pravcu razvoja multidisciplinarnog pristupa u transplantacijskoj medicini. Aktivan je član timova prilikom brojnih multiorganskih eksplantacija.

U svibnju 2003, obranio je temu magistarskog rada pod naslovom "Utjecaj dehidracije organizma i terapije inhibitorima enzima pretvorbe angiotenzina na serumsku koncentraciju stabilnih proizvoda dušičnog monoksida", te **stječe akademski stupanj magistra znanosti**.

Aktivno sudjeluje u nastavnim i znanstvenim aktivnostima kako na Zagrebačkom, tako i na Mostarskom sveučilištu.

Autor i koautor je brojnih znanstvenih radova i izlaganja, kako na domaćim, tako i na međunarodnim kongresima (Istanbul, München, Berlin, Ljubljana, Nica, Haale, Amsterdam, London, Barcelona, Las Vegas ...).

Popis značajnijih radova dr. Knezovića možete pogledati ovdje:

<http://knezovic.com.hr/wp-content/uploads/2015/10/Popis-zna%C4%8Dajnijih-radova.doc>

U rujnu 2005. prihvaćena je tema doktorske disertacije pod nazivom «Procjena i usporedba lakrimalne i salivarne zahvaćenosti u bolesnika sa Sjogrenovim sindromom», koju uspješno brani u listopadu 2008. godine, te stječe **akademski stupanj doktora znanosti**.

U lipnju 2006.g. položio je specijalistički ispit iz oftalmologije, te stječe **stručno zvanje specijalist oftalmologije**.

Pozvani je predavač na: 2005. Berlin (SOE – travel grant), 2005. Istanbul (BSOS), 2006. Solun (EEOA), 2010. Rumunjska, Transilvanija, 2013. Atena, 2013., 2104. i 2015. – Hrvatsko oftalmološko društvo – sekcija za kataraktu i refraktivnu kirurgiju.

Aktivan je sudionik praktičnog tečaja za ultrazvučnu operaciju mrežnice, Bernek, Švicarska, 2006. i edukacijskog tečaja za dijagnostiku bolesti stražnjeg oćnog segmenta (Ljubljana, 2011.).

Dobitnik je **međunarodne stipendije SOE** za 2008. godinu kao predstavnik mladih oftalmologa iz istoćne Europe.

Polaznik je nekoliko **međunarodnih radionica** iz kontaktologije (Milano 2008, Varšava 2009, Prag 2011.)

Prošao je **edukaciju za lasersko skidanje dioptrije**, održanu u Chartageni i Barranquilli, Colombia, 2008, kod dr. Carriaza, te uspješno završio **međunarodni tečaj iz laserskog skidanja dioptrije (LASIK)** u Mumbai (Indija, 2009), i iz **ultrazvućne operacije mrežnice (PHACO)** U Chennai (India, 2009), kod dr. Agarwala.

Nakon edukacije postaje jedan od pionira tih zahvata u ustanovama u kojima je zaposlen, u RH.

Od 2011. godine angažiran kao voditelj katedre za oftalmologiju na Visokoj tehnićkoj školi u Bjelovaru gdje 2013. stjeće **nastavno zvanje Predavać**.

2012. je prošao **obuku iz područja laserskog lijećenja keratokonusa i individualnih laserskih tretmana nepravilnih roćnica** (topo-guided procedure) kod profesora Kanellopoulosa, koji radi na prestižnom Sveučilištu New York Medical School i globalni je ambasador Wavelighta.

2015. aplicira za **međunarodno licenciranog kirurga na iFS laserskoj platformi** za napredno lasersko skidanje dioptrije upotrebom femtosekundnog lasera.

Aktivno govori engleski jezik a služi se i njemaćkim, talijanskim i norveškim jezikom.

Ćlan je: Amerićeke oftalmološke akademije (AAO), Europskog društva za kataraktu i refraktivnu kirurgiju (ESCRS), Europskog udruženja oćnih banaka (EEBA), Hrvatske lijećnićke komore i Hrvatskog oftalmološkog društva (HOD).

Dr. Knezović radi u privatnoj zdravstvenoj ustanovi Knezović Vision Group u Zagrebu.

KAZALO POJMOVA

A

Ablacija.....	59, 64, 65, 68, 69, 90, 91
Acanthamoeba	52
Afakična leća.....	79, 82
Aferentni pupilarni defekt.....	125
Akomodacija.....	7, 11, 81, 102
Ambliopija.....	8, 14, 19, 72, 103, 104
Anamneza	31, 58, 96, 104
Anizokorija.....	125, 126, 127
Anizometrija.....	17, 88
Antiseptika.....	37
Apsces	105, 106, 108
Arteritis	122
Asepsa	37
Astigmatizam..	13, 14, 15, 16, 27, 53, 77, 80, 82, 84, 85, 87, 90, 104
Aterom.....	43, 113
Atrofija vidnog živca	124
Atropin.....	58
Autoklav.....	38
Autorefraktometar.....	18, 31

B

Bestova bolest.....	70
BETTS sustav	130
Bifokalne leće.....	17, 85, 87
Biometrija	23, 25, 26, 77, 79
Biomikroskop... 24, 25, 31, 32, 33, 35, 36, 46, 48, 49, 51, 57, 68, 70, 71, 94, 116, 117	
Bjeloočnica	2, 3, 4, 5, 6, 7, 8, 49, 54, 61, 62, 119, 130, 131, 134
Blefaritis.....	107, 108
Blefarohalaza	109
Blefarostat	40
Blowout fraktura	129
Bowmanova membrana	5, 49
Brahterapija.....	60
Brownov sindrom.....	103

C

Cikloplegici	58
Cilijarno tijelo	6, 7, 8, 10, 56
Cistoidni makularni edem (CME)	57
Cover test	104
Cross linking	45, 53

Č

Čunjići.....	8, 9, 18
--------------	----------

D

Dakrioadenitis	118
Dakriocistitis	105, 117
Dalekovidnost	11, 13, 15, 16, 17, 82, 84, 85, 87, 104
Dermatohalaza	109, 112
Descemetova membrana.....	5, 49
Dioptrija 4, 11, 13, 15, 17, 18, 80, 82, 84, 85, 89, 91, 102	
Duaneov retrakcijski sindrom.....	103

E

Egzotropija.....	102
Ekstraokularni mišići	2
Ektropij.....	110, 111
Emetropija	13
Endotel	26, 49
Entropij	110, 116, 117
Epikantus.....	109
Episkleritis	54
Everzija.....	46
Ezotropija.....	101, 102

F

FAG	23, 29, 60, 61, 63, 64, 65, 71
Fakična leća	80, 81
Femtosecond laser	83, 91
Fluorescein	34, 60

Forija	101	Konjunktivitis	35, 47, 48, 50, 105, 107, 135	
Fundus	8	Kornealna tomografija	23, 28, 58, 61, 62, 63, 64, 65, 77, 95, 121	
G				
Glaukom. 6, 7, 10, 15, 17, 23, 28, 53, 76, 77, 93, 95, 96, 97, 98, 132		Kornealna topografija	23, 27	
Gliom.....	124	Kornu kutaneum.....	114	
Goldmann.....	23, 28, 94, 95	Kratkovidnost..	13, 14, 15, 17, 80, 82, 84, 85, 87, 93	
Gonioskopija	77, 94	Ksantelazma.....	43, 113	
H				
Halacion	108	L		
Herpes.....	50, 51, 57, 58, 106, 107, 110	Laceracija	112, 128, 129, 130, 131, 132, 133, 134, 135	
Hidrogel leće	87	Laser	90, 99, 130	
Hyphema.....	132	Lasersko skidanje dioptrije	44, 90	
Hordeolum.....	108	LASIK	90, 91	
Hornerov sindrom.....	111, 112, 127	Leće....	2, 6, 7, 10, 11, 13, 14, 15, 16, 18, 19, 27, 59, 73, 77, 79, 81, 82, 84, 85, 86, 87, 88, 89, 91, 92, 97, 98, 125, 131, 132, 134	
Hypopion	49, 57	Leukokorija	72	
Hyposphagma	48, 131	Limbus.....	3, 5, 6, 46, 49, 65, 134	
I				
Impetigo vjeđa.....	106	Lues.....	57, 58	
Intraokularne leće (IOL) ...	25, 77, 78, 79, 80, 81, 82, 91	M		
Intraokularni tlak (IOT)	10, 93, 94, 96, 97, 98, 132	Makularna degeneracija	70	
Iridocyclitis.....	52, 56, 133	Makula..	8, 9, 17, 23, 33, 63, 64, 68, 69, 72, 101, 120, 136	
J				
Ječmenac.....	43, 105, 108	Megalokornea.....	53	
K				
Katarakta....	6, 11, 23, 25, 26, 40, 68, 71, 73, 75, 76, 77, 78, 79, 80, 81, 82, 83, 84, 85, 86, 87, 88, 89, 90, 91, 92, 93, 94, 95, 96, 97, 98, 99, 100, 101, 102, 103, 104, 105, 106, 107, 108, 109, 110, 111, 112, 113, 114, 115, 116, 117, 118, 119, 120, 121, 122, 123, 124, 125, 126, 127, 128, 129, 130, 131, 132, 133, 134, 135, 136, 137, 138, 139, 140, 141, 142, 143, 144, 145, 146, 147, 148, 149, 150, 151, 152, 153, 154, 155, 156, 157, 158, 159, 160, 161, 162, 163, 164, 165, 166, 167, 168, 169, 170, 171, 172, 173, 174, 175, 176, 177, 178, 179, 180, 181, 182, 183, 184, 185, 186, 187, 188, 189, 190, 191, 192, 193, 194, 195, 196, 197, 198, 199, 200, 201, 202, 203, 204, 205, 206, 207, 208, 209, 210, 211, 212, 213, 214, 215, 216, 217, 218, 219, 220, 221, 222, 223, 224, 225, 226, 227, 228, 229, 230, 231, 232, 233, 234, 235, 236, 237, 238, 239, 240, 241, 242, 243, 244, 245, 246, 247, 248, 249, 250, 251, 252, 253, 254, 255, 256, 257, 258, 259, 260, 261, 262, 263, 264, 265, 266, 267, 268, 269, 270, 271, 272, 273, 274, 275, 276, 277, 278, 279, 280, 281, 282, 283, 284, 285, 286, 287, 288, 289, 290, 291, 292, 293, 294, 295, 296, 297, 298, 299, 300, 301, 302, 303, 304, 305, 306, 307, 308, 309, 310, 311, 312, 313, 314, 315, 316, 317, 318, 319, 320, 321, 322, 323, 324, 325, 326, 327, 328, 329, 330, 331, 332, 333, 334, 335, 336, 337, 338, 339, 340, 341, 342, 343, 344, 345, 346, 347, 348, 349, 350, 351, 352, 353, 354, 355, 356, 357, 358, 359, 360, 361, 362, 363, 364, 365, 366, 367, 368, 369, 370, 371, 372, 373, 374, 375, 376, 377, 378, 379, 380, 381, 382, 383, 384, 385, 386, 387, 388, 389, 390, 391, 392, 393, 394, 395, 396, 397, 398, 399, 400, 401, 402, 403, 404, 405, 406, 407, 408, 409, 410, 411, 412, 413, 414, 415, 416, 417, 418, 419, 420, 421, 422, 423, 424, 425, 426, 427, 428, 429, 430, 431, 432, 433, 434, 435, 436, 437, 438, 439, 440, 441, 442, 443, 444, 445, 446, 447, 448, 449, 450, 451, 452, 453, 454, 455, 456, 457, 458, 459, 460, 461, 462, 463, 464, 465, 466, 467, 468, 469, 470, 471, 472, 473, 474, 475, 476, 477, 478, 479, 480, 481, 482, 483, 484, 485, 486, 487, 488, 489, 490, 491, 492, 493, 494, 495, 496, 497, 498, 499, 500, 501, 502, 503, 504, 505, 506, 507, 508, 509, 510, 511, 512, 513, 514, 515, 516, 517, 518, 519, 520, 521, 522, 523, 524, 525, 526, 527, 528, 529, 530, 531, 532, 533, 534, 535, 536, 537, 538, 539, 540, 541, 542, 543, 544, 545, 546, 547, 548, 549, 550, 551, 552, 553, 554, 555, 556, 557, 558, 559, 560, 561, 562, 563, 564, 565, 566, 567, 568, 569, 570, 571, 572, 573, 574, 575, 576, 577, 578, 579, 580, 581, 582, 583, 584, 585, 586, 587, 588, 589, 590, 591, 592, 593, 594, 595, 596, 597, 598, 599, 600, 601, 602, 603, 604, 605, 606, 607, 608, 609, 610, 611, 612, 613, 614, 615, 616, 617, 618, 619, 620, 621, 622, 623, 624, 625, 626, 627, 628, 629, 630, 631, 632, 633, 634, 635, 636, 637, 638, 639, 640, 641, 642, 643, 644, 645, 646, 647, 648, 649, 650, 651, 652, 653, 654, 655, 656, 657, 658, 659, 660, 661, 662, 663, 664, 665, 666, 667, 668, 669, 670, 671, 672, 673, 674, 675, 676, 677, 678, 679, 680, 681, 682, 683, 684, 685, 686, 687, 688, 689, 690, 691, 692, 693, 694, 695, 696, 697, 698, 699, 700, 701, 702, 703, 704, 705, 706, 707, 708, 709, 710, 711, 712, 713, 714, 715, 716, 717, 718, 719, 720, 721, 722, 723, 724, 725, 726, 727, 728, 729, 730, 731, 732, 733, 734, 735, 736, 737, 738, 739, 740, 741, 742, 743, 744, 745, 746, 747, 748, 749, 750, 751, 752, 753, 754, 755, 756, 757, 758, 759, 760, 761, 762, 763, 764, 765, 766, 767, 768, 769, 770, 771, 772, 773, 774, 775, 776, 777, 778, 779, 780, 781, 782, 783, 784, 785, 786, 787, 788, 789, 790, 791, 792, 793, 794, 795, 796, 797, 798, 799, 800, 801, 802, 803, 804, 805, 806, 807, 808, 809, 810, 811, 812, 813, 814, 815, 816, 817, 818, 819, 820, 821, 822, 823, 824, 825, 826, 827, 828, 829, 830, 831, 832, 833, 834, 835, 836, 837, 838, 839, 840, 841, 842, 843, 844, 845, 846, 847, 848, 849, 850, 851, 852, 853, 854, 855, 856, 857, 858, 859, 860, 861, 862, 863, 864, 865, 866, 867, 868, 869, 870, 871, 872, 873, 874, 875, 876, 877, 878, 879, 880, 881, 882, 883, 884, 885, 886, 887, 888, 889, 890, 891, 892, 893, 894, 895, 896, 897, 898, 899, 900, 901, 902, 903, 904, 905, 906, 907, 908, 909, 910, 911, 912, 913, 914, 915, 916, 917, 918, 919, 920, 921, 922, 923, 924, 925, 926, 927, 928, 929, 930, 931, 932, 933, 934, 935, 936, 937, 938, 939, 940, 941, 942, 943, 944, 945, 946, 947, 948, 949, 950, 951, 952, 953, 954, 955, 956, 957, 958, 959, 960, 961, 962, 963, 964, 965, 966, 967, 968, 969, 970, 971, 972, 973, 974, 975, 976, 977, 978, 979, 980, 981, 982, 983, 984, 985, 986, 987, 988, 989, 990, 991, 992, 993, 994, 995, 996, 997, 998, 999, 1000		Mebomove žlijezde	3, 4, 108, 109, 115
Melanin	8	Melanocitom	124	
Melanom.....	59, 60, 98, 115, 124	Melanom.....	59, 60, 98, 115, 124	
Meningeom.....	124	Meningeom.....	124	
Midrijatik	33, 58	Midrijatik	33, 58	
Midrijaza	126	Midrijaza	126	
Mikrokornea.....	53	Mikrokornea.....	53	
Mioza.....	7, 126, 127	Mioza.....	7, 126, 127	
Mollove žlijezde	112	Mollove žlijezde	112	
Monovision	82	Monovision	82	
Mrena	11, 59, 73, 104, 131	Mrena	11, 59, 73, 104, 131	
Mrežnica	1, 2, 7, 8, 9, 13, 14, 15, 16, 17, 28, 29, 56, 57, 58, 59, 60, 61, 62, 63, 65, 66, 67, 68, 69, 70, 71, 72, 84, 97, 122, 124, 130, 131, 133, 134, 136	Mrežnica	1, 2, 7, 8, 9, 13, 14, 15, 16, 17, 28, 29, 56, 57, 58, 59, 60, 61, 62, 63, 65, 66, 67, 68, 69, 70, 71, 72, 84, 97, 122, 124, 130, 131, 133, 134, 136	

Multifokalne leće..... 82, 85, 87, 92

N

Naočale 84

Neuritis 120

Neuropatija 93, 120, 121, 122, 123

Nevus 59

Nistagmus 123

O

OCT.... 23, 28, 60, 61, 62, 63, 64, 65, 70, 71, 94,
95, 133

Oculyzer 27

Očna jabučica..... 1, 2, 130

Očna leća 6, 10, 73

Očna ovojnica..... 4, 6, 8, 49

Očna šupljina..... 1

Očna vodica 7, 10, 93

Očni tlak 32, 93

Oftalmološki pregled..... 31, 36, 133

Okluzija..... 6, 29, 64

Opeklina 35, 110, 135

Orbita 1, 30, 131

Ortoforija..... 101

Osteom žilnice..... 59

Ozljede oka ... 130, 131, 132, 133, 134, 135, 136

P

PACG 96, 99

Pahimetrija 23, 25, 94

Pallikarisova četkica 91

Papila..... 119, 121, 122, 123

Pars plana vitrektomija (PPV) 61, 62, 68

Pascal tonometrija 24, 32

Pentacam 27, 77

Perimetrija 124

Phacoemulsificatio 43

Pinguecula..... 48

PNO 28, 94, 96

POAG..... 95, 96, 97, 98

Prezbiopija (staračka dalekovidnost).. 11, 16, 17,
84

PRK 91

Pterygium 48

Ptoza 111, 127

R

Refrakcija..... 6, 13, 84

Refraktometar 21, 23, 27

Refraktometrija 23

Retinitis 58

Retinoblastom..... 124

Retinopatija.... 29, 33, 63, 64, 65, 69, 76, 97, 125

Rožnica. 1, 2, 4, 5, 10, 15, 16, 35, 49, 53, 80, 84,
89, 90, 91, 94, 95, 96, 130, 131, 132, 135,
136

Ruptura..... 65, 67, 68, 71, 72, 128, 130

S

Sarkoidoza..... 57

Scheimpflug kamera 27, 77

Schirmer test 24, 25, 116

Schlemmov kanal 7, 10, 54, 93

Senilna makularna degeneracija 70

Sindrom suhog oka..... 116

Sindrom suznog oka 117

Sinehije 57, 58, 126

Skleritis 55

Skotom..... 58, 124

Slabovidnost 19, 72, 89, 103, 104

Snellenovi optotipi..... 31

Spekularni mikroskop 77

Spojnicna (konjunktiva).... 4, 6, 35, 46, 47, 48, 50,
96, 108, 109, 110, 111, 126, 131, 135, 136

Staklovina 6, 10, 11, 56, 61, 68, 72

Stargardtova bolest..... 70

Sterilizacija 22, 37, 38, 39

Strabizam 6, 14, 19, 23, 101, 102, 103, 104

Stroma 5, 49

Suze 4, 5, 24, 49, 106, 116, 117

Suzni aparat 4

Suzni film 4

Š

Šarenica..... 6, 7, 29, 56, 126
Štapići 8, 9, 18, 119

T

Tear Break Up Time Test 25
Tonometar..... 21, 24, 31, 32, 94
Trabekulektomija..... 99
Trabekulum 7, 93
Trauma..... 6, 128, 129
Tropija 101
Tumor..... 48, 56, 59, 60, 72, 98, 112, 124
Tyndallov fenomen..... 57

U

Ultraljubičasto zračenje (UV)..... 130, 136
Uveitis 56, 57, 58, 69, 133, 135
Ultrazvuk (UZV)..... 30, 77

V

VEGF 63, 64, 71

Vidna oštrina .. 17, 18, 19, 31, 50, 51, 52, 57, 60,
63, 68, 70, 74, 76, 80, 82, 81, 88, 89, 93, 96,
100, 101, 103, 120, 121, 122, 123, 124, 125

Vidni živac 1, 6, 8, 17, 28, 62, 65, 69, 76, 96,
119, 120, 122, 123, 124, 126

Vidni put 17

Vidno polje..... 23, 28, 93, 95, 96, 120, 121, 123,
124, 133

Vitrektomija..... 44, 64, 71

Vitritis..... 57

Vjeda 3, 4, 30, 35, 40, 46, 52, 103, 104, 105,
106, 107, 108, 109, 110, 111, 112, 113, 114,
115, 118, 128, 129, 132, 136

Z

Zjenica..... 6, 59, 125, 126, 127

Ž

Žilnica..... 6, 7, 8, 11, 29, 56, 60, 61

Žuta pjega 8, 9, 23, 69, 101, 136