

Etiopatogeneza i učestalost hemangioma kože glave i vrata

Kuštro, Željka

Undergraduate thesis / Završni rad

2019

Degree Grantor / Ustanova koja je dodijelila akademski / stručni stupanj: **Bjelovar University of Applied Sciences / Veleučilište u Bjelovaru**

Permanent link / Trajna poveznica: <https://um.nsk.hr/um:nbn:hr:144:732260>

Rights / Prava: [In copyright](#) / [Zaštićeno autorskim pravom.](#)

Download date / Datum preuzimanja: **2025-03-12**



Repository / Repozitorij:

[Digital Repository of Bjelovar University of Applied Sciences](#)



VELEUČILIŠTE U BJELOVARU
PREDDIPLOMSKI STRUČNI STUDIJ SESTRINSTVA

**ETIOPATOGENEZA I UČESTALOST HEMANGIOMA
KOŽE GLAVE I VRATA**

Završni rad br. 80/SES/2018

Željka Kuštro

Bjelovar, listopad 2019.

VELEUČILIŠTE U BJELOVARU
PREDDIPLOMSKI STRUČNI STUDIJ SESTRINSTVA

**ETIOPATOGENEZA I UČESTALOST HEMANGIOMA
KOŽE GLAVE I VRATA**

Završni rad br. 80/SES/2018

Željka Kuštro

Bjelovar, listopad 2019.



Veleučilište u Bjelovaru
Trg E. Kvaternika 4, Bjelovar

1. DEFINIRANJE TEME ZAVRŠNOG RADA I POVJERENSTVA

Kandidat: **Kuštro Željka** Datum: 18.10.2018. Matični broj: 001628

JMBAG: 0314015986

Kolegij: **PATOLOGIJA**

Naslov rada (tema): **Etiopatogeneza i učestalost hemangioma kože glave i vrata**

Područje: **Biomedicina i zdravstvo** Polje: **Temeljne medicinske znanosti**

Grana: **Patologija**

Mentor: **doc. dr. sc. Elizabeta Horvatić** zvanje: **docent**

Članovi Povjerenstva za ocjenjivanje i obranu završnog rada:

1. Živko Stojčić, dipl.med.techn., predsjednik
2. doc. dr. sc. Elizabeta Horvatić, mentor
3. dr. sc. Rudolf Kiralj, član

2. ZADATAK ZAVRŠNOG RADA BROJ: 80/SES/2018

Hemangiom je dobroćudna novotvorina ili izraslina od endotelnih stanica koje oblažu krvne žile, obilježena povećanim brojem normalnih ili abnormalnih krvnih žila ispunjenih krvlju. U velikom broju slučajeva hemangiomi mogu biti trajni, ako ne budu uklonjeni. To je najčešća novotvorina u djece. Riječ „hemangioma“ dolazi iz grčkog haema-krv, angio, žila-oma tumor. Haemangiomi nastaju abnormalnom proliferacijom endotelnih stanica krvnih žila i dijele se na kapilarne i kavernozne hemangiome. Hemangiomi su najčešći tumori glave i vrata u dječjem uzrastu, tri puta češće kod djevojčica nego kod dječaka. Kavernozni su češći od kapilarnih, imaju najčešće purpurno crvenu boju ili plavkastu i često su iznad razine kože ili sluznice i to na glavi ili usnama. Cilj rada odnosno zadatak pristupnika je odrediti etiopatogenezu nastanka i učestalosti hemangioma u trogodišnjem periodu (2016.-2018.). Uz tabelarni dati i grafički prikaz, prikazati biopsijsku proceduru laboratorijske dijagnostike hemangioma s pripadajućim bojenjem na hemalaun eozim odnosno histokemijsko bojenje s određenim makroskopskim i mikroskopskim fotografijama.

Zadatak uručen: 18.10.2018.

Mentor: **doc. dr. sc. Elizabeta Horvatić**



Zahvala

Zahvaljujem mentorici doc. dr. sc. Elizabeti Horvatić, prim. dr. med. na pomoći koju mi je pružila pri izradi ovog rada.

Zahvaljujem cijeloj svojoj obitelji na bezgraničnom razumijevanju i podršci koju su mi pružali tijekom trogodišnjeg studiranja. Osobito zahvaljujem svojoj kćerki Klari. Hvala svim profesorima na prenesenom znanju.

Zahvala svim mojim kolegicama i suradnicima za veliko razumijevanje i podršku.

Sadržaj

1. UVOD	1
1.1. Etiopatogeneza i vrste hemangioma kože glave i vrata	3
1.1.1. Kapilarni hemangiom	4
1.1.2. Kavernozni hemangiom.....	5
1.1.3. Kombinirani hemangiom	6
1.1.4. Dojenački ili infantilni hemangiomi	7
1.1.5. Laringealni hemangiomi	8
1.1.6. Hemangiomi usne šupljine	9
2. CILJ RADA	10
3. METODE	11
4. REZULTATI.....	12
4.1. Uzroci nastanka i simptomi	12
4.2. Patogeneza hemangioma	12
4.3. Komplikacije infantilnih hemangioma	16
4.4. Dijagnostika hemangioma	17
4.5. Liječenje hemangioma.....	18
4.5.1. Uklanjanje hemangioma kirurškim putem	19
4.5.2. Terapijsko liječenje hemangioma	21
4.5.3. Psihološki učinci kod liječenja hemangioma	23
4.6. Histopatološka obrada i prikaz učestalosti hemangioma	24
5. RASPRAVA	29
6. ZAKLJUČAK	33
7. LITERATURA.....	34
8. OZNAKE I KRATICE.....	36
9. SAŽETAK	37
10. SUMMARY	38

1. UVOD

Koža je važan zaštitni organ tijela. Štiti tijelo od mehaničkih, termičkih i kemijskih utjecaja te patogenih mikroorganizama i utjecaja UV zračenja. Koža zbog svoje dobre prokrvljenosti predstavlja važnu ulogu u termoregulaciji. Važan je sekretorni i ekskretorni organ zbog prisutnosti žlijezda. Ona je i osjetilni organ zbog prisutnosti senzitivnih stanica. Sastoji se od površinskog sloja ili epidermisa, srednjeg sloja ili coriuma i potkožja ili subcutisa (1). Promjene kože dijelimo na one u razini kože, iznad razine kože i promjene ispod razine kože. Promjene koje se nalaze u razini kože su tumori ili novotvorine koje karakterizira bujanje tkiva (2). Tumori kože su najčešći tumori. Većina kožnih tumora (80 do 90%) nastaje u području glave i vrata. Mogu se svrstati u benigne i maligne. Anamneza i klinički pregled temelj su dijagnostike tumora, a potvrdu daje patohistološka analiza. Ona je nužna za određivanje stadija jer o njoj ovisi prognoza bolesti i izbor metode liječenja (3). Hemangiomi ili benigni tumori krvnih žila spadaju u vaskularne lezije ili anomalije dok se vaskularne malformacije temelje na anatomskim i strukturnim svojstvima. Vaskularne lezije ili hemangiomi su lezije koje prolaze kroz fazu proliferacije. Faza proliferacije uključuje visoku mitotičku aktivnost, a nakon nje slijedi faza involucije. Vaskularne malformacije pokazuju normalizaciju rasta te mogu biti arterijskog, venskog, kapilarnog, limfnog i miješanog vaskularnog endotela (4). Duboki hemangiomi poznati kao kavernozi ili mješoviti su dublje lezije koje mogu biti bezbojne ili imati plavkastu nijansu. Hemangiomi mogu biti infantilni ili prirođeni i kongenitalni hemangiomi (5). Infantilni se zovu i dojenački dok se kongenitalni pojavljuju nakon rođenja i spontano regrediraju. Kongenitalni hemangiomi su lezije koje svoju proliferacijsku fazu završavaju prije rođenja. U svome radu (4) autori smatraju da histopatološki gledano još uvijek nije razjašnjeno je li prirođeni hemangiom različit od hemangioma djetinjstva. Kongenitalni i infantilni hemangiomi su po karakteristikama slični, ali imunohistokemijska analiza pokazuje da su različiti (4). Postoje dva oblika kongenitalnih hemangioma, brzo urođeni kongenitalni hemangiom (RICH) i neinvilirajući kongenitalni hemangiom (NICH) (4). Razlika između infantilnih i prirođenih hemangioma vidi se kroz kliničke informacije. RICH involuira brže od hemangioma djetinjstva, najčešće unutar prvih 14 mjeseci života dok NICHs ne evoluiraju već rastu razmjerno s djetetom. Zbog brze regresije RICH hemangiomi mogu ostaviti za posljedicu suvišnu kožu koja može predstavljati kozmetički problem (4).

Većina hemangioma može se klinički dijagnosticirati. Kliničko dijagnosticiranje je potvrđeno kliničkom dijagnozom, procjenom opsega tumora i kirurškim planiranjem. Alati prve

linije dijagnostičke obrade kod sumnje na hemangiom su UZV i MR. UZV je neinvanzivan, jeftin i lako dostupan način snimanja za površinske i male hemangiome. Velike i duboke lezije zahtijevaju MR (4). Zbog spontane involucije većina hemangioma ne zahtijeva liječenje. Zlatni standard za njih je aktivna neintervencija koja se sastoji od redovitog praćenja i promatranja (3). Hemangiomi koji zahtijevaju intervenciju su oni koji predstavljaju smetnje vidu ili smetnje dišnim putevima, ulceraciju s krvarenjem i stvaranjem ožiljaka. Zbog toga je kod takvih hemangioma bitno na vrijeme krenuti s terapijom i liječenjem (3). Kirurška ekscizija je jedan od načina liječenja hemangioma. Uz nju, jedna od metoda liječenja je liječenje laserom. Godine 2008. otkriven je lijek propranolol koji ima jako dobar terapijski učinak. To je neselektivni beta-blokator koji se najčešće primjenjuje u liječenju hemangioma male djece (5).

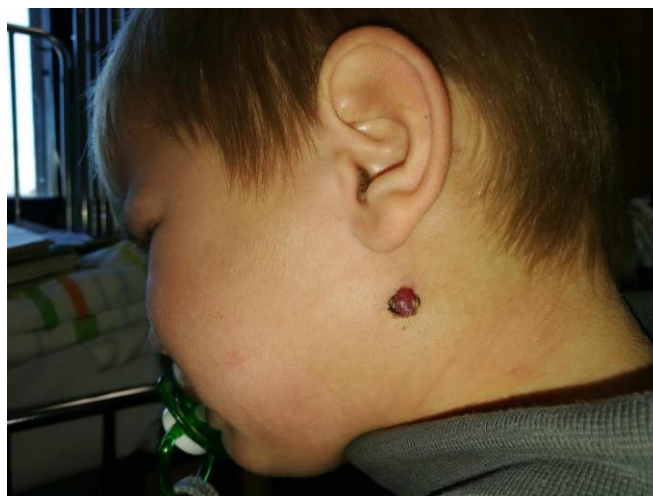U ovom radu će se prikazati dosadašnja saznanja o hemangiomima, njihovom nastanku, patogenezi, komplikacijama i liječenju, prikupljena pregledom odgovarajućih knjiga, priručnika, članaka i drugih dokumenata na internetu. Dodatni statistički podatci ustupljeni su od strane Odjela za patologiju Opće bolnice "Dr. Tomislava Bardeka" u Koprivnici i izvučeni su iz BISA (bolničkog informacijskog sustava), a rezultat su biopsijske analize hemangioma kože glave i vrata. S obzirom na prikupljene statističke podatke dobivene u trogodišnjem razdoblju, pomoću tabličnog i grafičkog prikaza uvidjet će se učestalost hemangioma kože glave i vrata koji su dobiveni kirurškom ekscizijom na odjelu za otorinolaringologiju Opće bolnice "Dr Tomislava Bardeka" u Koprivnici.

1.1. Etiopatogeneza i vrste hemangioma kože glave i vrata

Vaskularne anomalije su prirođene pogreške u vaskularnom razvoju. Često zahvaćaju glavu, vrat i usnu šupljinu. Dijelimo ih na vaskularne tumore (hemangiome) i vaskularne malformacije (4). Pojavljuju se na različitim dijelovima tijela, a 60% do 70% ih se nalazi na glavi i vratu. Čine 7% svih benignih tumora. Mogu biti infantilni ili prirođeni i kongenitalni hemangiomi. Infantilni su češći kod dojenčadi. Kongenitalni se pojavljuju nakon rođenja i spontano regrediraju. Hemangiomi u odrasloj dobi ne regrediraju (5). Autori ih smatraju manama ili anomalijama u razvoju i položaju krvnih žila, nalikom na tumore. Još uvijek postoji otvoreno pitanje o tome postoji li prava neoplazma krvožilnog sustava ili su to histomi ili čvorići građeni od tkiva drugog organa, a ne od tkiva onog organa u kojem se nalaze (6). Smatra ih se pedijatrijskim tumorima s učestalošću do 10% kod djece bijele rase i trostruko češće kod žena (7). Većinom su prisutni pri rođenju kao površinska lezija. Ubrzano se šire u mjesecima nakon rođenja i malo ih zahtijeva liječenje jer se povlače spontano bez intervencije. Hemangiomi koji zahtijevaju intervenciju obično su duboki i mogu biti povezani s opstrukcijom dišnih putova, ulceracijom ili kardiovaskularnim ili vizualnim simptomima (7). Spadaju u benigne tumore krvnih žila. Abnormalnosti krvnih žila vrlo su raširene i raznovrsne te mogu biti male, koje izgledaju kao mrlje po koži, kao i velike, smještene na različitim dijelovima tijela koje uključuju i unutarnje organe. Takve promjene mogu ozbiljno ugrožavati životno stanje. Hemangiomi mogu biti smješteni na različitim organima gdje postoji opsežna mreža krvnih žila (8). Javljaju se u organima gdje postoji bolja prokrvljenost u odnosu na druga tkiva i organske sustave. To su primjerice jetra, bubrezi, kralježnica i koža. Najčešće su lokalizirani u koži i potkožnom tkivu. Razvijaju se uslijed nesputanog rasta neispravnih krvnih žila. Oni tvore neoplazmu, čija funkcija nije obavljanje dotoka krvi iz tkiva i organa. Gotovo nikad se ne pretvaraju u rak i nisu maligni. Hemangiomi s produljenim i brzim eksplozivnim rastom imaju sposobnost uništavanja okolnih tkiva i organa što na kraju može izazvati ozbiljne komplikacije, invaliditet i smrt te gubitak funkcije ako tumor oštećuje vitalne organe. Klinički se manifestiraju u dva oblika i to: kapilarni ili haemangioma capillare i kavernozi ili haemangioma cavernosum (8).

1.1.1. Kapilarni hemangiom

Kapilarni hemangiom manifestira se kao naevus flameus ili plameni madež, naevus teleangiectaticus i angioma senile. Naevus flameus javlja se kod rođenja u obliku jedne ili više mrlja plavkastocrvenkaste boje. Može biti veličine zrna graška do nokta, a može zauzimati i veća područja kože. Najčešće su lokalizirani na korijenu nosa, čelu i očnim kaptima. Smješteni su uz medijalnu liniju i mogu biti simetrični. U velikom broju slučajeva skloni su nestajanju. Naevus teleangiectaticus je plameni madež koji se sastoji od cirkumskriptivnih teleangiektazija koje su smještene na licu. Angioma senile manifestira se kao pojedinačno živo crveno izbočenje veličine zrna prosa do leće. Smješten je na trupu i ekstremitetima. Javlja se u 5. ili 6. desetljeću života (9). Kapilarni hemangiom sastoji se od brojnih proširenih kapilara, a povećava se usporedno s anatomijom. To je tumor koji je jasno ograničen, mekane tvorbe i obojen crveno do tamno ljubičasto (8). Neke kapilare su normalnog stanja, a neke su sužene.



Slika 1.1. Kapilarni hemangiom kože

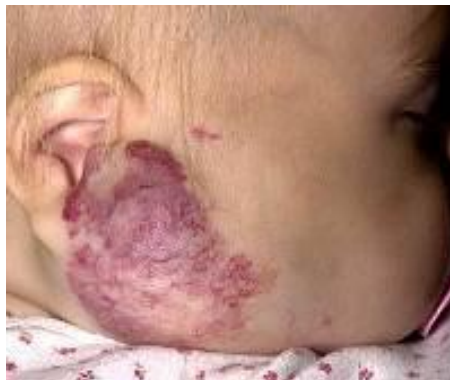(snimljeno na Odjelu za otorinolaringologiju Opće bolnice u Koprivnici)

Na slici 1.1. prikazan je kapilarni hemangiom koji je obojan u crveno-ružičastu boju. Nakon nekog vremena postaje tamniji i crveno-ljubičaste boje. Tokom faze rasta, mrlja može postati konveksna s neravnom površinom. Tumor je formiran od dilatiranih kapilara ispunjenih

krvlju. Ako je hemangiom smješten na kapku nužno ga je ukloniti (8). Kapilarni hemangiomi koji se nalaze na čelu, kopcima ili stražnjoj strani glave obično nestaju unutar prve do treće godine.

1.1.2. Kavernozi hemangiom

Kavernozi hemangiom pojavljuje se prvih dana ili u toku prvih tjedana života. Javlja se u obliku crvenkasto plavkastih čvorića veličine glavice pribadače. Sklon je brzom rastu i može se razviti u solitarne ili reznjaste tumore različite veličine. Rijetko je lokaliziran na trupu, a najčešća lokalizacija je na licu i vlasištu. Najčešće spontano nestaje. Ponekad se kavernozi hemangiomi nalaze i na sluznici usne šupljine te u unutarnjim organima (jetra, slezena, CNS, kosti). Kod kavernoznog hemangioma u koriju i potkožnom tkivu proliferira endotel, stvaraju se brojni prostori ispunjeni krvlju (9). To je ograničeni tumor glatke površine. Može imati i lobularnu strukturu hiperkeratotske prirode. Ukoliko se tumor nalazi duboko ima prirodnu tjelesnu boju. Kod egzofitnog razvoja, boja varira od crvene do plavičaste. Tumor se može povući prije puberteta, ali ponekad pokazuje znakove napretka s uništavanjem okolnih tkiva. U nekim slučajevima ovaj tip tumora može se kombinirati s kapilarnim hemangiomom (8).



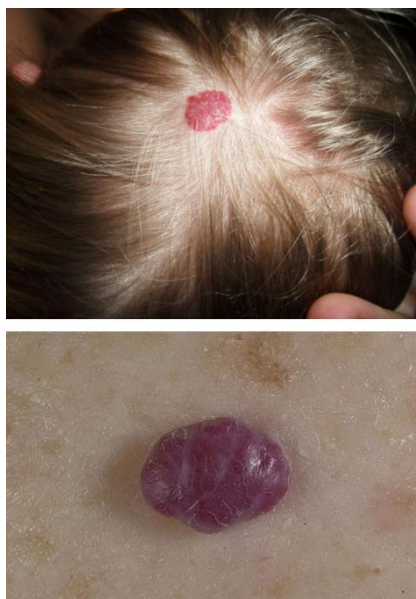Slika 1.2. Kavernozi hemangiom

(snimljeno na Odjelu za pedijatriju Opće bolnice u Koprivnici)

Slika 1.2. prikazuje kavernozi hemangiom koji je uvijek lokaliziran u potkožnom tkivu. Na površini kože vidljiva je konveksna formacija plavkaste boje. Hemangiom čine brojne proširene krvne žile i šupljine ispunjene krvlju koje su međusobno povezane brojnim vaskularnim mostovima ili anastomozama (8). Za vrijeme perioda rasta takvi hemangiomi zahvaćaju potkožno tkivo i kožu, a ispod tkiva mišići, kosti i unutarnji organi su rijetko zahvaćeni. Mogu biti pojedinačni, višestruki ili različitih veličina. Ovisno o smještaju na koži ili unutarnjim organima, kavernozi hemangiomi podijeljeni su na ograničene i difuzne. Ograničeni su lokalizirani na strogo određenom području i ne šire se izvan svojih granica. Za razliku od njih, difuzni hemangiomi nisu strogo ograničeni i zauzimaju široko područje raznih veličina, od malih do prilično velikih (8).

1.1.3. Kombinirani hemangiom

Kombinirani hemangiom sastoji se od dva djela, to su kapilarni i kavernozi. On se istovremeno nalazi u koži i potkožnom tkivu. Na koži je smješten kapilarni dio kombiniranog hemangioma, a kavernozi se nalazi u potkožnom tkivu. Ovaj tip hemangioma je uvijek lokaliziran na rubu tkiva bilo kojeg organa, a ne u njegovoj debljini. Kombinirani hemangiomi mogu biti smješteni na površini unutarnjih organa, u kostima i na koži (8). Ova vrsta hemangioma je najčešća u odraslih. Hemangiomi kože lokalizirani su u gornjim dijelovima kože. To su najsigurniji tumori koji se u pravilu ne uklanjaju i čekaju prirodnu involuciju. Ukoliko se hemangiom nalazi na licu, u blizini uha ili oka i na perineumu, uklanja se zbog rizika od ireverzibilnog oštećenja tkiva s kasnijim razvojem disfunkcije odgovarajućeg organa. Za razliku od njih, hemangiomi parenhimskih organa, zbog mogućih komplikacija, unutarnjeg krvarenja ili oštećenja organa u kojem su nastali, zahtijevaju brzu intervenciju. Hemangiomi mišićno koštanog sustava nisu toliko opasni kao oni parenhimskih organa, stoga se ne moraju odmah uklanjati (8). Oni se počinju liječiti samo ako ometaju normalan razvoj djetetova kostura.



Slika 1.3. Kombinirani hemangiomi

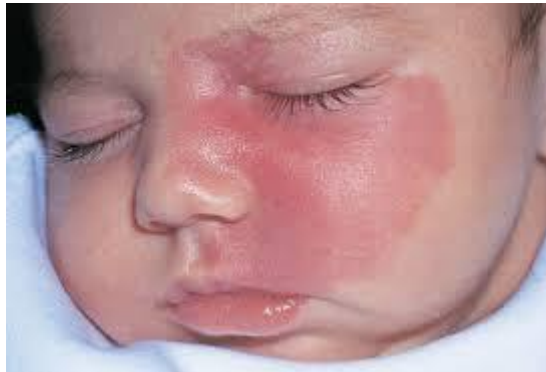(snimljeno na Odjelu za otorinolaringologiju Opće bolnice u Koprivnici)

Slika 1.3. prikazuje srednju fazu razvoja između kapilarnog i kavernoznog oblika hemangioma. Izvana izgleda kao zajednički volumen svijetlo crvene boje bez jasnih obrisa te nadvisuje zdravu kožu. Površina mu je neravna dok u nekim područjima dolazi do prijelaza u dublje potkožno tkivo. Pregledom histologije utvrđuju se nezrele kapilare u kombinaciji sa šupljinama koje su ispunjene krvlju i krvnim ugrušcima (8).

1.1.4. Dojenački ili infantilni hemangiomi

Infantilni hemangiomi su najčešći dječji tumori. To su ružni i neugodni tumori. Procjena je da se 10% djece rodi s hemangiomima od kojih trećina ima sijelo na glavi i vratu (10). Za njih je karakteristično da u prvoj godini života brzo rastu (11). Većina hemangioma nije vidljiva pri rođenju, ali je prisutna u prvih nekoliko tjedana djetinjstva. Proliferativna faza, koja počinje u ranom djetinjstvu, uključuje brzi rast i može se nastaviti 4 do 10 mjeseci. Nakon toga slijedi period mirovanja, i kasnije, involucijska faza postupne regresije u sljedećih 6 do 10 godina (12). U svome radu (11) autorice navode procjenu dojenačkih hemangioma. Procjena je da se javljaju

na 4 do 5% u dojenčadi, 1 do 3% u novorođenčadi i 2,6 do 9,9% kod starije dojenčadi. Češći su kod nedonoščadi. Kod nedonoščadi porođajne mase manje od 1kg, niska porođajna težina je najznačajniji čimbenik rizika (11). Osim niske porođajne težine kao čimbenici rizika navode se: starija životna dob majke, višeploidne trudnoće, preeklampsija, placenta previja, transcervikalna biopsija korionskih resica i placentarne anomalije. Dojenački hemangiomi češći su kod djevojčica. Kod ženskog spola su do devet puta učestaliji komplicirani hemangiomi. Značajnija incidencija je kod bijele rase. Postoji pretpostavka da dojenčad crne rase ima sposobnost endogene beta blokade koja se temelji na djelotvornosti terapije molekularno bioloških pretraga i beta blokatora (11). Zbog njihove sposobnosti smanjivanja nema potrebe za intervencijom. Međutim neki infantilni ili dojenački hemangiomi mogu uzrokovati funkcionalna oštećenja s trajnim posljedicama i komplikacije koje mogu vitalno ugroziti dijete. Iz tog je razloga bitna dobra procjena i mišljenje specijaliste. Najčešće uključene lokacije su glava i vrat (60%) nakon čega slijedi trup (25%) i ekstremiteti (25%). Unutar glave i vrata identificirane su lezije na čelu, obrazu, orbitalnoj/periorbitalnoj regiji, usnama, nosnoj šupljini, larinksu, u žlijezdama i u dubokim prostorima vrata (12).



Slika 1.4. Dojenački hemangiom - Naevus flammeus
(snimljeno na Odjelu za neonatologiju Opće bolnice u Koprivnici)

1.1.5. Laringealni hemangiomi

Laringealni hemangiomi su rijetki i polako napredujući vaskularni tumori. Ponekad mogu ugroziti život jer može doći do asfiksije i smrti (13). Mogu se pojaviti u vokalnoj komori, aritenoidnoj hrskavici i ariepiglotičnom naboru, a rijetko se javljaju u larinksu. Od simptoma

javljaju se promuklost, dispnea, disfagija ili osjećaj stranog tijela u ždrijelu, kašalj te progresija simptoma u respiratorni infekt. Dijagnoza se postavlja endoskopskim pregledom (14). Kod takve vrste hemangioma često se mora izvesti traheotomija i umetanje trahealne kanile u traheostomu. No kod nekih bolesnika i paratrahealna tkiva mogu biti zahvaćena hemangiomom te kirurški pristup čine teškim i rizičnim zbog mogućnosti erozije kanilom (10).

1.1.6. Hemangiomi usne šupljine

Na sluznici usne šupljine često se javljaju pigmentirane lezije. One se mogu javljati kao solitarne ili difuzne na bilo kojem dijelu usne šupljine. Zbog različitosti pigmenata očituju se raznim bojama te mogu biti egzogenog i endogenog porijekla. Endogene pigmentacije na oralnoj sluznici nastaju kao rezultat nakupljanja hemoglobina, hemosiderina i melanina. Hemoglobin se manifestira pojavom plave, ljubičaste ili crvene boje. Pigmentacije koje nastaju raspadom eritrocita i otpuštanjem hemoglobina uključuju vaskularne lezije kao što su hemangiom, angiosarkom, varikoziteti i druge (5). Egzogene pigmentacije na sluznici usne šupljine najčešće su posljedica ozljede. Iz tog razloga pigment dospijeva izravno u submukozni sloj. Isto tako postoji mogućnost da promjene na usnoj šupljini izazove i ingestija lijeka i tvari. Najčešća lokalizacija hemangioma oralne sluznice su jezik, usnice i bukalna regija. To su plošno ograničene ili elevirane plavkaste lezije. Dijagnoza se postavlja temeljem kliničke slike i pojavom anemizacije na pritisak (5). Moguća je i pojava hemangioma u mekim koštanim tkivima oralne i maksilofacijalne regije. Ako su u mekim tkivima, prepoznaju se po promijenjenoj boji i izgledu sluznice ili kože. Promjene na centralnoj čeljusti najbolje se potvrđuju putem radiološkog nalaza kako bi se izbjeglo nekontrolirano krvarenje tijekom vađenja zuba ili kirurškog uklanjanja tvorbe. Temeljem kliničke slike i radiološkog nalaza najvažnije je posumnjati na mogućnost centralnog hemangioma i prije zahvata tražiti dijagnostičke postupke kao što su selektivna angiografija i CT obrada (6).

2. CILJ RADA

Cilj ovog preglednog rada je sustavno izložiti problematiku učestalosti hemangioma glave i vrata te odrediti etiopatogenezu nastanka hemangioma, liječenje i terapiju prema literaturi koja je dostupna na hrvatskom i engleskom jeziku. Osim literature na hrvatskom i engleskom jeziku korišteni su dodatni statistički podatci koji su poslužili za ilustraciju i potvrdu tvrdnji i stavova navedenih u ovom radu. Podatci su prikupljeni na Odjelu za patologiju u Općoj bolnici "Dr Tomislav Bardek", Koprivnica u trogodišnjem razdoblju (2016.-2018.) i rezultat su biopsijskih nalaza hemangioma. Osim tabličnog korišten je i grafički prikaz te prikaz biopsijske procedure laboratorijske dijagnostike hemangioma s pripadajućim histokemijskim i specijalnim bojenjem. Na posljetku, cilj ovog rada je upoznati se s najnovijim saznanjima o kliničkim značajkama, epidemiološkim čimbenicima, patogenezi, komplikacijama i terapiji hemangioma.

3. METODE

Pretraživanje navedenih podataka iz literature obavljalo se na dva načina:

- 1) pregledom odgovarajućih knjiga i priručnika u knjižnicama (gradska knjižnica Đurđevac te gradska knjižnica i čitaonica "Fran Galović" Koprivnica);
- 2) traženjem medicinsko-znanstvenih članaka, brošura i drugih dokumenata na internetu (Google poslužitelj: www.google.hr, Hrčak; Portal znanstvenih časopisa Republike Hrvatske: hrcak.srce.hr; PubMed besplatna tražilica: www.ncbi.nlm.nih.gov/pubmed/), upotrebom raznih ključnih riječi koje se odnose na hemangiome, vrste hemangioma, liječenje, etiopatogenezu hemangioma i drugo vezano za problematiku ovog rada.

Literatura koja je pretraživana, prvenstveno je pisana na hrvatskom jeziku, dijelom latinicom na drugim razumljivim južnoslavenskim jezicima (bošnjačkom) i također, na engleskom jeziku. Rad može poslužiti kao opći vodič svim prvostupnicima, ali i medicinskim sestrama/tehničarima za upoznavanje s tematikom hemangioma iz razloga što se tokom svog rada susreću s pojavom dijagnosticiranja hemangioma kod djece i odraslih.

Pri obradi teme *Etiopatogeneza i učestalost hemangioma kože glave i vrata* korišteni su statistički podatci dobiveni u trogodišnjem razdoblju (2016.-2018.) na Odjelu za patologiju u Općoj bolnici "Dr Tomislav Bardek", Koprivnica i izvučeni su iz bolničkog informacijskog sustava ili BIS-a. Podatci su rezultat biopsijske analize hemangioma te su obrađeni i prikazani u programu Microsoft Excel 2013.

4. REZULTATI

4.1. Uzroci nastanka i simptomi

Uzroci nastanka hemangioma nisu u potpunosti identificirani. Postoji mišljenje da bolest izaziva intrauterinsku abnormalnost fetusa koja je uzrokovana virusom koji majka prenosi tijekom prvih mjeseci trudnoće. U tom razdoblju se u fetusu počinje formirati krvni i vaskularni sustav pa se hemangiom smatra kongenitalnom bolesti. Kod odraslih postoje i brojni rizični faktori za nastanak ove bolesti. To su nasljedni faktori, patologija vaskularnog sustava, UV zračenje, dugoročni stres, česta hipotermija, izloženost štetnoj proizvodnji, česte ozljede i tromboza (8). Mišljenja su da reakcija majke na neke lijekove također može biti uzrok nastanka hemangioma. Činjenica jest da se hemangiomi javljaju kod djece čije su majke imale zarazne bolesti tijekom trudnoće. Ukoliko je poremećena hormonalna pozadina majke, poremećena je i hormonalna pozadina djeteta. Rezus faktor - sukob majke i djeteta također može biti uzrok. Ukoliko majka tijekom trudnoće provodi najveći dio vremena u zatvorenom prostoru, nedostatak kisika, vitamina, loša prehrana, pijenje alkohola i pušenje navode se kao jednako mogući uzroci nastanka hemangioma (8). Vrlo bitan klinički simptom hemangioma glave, lica i usana kao i hemangioma kože su bol, oticanje i bojenje kože u nijansama crvene boje. Zbog činjenice da su na licu, glavi i u blizini mnogih važnih organa kao što su oči, uši, mozak i drugo, hemangiomi se tretiraju s najvećom pažnjom i oprezom. Njihov rast kontinuirano se kontrolira i osigurava da tumor ne iscijedi previše važnih organa, nepovratno narušavajući njihove funkcije (8).

4.2. Patogeneza hemangioma

Prema klasifikaciji Međunarodnog društva za ispitivanje vaskularnih anomalija iz 1914. godine, vaskularne anomalije se dijele u dvije velike skupine (11). To su vaskularne malformacije i vaskularni tumori. Na temelju ove klasifikacije infantilni hemangiomi spadaju u vaskularne tumore. Ove lezije karakterizira patološka proliferacija endotelnih stanica. Vaskularne tumore uključuju i kongenitalni hemangiomi. Brzo involuirajući kongenitalni hemangiom RICH, neinvoluirajući kongenitalni hemangiom NICH i djelomično involuirajući kongenitalni hemangiom, lobularne kapilarne hemangiome ili piogene granulome. Klonalna proliferacija endotelnih progenitorskih stanica (EPS) ili placentarnih angioblasta, uzrok je

nastanka infantilnih hemangioma. Njihovu razvoju pridonose vaskulogeni i angiogeni čimbenici unutar hemangioma i tkivna hipoksija kao vanjski čimbenik. Teoriju infantilnih hemangioma podržava povećan broj cirkulirajućih EPS-a u krvi djece s IH-a. Placentarna teorija govori da fetalne progenitorske stanice tijekom gestacije ili porođaja potječu iz tkiva posteljice. Placentarni molekularni biljezi u IH-ima su: glukoza transporter izoforma 1, Lewis Y antigen, merosin, Fc- γ receptor IIb, indoleamin 2, 3-deoksigenaza i jodotironion dejodinaza tip II govore u prilog ovoj teoriji. Učestalost IH-a veća je u slučaju placente previje, preeklampsije i biopsije korionskih resica. Objedinjena teorija govori da su infantilni hemangiomi rezultat aberentne proliferacije i diferencijacije hemogenog endotela s fenotipom neuralnog grebena i sa sposobnošću endotelne hematopoetske, mezenhimalne i neuronalne diferencijacije. U svome radu (11) autorice zaključuju da IH-i nastaju zbog klonalne proliferacije endotelnih stanica koja je rezultat vaskulogeneze ili stvaranja primitivnih krvnih žila iz angioblasta, a ne angiogeneze stvaranja novih krvnih žila iz postojećih. Za vrijeme proliferacije i involucije placentarni vaskularni antigeni i GLUT1 izraženi su na endotelnim stanicama IH-a. Prisutnost ovih biljega nalazi se samo na korionskim placentarnim resicama, a nema ih u normalnim kožnim i potkožnim kapilarama te drugim vrstama vaskularnih tumora. To znači da korionske resice i IH-i imaju zajedničke gene. U fazi proliferacije IH-i sadrže hematopoetske leukocite mijeloidnog podrijetla zbog uloge u njihovom rastu. Mijeloidni biljezi na endotelnim stanicama IH-a govore da je endotel hemangioma različit od normalne vaskulature. Faza proliferacije kod IH-a rezultat je neravnoteže između pozitivnih i negativnih vaskulogenih čimbenika koji su izraženi u okolnom tkivu i hemangiomu (11).

Hemangiomi imaju dvije evolucijske faze. To su faza proliferacije i faza involucije. Najveći broj IH-a nije prisutan pri rođenju, već postaje vidljiv u prvim danima ili tjednima, a najčešće prije četvrtog tjedna života. Proliferacija se događa u prvih nekoliko mjeseci (11). Oko prve godine života započinje spontano nestajanje ili regresija. Razdoblje između bujanja tkiva i njegova nestajanja je od 6 do 12 mjeseci života i naziva se fazom platoa. Pretpostavlja se da to održava ravnotežu između stanica koje bujaju i onih koje podliježu nestajanju i smrti stanice. Faza proliferacije se rijetko opaža nakon prve godine života, a faza involucije obično traje više godina (11).

Faza proliferacije

Za vrijeme faze proliferacije na koži dojenčeta može se vidjeti promjena pigmenta kože do blijede boje ili makularni teleangiektatski eritem koji je lokaliziran. Zbog bujanja endotelnih stanica dolazi do rasta IH-a koji postaju izbočeni i konzistencije poput gume. Često se u tom razdoblju vidi okolno bljedilo i dilatacija vena (11). Rana proliferativna faza bilježi najveći rast, te može dovesti do bolne ulceracije koja cijeli ožiljkom. Rezultati u nekim istraživanjima govore da hemangiom doseže oko 80% svoje veličine u dobi od 5 mjeseci (11). Kasna proliferativna faza završava oko 9 mjeseci života i karakterizira ju spori rast.

Faza involucije

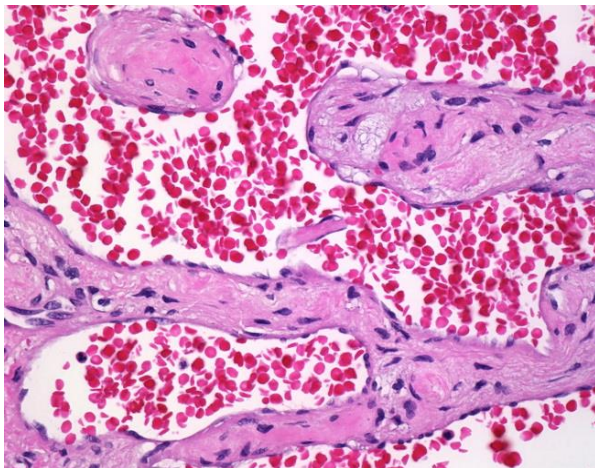
Involucija započinje nakon proliferacije obično nakon prve godine života i različitog je trajanja i stupnja involucije. U svome radu autorice (11) navode kako postoje procjene da IH-i involuiraju 50% do 5 godina, 70% do 7 godina i 90% do 9 godina. Centralna promjena boje ili sivkasta površina prvi je klinički znak involucije IH-a, a IH-i su manje izbočeni i mekanije tvorbe (11). Lezije koje su duboke postaju svjetlije plave boje i hladnije. 50 do 70% IH-a smanjuje se s preostalom promjenom kože u obliku manjih kapilarnih lezija, vezivno-masnog tkiva, viška kože, diskoloracije ili ožiljka (11).

Klinička slika

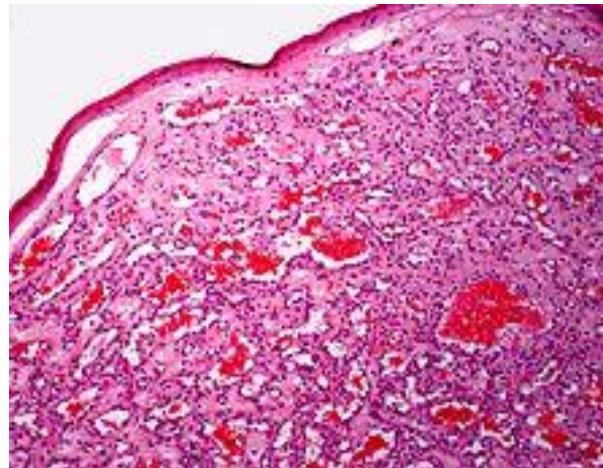
Tijekom faze proliferacije infantilni hemangiomi se prema dubini klasificiraju u mekotkivne komponente. Njihova površina je crvene boje koja je slabo zamjetna i ima odsutnu potkožnu komponentu. Često su ih opisivali izgledom poput jagode (11). Koža kod dubokih IH-a je plavičaste boje i iznad njih nije promijenjena. Kombinirani ili miješani hemangiom sadrži i površinsku i duboku komponentu. Površinski ranije ulaze u fazu involucije i ranije se pojavljuju od dubokih. Promjene koje su duboke traže kontinuiranu kontrolu i dulje praćenje. Kod miješanih IH-a prisutni su kombinirani obrasci rasta. Postoji i podtip površinskih IH-a, a autori ih u radu (11) opisuju kao abortivne ili neproliferativne. Karakterizira ih zastoj u rastu,

minimalno rastući ili retikularni teleangiektatski izgled s okolnim lokaliziranim vaskularnim papulama i blijedom kožom. Obično se nalaze u donjem dijelu tijela.

Prema anatomskoj konfiguraciji mogu se klasificirati u lokalizirane, segmentalne, neodređene i multifokalne. Najzastupljeniji su lokalizirani. Oni imaju jasnu granicu i njihov nastanak je jedno žarište. Njihov smještaj na licu je u blizini mezenhimalnog ili mezenhimalno-ektodermalnog spoja. Segmentalni čine područje određeno embrionalnim neuroektodermalnim plakovima. Čine četiri segmenta lica i to: frontotemporalni, maksilarni, mandibularni i frontonazalni (11). PHACE sindrom karakterističan je za velike segmentalne hemangiome lica. Oni su češći kod ženske dojenčadi i češće su udruženi s komplikacijama. Neodređeni nisu ni fokalni ni segmentalni. Multifokalni su prisutni na raznim mjestima. Benigni su smješteni većinom samo na koži, a viscelarni su udruženi s komplikacijama (11).



Slika 4.1. Histopatološki prikaz hemangioma, HE, x 100. Ljubaznošću Odjela za patologiju.



Slika 4.2. Histopatološki prikaz hemangioma, HE, x 100. Ljubaznošću Odjela za patologiju.

Slike 4.1. i 4.2. prikazuju materijal tumorskog tkiva građen od celularnog vezivnog tkiva i krvnih prostora umjereno debelih zidova obloženih pravilnim endotelom i ispunjenih eritrocitima. Vezivno tkivo između tih prostora je celularno, mjestimice sluzavo, promijenjeno i prožeto kapilarama (7).

4.3. Komplikacije infantilnih hemangioma

Kod većine infantilnih hemangioma nema komplikacija. Manji dio njih dolazi zajedno s komplikacijama vitalnih organa i ugrožavaju njihovu funkciju. Zahtijevaju hitnu terapijsku intervenciju. Morfološki tip IH-a najveći je prediktor za komplikacije. Svojom lokalizacijom fokalni oblik IH-a primarno uzrokuju komplikacije na i u blizini vitalnih struktura poput oka, nosa, hrskavice, usana, dišnog puta i anogenitalne regije (11). Fokalne lezije su na licu tri puta češće od segmentalnih. Segmentalni hemangiomi češće su komplicirani ulceracijama. Veličina IH-a je prediktor potrebe za terapijom. Segmentalni IH-i zauzimaju 10 puta veću površinu od lokaliziranih. Morfologija hemangioma je bolji prediktor komplikacija od veličine. Njihova lokalizacija povezana je s komplikacijama. Facijalni hemangiomi su 1,7 puta češće udruženi s komplikacijama i 3,3 puta češće je njihovo liječenje (11).

Jedna od komplikacija koja je prisutna u 5 do 21% IH-a je ulceracija (11). Često je prisutna s krvarenjem, sekundarnom infekcijom i stvaranjem ožiljaka (11). Zbog toga je bitno na vrijeme započeti s liječenjem. Kod površinskih i segmentalnih IH-a postoji veći rizik za ulceraciju te kod onih kod kojih je brza faza proliferacije (dojenčad do 4 mjeseca) i koji se nalaze na takvim mjestima gdje su izloženi stalnom trenju, pritisku i maceraciji (11). To su specifična mjesta poput glave, vrata, perioralna regija, perianalna i intertriginozna područja.

Krvarenje je gotovo uvijek povezano s ulceracijom i rijetko je. Kod slučajeva bez ulceracije krvarenje je minimalno. Ono obično nakon površinske traume spontano prestaje ili je potrebna blaga kompresija. Kod IH-a može doći i do poremećaja hranjenja ako su lokalizirani na perioralnoj regiji ili zahvaćaju dišne putove (11). Bolne i ulcerirane perioralne lezije otežavaju hranjenje. Smetnje disanja i gutanja mogu uzrokovati IH-i dišnog puta.

Hemangiomi mogu biti prisutni u dišnom putu bez oštećenja kože. Kod supra ili subglotičnih hemangioma može doći do opstrukcije dišnog puta koja se manifestira inspiratornim i ekspiratornim stridorom kod djece u prvih 6 do 12 tjedana života (11). Kod segmentalnih promjena koje se nalaze u području brade i uključuju peraurikularnu regiju, vršak brade, donju usnu i prednju stranu vrata, češći su IH-i dišnog puta. Zbog toga se na IH-e dišnog puta treba pomisliti kod djece s hemangiomima mandibularne regije kod kojih se razvija stridor, hripanje, promukli kašalj i cijanoza (11).

Ukoliko je hemangiom lokaliziran na oku ili uhu može doći do oštećenja ovih organa i do nepovratnog oštećenja vida ili sluha (8). Periorbitalni hemangiomi mogu ugroziti vid i njegovu

funkciju. Hemangiom koji je smješten na gornjem kapku promjera većeg od 1 cm ili onog na rubu kapka te onog koji uzrokuje ptozu i potiskuje očnu jabučicu češći su poremećaji vida. Astigmatizam je najčešća komplikacija kao posljedica direktnog pritiska hemangioma na rožnicu (11). Od ostalih problema tu su ptoza, proptoza, strabizam i anziometrija.

Do kongestivnog zatajenja srca koje nastaje kao posljedica arteriovenskog šantiranja velikog volumena krvi kroz leziju može doći kod dojenčadi s velikim hemangiomima kože te difuznim ili multifokalnim hemangiomima jetre. Ova komplikacija se javlja rijetko. Najčešći simptomi su slabo uzimanje hrane, gubitak na težini, srčani šum i patološko povećanje jetre (11).

4.4. Dijagnostika hemangioma

Dijagnoza hemangioma obično se postavlja kliničkom slikom i pregledom liječnika. Najčešće je dovoljan pregled liječnika. U nejasnim slučajevima indicirane su slikovne pretrage. Ukoliko je potrebna procjena vezana za proširenost promjene ili kod potrebe za praćenjem terapijskog učinka primjenjuju se također slikovne pretrage. Inicijalna metoda izbora je ultrazvuk s obojenim doplerom. Sonografijom se vidi tvorba koja je mekana, dobro ograničena, visokog protoka, a u fazi involucije vide se područja pojačane ehogenosti zbog toga jer ih zamjenjuje masno tkivo. Magnetska rezonanca je metoda izbora koja prikazuje proširenost lezije i anatomske odnose. Bolje prikazuje i razlikovanje brzo rastućih infantilnih hemangioma od drugih vaskularnih promjena koje su visokog protoka. Jedini nedostatak je potreba za općom anestezijom kod male djece. Ona je indicirana u slučaju udruženih anomalija (11). Ukoliko tkivo izgleda neobično, liječnik može odrediti uzimanje tkiva biopsijom kako bi dobili patohistološki nalaz. Uzimanje biopsije krajnja je opcija i liječnici je izbjegavaju jer može uzrokoati krvarenje iz kožne promjene. Ukoliko je hemangiom smješten na organu, glavni izbor je UZV i magnetska rezonanca (15). Kod smještaja formacije ispod kože neke od metoda dijagnostike mogu biti: radiografija pomoću kontrastnog sredstva, doppler sonografija, digitalna dermatoskopija i CT (16). Metoda izbora kod hemangioma larinksa je fiberendoskopija, a biopsija je kontraindicirana zbog mogućnosti krvarenja (17).

4.5. Liječenje hemangioma

Liječenje hemangioma podrazumijeva njegovo uklanjanje. Kod djece i odraslih koriste se iste tehnike za liječenje hemangioma (8). Pristup kod djece mora biti individualiziran, što ovisi o vrsti promjene, lokalizaciji, morfologiji, dobi djeteta, prisutnim ili mogućim komplikacijama i brzini rasta infantilnog hemangioma. Ako su lezije komplicirane, djecu je potrebno uputiti pedijatrijskom hematologu i to u proliferativnoj fazi hemangioma. Tu je važna edukacija obitelji zbog prirodnog tijeka i mogućih komplikacija terapijskih indikacija i očekivane učinkovitosti liječenja. Kod većine lokalnih nekomplikiranih hemangioma preporuka je praćenje hemangioma jer lezije involuiraju nakon prve godine. Potrebne su redovite kontrole i serijsko fotografiranje. Ukoliko hemangiomi izravno ugrožavaju i narušavaju normalno funkcioniranje tkiva i organa, postavlja se indikacija za intervenciju (11). Ukoliko se odlučimo za intervenciju, kirurška ekscizija je terapija izbora za male lezije. Kod većih lezija poželjno je dati kortikosteroide. Za velike hemangiome koji ne odgovaraju na kortikosteroidnu terapiju može se kombinirati embolizacija sama ili u kombinaciji s kirurškim zahvatom ili zračenjem. U prošlosti, rendgenska terapija je često primjenjivana u liječenju kavernoznog hemangioma. Doze zračenja bile su od 200 cGy jednokratno do 450 cGy primjenjenih u tri frakcije. Radioterapija se primjenjuje za velike, estetski neprihvatljive hemangiome kože, posebno hemangiome glave, vrata i unutarnjih organa. O dubini promjene ovisi kakva će biti tehnika zračenja. Površinske lezije mogu se liječiti površinskim zračenjem. Današnje preporuke su od 800-900 cGy jednokratno, uz mogućnost još jedne frakcije 600-800 cGy za nekoliko mjeseci, ukoliko je lezija nastavila s rastom (10).

Indikacije za liječenje hemangioma su lokalizacije u sljedećim dijelovima kože: oni čiji smještaj je u području očiju te oni lokalizirani u respiratornom traktu i blizini respiratornog trakta, hemangiomi na licu, hemangiomi lokalizirani u području ušiju ili parotidnih žlijezda slinovnica te hemangiomi s ulceriranom površinom (8). Ukoliko postoji visok rizik za komplikacije hemangioma, može se u bilo koje vrijeme započeti s liječenjem. Liječenjem se smanjuje ili potpuno uklanja tumor, a to se postiže kirurškim i terapijskim metodama. Kirurške metode za uklanjanje tumora su: kriozgradnja (kauterizacija tumora tekućim dušikom), lasersko ozračivanje, skleroterapija (uvođenje otopina u tumor, izazivanje smrti krvnih žila koje ga čine), radioterapija bliskog fokusa (ozračivanje tumora), elektrokoagulacija (uklanjanje hemangioma elektrodama) i uklanjanje tumora kirurškom ekscizijom. Osim kirurških postoje i terapijske metode liječenja hemangioma. Kao takve navode se: uzimanje lijekova koji sadrže propranolol kao aktivnu tvar (Anaprilin, Inderal, Propranolol i drugi), uzimanje kortikosteroidnih

hormona (prednizolon, Diprospan i drugi), uzimanje lijekova iz grupe citostatika (Vincristin, Ciklofosamid) te kompresivna terapija (8).

4.5.1. Uklanjanje hemangioma kirurškim putem

Operacija ili kirurška ekscizija

Operativni zahvat izvodi se u općoj ili lokalnoj anesteziji. Liječnik tijekom zahvata uklanja sve hemangiome i okolno tkivo oko 1,5 do 2 cm. Ovu metodu smatraju traumatskom i neučinkovitom jer se u polovici slučajeva hemangiom ponovno pojavljuje na bilo kojem susjednom području kože i počinje vrlo brzo rasti. Kirurško liječenje obično se koristi za hemangiome koji su lokalizirani u unutarnjim organima, a tumori kože uklanjaju se drugim metodama (8). Prema mišljenju nekih autora kirurška ekscizija i dalje je dobra mogućnost liječenja i najbolja šansa za liječenje malformacija. Kirurško odstranjivanje ekstenzivnih lezija ostaje izazov jer su venske malformacije rijetko dobro deformirane lezije, a intraoperativno krvarenje može identificirati i očuvati važne strukture koje su teške (18). Tretman uklanjanja hemangioma kirurškim putem primjenjuje se ako je hemangiom izrastao u duboka tkiva. Ovom metodom odstranjena promjena se može podvrgnuti histološkoj analizi. Posljedica tog zahvata je to što nakon operacije na koži ostaje ožiljak (16). Kirurška ekscizija, elektrokoagulacija i embolizacija koriste se za rijetke slučajeve kada nema terapijskog učinka na konzervativno liječenje. One mogu biti povezane s uništavanjem susjednih vitalnih organa, rizikom od krvaranja, infekcije i boli nakon kirurškog zahvata (19).

Lasersko uklanjanje

Liječenje laserom pogodno je samo za različite vrste tumora. Kavernozne i kombinirane hemangiome laser ne smije ukloniti jer može doći do prevelike dubine oštećenja tkiva i ožiljaka. Za jednostavne hemangiome kože, laserska terapija kao i kriozgradnja mogu se provesti u bilo koje vrijeme, a to vrijeme uključuje i vrijeme aktivnog rasta tumora (8). Terapija laserom indicirana je u slučajevima površinskog proliferirajućeg hemangioma. Ova terapija ubrzava regresiju ili smanjuje veličinu lezije. Izbor lasera ovisi o mjestu, dubini i veličini lezije. Flash

lampa ili pumpajući laser je laser koji koagulira ciljne posude i ostavlja kožu iznad tijela netaknutom. Koristan je za površinske hemangiome ili one u stupnju involucije (8).

Terapija laserom nije metoda liječenja za liječenje hemangioma u proliferativnoj fazi, a posebice dubokih dojenačkih hemangioma. Ovakva metoda liječenja obavlja se u općoj anesteziji i nakon takvog zahvata na mjestu tretiranja može se javiti bol. Kod većine slučajeva nije dovoljna samo jedna doza terapije laserom. Više doza terapije laserom dovodi do poskupljenja liječenja i izlaže dijete ponovnom riziku uvođenja u anesteziju (19).

Uklanjanje kauterizacijom ili elektrokoagulacijom

Elektrokoagulacija je postupak uklanjanja različitih tkiva koja su patološki promijenjena. Često se koristi kod žena s erozijom cerviksa. Postoji činjenica da je dijatermokoagulacija cervikalne erozije ista kao i elektrokoagulacija hemangioma (8). Za vrijeme elektrokoagulacijske metode uslijed djelovanja električne struje, dolazi do razaranja tumorskih struktura nakon čega na tom mjestu raste zdrava koža. Korištenje ove metode prihvatljivo je za bilo koji tip hemangioma. Kod liječenja kavernozičnih tumora moguće je formiranje ožiljaka zbog potrebe uništavanja tkiva na većoj dubini (8).

Uklanjanje hemangioma tekućim dušikom

Kriorazgradnja ili uklanjanje hemangioma tekućim dušikom je najčešće primjenjivana metoda uklanjanja kapilarnih hemangioma na koži. Pečenje tekućim dušikom može se izvesti u bilo kojoj fazi hemangioma i za vrijeme aktivnog rasta tumora. Tekući dušik uništava strukturu tumora. Potrebno je izvesti do tri tretmana nakon čega na mjestu hemangioma koža normalno zarasta. Metoda tekućim dušikom nije preporučljiva za kavernozične hemangiome jer može doći do stvaranja velikih ožiljaka koji se ne mogu više oporaviti (8).

Skleroterapija

Terapija sklerozirajućim hemangiomom je unošenje raznih otopina u tumor koje uzrokuju smrt krvnih žila koje čine hemangiom i njihovu kasniju transformaciju u vezivno tkivo. Pod

utjecajem skleroterapije hemangiom se pretvara u normalnu vrpču vezivnog tkiva ispod kože. Ukoliko je tumor bio dosta velik ili je liječenje započelo u fazi rasta, tumor neće potpuno nestati već će se njegova veličina smanjiti i zaustaviti aktivan rast. Kao glavna sklerozirajuća terapija koristi se sterilni alkohol koji se zajedno s Novokainom ubrizgava u tumor i potiskuje svaku bol. Ova terapija je učinkovita za duboke hemangiome. Za duboke hemangiome koristi se i radioterapija bliskog fokusa ili rendgensko zračenje tumora (8).

4.5.2. Terapijsko liječenje hemangioma

Kompresijska terapija

Terapija kompresijom je najsigurnija i najučinkovitija terapija dovoljna da se primjeni na hemangiom bilo koje vrste gdje se može primijeniti zavoj pod pritiskom. Koristi se na primjeni kompresijskog zavoja na hemangiom koji ostaje određeno vrijeme (8). Nakon 1 do 2 mjeseca hemangiom se smanjuje i nestaje.

Vinkristin

Prije otkrića propanolola u terapiji hemangioma koristio se vinkristin. On je bio rezerviran za najagresivnije tumore kao izbor u slučaju neuspjeha kod korištenja kortikosteroida. Vinkristin in vitro inducira smrt stanica tumora i endotelijalnih stanica. Vinkristin se aplicira putem centralnog venskog katetera u dozi 1-1,5 mg/m² tjedno. Kod primjene vinkristina potreban je stalni nadzor pacijenta jer lijek izaziva dosta nuspojava od imunosupresije, neuropatije, alopecije, konstipacije, abdominalnih bolova, paralitičkog ileusa, pareze kranijalnih živaca i bolova u kostima (19).

Interferon alfa

Nakon neuspjeha liječenja kortikosteroidima i vinkristinom kao treća linija liječenja agresivnih hemangioma koristio se interferon alfa. On je potentni inhibitor angiogeneze. Početna doza mu je 3 mil jedinica /m²/dan (19). Ovisno o kliničkom dogovoru razmak između doza kreće se od par tjedana do nekoliko mjeseci. Zbog izazivanja ozbiljnih nuspojava (spastična diplegia u 10-20% liječenih pacijenata) većina je neodlučna u pogledu njegove primjene. Neurotoksičnost ovog lijeka je manje izražena sa povećanjem dobi poslije prve godine života (19). Nuspojave koje još izaziva primjena ovog lijeka su obično prolazne. To su: temperatura, iritabilnost, neutropenija i povišenje transaminaza. Stalan neurološki nadzor bitan je i potreban. Postoje izvješća iz 2005. god. od Friden i sur., koje spominju autorice u radu (19), o učinkovitosti od 40-50% u trajanju liječenja 9-14 mjeseci.

Propanolol

Propanolol je najsigurnija i najučinkovitija terapijska metoda u liječenju hemangioma u pojedinačnim dozama. Propanolol je beta blokator kojeg karakterizira nedostatak kardioselektivne aktivnosti agonista. Kod odraslih propanolol se koristi kroz dugi period godina u liječenju aritmije, angine pectoris, srčane insuficijencije, akutnog infarkta miokarda, koronarne bolesti, esencijalnog tremora, profilaksi napadaja migrene, arterijske hipertenzije i drugim indikacijama. Nakon izvještaja autora iz Francuske (Leaute-Labrez-C i sur.) iz 2008. propanolol se koristi u liječenju kompliciranih dojenačkih hemangioma (19). Poslije brojnih literaturnih objava koje su dokazivale njegovu djelotvornost, postao je prva opcija liječenja dojenačkih hemangioma u proliferativnoj fazi. Peroralna suspenzija propanolol hidrokoloida pod nazivom Hemangiol, registrirana je u travnju 2014. godine u indikaciji liječenja dojenačkih hemangioma u proliferativnoj fazi rasta koji zahtijeva sistemsku terapiju (19). To je prvi lijek koji je odobren za ovakvo liječenje u dobi 5 tjedana života, a čijim korištenjem se osigurava potpuno ili djelomično nestajanje dojenačkih hemangioma (19). Mehanizmi djelovanja propanolola uključuju inhibiciju angiogeneze, vazokonstrikciju, inhibiciju stvaranja dušičnog oksida i regulaciju renin-angiotenzinskog sustava. Lijek zaustavlja dijeljenje matičnih stanica IH-a u endotelne stanice, smanjuje njihovu kontraktilnost i stimulira adipogenezu. Prije samog početka terapije potrebna je temeljita anamneza koja uključuje fizikalni pregled s osobitom pažnjom na

dišni i kardijalni sustav uključujući i EKG. Kontraindiciran je kod djece s niskim tlakom, bradikardijom, atrioventrikulskim blokom 2. i 3. stupnja, srčanim zatajenjem, astmom i preosjetljivošću na lijek (20).

4.5.3. Psihološki učinci kod liječenja hemangioma

Pojava hemangioma koji uzrokuju funkcionalne poremećaje, ograničenja i estetsko izobličenje utječe na kvalitetu života djece i roditelja. Budući da se većina hemangioma pojavljuje na uočljivom mjestu, najčešće na licu, promjene na koži mogu imati psihološke utjecaje na roditelje, a iza 3. godine i na djecu. Obično dolazi do pojave tuge, tjeskobe, stresa, niskog samopoštovanja, introvertiranosti i asocijalnog ponašanja. Posebno se to vidi kod polaska u vrtić ili školu ukoliko nije nastupila faza involucije hemangioma (21). Lijek propanolol hidrokolid u liječenju peroralno tijekom 6 mjeseci daje potpun ili gotovo potpun nestanak tumora s vrlo malim opterećenjem za djecu i roditelje s infantilnim hemangiomom. Primjena propanolola pridonosi smanjenju učestalosti terapijskih metoda koje se međusobno nadopunjuju u kasnoj involutivnoj fazi bolesti te poboljšanje života bolesnika i roditelja. Prilikom ranog otkrivanja i prepoznavanja potencijalno kompliciranih dojenačkih hemangioma bitna je i uloga pedijatra i liječnika opće medicine. Liječenje je važno započeti u prvim mjesecima života odnosno u doba proliferacije hemangioma kada su i rezultati liječenja najbolji. Ako liječenje izostane, iako se radi o dobroćudnoj tumorskoj bolesti kod koje je za očekivati da će doći do spontanog povlačenja i involucije u kasnijoj životnoj dobi, neliječeni i na vrijeme neprepoznati slučajevi mogu imati trajne posljedice. To mogu biti atrofija, ožiljci, diskoloracija ili višak kože na mjestu hemangioma i teleangiektazija (19).

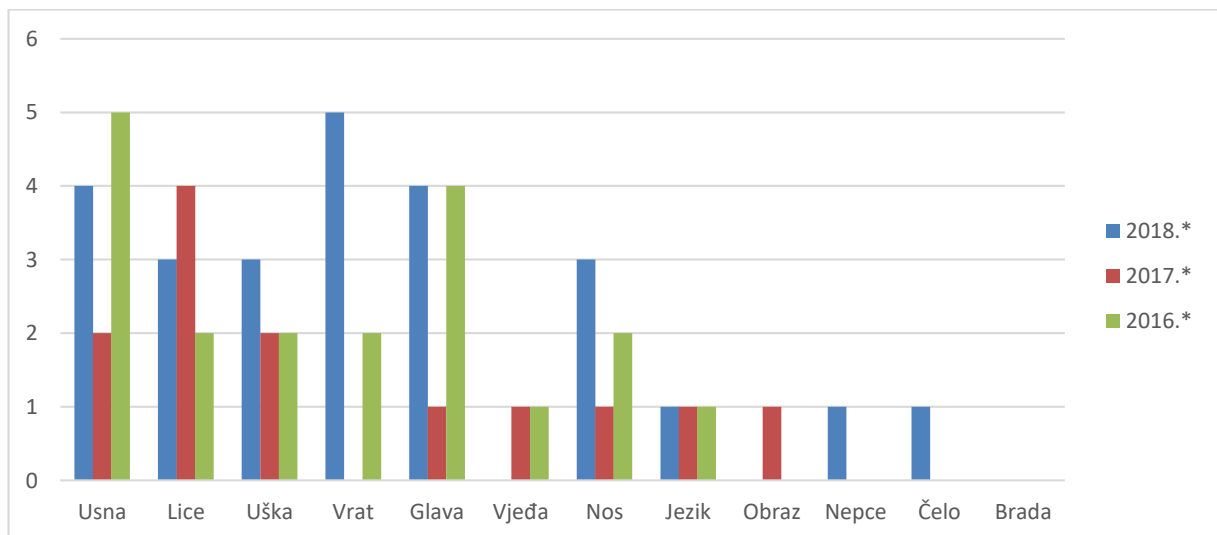
4.6. Histopatološka obrada i prikaz učestalosti hemangioma

U nastavku ovog rada prikazat ćemo i iščitati podatke prikupljene na Odjelu za patologiju u Općoj bolnici "Dr. Tomislav Bardek", Koprivnica, u trogodišnjem razdoblju, odnosno u periodu od 2016. do 2018. godine. Biopsijski materijal u vidu tumorske promjene ili lezije na koži šalje se s Odjela za otorinolaringologiju u histopatološki laboratorij Odjela za patologiju. Pregledava se granica bolesnog i zdravog tkiva i preuzimaju se tanki rezovi veličine 1 x 1 x 0,5 cm. Također se preuzima više uzoraka koji se fiksiraju i dehidriraju u 70 – 100% alkoholu te se zatim uklapaju u parafin. Nakon toga se formiraju parafinski blokovi koji se režu. Slijedi vodena kupelj, deparafinizacija i na kraju histopatološko bojenje hemalaun eozinom ili hematoksilinom te konačna analiza svjetlosnim mikroskopom s dijagnozom hemangioma.

Podatci su prikazani u tabličnom (Tablica 4.1.) i grafičkom (Slika 4.3., Slika 4.5. i Slika 4.5.) obliku. Osvrnut ćemo se na učestalost hemangioma glave i vrata s obzirom na dva kriterija, lokalni i spolni. Lokalni kriterij podrazumijeva dijelove regije glave i vrata koji su najčešće zahvaćeni hemangiomom. Spolni kriterij odnosi se na specifičnosti pri raspodjeli između muške i ženske populacije pacijenata. Važno je naglasiti kako su dobiveni podatci u trogodišnjem razdoblju rezultat patohistološke analize hemangioma nakon kirurške ekscizije. Najprije ćemo analizirati podatke koji se odnose na lokalizaciju hemangioma kod žena i muškaraca s obzirom na trogodišnje razdoblje, a pomoću komparativnog grafikona usporedit ćemo učestalost pojave hemangioma kod muškaraca i žena u trogodišnjem razdoblju.

Učestalost pojave hemangioma kod muške populacije

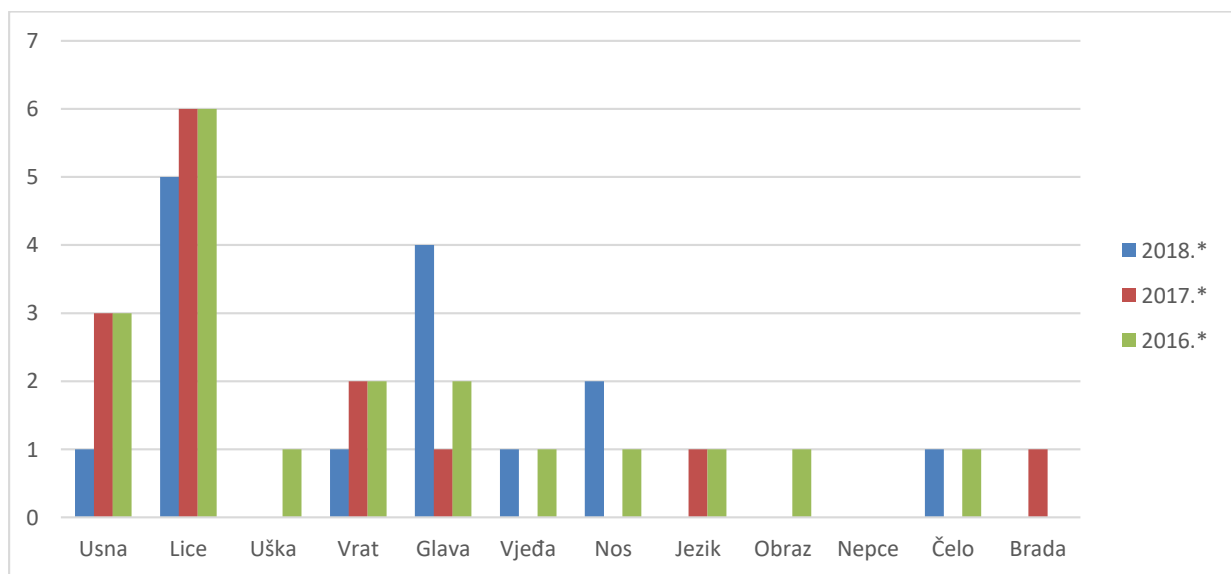
Stupčasti grafikon (Slika 4.3.) vizualno prikazuje sijelo hemangioma muške populacije za svaku godinu zasebno s obzirom na lokalizaciju hemangioma. Sukladno tome vidljivo je da je u 2018. godini najveći broj slučajeva hemangioma kod muške populacije zahvatio područje vrata, glave i usana. Na području vjeđa i obraza nije zabilježena prisutnost hemangioma. U 2017. godini najveća prisutnost hemangioma zabilježena je na području lica, a nešto manje na području usana i uški. Prisutnost hemangioma na vratu, nepcu i čelu je izostala. Godine 2016. najveća prisutnost hemangioma zabilježena je na usnama, a slijedi je prisutnost na glavi. Izostala je prisutnost na obrazu, čelu i nepcu. Na području brade u sve tri godine nije zabilježena pojava hemangioma.



Slika 4.3. Grafički prikaz lokalizacije hemangioma kod muškaraca u razdoblju od 2016. do 2018. (22)

Učestalost pojave hemangioma kod ženske populacije

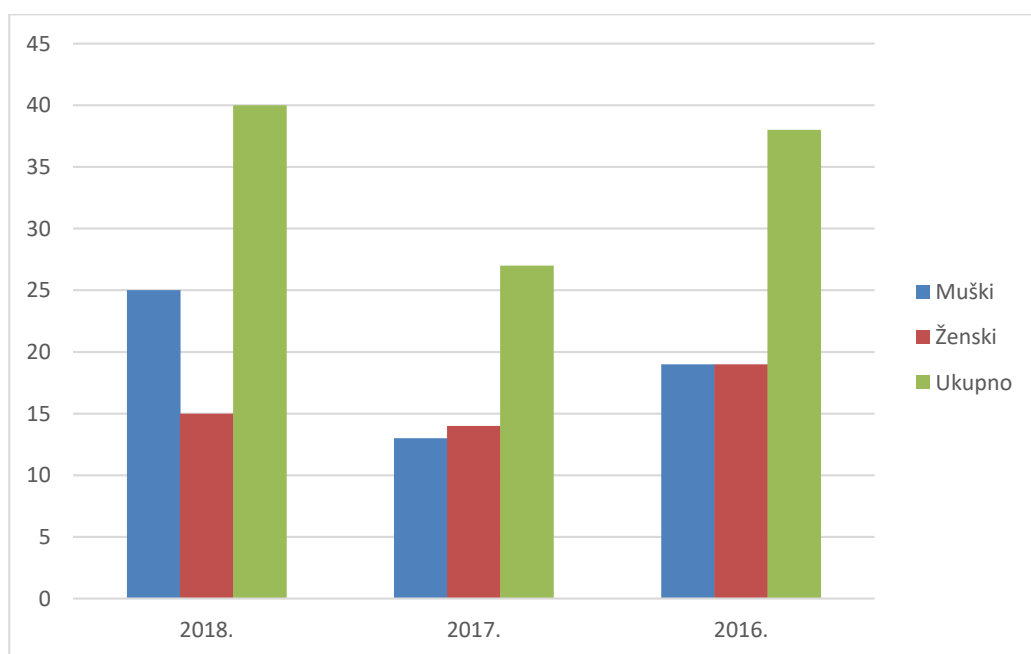
Stupčasti grafikon (Slika 4.4.) vizualno prikazuje sijelo hemangioma ženske populacije za svaku godinu zasebno s obzirom na lokalizaciju hemangioma. Promatranjem sljedećeg grafikona (Slika 4.4.) može se zaključiti kako su u 2018. godini hemangiomi kod žena najčešće prisutni na licu i glavi. Prisutnost hemangioma na uški, jeziku, obrazu i bradi je izostala. U 2017. godini na području lica zabilježena je najveća pojava hemangioma. Slijede područja usana, vrata, glave, jezika i brade. Na uškama, vjeđi, nosu, obrazu i čelu nije zabilježena niti jedna pojava hemangioma. Područje lica je i u 2016. godini zabilježeno kao područje najveće prisutnosti hemangioma. Slijede ga prisutnost na usnama, vratu, glavi, vjeđi, uškama i ostalim prikazanim područjima. Kod žena, područje pojave hemangioma na nepcu je u sve tri godine izostalo.



Slika 4.4. Grafički prikaz lokalizacije hemangioma kod žena u razdoblju od 2016. do 2018. (22)

Učestalost pojave hemangioma s obzirom na spol

Iz komparativnog grafičkog prikaz (Slika 4.5.) vidljivo je kako je u 2018. godini s obzirom na spol zabilježena veća prisutnost hemangioma kod muškaraca nego kod žena. Godine 2017. kod ženskog spola vidljiv je nešto veći broj slučajeva hemangioma dok je 2016. godine broj hemangioma kod muške i ženske populacije izjednačen. Promatramo li samo muški spol po godinama, možemo vidjeti kako je najveći broj zabilježenih hemangioma kod muškaraca bio prisutan u 2018. godini, a kod žena 2016. godine. Najveći broj ukupno zabilježenih slučajeva hemangioma kod muškaraca i žena vidljiv je 2018 godine. Slijedi ga 2016. godina, a potom 2017. godina.



Slika 4.5. Grafički prikaz ukupnog broja slučajeva hemangioma s obzirom na spol (22)

Tablični prikaz učestalosti hemangioma po lokalizaciji i spolu

Tablica 4.1. prikazuje ukupan broj hemangioma prema lokalizaciji i spolu kroz sva tri razdoblja. U svakom razdoblju zabilježen je broj muških i ženskih te ukupan broj slučajeva hemangioma. Ukupno je zabilježeno 105 slučajeva hemangioma pri čemu dominiraju hemangiomi glave, lica, vrata i usana. Grafikoni (Slika 4.3., Slika 4.4. i Slika 4.5.) se baziraju na prikazanoj tablici (Tablica 4.1.) koja nam daje potpuniji uvid u brojne podatke.

Tablica 4.1. Učestalost hemangioma po lokalizaciji i spolu za trogodišnji period (22)

2018.*	Muški spol	Ženski spol	Ukupno	2017.*	Muški spol	Ženski spol	Ukupno	2016.*	Muški spol	Ženski spol	Ukupno	<i>Sveukupno</i>
Usna	4	1	5	Usna	2	3	5	Usna	5	3	8	<u>18</u>
Lice	3	5	8	Lice	4	6	10	Lice	2	6	8	<u>26</u>
Uška	3	0	3	Uška	2	0	2	Uška	2	1	3	<u>8</u>
Vrat	5	1	5	Vrat	0	2	2	Vrat	2	2	4	<u>12</u>
Glava	4	4	8	Glava	1	1	2	Glava	4	2	6	<u>16</u>
Vjeđa	0	1	1	Vjeđa	1	0	1	Vjeđa	1	1	2	<u>4</u>
Nos	3	2	5	Nos	1	0	1	Nos	2	1	3	<u>9</u>
Jezik	1	0	1	Jezik	1	1	2	Jezik	1	1	2	<u>5</u>
Obraz	0	0	0	Obraz	1	0	1	Obraz	0	1	1	<u>2</u>
Nepce	1	0	1	Nepce	0	0	0	Nepce	0	0	0	<u>1</u>
Čelo	1	1	2	Čelo	0	0	0	Čelo	0	1	1	<u>3</u>
Brada	0	0	0	Brada	0	1	1	Brada	0	0	0	<u>1</u>
Ukupno	25	15	40	Ukupno	13	14	27	Ukupno	19	19	38	<u>105</u>

5. RASPRAVA

Hemangiomi su tumori, benigne etiologije koji se mogu pojaviti na različitim dijelovima tijela, a najčešće na glavi i vratu. Mogu biti prirođeni ili infantilni i kongenitalni. Infantilni se zovu i dojenački, dok se kongenitalni pojavljuju nakon rođenja. Kongenitalni hemangiomi spontano nestaju, dok u odrasloj dobi hemangiomi ne nestaju. To su pedijatrijski tumori koji se češće javljaju kod bijele rase i trostruko češće kod žena. Uglavnom su to ružni i neugodni tumori. Rizikni čimbenici za nastanak hemangioma su niska porođajna težina, starija životna dob majke te bijela rasa. Češći su kod djevojčica, prematurusa, žena sa placantom previjom, multiplih gestacija, preeklampsije i hipoksije. Hemangiomi se ne nasljeđuju, ali pozitivna obiteljska anamneza može biti jedan od rizika za nastanak hemangioma. Sijelo tih tumora je na glavi i vratu. Trećina hemangioma vidljiva je već pri porodu i može doći do njihova povećanja. Tijekom vremena većinom dolazi do smanjenja tumora te nije potrebna nikakva terapija. Ukoliko su u dubljim dijelovima vrata, hemangiomi spontano ne nestaju. Mogu se palpirati kao mekane i neelastične promjene na vratu, a mogu se i isprazniti. Ponekad mogu biti neoštro ograničeni od vratnih mišića koji dijelom čine tumor. Najčešće komplikacije hemangioma su ulceracija i krvarenje. Ukoliko se hemangiom proširi na druge vitalne organe može doći do smetnji vida, suženja dišnih puteva, otežanog disanja i estetskog nagrđivanja. Glavni ciljevi za liječenje hemangioma su zaustavljanje nekontroliranog rasta i zahvaćanje vitalnih funkcija kako ne bi došlo do estetskog nagrđivanja i stvaranja ožiljaka na koži. Bitno je i smanjenje psihosocijalnog stresa za pacijenta i cijelu obitelj. Kod hemangioma s dobrom prognozom dobro je za liječenje primijeniti postupke bez agresivnih postupaka koji za posljedicu imaju što manje stvaranje ožiljaka i izbjegavanje boli. Liječenje je najčešće kombinirano konzervativno farmakoterapijom i kirurškim postupcima. Najbitnije je kod primjene lijekova smanjenje tumorske mase i zaustavljanje proliferacije. Klinički pregled i praćenje hemangioma i dalje ostaje zlatno pravilo. Pristup svakom pacijentu mora biti individualiziran. Dobra anamneza temelj je svakog dijagnostičkog postupka. Pregled vrata i boje kože, položaja vrata i palpacija vrlo su bitni jer se tako uočavaju promjene u crtežu i pojava patoloških zbivanja. Ukoliko se kod praćenja hemangioma odlučimo na liječenje kod većih lezija, terapija kortikosteroidima je poželjna. Jedna od poznatih metoda današnjice je liječenje propranololom, odnosno lijek izbora je Hemangiol. Terapija izbora za liječenje manjih promjena je kirurška ekscizija koja je najčešće primjenjivana metoda liječenja kod odraslih. To je metoda liječenja koja spada u malu ili estetsku kirurgiju. Ona obuhvaća sve površinske izrasline među kojima su i hemangiomi koji

čine skupinu promjena kože koje su pigmentirane. Većina tih promjena je benigna, ali se svaka od njih šalje na patohistološku analizu. Ekscizija je zahvat koji obuhvaća kompletno odstranjenje promjene do u zdravo tkivo i tkivo se šalje na patohistološku analizu. Nakon zahvata rana se po principima estetske kirurgije sašije, a ako je defekt preveliki primjenjuju se neke od metoda plastične rekonstruktivne kirurgije. Prije kirurške ekscizije bitan je individualizirani pristup pacijentu kod samog dolaska pacijenta i pripreme za zahvat. Zahvat se obavlja u lokalnoj anesteziji i svaki pacijent prvo obavlja razgovor s liječnikom koji mu daje da potpiše pristanak za zahvat.

Važnu ulogu kod pripreme pacijenta za zahvat ima i medicinska sestra koja prva pristupa pacijentu. Prvi kontakt za pacijenta je vrlo bitan jer većina pacijenata na zahvat dolazi s dozom straha i zabrinutosti. Medicinska sestra za vrijeme same pripreme pacijenta, pacijentu pruža psihološku pripremu. Sestra mora biti strpljiva i pozitivna. Pacijentu mora ponavljati upute, saslušati ga i nastojati ga smiriti kako bi se što više opustio tokom cijelog zahvata. Osim pripreme pacijenta, medicinska sestra ima važnu ulogu u pripremi operativnog polja i operativnog stolića s instrumentima za zahvat. Tu prije svega sestra treba voditi računa o aseptičnim uvjetima instrumenata i operativnog polja. Medicinska sestra asistira liječniku kod zahvata i pomaže pacijentu nakon samog zahvata. Uz sve to sestra vodi brigu i o administrativnom postupku samog upisa pacijenta. Također mora paziti da svakog pacijenta identificira te pravilno obilježi preparat i transportira ga u bočici s formalinom u patohistološki laboratorij, kako ne bi došlo do zamjene preparata.

Prema podacima dobivenima s djelatnosti patologije Opće bolnice "Dr. Tomislava Bardeka" u Koprivnici kroz razdoblje od 2016. do 2018. godine ukupno je zabilježeno 105 slučajeva hemangioma kod muške i ženske populacije. Gledamo li zasebno muški i ženski spol u trogodišnjem razdoblju (Tablica 4.1.), dobivamo podatak kako je u trogodišnjem razdoblju zabilježeno 57 muškaraca s pojavom hemangioma i 48 žena.

Iz grafikona (Slika 4.3., Slika 4.4. i Slika 4.5.) i tablice (Tablica 4.1.) u 2016. godini, uviđamo kako je zabilježeno 38 slučajeva pojave hemangioma regije glave i vrata pri čemu je učestalost u jednakom broju zastupljena kako u muškoj tako i u ženskoj populaciji pacijenata, odnosno 19 zabilježenih hemangioma kod muškaraca i 19 zabilježenih hemangioma kod žena. Gledamo li lokalni kriterij, u muških pacijenata najučestalije su pojave hemangioma na usnama i glavi, dok su kod ženskih pacijenata na licu. Uzimajući u obzir da pojave na bradi i nepcu nema, uočavamo da su ostale vrste jednako prisutne pri čemu je učestalost pojave na nosu i uški

dvostruko veća u muškoj, nego u ženskoj populaciji. U njoj smo primijetili i prisustvo hemangioma na obrazu i čelu koje je kod muških pacijenata izostalo. Iz podataka prikazanih u grafikonima (Slika 4.3. i Slika 4.4.) možemo reći kako su hemangiomi u oba spola najviše zahvaćali lice, usne i glavu, a nešto manje ušku i vrat.

Naredne, 2017. godine iz grafikona (Slika 4.3., Slika 4.4. i Slika 4.5.) i tablice (Tablica 4.1.) primjećujemo pad broja pacijenata pri čemu je ženska populacija bila neznatno veća. Zabilježeno je 13 muškaraca i 14 žena, odnosno, ukupno 27 zabilježenih pojava hemangioma. Najveći broj su bili hemangiomi lokalizirani na licu i usnama. Zanimljivo je to što je u odnosu na prošlu godinu u obje populacije zabilježena pojava hemangioma na bradi. Također, kod muških pacijenata na uškama, vjeđama, nosu i obrazima nije zabilježena pojava hemangioma dok kod ženskih pacijenata primjećujemo prisustvo istih. Iz grafikona možemo uočiti kako je raspodjela hemangioma u ženskih pacijenata raznovrsnija u odnosu na lokalizaciju hemangioma kod muških pacijenata.

Godina 2018. bilježi najveći broj zabilježenih pacijenata s pojavom hemangioma. Ukupno njih 40. Od toga 25 muškaraca i 15 žena. I dalje su najučestalije pojave na licu i glavi pri čemu je kod muških pacijenata zabilježena veća pojava hemangioma na vratu u odnosu na žensku populaciju što možemo pripisati većem broju muških pacijenata. Hemangiomi vrata bili su pet puta više, a hemangiomi usana, četiri puta više prisutniji kod muških nego kod ženskih pacijenata. Kroz cijelo vrijeme promatranja uočena je pojava hemangioma na nepcu i čelu (Slika 4.3.) kod samo jednog muškog pacijenta. Zanimljivo je da je za razliku od ostalih razdoblja, u ovom razdoblju zabilježeno najviše muških pacijenata što je vidljivo u grafikonu (Slika 4.5.).

Prema podacima prikazanim u grafikonima (Slika 4.3. i Slika 4.4.) kroz 2016., 2017. i 2018. godinu, možemo zaključiti kako su najučestaliji hemangiomi lica. Slijede ih hemangiomi glave i usana, a prate ih hemangiomi lokalizirani na vratu i uškama. Neki hemangiomi su vrlo rijetki, poput hemangioma smještenih na bradi i nepcu, budući da je njihova pojava na spomenutim područjima svega jednom zabilježena u sva tri razdoblja.

Kroz zabilježena razdoblja primijetili smo da je lokalna diferencijacija sve veća između ženske i muške populacije pacijenata. U svome radu (7) autori navode kako je pojava hemangioma zastupljenija kod ženske populacije. Prema prikupljenim podacima u trogodišnjem razdoblju broj hemangioma u ženskoj populaciji je manji u odnosu na mušku populaciju. Zabilježeno je 48 žena i 57 muškaraca. Navedeni podatci u radu autora (7) ne podudaraju se s prikupljenim podacima s Odjela patologije. Neslaganje se može pripisati bilježenju slučajeva

samo onih hemangioma koji su dobiveni nakon kirurške ekscizije i patohistološke anallize. U budućnosti valja promatrati i zabilježiti pojavu dotičnih s obzirom na lokalnu podjelu unutar ženske i muške populacije pacijenata kako bi se po mogućnosti, ukoliko postoje, izolirali određeni uzroci učestalosti i adekvatno im se pristupilo u njihovom daljnjem istraživanju, promatranju i eventualnom liječenju.

6. ZAKLJUČAK

Hemangiomi su dobroćudni tumori krvnih žila. Građeni su od hiperplastičnog vaskularnog epitela nepoznate etiologije. Smatra ih se benignim tumorima dojenčadi. Najčešće se javljaju kod bijele rase i četiri puta češće kod žena. Učestaliji su kod prematurusa, kod novorođenčadi s malom porođajnom težinom i kod majki koje tokom trudnoće imaju komplicirane placentarne nepravilnosti. Većina hemangioma prisutna je pri rođenju kao samotna površinska lezija. Obično se ubrzano šire u mjesecima nakon rođenja. Iako su benigni većina njih se nalazi na području lica i vrata te svojom masom i rastom pokazuju pravi karakter tumora. Najčešće su povučeni, dobro ograničeni, ali mogu zahvatiti i veća područja i biti multipli. Malo njih zahtijeva liječenje, a najčešće je dovoljno kontinuirano praćenje. Oni koji zahtijevaju intervenciju obično su duboki hemangiomi i mogu biti povezani s opstrukcijom dišnih putova, vizualnim ili kardiovaskularnim simptomima.

Točna patogeneza hemangioma nije jasna. Karakterizira ih brzi rast u fazi proliferacije tijekom dojenačke dobi i sporiji rast u fazi regresije u dobi od 2. do 7. godine života djeteta do involucije. No, to ne znači nužno i njegovo nestajanje. Involiciju karakterizira gubitak biološke aktivnosti uz promjenu tkivne strukture. Stupanj i širina involucije hemangioma variraju između pogođene djece i teško ih je predvidjeti. Ulceracija je najčešća komplikacija hemangioma. Smanjenje hemangioma često nije praćeno pojavom normalne kože i iz tog razloga polovina djece s hemangiomom ima trajne posljedice. Rjeđe su hemangiomi ujedinjeni s nepravilnostima CNS-a i drugih organa.

Pri kliničkoj procjeni hemangioma bitne su sve spoznaje i u indiciranim slučajevima treba učiniti potpunu obradu i odlučiti se za ispravan terapijski postupak. Dijagnoza se postavlja na temelju kliničke slike. Procjena je individualna ovisno o dobi pacijenta, lokalizaciji i veličini hemangioma. Glavni cilj liječenja je zaustavljanje nekontroliranog rasta hemangioma i zahvaćanje vitalnih funkcija. Liječenje je najčešće kombinirano, konzervativno farmakoterapijom i kirurškim postupcima. Svi navedeni oblici liječenja u radu koriste se u praksi. Propanolol ima najbolje rezultate. Najučinkovitiji je i najsigurniji. Uvidom u prikupljene podatke o učestalosti hemangioma u trogodišnjem razdoblju, zaključujemo kako su najčešće lokalizirani hemangiomi oni na licu. Slijede hemangiomi na glavi i usnama, a prate ih oni na vratu i uškama. Brada i nepce područja su koja su bila najmanje zahvaćena spomenutom pojavom. Sudeći po analiziranim podacima učestalost hemangioma je veća kod muškog spola.

7. LITERATURA

1. Šitum M. i sur. Dermatologija treće životne dobi. Zagreb: Hrvatska akademija znanosti i umjetnosti i Medicinska naklada; 2017.
2. Borlinić T. Nastavni tekstovi za Internet stranicu Sveučilišta u Zagrebu. Zagreb: Dermatologija; 2018.
3. Luu M and Frieden I. J. Hemangioma: clinical course, complications and management. *British Journal of Dermatology*. 2013; 169 (1): 20-30.
4. Baer AH, Parmar HA, DiPietro MA, Kasten SJ and Mukherij SK. Hemangiomas and Vascular Malformations of the Head and Neck: A Simplified Approach. *NeuroImage: Clinical*. 2011; 21: 641-658.
5. Lugović Mihić L, Šitum M. Bolesti kože s promjenama na licu i usnoj šupljini. Zagreb: Medicinska naklada; 2017.
6. Knežević G, Knežević D, Manojlović S. Centralni hemangiom donje čeljusti: prikaz slučaja. *Acta Stomatologia Croatia*. 2007; 41(4): 381-387.
7. Nguyen PL, Poetker DM, Zambrano E. Parathyroid Hemangioma: A Case Report in Proof of its Existence. *Endocr Pathol*. 2011; 22: 53-56.
8. Pancreas. Kapilarni hemangiom: uzroci, simptomi, dijagnoza i liječenje. Kapilarni hemangiom u djeteta: promatrati ili brisati? [Online]. 2018. Dostupno na: <https://pancreas.ru/hr/hemangioma/capillary-hemangioma-causes-symptoms-diagnosis-and-treatment-capillary-hemangioma-in-a-child-to-observe-or-to-remove/>. (24. 07. 2019.)
9. Kansky A. i sur. Kožne i spolne bolesti. Zagreb: Medicinska naklada; 1989.
10. Krajina Z. i sur. Dječja otorinolaringologija. Zagreb: Školska knjiga; 1998.
11. Roganović J, Kolombo I. Dojenački hemangiomi. *Medicina fluminensis*. 2016; 52(4): 444-451.
12. Feng LL, Wang XJ, Sun LQ, Zhang ZR, Ma CH. Clinical observation on efficacy of methylthionine chloride in the treatment of hemangiomas in children. *Chinese Journal of Dermatology*. 2000; 33(4): 284-295.
13. Wang X, Zhao X, Zhu W. Resection of a laryngeal hemangioma in an adult using an ultrasonic scalpel: A case report. *Oncology letters*. 2015; 9(6): 2447-2480.
14. Gugić I. Neepidermoidni tumori grkljana (diplomski rad). Zagreb: Medicinski fakultet; 2016.

15. Katušić K. Hemangiom - uzroci, simptomi i liječenje [Online]. 2017. Dostupno na: <https://www.krenizdravo.rtl.hr/zdravlje/bolesti-zdravlje/hemangiom-uzroci-simptomi-i-lijecenje>. (31. 07. 2019.)
16. Puntomarineri. Hemangioma kože: fotografije, uzroci, simptomi i liječenje [Online]. 2016. Dostupno na: <https://hr.puntomarineri.com/skin-hemangioma-photos-causes-symptoms/>. (01. 08. 2019.)
17. Prasad SC, Prasad KC, Bhat J. Vocal Cord Hemangioma. Medical Journal of Malaysia. 2008; 63(5): 419-420.
18. Buckmiller LM, Richter GT, Suen JY. Diagnosis and management of hemangiomas and vascular malformations of the head and neck. Oral Diseases. 2010; 16 (5): 405-418.
19. Rešić A, Pustišek N. Farmakoterapija dojenačkih hemangioma. Pediatra Croatia. 2017; 61 (Supl 1): 236-241.
20. Europska agencija za lijekove. Hemangiol, ININ - propranolol [Online]. 2017. Dostupno na: https://www.ema.europa.eu/en/documents/product-information/hemangiol-epar-product-information_hr.pdf. (04. 08. 2019.)
21. Rešić A. Vrijednost određivanja vaskularnoga endotelnooga čimbenika rasta u serumu i bazičnoga čimbenika rasta fibroblasta u urinu u djece s hemangiomima (disertacija). Zagreb: Medicinski fakultet; 2018.
22. Opća bolnica "Dr. Tomislav Bardek", Koprivnica. BIS (bolnički informacijski sustav), arhiva podataka biopsijskih nalaza hemangioma Odjela za patologiju (2016.-2018.).

Za obradu podataka u radu korišten je program:

Microsoft Excel 2013 [računalni program]. Washington: Microsoft Corp.; 2013.

8. OZNAKE I KRATICE

CO₂ - ugljikov dioksid

CNS - centralni nervni sistem

CT - kompjuterizirana tomografija

EKG - elektrokardiogram

EPS - endotelna progenitorska stanica

GLUT 1 - Glucose transporter 1 (glukoza transporter izoform 1)

Gy - Grej, mjerna jedinica apsorbirane doze zračenja

IH - infantilni hemangiom

NICH - Non-involuting congenital hemangioma (neinvoluirajući kongenitalni hemangiom)

PDL - pulsed dye laser

PHACE sindrom - Posterior fossa defects (defekti stražnje lubanjske jame)

RICH - Rapidly involuting congenital hemangioma (brzo involuirajući kongenitalni hemangiom)

RT- radioterapija

UV - ultraljubičasto zračenje

UZV - ultrazvuk

9. SAŽETAK

Hemangiom je dobroćudna novotvorina ili izraslina koja može biti kongenitalna ili stečena lezija. Čine ga endotelne stanice koje oblažu krvne žile. U velikom broju slučajeva hemangiomi mogu biti trajni, ukoliko se ne otklone. Pojavljuju se u kapilarnom ili kavernozi obliku. Kavernozi su češći od kapilarnih, imaju najčešće purpurno crvenu ili plavkastu boju. Najčešće su smješteni iznad razine kože ili sluznice i to na glavi ili usnama. Dojenački hemangiomi su najčešća novotvorina u djece i to tri puta češće kod djevojčica nego kod dječaka.

U radu ćemo prikazati dosadašnja saznanja o hemangiomima. Upoznat ćemo se s vrstama hemangioma od kojih su najčešći kongenitalni i dojenački ili infantilni hemangiomi. Za dojenačke hemangiome karakterističan je brzi rast u prvoj godini života, iza kojeg slijedi polagano povlačenje koje završava u sedmoj ili desetoj godini života. Kongenitalni hemangiomi spontano nestaju i ne zahtijevaju nikakvu intervenciju. Uzroci njihova nastanka još uvijek nisu u potpunosti razjašnjeni. Kod liječenja hemangioma najbolje je pričekati i provoditi redovitu kontrolu. Ukoliko se hemangiomi povećavaju i uzrokuju komplikacije potrebno je pristupiti nekoj od metoda liječenja. Najpoznatije metode liječenja su kirurško odstranjenje i lokalna terapija. Važnu ulogu kod pripreme pacijenta za zahvat ima i medicinska sestra koja pruža psihološku pomoć pacijentu. Većina pacijenata na zahvat dolazi s dozom straha i zabrinutosti te upravo u takvim situacijama uloga medicinske sestre je neizmjereno važna. Bitno je da medicinska sestra zadobije povjerenje pacijenta, otjera njegov strah od boli i ishoda nalaza te svojom smirenošću, strpljivošću i pozitivnim pristupom zadobije povjerenje pacijenta. Uloga medicinske sestre važna je i kod aseptičnog rukovanja instrumentima i previjanja operativne rane.

Pomoću tabličnog i grafičkog prikaza prikazani su podatci prikupljeni u Općoj bolnici "Dr. Tomislava Bardeka" u Koprivnici, prikupljeni u trogodišnjem razdoblju (2016.-2018.). Podatci su pokazali kako je učestalost hemangioma veća na području lica i glave i učestalija je kod muškaraca.

Ključne riječi: hemangiom, kavernozi i kapilarni hemangiom, infantilni hemangiom, propranolol, učestalost

10. SUMMARY

Hemangioma is a benign neoplasm or growth that can be a congenital or acquired lesion. It is made up of endothelial cells lining the blood vessels. If not eliminated, in great number of cases hemangiomas can be permanent. They appear in capillary or cavernous form. Cavernous are more common than capillary, they are usually purplish red or bluish color. They are usually located above the level of the skin or mucous membranes on the head or lips. Infant hemangiomas are the most common neoplasm in children, they occur three times more frequently in girls than in boys.

In this paper we will present the current knowledge about hemangiomas. We will be informed about the types of hemangiomas, the most common being congenital and infant or infantile hemangiomas. Infant hemangiomas are characterized by rapid growth in the first year of life followed by a slow withdrawal that ends at the age of seven or ten. Congenital hemangiomas disappear spontaneously and do not require any medical intervention. The causes of their occurrence have not yet been fully clarified. In the treatment of hemangiomas it is best to hold on for a while and have regular check-ups. If hemangiomas increase and cause complications, one of the treatment methods needs to be accessed. The best known methods of treatment are surgical removal and local therapy. Nurse has an important role in preparing the patient for the procedure, she provides psychological help. Most patients come with a dose of fear and concern, in these situations the role of the nurse is immeasurably important. It is important for the nurse to gain the patient's trust, to drive away his/her fear of pain and the outcome of the medical report, and to gain the patient's trust with his/her calmness, patience and positive approach. The role of the nurse is also important in the aseptic handling of the instruments and dressing the wound from the operation.

Tabular and graphical views show the data collected at "Dr. Tomislav Bardek" General Hospital in Koprivnica, collected over a three-year period (2016.-2018.). The data showed that the frequency of hemangiomas is higher in the face and head area and also more common in men.

Keywords: hemangioma, cavernous and capillary hemangiomas, infantile hemangiomas, propranolol, frequency

IZJAVA O AUTORSTVU ZAVRŠNOG RADA

Pod punom odgovornošću izjavljujem da sam ovaj rad izradio/la samostalno, poštujući načela akademske čestitosti, pravila struke te pravila i norme standardnog hrvatskog jezika. Rad je moje autorsko djelo i svi su preuzeti citati i parafraze u njemu primjereno označeni.

Mjesto i datum	Ime i prezime studenta/ice	Potpis studenta/ice
U Bjelovaru, 16. 10. 2019.	ŽELJKICA KUŠTRO	Željica Kuštro

Prema Odluci Veleučilišta u Bjelovaru, a u skladu sa Zakonom o znanstvenoj djelatnosti i visokom obrazovanju, elektroničke inačice završnih radova studenata Veleučilišta u Bjelovaru bit će pohranjene i javno dostupne u internetskoj bazi Nacionalne i sveučilišne knjižnice u Zagrebu. Ukoliko ste suglasni da tekst Vašeg završnog rada u cijelosti bude javno objavljen, molimo Vas da to potvrdite potpisom.

Suglasnost za objavljivanje elektroničke inačice završnog rada u javno dostupnom nacionalnom repozitoriju

ŽELJKICA KUŠTRO

ime i prezime studenta/ice

Dajem suglasnost da se radi promicanja otvorenog i slobodnog pristupa znanju i informacijama cjeloviti tekst mojeg završnog rada pohrani u repozitorij Nacionalne i sveučilišne knjižnice u Zagrebu i time učini javno dostupnim.

Svojim potpisom potvrđujem istovjetnost tiskane i elektroničke inačice završnog rada.

U Bjelovaru, 16. 10. 2019.

Željka Kuštro
potpis studenta/ice