

Etioopatogeneza i učestalost mioma maternice

Vranić, Marija

Undergraduate thesis / Završni rad

2019

Degree Grantor / Ustanova koja je dodijelila akademski / stručni stupanj: **Bjelovar University of Applied Sciences / Veleučilište u Bjelovaru**

Permanent link / Trajna poveznica: <https://um.nsk.hr/um:nbn:hr:144:861240>

Rights / Prava: [In copyright](#)/[Zaštićeno autorskim pravom.](#)

Download date / Datum preuzimanja: **2025-02-05**



Repository / Repozitorij:

[Digital Repository of Bjelovar University of Applied Sciences](#)



VELEUČILIŠTE U BJELOVARU
PREDDIPLOMSKI STRUČNI STUDIJ SESTRINSTVO

**ETIOPATOGENEZA I UČESTALOST MIOMA
MATERNICE**

Završni rad br. 78/SES/2018

Marija Vranić

Bjelovar, veljača 2019.



Veleučilište u Bjelovaru
Trg E. Kvaternika 4, Bjelovar

1. DEFINIRANJE TEME ZAVRŠNOG RADA I POVJERENSTVA

Kandidat: **Vranić Marija**

Datum: 28.09.2018.

Matični broj: 001416

JMBAG: 0314013448

Kolegij: **PATOLOGIJA**

Naslov rada (tema): **Etiopatogeneza i učestalost mioma maternice**

Područje: **Biomedicina i zdravstvo**

Polje: **Temeljne medicinske znanosti**

Grana: **Patologija**

Mentor: **doc. dr. sc. Elizabeta Horvatić**

zvanje: **docent**

Članovi Povjerenstva za ocjenjivanje i obranu završnog rada:

1. **Živko Stojčić, dipl.med.techn., predsjednik**
2. **doc. dr. sc. Elizabeta Horvatić, mentor**
3. **dr. sc. Rudolf Kiralj, član**

2. ZADATAK ZAVRŠNOG RADA BROJ: 78/SES/2018

Miomi su dobroćudni ili benigni tumori maternice koji najčešće uzrokuju prekomjerno menstrualno krvarenje (menoragiju), anemiju i mogu dovesti do neplodnosti i spontanog pobačaja. Miomi nastaju iz glatkog mišićnog tkiva stijenke maternice a točan uzrok nastanka još je nedovoljno poznat. Estrogen ne uzrokuje miome, ali može pospješiti njihov rast. Svaka treća žena poslije 35. godine ima miome. Ako ne uzrokuje znatnije tegobe, dovoljne su ultrazvučne kontrole. Nakon enukleacije mioma ili histerektomije neophodno je materijal poslati na histopatološku analizu ili biopsiju. Zadatak pristupnika odnosno cilj rada je odrediti etiopatogenezu nastanka i učestalosti tumora maternice odnosno mioma u petogodišnjem periodu, odrediti vrste mioma te najčešću starosnu dob žena s miomima maternice. Uz tabelarni dati i grafički prikaz, prikazati biopsijsku proceduru laboratorijske dijagnostike mioma maternica s pripadajućim bojenjem na hemalaun eozim odnosno histokemijsko bojenje s određenim makroskopskim i mikroskopskim fotografijama.

Zadatak uručen: 28.09.2018.

Mentor: **doc. dr. sc. Elizabeta Horvatić**



Zahvala

Zahvaljujem se svojoj mentorici doc. prim. Elizabeti Horvatić, dr.med. na strpljenju, potpori i pomoći tijekom izrade ovog završnog rada, kao i svim profesorima Veleučilišta u Bjelovaru na trudu, prenesenom znanju i vještinama.

Najveću zahvalu dugujem svojim roditeljima i kćeri Lei koji su vjerovali u mene, gurali me naprijed u najtežim trenucima na putu studiranja, a svakom mom uspjehu veselili se kao vlastitom. Hvala im na podršci, neizmjernom strpljenju i odricanju jer bez njih ovo ne bi bilo moguće.

Hvala svima od srca!

Sadržaj:

1. UVOD.....	1
1.1. Etiopatogeneza mioma maternice	1
1.2. Čimbenici rizika	2
1.3. Klinička slika	3
1.3.1. Nepravilna i obilna krvarenja	3
1.3.2. Bol.....	3
1.3.3. Napetost u maloj zdjelici.....	4
1.3.4. Neplodnost i spontani pobačaj	4
1.4. Podjela mioma maternice.....	4
1.4.1. Intramuralni miomi.....	5
1.4.2. Subserozni miomi	5
1.4.3. Submukozni miomi	6
1.5. Histopatologija mioma maternice.....	6
1.6. Dijagnoza mioma maternice	9
1.7. Komplikacije mioma maternice.....	12
1.8. Liječenje mioma maternice	13
1.8.1. Medikamentozno liječenje.....	13
1.8.2. Kirurško liječenje mioma.....	14
2. CILJ RADA.....	18
3. METODE	19
4. REZULTATI.....	20
5. RASPRAVA.....	23
6. ZAKLJUČAK.....	24
7. LITERATURA	25
8. OZNAKE I KRATICE.....	26
9. SAŽETAK.....	27
10. SUMMARY	28

1. UVOD

Maternica (uterus, metra, hystera) je šupalj, neparan kruškolik organ koji je spljošten sagitalno, s vrhom okrenutim prema dolje. Sastoji se od gornjega proširenoga dijela koji se naziva trup ili tijelo (corpus) i koji se nastavlja na suženi dio (isthmus) i najdonji dio ili vrat (cervix) (1). Dugačka je sedam do osam centimetara, težine 50 do 60 grama. Histološki je građena od tri različita sloja, a to su potrbušnica (perimetrium), mišićni sloj (myometrium), te sluznica maternice (endometrium).

Na trupu maternice nastaju dobroćudni tumori, tzv. miomi. Od svih tumora trupa maternice najčešći su leiomyomi, podrijetla glatke muskulature. Obično imaju različito obilne primjese vezivnog tkiva, pa se nazivaju fibromyoma. Rastu intramuralno, supserozno ili submukozno premda su u početku svi smješteni intramuralno. Posljedica su djelovanja estrogena. Skloni su sekundarnim promjenama: upala, nekroza, krvarenje, edem, što katkada uzrokuje i njihov brzi rast. Svojim fizičkim prisustvom mogu ometati menstruacijsko ljuštenje endometrija i time pojačati krvarenja i biti uzrokom anemije (2). U žena > 35 godina pojavnost je mioma od 15 do 30 % , a poznata je i genska, familijarna predispozicija (tzv. myoma familiae). Češće se pojavljuje u žena pikničke i atletske konstitucije, crnkinja (2-3 puta češće), u žena s ranom menarhom, u onih koje su rano rabile oralnu hormonsku kontracepciju (od 13. do 16. godine) i zbog stanja hiperestrinizma (3). Točan uzrok njihova nastanka još uvijek nije dovoljno poznat.

1.1. Etiopatogeneza mioma maternice

Miomi su monoklonalni tumori glatkog mišićja, odnosno nastali su klonalnom ekspanzijom transformiranih miocita maternice u kojima se u 60% slučajeva nalazi abnormalni kariotip (translokacija, delecija, trisomija). Miom raste iz stromalnih stanica prema okolnom tkivu, a okružuje ga *capsula myomatis s vasa nutritia*, krvnim žilama, tzv. hranilicama (3).

Ranije se mislilo da miomi nastaju iz nediferenciranih stanica koje su se odvojile još za vrijeme embrionalnog života, no točan uzrok nastanka mioma još uvijek nije poznat. Istraživanja R. Meyera pokazala su da se oni razvijaju iz normalne muskulature maternice i da se u daljem rastu oštro ograničavaju od normalne muskulature (4). Miomi rastu pod utjecajem

hormona, iako oni nisu uzrok njihova nastanka. Rast mioma povezan je s radom jajnika, odnosno proizvodnjom estrogena u jajnicima. Zbog toga se miomi ne javljaju prije puberteta, a u postmenopauzi atrofiraju ili nestanu. Miomi rastu u trudnoći kad je nivo hormona visok, a smanjuju se u menopauzi, kad razina hormona pada. U miomima se nalazi viša koncentracija estrogenskih receptora nego u miometriju, ali niža nego u endometriju (5). Temeljni čimbenici koji uzrokuju rast mioma su steroidni hormoni iz cirkulacije i oni stvoreni u samom miomu. U progresiju rasta mioma uključeni su različiti čimbenici rasta, sastavnice ekstracelularnog matriksa te parakrini kemokini i citokini. Zato se miomi rijetko viđaju prije puberteta, imaju najveću prevalenciju tijekom reproduktivnog razdoblja, te regresiraju nakon menopauze (6). Rijetko se pojavljuju pojedinačno, najčešće su multipli, različitih veličina i oblika. Miom je uglavnom je okrugla oblika i solitaran (kugelmyoma). Ako su multipli i različita sjela, maternica dobiva izobličen oblik, razne veličine (uterus myomatosus). Mogu biti vrlo mali (najčešće manji od 15 cm), ali i vrlo veliki i teži preko 40 kg. Najčešće su korporealnoga sjela, tek 8 % mioma se pojavljuje u cerviksu.

Danas se smatra da u samom miometriju postoje pluripotentne matične stanice koje su odgovorne za inicijaciju nastanka mioma. Smatra se da je samo jedan jedini klon matičnih stanica dovoljan za inicijaciju bolesti. Zato se miomi i zovu monoklonalne bolesti (6). Da bi se ta matična stanica mogla razvijati prema miomu, u njoj mora doći do genetskih aberacija. One se mogu naslijediti putem X – kromosoma. Zbog toga postoji veća učestalost mioma u nekim obiteljima.

1.2. Čimbenici rizika

Na razvoj mioma utječu različiti čimbenici. Jedan od glavnih čimbenika rizika je rasa – incidencija mioma dva do tri puta je veća u crnkinja nego u bjelkinja, a razlozi tome nisu poznati. Također, dob i menarha čimbenici su rizika. Incidencija mioma povećava se s dobi. Ako se menarha pojavi prije navršene desete godine života, povećan je rizik za nastanak mioma. Menarha se prije javlja kod crnkinja nego kod bjelkinja. Upotreba egzogenih hormona (estrogena i gestagena) može biti jedan od faktora za nastanak, odnosno rast mioma. Međutim, istraživanja među korisnicima oralne kontracepcije ne daju tako jasan odgovor; dok malobrojne studije pokazuju povećan, a neke i smanjen rizik, većina istraživanja govori da oralna kontracepcija nema nikakav učinak na razvoj mioma (7). Žene koje koriste hormonsko nadomjesno liječenje (HNL) imaju do šest puta veći rizik hospitalizacije zbog mioma, a žene

koje puše imaju 20 – 50 % manji rizik nastanka mioma (7). Postoji i određena obiteljska predispozicija za nastanak mioma.

1.3. Klinička slika

Simptomi se javljaju samo u 35 do 50% bolesnica s miomima (5). Najčešće su to krvarenja u obliku produljenih i obilnih menstruacija ili obilno i profuzno krvarenje, krvarenje u ugrušcima, bol i osjećaj pritiska u maloj zdjelici. Brojni miomi su asimptomatski i stoga ne zahtijevaju liječenje. Asimptomatski miomi se slučajno otkrivaju ginekološkim pregledom, ali se zbog debljine žene mogu i previdjeti. Simptomi ovise o veličini mioma, njegovoj lokalizaciji, sekundarnim promjenama u miomu i o tome je li žena trudna ili nije (5).

1.3.1. Nepravilna i obilna krvarenja

Nepravilna i obilna krvarenja iz maternice čest su simptom, a javljaju se u 30 % žena s miomom maternice. Produljena i obilna menstrualna krvarenja iscrpljuju organizam koji se sporo oporavlja. Posljedica toga su manjak željeza i anemija. Ti nedostaci se vrlo često medikamentozno ne mogu izliječiti. Menoragije su najčešće vezane uz intramuralne miome koji svojom prisutnošću remete normalnu kontraktilnost maternice (8).

U submukoznih mioma krvarenje može nastati kao posljedica prekinute opskrbe endometrija krvlju, kongestije krvnih žila i oštećenja endometrija. Posljedica su premenstruacijsko oskudno krvarenje, obilne menstruacije (menoragije), metroragija. Mogući su i svi oblici nepravilnih krvarenja.

1.3.2. Bol

Bolove mogu uzrokovati rast i veličina mioma koji rastežu peritonealnu ovojnicu koja prekriva maternicu ili nastaju zbog pritiska na okolne organe (8). Može se javiti kao posljedica degeneracije mioma povezane s vaskularnom okluzijom, infekcijom, torzijom mioma na peteljci ili kontrakcijama maternice kod rađajućega mioma. Bol povezana s ishemijom nastalom zbog torzije ili degeneracijom mioma može pokazivati tipičnu kliničku

sliku akutnog abdomena. Veliki tumori mogu izazivati bolove u donjem dijelu trbuha te bol u području leđa sa širenjem u okolinu zbog pritiska na živce zdjelice (5).

1.3.3. Napetost u maloj zdjelici

Napetost nastaje zbog pritiska velikih mioma na okolne organe. Intraligamentarni i intramuralni miomi mogu izazivati kompresiju i opstrukciju crijeva, a parazitski mogu izazvati kliničku sliku ileusa. Pritisak na mokraćni mjehur može dovesti do hidrouretera i poremećene mikcije, a veliki tumori mogu izazvati vensku kongestiju zdjelice i donjih udova te konstipaciju.

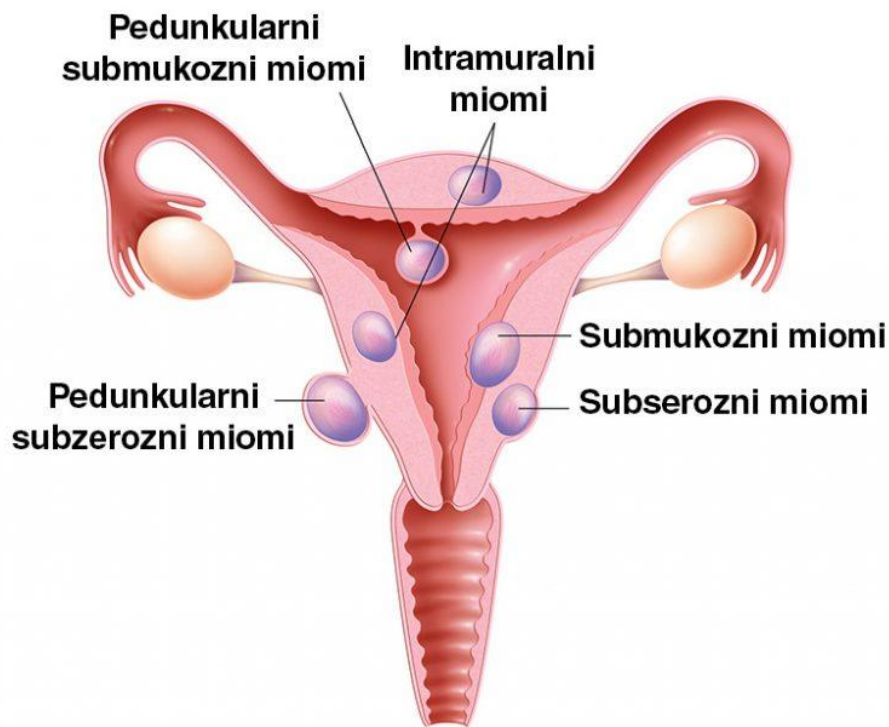
1.3.4. Neplodnost i spontani pobačaj

Miom je osnovni uzrok neplodnosti u 2 do 10% neplodnih bolesnica. Miomi na peteljci i cervikalni miomi mogu biti uzrok neplodnosti zbog pritiska i sužavanja cervikalnog kanala.

Spontani pobačaji se javljaju dva puta češće u žena s miomima maternice. Incidencija spontanih pobačaja prije miomektomije je oko 40%, a nakon miomektomije otprilike 20% (5).

1.4. Podjela mioma maternice

S obzirom na sijelo i rast, postoje intramuralni miomi – rastu unutar maternične stijenke, subserozni miomi – nalaze se na mišićnoj stijenci maternice, te submukozni miomi – rastu ispod sluznice maternice.



Slika 1.1. Vrste mioma (9)

1.4.1. Intramuralni miomi

Nalaze se u samoj stijenci miometrija, mogu rasti i tako zauzeti cijelu stijenku. Kako se povećavaju, koncentrično hipertrofira muskulatura maternice. Ako izostane hipertrofija, u daljnjem rastu se razvijaju prema serozi i mukozi uterusa. Intramuralni miomi mogu uzrokovati poremećaj funkcija crijeva ili mokraćnog mjehura zbog rasta tumorske tvorbe.

1.4.2. Subserozni miomi

Miomi koji rastu ekscentrično prema periferiji stijenke, neki mogu biti na širokoj bazi ili peteljci. Mogu se hraniti žilama iz trbušne maramice i zbog toga se nazivaju patazitskim

miomima. Ako rastu u ligamentima nazivaju se intraligamentarnim miomima. Subseroznih mioma ima oko 37 %, dok pendulirajućih i intraligamentarnih ima oko 50 %. Subserozni miomi mogu uzrokovati poremećaj funkcije okolnih organa, infekcije i bol zbog torzije tumora.

1.4.3. Submukozni miomi

Kako rastu, tako izlaze iz miomske kapsule i dolaze pod endometrij koji izdižu. Ponekad ispunjavaju cijelo materišće, a na peteljci se mogu „poroditi“ u cervikalni kanal ili rođnicu (myoma in status nascendi), jer biohumoralnom reakcijom aktiviraju izlučivanje oksitocina iz hipofize. Peteljka na kojoj miom visi može biti različite veličine i kroz nju prolaze krvne žile koje hrane miom. Stijenke grlića mogu potisnuti tanku peteljkicu mioma, pa tako nastaju smetnje u cirkulaciji. To je uzrok nekroze mioma i kasnije sekundarne infekcije. Debeli peteljka se odupire pritisku cervikalne muskulature, ne postoje smetnje u prehrani mioma, on sve više raste. Daljnjim rastom može ispuniti i jako dilatirati vaginu. Dakle, takvi miomi mogu izazvati krvarenje zbog ulceracije endometrija koji ga prekriva, te grčeve ako dođe do protruzije u cervikalni kanal. Submukozni miomi leže ekstrapertonealno.

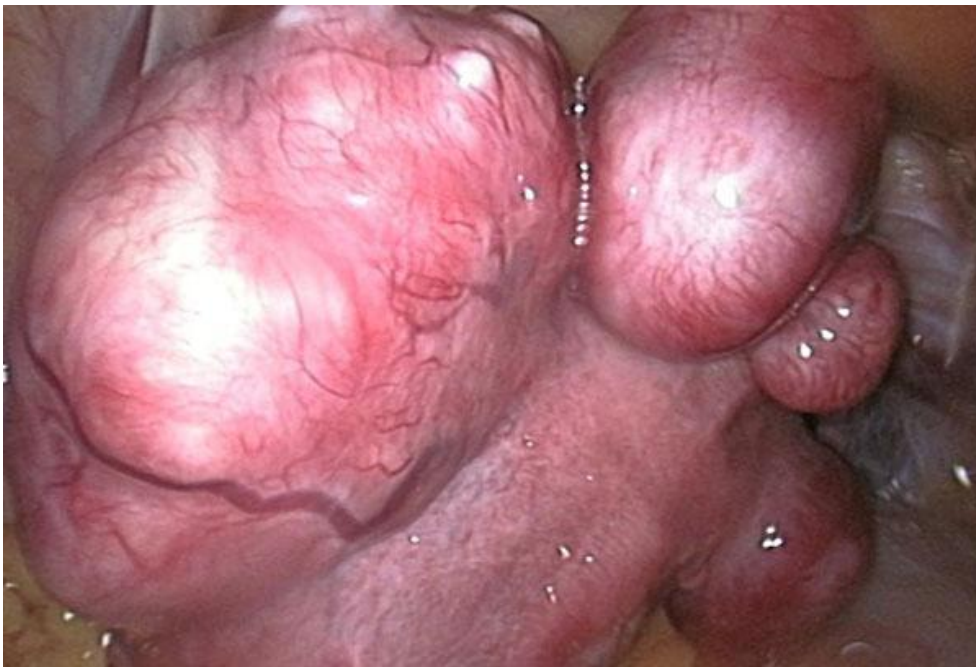Postoje tri tipa submukoznih mioma:

- Tip 0 – miom strši gotovo cijelim promjerom u materišću
- Tip 1 – miom strši u materišće s više od 50 % svoje veličine, a manjim je dijelom intramuralan
- Tip 2 – miom strši u materišće manjom polovicom svoje veličine, a većim je dijelom intramuralan (3).

1.5. Histopatologija mioma maternice

Makroskopski, riječ je o dobro ograničenim, nečahurenim okruglastim, čvrstim, bjelkastim čvorovima, koji su na presjeku vrtložaste strukture. Najčešće su multipli, a nalazimo ih submukozno, intramuralno (najčešće) i subserozno (rijetko i pedunkularno). Mikroskopski, lejomomi su građeni od vrtložasto isprepletenih anastomozirajućih snopova uniformnih, glatkomišićnih stanica s eozinofilnim, fibrilarnim citoplazmama, neoštih rubova i s elongiranim, zdepastim, cigari nalik, jezgrama (10). Imaju više stanica od okolnog

miometrija, te različitu količinu vezivnog tkiva. Zbog toga se ponekad koristi naziv fibromiomi. U žena i trudnica koje uzimaju progesteronske preparate češće se nalaze područja krvarenja, edema, hipercelularna žarišta, miksoidne degeneracije, mitotička aktivnost je ponekad povećana, no nikada kao u lejomiosarkoma.



Slika 1.2. Miomi maternice

Izvor: doc. prim. Horvatić Elizabeta, dr. med.

Postoje i druge vrste mioma s posebnom histološkom slikom. Valja ih razlikovati od lejomiosarkoma, malignog tumora miometrija.

Mitotički aktivni lejomiom nastaje u žena u premenopauzi. Histološki i makroskopski potpuno su slični klasičnome miomu, ali ima veći broj mitoza. Klinički tok, liječenje i prognoza isti su kao i u klasičnih mioma.

Celularni lejomiom građen je od gustih celularnih snopova glatkih mišića bez citoloških atipija. Ako se atipija nađe, onda je vrlo oskudna. Nekroza je hijalinog tipa. Ovi se tumori, zbog često oskudnijih citoplazmi, mogu zamijeniti s tumorima strome endometrija (8).

Hemoragični celularni lejomiom (apoplektični) je najčešći u žena koje su uzimale oralna kontracepcijska sredstva, trudnica te žena nakon porođaja.

Atipični lejomiom sadrži atipične stanice povećanih hiperkromatskih jezgara s grubim grudastim kromatinom, često s velikim intranuklearnim inkluzijama i nalazom multinuklearnih orijaških stanica bizarnoga izgleda (5). Tumor je dobroćudan i teško ga je razlikovati od lejomiosarkoma. Karakteristično je što se nikada ne nalaze patološke mitoze niti koagulacijska nekroza. Rijetko se javljaju u postmenopauzi.

Epiteloidni lejomiom je zajedničko ime za tri različita entiteta (lejomioblastom, lejomiom svijetlih stanica i pleksiformni lejomiom) koji se vrlo često nalaze unutar istoga tumora. Makroskopski su mekši od uobičajenoga lejomioma, žute su ili sive boje, obično su solitarni, mogu se naći u svim dijelovima maternice, najčešće su promjera oko 7 cm (5). Histološki, mišićne su stanice poligonalne, ili okruglaste i nalikuju na epitelne stanice. Kod lejomioblastoma citoplazma je granularna, eozinofilna, a kohezija između stanica je slabija. Citoplazma tumorskih stanica kod lejomioma svijetlih stanica obilnija je i svjetlija zbog povećanoga sadržaja glikogena, tako da jezgre mogu biti potisnute na periferiju stanice, što rezultira izgledom prstena pečatnjaka. Kod pleksiformnih mioma citoplazma je oskudna, a stanice stvaraju tračke i gnijezda unutar fibrozirane ili hijalinizirane strome (5, 8).

Miksoidni lejomiom je želatinoznoga izgleda i mekane konzistencije. Takvi miomi imaju zloćudni tok.

Vaskularni lejomiom sadrži brojne krvne žile. Često se pomiješa sa hemangiomom koji se vrlo rijetko razvija u maternica. Potrebno ih je razlikovati.

Difuzna lejomiomatozna i miometrijska hipertrofija se rijetko nalazi. Maternica je simetrično povećana što je posljedica brojnih, gusto zbijenih čvorića glatkih mišićnih stanica obično manjih od 1 cm. Stijenka maternice je debela oko 5 cm. Slabo ograničeni čvorovi stijenke maternice histološki se teško razlikuju od okolnog miometrija.

Intravensku lejomiomatozu karakterizira trakasti i nodularni rast histološki dobroćudnoga glatkoga mišićnog tkiva unutar venoznih prostora. Osnovni simptomi su nepravilno krvarenje iz rodnice i osjećaj nelagode u donjem dijelu abdomena. Makroskopski se unutar maternice nalaze čvorići i crvolike mase tumorskoga tkiva. Ponekad se tumorsko tkivo nalazi i unutar donje šuplje vene, rijetko može doprijeti i do srca. Prognoza je povoljna i u slučaju ako se tumor ne odstrani u cijelosti.

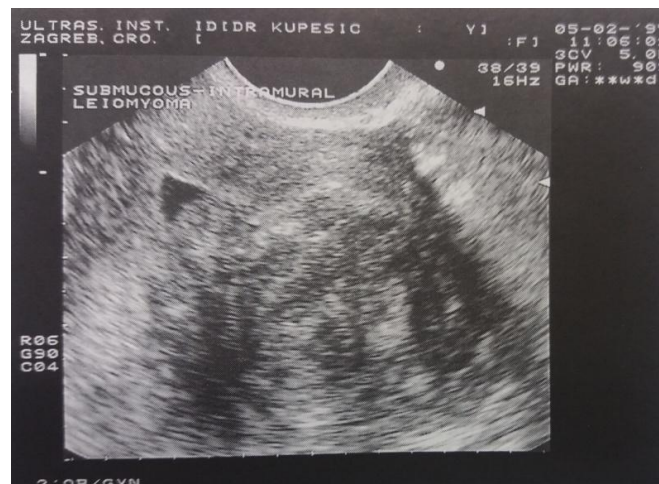Dobroćudni metastazirajući miomi metastaziraju u pluća, slobodnu trbušnu šupljinu i limfne čvorove.

Diseminirana peritonealna leiomiomatoza je obilježena prisutnošću multiplih miomatoznih čvorova po potrbušnici u generativnoj dobi žena. Najčešće se javlja u trudnoći. Histološki su to mali čvorići, manji od 1 cm, građeni od glatkog mišićja, fibroblasta kolagena. Spontano nestaju nakon porođaja.

1.6. Dijagnoza mioma maternice

Da bi se postavila dobra dijagnoza mioma maternice potrebna je detaljna anamneza i temeljiti ginekološki i ultrazvučni pregled. Dijagnoza je vjerojatna ako se bimanualnim ginekološkim pregledom otkrije povećana, pokretna, nepravilna maternica koja se pipa iznad zdjelice simfize. Ako je maternica u retroverziji i retrofleksiji, ako se radi o gojaznim pacijenticama ili malim intramuralnim miomima može se previdjeti prisutnost tumora.

Ultrazvučni pregled je koristan u otkrivanju manjih mioma te razlikovanju moguće trudnoće od tumora. Isto tako vrijedan je u razlikovanju mioma od tumora drugih organa u maloj zdjelici. Rendgenska pretraga abdomena može otkriti samo prisutnost kalcificiranih mioma (5). Ultrazvučno se miomi mogu prikazati kao ehogeni ili hipoehogeni čvorovi, ovisno o količini i omjeru vezivnoga i mišićnoga tkiva. U slučaju sekundarnih promjena (nekroza, krvarenje, degeneracija ili kalcifikacija), prikazuju se cijelim spektrom ultrazvučnih prikaza (8).



Slika 1.3. Transvaginalni ultrazvučni prikaz maternice (8)

Kod sonohisterografije u maternicu se ubrizgava fiziološka otopina, što omogućuje pretraživaču da točnije odredi položaj mioma u maternici (11). Fiziološka otopina se vidi kao tamni kontrast na ultrazvučnoj slici što omogućuje da se izrasline jasno ocrtaju. Transvaginalnim ultrazvukom se može točno odrediti veličina i smještaj mioma, a transabdominalni ultrazvuk koristan je samo u slučaju otkrivanja velikih tumora.

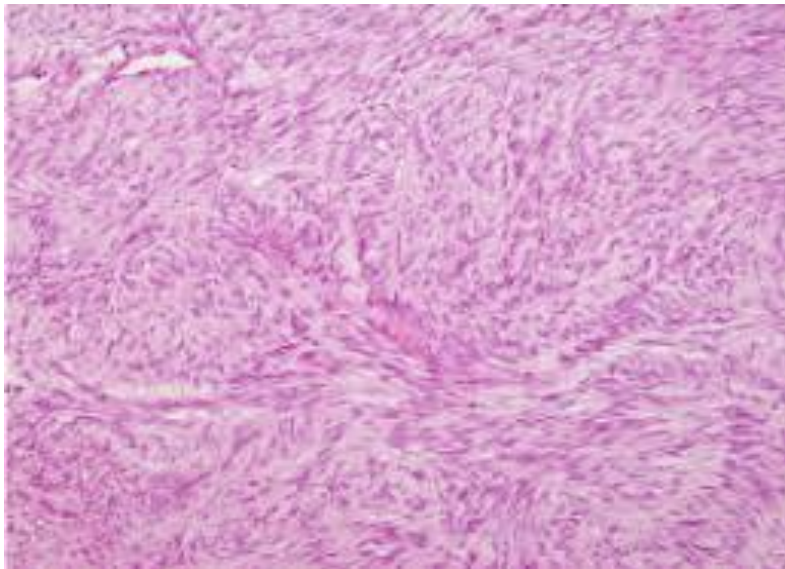
Histerosalpingografija pokazuje deformacije materišta. Histeroskopija je endoskopska metoda kojom je moguće prikazati submukozni miom te ga odmah odstraniti. Kod submukoznih mioma maternica je povećana, a u predjelu isthmusa mekša; naznačen je Hegarov znak. Ovom pretragom jasno se razlikuje miom od ostalih tvorbi, npr. endometralnih polipa.

Tumori tijela maternice otkriveni najčešće ginekološkim pregledom, a potom transvaginalnim ultrazvukom, zahtijevaju daljnju radiološku obradu, najčešće kompjutoriziranom tomografijom i magnetskom rezonancijom (8). CT-om se teže dijagnosticiraju. Razlog tome je što mogu biti iste gustoće tkiva kao i mišićni sloj maternice. To na kraju daje iste koeficijente apsorpcije. Najtočnija pretraga je magnetska rezonanca. MR se koristi u slučaju kada je nalaz ultrazvuka neodređen. Moguće je otkriti veličinu, broj i smještaj mioma, ali u rutinskoj dijagnostici se rijetko koristi. Odlično se izdiferenciraju MR-om u T2 mjerenoj slici kao dobro ograničena okrugla tvorba niskog intenziteta signala koja se dobro odvaja od mišićnog sloja tijela maternice koji je tek nešto višeg intenziteta signala. Ukoliko miomi ne izazivaju značajnije tegobe, dovoljne su redovite ginekološke kontrole i praćenje njihovog rasta (12).

U nekim slučajevima dijagnozu olakšava citopatološka pretraga, ali histološka pretraga je odlučujuća. Patohistološka analiza je mikroskopska analiza kojoj je svrha postavljanje dijagnoze. Patohistološka analiza započinje biopsijom nakon koje se uzorak tkiva stavlja u fiksativ (formalin). Uzorke tkiva potrebno je odmah fiksirati. Osnovni zadatak fiksacije je održati strukturu tkiva i izbjeći promjene uzrokovane raspadom. Fiksativi ili fiksacijska sredstva sprječavaju autolizu (13). Uzorci tkiva mioma režu se na tanke slojeve koji se nakon fiksiranja na predmetno staklo boje kombinacijom hemalaun eozina.

Sljedeće metode koje su bitne kod dijagnosticiranja tumora, odnosno mioma maternice:

- mikroskopiranje (patohistologija) - promjene na razini stanice, odnosno strukture tkiva
- histokemija – promjene na enzimskoj razini
- kontrastofazna mikroskopija
- fluorescencija
- elektronska mikroskopija (subcelularni nivo)
- imunopatologija – poremećaj imunološkog statusa, nastanak različitih protutijela
- molekularna patologija
- „flow cytometry“ – DNK i RNK, molekularna osnovica kancerogeneze



Slika 1.4. Histološki prikaz mioma maternice. Isprepletene glatke mišićne stanice izduženih jezgara i svjetle citoplazme. HE x 200.

Izvor: doc. prim. Horvatić Elizabeta, dr. med.

Cilj bojenja je istaknuti i razlučiti pojedine strukturne elemente tkiva i tako olakšati mikroskopsku analizu tkiva. Najvažnija je granica bolesnog i zdravog tkiva, tanki rezovi (najbolje oni dimenzija 1 x 1 x 0,5 cm). Neophodno je preuzeti više uzoraka, fiksacija, dehidracija, uklapanje u parafin, formiranje parafinskog bloka, rezanje, vodena kupelj, deparafinizacija, bojenje. Za bojenje se upotrebljava kombinacija bazične boje hemalauna i kisele boje eozina (HE). Hematoksilin je izvorno prirodna tvar koja nema sposobnost bojenja. Ovu sposobnost dobiva tek u spoju s kalijevim alaunom, te tako nastaje hemalaun, koji bazofilne tvorbe (kisele) oboji plavo (13). Hemalaun se u prvom redu koristi za bojenje jezgara. Eozin je kisela anilinska boja koja bazične tvorbe boji u crveno. Bojenje omogućuje vizualizaciju tkiva pod mikroskopom, a po potrebi se nadopunjuje histokemijskim ili imunohistokemijskim metodama. Specijalist patolog dijagnozu postavlja na temelju histoloških karakteristika. Po potrebi se koriste specijalna bojenja (Van Gieson, Pas, Mallory, Gordon, Gomory). Dijagnostička procedura u konačnici je histopatološka analiza gotovih preparata.

1.7. Komplikacije mioma maternice

Miomi maternice često podliježu dobroćudnim promjenama, a vrlo rijetko maligno alteriraju. Dobroćudne pojave su nekroza, atrofija, masna, hijalina i cistična degeneracija i kalcifikacija mioma. Mogu se pojaviti edemi i hematomi zbog krvarenja. Promijenjeni miomi često podliježu infekcijama, a zreli i stari su sivkastobijeli. Hijalino promijenjeni miomi sadrže žućkastosmeđe, sočne i želatinozne regije, obično su bez simptoma. Zbog ishemije mogu nekrotizirati od središnjeg dijela prema rubovima.

Subserozni miomi mogu se otrgnuti i prsnuti. Rađajući miomi izazivaju obilna krvarenja praćena jakim bolovima. Mogu dovesti do neplodnosti jer deformiraju maternicu, pritišću jajnike i jajovode i dovode do njihove opstrukcije. Mogu potaknuti prijevremene porođaje i spontane pobačaje. Potrebno je trudnicama umanjiti bolove, a kontrakcije zaustaviti tokoliticima, ponekad je potrebno kirurški ukloniti miome u trudnoći. Nakon porođaja mogu se javiti jake kontrakcije maternice i obilnija krvarenja.

Kontroverzno je gledište da li leiomiomi maternice katkad podliježu malignoj alteraciji te postanu lejomiosarkomi ili ne podliježu takvoj promjeni. Ako to postoji, takva je alteracija zaista rijetkost, jer su benigni tumori česti, a njihovi su maligni srodnici rijetki (14).

1.8. Liječenje mioma maternice

Liječenje ovisi o starosnoj dobi, reproduktivskom statusu, općem zdravlju, simptomima, smještaju i rastu. Može biti:

- medikamentozno
- kirurško
- radiološke metode liječenja

Liječenje je potrebno onda kada leiomiomi uzrokuju anemiju, probleme s fertižnošću ili ako je diferencijalno dijagnostički problem. Anemija se liječi sanacijom nepravilnih krvarenja uz nadoknadu željeza, a ponekad i transfuzijama krvi. Akutna stanja nastala zbog torzije ili nekroze sa slikom akutnog abdomena, odmah se operiraju. Subserozne i intramuralne miome moguće je odstraniti laparoskopski. Subserozni se mogu jednostavno ukloniti bez obzira na veličinu, dok je za intramuralne potrebno dobro kirurško iskustvo, dobra tehnika laparoskopskog šivanja i rekonstrukcije stijenke maternice i električni rezač koji omogućava odstranjenje dijelova mioma kroz ubod od 10mm¹⁰. Ponekad se uklanja sami tumor, no ako su veliki i brojni, potrebno je učiniti histerektomiju.

1.8.1. Medikamentozno liječenje

Manji miomi bez velikih simptoma liječe se analogima gonadotropin oslobađajućeg hormona (anGnRH). Primjenom GnRH agonista može se za 40 do 60% smanjiti veličinu mioma. To je nekad i dovoljna terapija. Indikacije za uzimanje analoga GnRH su čuvanje fertiilne sposobnosti pacijentica s velikim miomima, liječenje anemije prije kirurškoga zahvata, preoperativno liječenje prije miomektomije, ako postoje kontraindikacije za kirurško liječenje. Kod tako liječenih pacijentica zbog hipoestrogenizma javljaju se simptomi postmenopauze. Smanjenje simptoma nalazi se u oko jedne polovice liječenih pacijentica. Od lijekova mogu se ordinirati gestageni ili ciklokapron. Učinak medikamentoznog liječenja mioma je samo privremen.

U posljednje se vrijeme preporučuju modulatori progesteronskih receptora poput ulipristalacetata (UPCA, Esmya) 1 x 5 mg na dan, koji znatno smanjuje volumen tumora (mioliza), a time krvarenja i anemiju (3). Ulipristal acetat je naziv za aktivne tvari u lijeku

koji blokira progesteronske receptore u mišićnom dijelu maternice, sluznici maternice i hipofizi.

UPA djeluje na tri razine (15):

- na razini mioma – zaustavlja proliferaciju i izaziva apoptozu – što znači da smanjuje veličinu mioma
- na razini endometrija (maternične sluznice) – potiče benigne i reverzibilne promjene u tkivu endometrija i zaustavlja krvarenje
- na razini hipotalamusa i hipofize – sprječava ovulaciju, uzrokuje izostanak menstruacije i održava razinu estrogena u rasponu srednje folikulinske faze (ova razina estradiola je važna kako bi održala kvalitetu strukture kosti i spriječila nastanak valunga)

Terapija se provodi u dva ciklusa po tri mjeseca, pri čemu se između dva ciklusa uzimanja tableta određuje pauza od mjesec dana. Tijekom jednog ciklusa od tri mjeseca tablete se uzimaju svakodnevno (1 tableta/dan) (15). Prednosti uzimanja ovog preparata su što unutar sedam dana dovodi do prestanka krvarenja iz maternice, smanjuje veličinu mioma u prvom ciklusu za 50% volumena, a učinak traje barem šest mjeseci. Na kraju, bitno je naglasiti da smanjuje bol i poboljšava kvalitetu života.

1.8.2. Kirurško liječenje mioma

Indikacije za kirurško liječenje:

- obilna krvarenja iz maternice s posljedičnom anemijom te bez odgovora na hormonsko liječenje
- kronična bol praćena jakom dismenorejom, dispareunijom, napetošću i/ ili boli u donjem dijelu trbuha
- mokraćni simptomi – učestalo mokrenje zbog pritiska na mokraćni mjehur, djelomična opstrukcija mokraćovoda uzrokovana velikim miomima koja se javlja tri do četiri puta više
- nagli rast mioma u reproduktivnoj dobi te svaki rast mioma u postmenopauzi kako bi se isključio sarkom maternice
- u slučaju kada je miom jedini mogući razlog neplodnosti

- povećanje maternice s kompresijom ostalih organa u maloj zdjelici

Miome koji uzrokuju velike smetnje, kao što su krvarenje, bol i kompresija, koji naglo rastu i veliki su potrebno je operirati.

1.8.2.1. Miomektomija

Miomektomija je operacijska tehnika odstranjenja mioma u slučaju ako žena želi rađati ili ne želi odstraniti cijelu maternicu. Takve pacijentice se pred zahvat moraju upozoriti na mogućnost recidiva ili nastanka mioma de novo (7). Tijekom zahvata potrebno je paziti kako bi se sačuvala prohodnost jajnika te funkcija maternice. Nastoji se što manje oštetiti stijenku maternice i ne otvarati stijenu maternice, ako to nije nužno. Šivanjem nastaloga defekta po slojevima ponovno se uspostavlja cjelovitost maternice što je bitno zbog budućih trudnoća i porođaja. Rupture takvih ožiljaka su rijetke u trudnoći i porođaju ako je zahvat dobro izveden. Ako su miomi jedini razlog neplodnosti, nakon njihova ulanjanja, u 40 % žena može doći do trudnoće. Postoje tri glavna postupka miomektomije, a to su abdominalna, histeroskopska i laparoskopska miomektomija.

Nakon miomektomije, veći je rizik za nastanak komplikacija tijekom trudnoće i porođaja, npr. prsnuće maternice. Moguće je i vaginalno dovršenje poroda, ali većina liječnika se ipak odlučuje za carski rez.

1.8.2.2. Histerektomija

Ako je miomatozno promijenjena maternica jako povećana, s više mioma različitih lokalizacija (subserozni, submukozni i intramuralni) tada se učini histerektomija, odnosno odstrani se cijela maternica. Također, izvodi se kada je riječ o solitarnome, ali velikom miomu u šupljini maternice. Najčešći simptom koji se javlja i razlog za histerektomiju je metroragija, odnosno obilno i nepravilno krvarenje iz maternice uzrokovano miomima. U slučaju brzoga rasta i tegoba od mioma pri završenoj reprodukciji indicirana je laparoskopska ili laparotomijska supravaginalna ili totalna histerektomija (panhisterektomija) (3). Također,

moгуća metoda liječenja je i vaginalna histerektomija ili laparoskopski asistirana vaginalna histerektomija (LAVH).

Histerektomija može biti vaginalna i abdominalna. Izvodi se kada je enukleacija mioma nemoguća i kada se konzervativnim liječenjem ne uspijevaju riješiti simptomi, ali i ako žena više ne želi rađati. Vaginalna histerektomija se izvodi kada je riječ o mobilnim maternicama, dok se abdominalna izvodi u većih i negibljivih mioma. Ako miomi u peri i postmenopauzi ne rade probleme i smanjuju se, ne treba ih operirati. Cervikalne i rađajuće miome valja odstraniti.

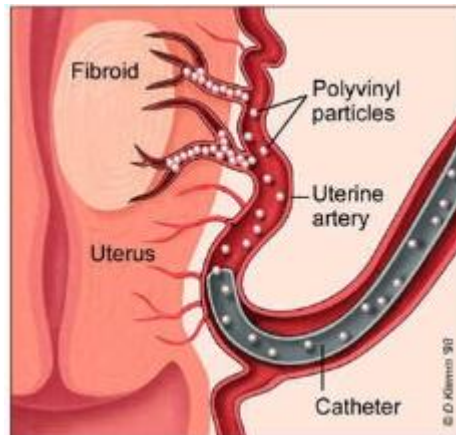
Potpuna laparoskopska histerektomija je zahvat koji zahtijeva sofisticiranu laparoskopsku opremu te iznimno umijeće kirurga. Stoga, ako postoje patološke promjene adneksa ili opsežne priraslice u zdjelici koje onemogućuju primarno vaginalnu histerektomiju, većina kirurga voli dio zahvata učiniti laparoskopski, a dalje nastaviti vaginalnim postupkom. Govorimo o laparoskopski asistiranoj vaginalnoj histerektomiji (LAVH). Takav zahvat skraćuje trajanje zahvata, smanjuje rizik od komplikacija kao što su lezije mokraćovoda ili hematomi u parametriju, te je prihvatljiv za većinu kirurga. Laparoskopski nadzor na kraju operacije smanjuje opasnost od krvarenja. Fernandez i suradnici su nedavno pokazali kako prihvaćanje tehnike laparoskopske asistiranе vaginalne histerektomije znatno smanjuje broj laparotomija, a bitno povećava postotak vaginalnih histerektomija u ukupnome broju histerektomija (16).

Histerektomija je uvijek zadnji izbor liječenja. Razlog tome je jer nakon operacije nema mogućnosti začeca i trudnoće. Ženama u reproduktivnoj dobi izvodi se tek onda kada im je život ugrožen. U žena koje su prethodno rađale i u dobi iznad 40 godina odstranjuje se maternica uz pismeni pristanak.

1.8.2.3. Embolizacija uterine arterije

Embolizacija uterine arterije je minimalno invazivna radiološka metoda koja se koristi za liječenje simptomatskih mioma. Pri embolizaciji krvnih žila maternice u lokalnoj anesteziji se kroz bedrenu arteriju postavlja tanki kateter, koji se vodi do željene krvne žile (a. uterina) i putem injekcije koja sadrži 350 – 900 µm sitne polivinilske čestice postiže embolizacija najmanjih krvnih žila koje opskrbljuju miom. Posljedica embolizacije je devaskularizacija i hijalinizacija mioma. Postupak se provodi obostrano, a traje u pravilu oko 60 minuta (15).

Komplikacije koje se mogu javiti su infekcija, infarkt maternice i pogrešna raspodjela embolizata, te arterijska tromboza i plućna embolija. Nakon postupka može doći do trudnoće, ali česte su komplikacije poput nepravilne funkcije posteljice, spontanog pobačaja i prijevremenog poroda.



Slika 1.5. Embolizacija uterine arterije (17)

2. CILJ RADA

Cilj ovog rada je prikazati etiopatogenezu nastanka i učestalost mioma maternice u petogodišnjem periodu (2014. – 2018.) na Odjelu za patologiju Opće bolnice „Dr. Tomislav Bardek“ u Koprivnici. Također cilj je odrediti najčešću starosnu dob žena s miomima, te vrste mioma maternice.

3. METODE

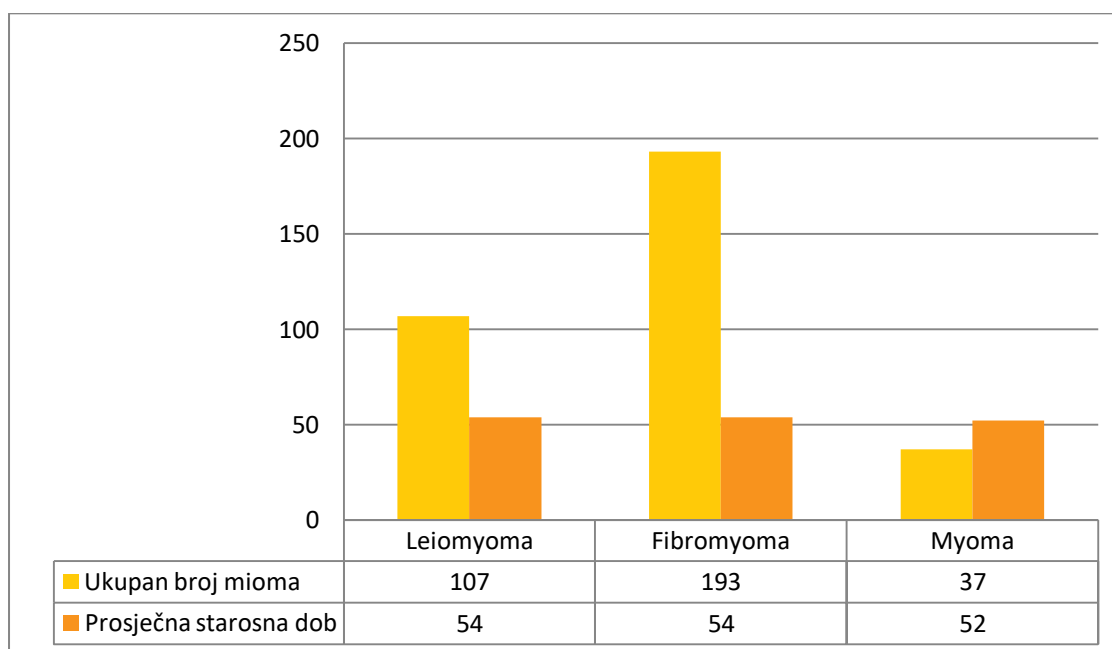
Korišteni su podatci Odjela za patologiju Opće bolnice „Dr. Tomislav Bardek“ - Koprivnica u razdoblju od 01.01.2014. do 31.12.2018. godine. Metode rada obuhvaćaju analiziranje dobivenih podataka o učestalosti mioma maternice. Također je korištena i stručna medicinska literatura, te raznovrsne internetske stranice.

4. REZULTATI

Prema prikazanim podacima (Grafikon 4.1.) koji su prikupljeni na Odjelu za patologiju Opće bolnice „Dr. Tomislav Bardek“ - Koprivnica vidljivo je kako je u navedenom petogodišnjem periodu bilo ukupno 337 žena s dijagnozom mioma maternice. Ukupan broj leiomyoma iznosi 107 (32 %), fibromyoma 193 (57 %), dok ukupan broj myoma iznosi 37 (11 %). Središnja dob javljanja je 54 godina.

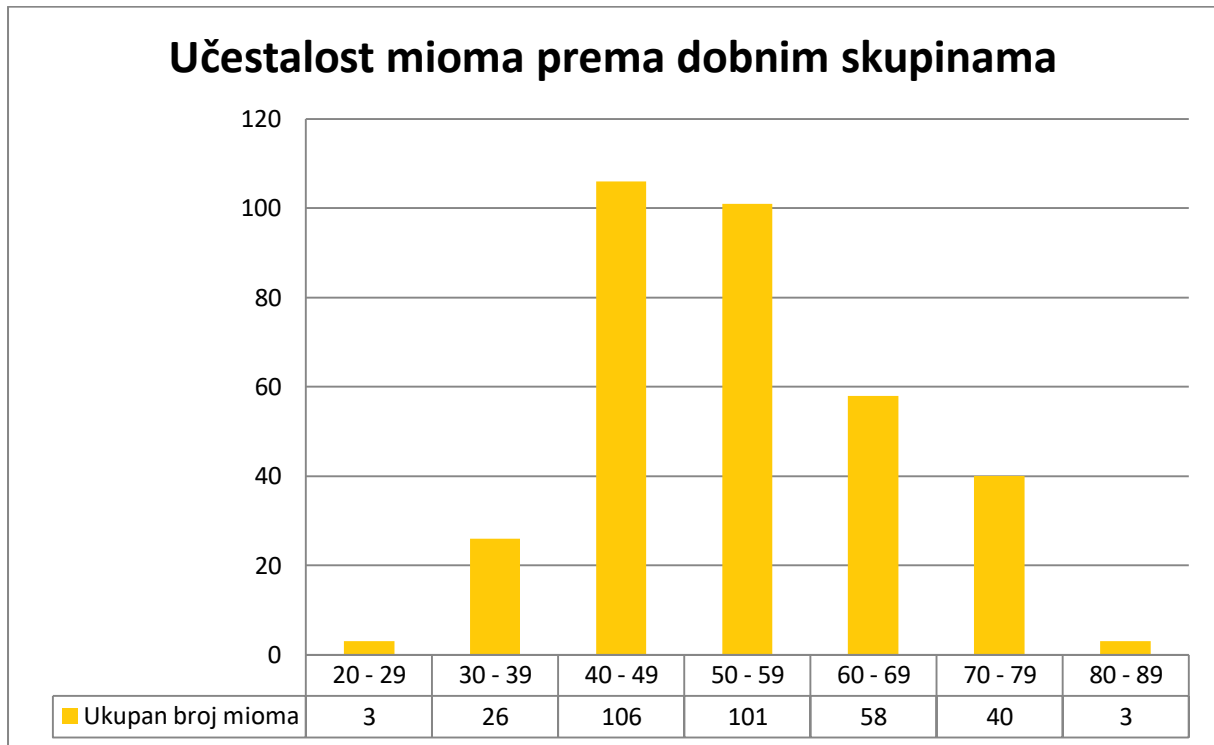
Tablica 4.1. Ukupan broj mioma i središnja dob

	Ukupan Broj	Starosna Dob
Leiomyoma	107	54
Fibromyoma	193	54
Myoma	37	52
	337	



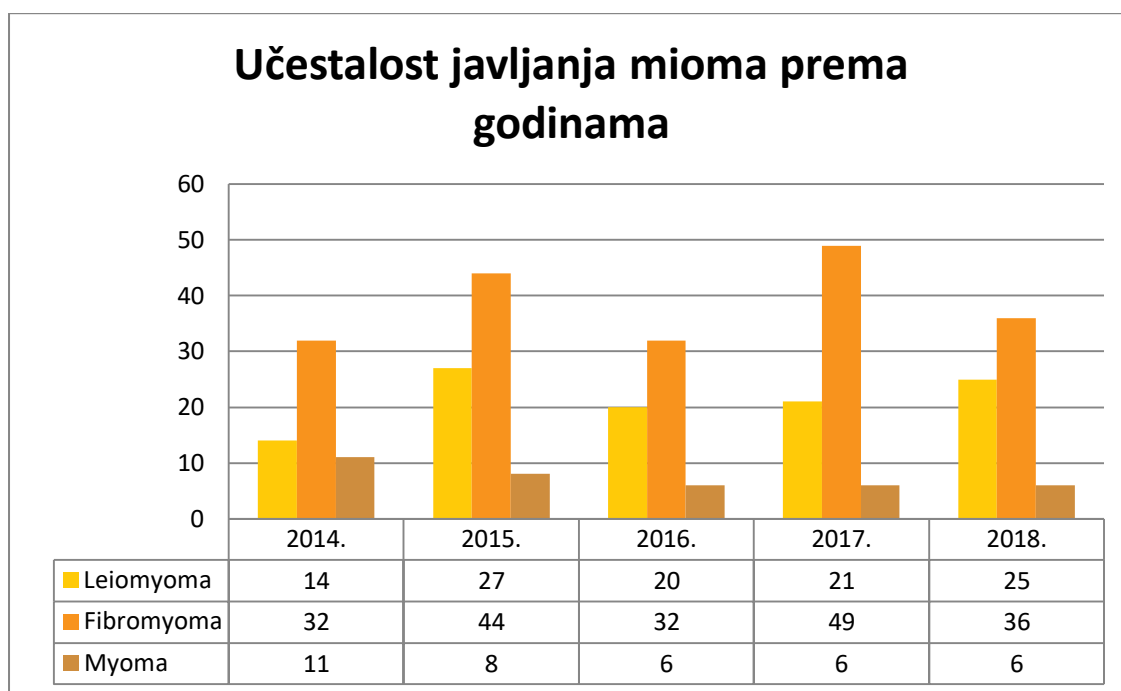
Slika 4.1. Grafički prikaz ukupnog broja mioma i središnja dob javljanja

Učestalost javljanja mioma maternice u petogodišnjem vremenskom periodu prikazana je prema dobnim skupinama pacijentica. Iz rezultata je vidljivo da je najveća učestalost mioma u životnoj dobi od 40 – 49 godina (31 %), te između 50 – 59 godina (30 %), dok je najmanja pojavnost u mlađoj životnoj dobi, između 20 – 29 godina (1 %), kao i u razdoblju života između 80 – 89 godina (1 %) (Slika 4.2.).



Slika 4.2. Učestalost javljanja mioma maternice prema dobnim skupinama

Navedeni grafikon 4.3. prikazuje učestalost mioma maternice u vremenskom periodu od 2014. – 2018. godine. Ukupan broj dijagnosticiranih mioma u 2014. godini iznosi 57, od kojih je leiomyoma 14 (25 %), 32 fibromyoma (56 %), 11 myoma (19 %). U 2015. godini broj mioma je 79, odnosno 27 leiomyoma (34 %), 44 fibromyoma (56 %) i 8 myoma (10 %). 2016. godine otkriveno je 58 mioma maternice; 20 leiomyoma (34 %), 32 fibromyoma (55 %) i 6 myoma (10 %). Od 76 dijagnoza mioma u 2017. godini, broj leiomyoma iznosi 21 (28 %), fibromyoma 49 (64 %), myoma 6 (8 %). U 2018. godini pojavljuje se ukupno 67 dijagnoza mioma maternice, odnosno 25 leiomyoma (37 %), 36 fibromyoma (54 %) te 6 myoma (9 %).



Slika 4.3. Učestalost javljanja mioma maternice u vremenskom periodu 2014. – 2018.

5. RASPRAVA

U ovom radu istraženo je kolika je učestalost mioma maternice u razdoblju od 01.01.2014. do 31.12.2018. godine na Odjelu za patologiju Opće bolnice „Dr. Tomislav Bardek“ - Koprivnica. U tom razdoblju bilo je 337 pacijentica s dijagnozom mioma maternice. Prema podacima Odjela za patologiju broj leiomyoma iznosi 107 (32 %), broj fibromyoma iznosi 193 (57 %), dok je broj myoma 37 (11 %). Istraživanjem je utvrđeno da se miomi najčešće javljaju u starosnoj dobi između 40 – 60 godine života, a rijetko u žena mlađih od 30, te starijih od 60 godina.

Također, obrađeni su statistički podaci o učestalosti mioma maternice za svaku godinu u navedenom periodu. Ukupan broj svih mioma u 2014. godini iznosio je 57, odnosno 17 %, dok ukupan broj u 2015. iznosi 79 ili 23 %. U 2016. godini zabilježeno je ukupno 58 dijagnoza mioma maternice (17 %), u 2017. ukupno 76 (23 %), a u 2018. godini 67 (20 %). Iz rezultata se može zaključiti da je podjednaka učestalost mioma maternice svake navedene godine.

6. ZAKLJUČAK

Miomi su najčešći dobroćudni tumori maternice. Najučestaliji su u reproduktivnoj dobi žena, svaka treća žena nakon 35. godine ima miome. Najmanje 10 % svih tegoba spolnih organa izazvano je prisustvom mioma. Njihov rast povezan je s radom jajnika, odnosno proizvodnjom hormona u jajnicima.

Karakteristično obilježje mioma su dobro ograničeni čvorovi okruglasta oblika, čvrste konzistencije, bjelkasti, na presjeku vrtložne strukture. Javljaju se na različitim mjestima i dijelovima maternice sa tipičnim simptomima nepravilnog i obilnog krvarenja, boli i pritiska. Maligna promjena mioma u lejomiosarkom vrlo je rijetka. Dijagnosticiraju se na razne načine; detaljnom anamnezom, ginekološkim i ultrazvučnim pregledom, ali u nekim slučajevima histološka pretraga je odlučujuća.

Metode liječenja su brojne. U pravilu ih valja operirati kada brzo rastu, uzrokuju pojačanja i produljena krvarenja s posljedičnom anemijom te kada uzrokuju bolove. Miomektomija nije prepreka za buduće trudnoće, ali ponekad je kod takvih pacijentica neophodan carski rez. Pažljivo izvedena histerektomija ne dovodi do prijevremene menopauze, ali može pogoršati kvalitetu života. Histerektomija je jedini postupak koji može spriječiti ponovni rast mioma.

Pri odluci o liječenju iskustvo liječnika, ali i uzimanje pacijentičinih želja u obzir, od presudne su važnosti. Bitni čimbenici u borbi protiv daljnjeg rasta mioma su promijena prehrane i životnih navika usmjerenih na smanjenje previsokog estrogena.

7. LITERATURA

1. Šimunić V i suradnici. Ginekologija. Zagreb: Naklada Ljevak; 2001.
2. Jukić S. Patologija za studente viših medicinskih škola. Zagreb: Medicinska naklada; 1999.
3. Habek D. Ginekologija i porodništvo. Zagreb: Medicinska naklada; 2013.
4. Dekaris M i suradnici. Ginekologija. Zagreb: Medicinska naklada; 1977.
5. Orešković S. Dobročudni tumori maternice – miom. U: Šimunić V i suradnici, ur. Ginekologija. Zagreb: Naklada Ljevak; 2001. Str. 441 – 445.
6. Jurić G. Pristupi u liječenju mioma kod žena u perimenopauzi (diplomski rad). Zagreb: Medicinski fakultet; 2015.
7. Strelec M. Usporedba dviju izvornih tehnika rekonstrukcije stijenke maternice pri laparoskopskoj enukleaciji intramuralnog mioma (doktorska disertacija). Zagreb: Medicinski fakultet; 2003.
8. Ćorušić A, Babić D, Šamija M, Šobat H. Ginekološka onkologija. Zagreb: Medicinska naklada; 2005.
9. Miomi na maternici – simptomi, vrste, uzroci i liječenje (Online). 2018. Dostupno na: <https://banjalucanke.com/2018/02/03/miomi-na-materici-simptomi-vrste-uzroci-lijecenje/> (06.02.2019.)
10. Damjanov I, Jukić S, Nola M. Patologija. Zagreb: Medicinska naklada; 2011.
11. MSD – Medicinski priručnik – Miomi maternice (Online). 2014. Dostupno na: <http://www.msd-prirucnici.placebo.hr/msd-prirucnik/ginekologija/miomi-maternice> (12.10.2018.)
12. Miomi. (Online). 2018. Dostupno na: <http://www.poliklinika-harni.hr/Miomi.aspx> (17.10.2018.)
13. Durst - Živković B. Praktikum iz histologije. Zagreb: Školska knjiga; 1998.
14. Kumar V, Cotran Ramzi S, Robbins Stanley S. Osnove patologije. Zagreb: Školska knjiga; 2000.
15. Liječenje mioma. (Online). 2017. Dostupno na: <http://www.poliklinika-harni.hr/Lijecenje-mioma.aspx> (16.10.2018.)
16. Barišić D. Endoskopska kirurgija u ginekologiji. U: Šimunić V i suradnici. Ginekologija. Zagreb: Naklada Ljevak; 2001. Str. 304 – 319
17. Uterine artery embolization (Online). 2011. Dostupno na: <http://www.obgyn.net/laparoscopy/uterine-artery-embolization-uae> (06.02.2019.)

8. OZNAKE I KRATICE

CT – kompjutorizirana tomografija

HNL – hormonsko nadomjesno liječenje

LAVH – laparoskopski asistirana vaginalna histerektomija

MR – magnetska rezonancija

UZV - ultrazvuk

9. SAŽETAK

Miomi (leiomiomi, fibromiomi) su najčešći dobroćudni tumori maternice. Nastaju iz glatkog mišićja maternice, a mogu imati i primjese vezivnoga tkiva. Točan uzrok njihova nastanka nije poznat. Rastu pod utjecajem hormona, iako oni nisu uzrok njihova nastanka. Prema anatomskoj lokalizaciji dijele se na submukozne, intramuralne i subserozne miome. Postoje i miomi s posebnom kliničkom slikom: mitotički aktivni, celularni, hemoragični celularni, atipični i epiteloidni miom.

Javljaju se kod žena nakon 35. godine života, što je također vidljivo istraživanjem učestalosti u petogodišnjem vremenskom periodu.

Najčešći simptomi mioma su nepravilna krvarenja, bol i pritisak u maloj zdjelici. Uzrok su menoragije, anemije, a mogu dovesti do neplodnosti i spontanog pobačaja. Dijagnosticiraju se ginekološkim pregledom, ultrazvukom, histeroskopijom te radiološkim metodama (CT, MR).

U liječenju mioma maternice koristi se nekoliko metoda. Liječenje ovisi o dobi pacijentice, reprodukcijском statusu, smještaju i rastu mioma. Najčešće metode su miomektomija i histerektomija. Osim navedenih kirurških metoda, u liječenju se koristi medikamentozno liječenje i radiološke metode liječenja.

Ključne riječi: miomi maternice, učestalost, simptomi, dijagnoza, liječenje

10. SUMMARY

Myomas (leiomyomas, fibroids) are the most prevalent benign tumors of the uterus. They develop/occur in the smooth muscles of the uterus, and could have an admixture of the connective tissue. Exact cause of their origin is unknown. They grow under the influence of hormones, even though they are not the cause of their development. Depending on their anatomic location, fibroids are further classified as submucosal, intramural and subserosal fibroids. There are even existing fibroids with a special clinical feature: mitotically active, cellular, hemorrhagic cellular, atypical/bizarre and epitheloid fibroid.

Fibroids occur in women after the age of 35, which is evident in the research on the prevalence within a five year time frame.

More common symptoms are irregular bleeding, pain and rectal pressure. The cause is menorrhagia, anemia, and it could lead to infertility or miscarriage. Diagnosis is through pelvic examination, gynecologic ultrasonography, hysterosalpingography (sonohysterography) and by methods of radiology (CT, MR).

In the treatment of fibroids in the uterus, several methods are applied. Treatment also depends on the age of the patient, reproductive status, position and fibroid development.

Common methods are myomectomy and hysterectomy. In addition to surgical methods, medication and radiological/ultrasound are used in the treatment.

Key words: uterine fibroids, frequent/prevalent, symptoms, diagnosis, treatment

IZJAVA O AUTORSTVU ZAVRŠNOG RADA

Pod punom odgovornošću izjavljujem da sam ovaj rad izradio/la samostalno, poštujući načela akademske čestitosti, pravila struke te pravila i norme standardnog hrvatskog jezika. Rad je moje autorsko djelo i svi su preuzeti citati i parafraze u njemu primjereno označeni.

Mjesto i datum	Ime i prezime studenta/ice	Potpis studenta/ice
U Bjelovaru, <u>19.02.2019.</u>	MARIJA VRANIĆ	Marija Vranic

Prema Odluci Veleučilišta u Bjelovaru, a u skladu sa Zakonom o znanstvenoj djelatnosti i visokom obrazovanju, elektroničke inačice završnih radova studenata Veleučilišta u Bjelovaru bit će pohranjene i javno dostupne u internetskoj bazi Nacionalne i sveučilišne knjižnice u Zagrebu. Ukoliko ste suglasni da tekst Vašeg završnog rada u cijelosti bude javno objavljen, molimo Vas da to potvrdite potpisom.

Suglasnost za objavljivanje elektroničke inačice završnog rada u javno dostupnom nacionalnom repozitoriju

MARIJA VRANIĆ

ime i prezime studenta/ice

Dajem suglasnost da se radi promicanja otvorenog i slobodnog pristupa znanju i informacijama cjeloviti tekst mojeg završnog rada pohrani u repozitorij Nacionalne i sveučilišne knjižnice u Zagrebu i time učini javno dostupnim.

Svojim potpisom potvrđujem istovjetnost tiskane i elektroničke inačice završnog rada.

U Bjelovaru, 19.02.2019

Marija Vranic

potpis studenta/ice