

Bazocelularni karcinom kože

Halar Mokoš, Martina

Undergraduate thesis / Završni rad

2018

Degree Grantor / Ustanova koja je dodijelila akademski / stručni stupanj: **Bjelovar University of Applied Sciences / Veleučilište u Bjelovaru**

Permanent link / Trajna poveznica: <https://um.nsk.hr/um:nbn:hr:144:676249>

Rights / Prava: [In copyright](#)/[Zaštićeno autorskim pravom.](#)

Download date / Datum preuzimanja: **2025-02-05**



Repository / Repozitorij:

[Digital Repository of Bjelovar University of Applied Sciences](#)



VELEUČILIŠTE U BJELOVARU
PREDDIPLOMSKI STRUČNI STUDIJ SESTRINSTVA

BAZEOCELULARNI KARCINOM KOŽE

Završni rad br.: 73/SES/2018

Martina Halar Mokoš

Bjelovar, rujan 2018.



Veleučilište u Bjelovaru

Trg E. Kvaternika 4, Bjelovar

1. DEFINIRANJE TEME ZAVRŠNOG RADA I POVJERENSTVA

Kandidat: **Halar Mokoš Martina** Datum: 23.08.2018.

Matični broj: 001302

JMBAG: 03140012440

Kolegij: **PATOLOGIJA**

Naslov rada (tema): **Bazocelularni karcinom kože**

Područje: **Biomedicina i zdravstvo**

Polje: **Temeljne medicinske znanosti**

Grana: **Patologija**

Mentor: **doc. dr. sc. Elizabeta Horvatić**

zvanje: **docent**

Članovi Povjerenstva za ocjenjivanje i obranu završnog rada:

1. **Živko Stojčić, dipl.med.techn., predsjednik**
2. **doc. dr. sc. Elizabeta Horvatić, mentor**
3. **dr. sc. Rudolf Kiralj, član**

2. ZADATAK ZAVRŠNOG RADA BROJ: 73/SES/2018

Baseocelularni karcinom (carcinoma baseocellulare) ili bazaliom je najčešći oblik raka kože (iznosi 90% svih tumora kože), bez mogućnosti metastaziranja. On uglavnom zahvaća epidermis, donji dio najvišeg sloja kože i širi se periferno odnosno „per continuitatem“. Bazocelularni karcinomi često rastu godinama na izazivajući probleme, ali ako se ne liječe, mogu rasti u dublje slojeve kože i okolno tkivo uništavajući ga što dovodi do tkivne oštećenosti odnosno destrukcije. Vrlo rijetko može metastazirati (u manje od 0,1% slučajeva), najčešće u limfne čvorove, pluća i kosti. U radu je potrebno dati prikaz karakteristika i značaja bazeocelularnog karcinoma kože. Materijal odnosno ekstirpirani dijelci kože s kliničkog odjela šalje se na patohistološku dijagnostiku (PHD). Histopatološkom obradom dobije se tkivo za biopsiju koje se analizira svjetlosnim mikroskopom kojim se, uz dijagnosticiranje karcinoma, određuje i stupanj proširenosti tumora, što je za prognozu i terapiju vrlo bitno.

Zadatak uručen: 23.08.2018.

Mentor: **doc. dr. sc. Elizabeta Horvatić**



Zahvala

Zahvaljujem se svojoj mentorici doc. prim. Elizabeti Horvatić, dr. med. na vodstvu, savjetima i pomoći kod izrade moga završnog rada. Hvala svim profesorima na prenesenom znanju.

Također bih zahvalila svojoj obitelji, prijateljima i kolegama na podršci tijekom studiranja.

SADRŽAJ

1. UVOD	4
2. CILJ RADA	5
3. METODE	6
4. ETIOPATOGENEZA BAZECELULARNOG KARCINOMA KOŽE	7
4.1 Egzogeni čimbenici	7
4.2 Endogeni čimbenici	8
5. KLINIČKA SLIKA BAZECELULARNOG KARCINOMA	9
6. OBLICI BAZECELULARNOG KARCINOMA KOŽE	10
7. HISTOPATOLOGIJA BAZECELULARNOG KARCINOMA	14
8. RAST I ŠIRENJE BAZECELULARNOG KARCINOMA	20
9. DIJAGNOZA BAZECELULARNOG KARCINOMA	21
10. LIJEČENJE BAZECELULARNOG KARCINOMA	22
10.1 Kiruška ekscizija.....	22
10.2 Krioterapija.....	23
10.3 Fotodinamska terapija.....	25
10.4 Radioterapija.....	26
10.5 Lokalni citostatik 5-fluorouracil	27
10.6 Interferon alfa-2b	28
10.7 Oralni retinoidi	28
10.8 Vismodegib.....	28
10.9 CO ₂ laser.....	28
11. PROGNOZA BAZECELULARNOG KARCINOMA	29
12. ZAKLJUČAK	30
13. LITERATURA	31
14. OZNAKE I KRATICE	33
15. SAŽETAK	34
16. SUMMARY	335

1. UVOD

Koža je najveći organ na čovjekovom tijelu i ima brojne funkcije. Služi za obranu od mikroorganizama, regulira tjelesne tekućine i temperaturu organizma te pomoću nje ostvarujemo osjet dodira. Od svih organa, koža je najpodložnija djelovanjima okoline i njenim lošim utjecajima. Glavni faktor rizika za nastanak zloćudnih kožnih tumora su genetska predispozicija i dugotrajna izloženost suncu (ultraljubičasto zračenje- UV), dob, svjetla put, dugotrajna bolest. Tri su najčešća tipa zloćudnih tumora kože. To su bazeocelularni karcinom (bazaliom), planocelularni karcinom i melanom.

Bazeocelularni karcinom je najučestaliji tumor kože koji je obilježen sporim rastom i slabim metastatskim potencijalom u okolne limfne čvorove ili udaljene organe. No, ukoliko se ne liječi nakon dužeg vremenskog perioda može prodrijeti u dublja tkiva, mišiće ili kosti (1). Većinom se javlja iza pedesete godine života, no može se pojaviti i u ranijoj dobi. Bazeocelularni karcinom nastaje iz nezrelih stanica bazalnog sloja epidermisa (2). Javlja se uglavnom na mjestima koja su izložena sunčevim zrakama kao što su glava i vrat (70% slučajeva). Najčešći je na licu- osobito na nosu. Može se javiti i na trupu (25% slučajeva) i to na prsima, leđima, rukama i nogama. Također je moguć i na genitalnoj i perianalnoj koži (5% slučajeva) (3).

Takav tip zloćudnog tumora češći je kod muškaraca nego kod žena i javlja se u omjeru 3:2 (4). Naročito je čest kod osoba koje su u djetinjstvu i ranijoj mladosti imale često opekotine od sunca. Za nastanak bazalnog karcinoma potrebno je udruženo djelovanje endogenih i egzogenih čimbenika. Endogeni čimbenici su genski i imunološki poremećaji te kronične bolesti, dok egzogene čimbenike predstavljaju UV zračenje, ionizirajuće zračenje te mehanički, kemijski i toplinski podražaji (5).

Bazeocelularni tumor počinje kao mala, čvrsta i sjajna izraslina koja je uzdignuta na koži i izgleda kao čvorić. S vremenom se polako povećava. Stopa rasta je različita od tumora do tumora ponekad s rastom od 1,2 cm godišnje. Karakteristična obilježja za bazeocelularni tumor su voštane papule, erozije, ulceracije, krvarenje, kraste, izdignuti rub te biserkast izgled.

2. CILJ RADA

U ovom radu cilj je prikazati etiopatogenezu bazeocelularnog karcinoma kože, što utječe na njegov nastanak te koje vrste postoje. Koristeći se brojnom i stručnom literaturom prikazano će biti kako se bazeocelularni karcinom dijagnosticira, koja je točna klinička slika, rast i način širenja karcinoma. Također, cilj ovoga rada je prikazati i mogućnosti prevencije te će biti opisane sve metode i načini u liječenju istoga.

3. METODE

Pri obradi teme *Bazeocelularni kacinom kože* korištena je stručna medicinska literatura vezana uz histopatologiju kože i dermatologiju kože. Osim knjiga i stručne literature, korištene su i raznovrsne internetske stranice te medicinsko-znanstveni članci.

4. ETIOPATOGENEZA BAZECELULARNOG KARCINOMA KOŽE

Bazeocelularni karcinom nastaje iz pluripotentnih stanica bazalnog sloja epidermisa ili folikula dlake, žlijezda lojnica i apokrinih žlijezda (5). Pojavljuje se najčešće na područjima kože koja su izložena suncu. Karakteriziran je sporim rastom i razvojem. Najčešća lokalizacija bazeocelularnog karcinoma je na periorbitalnoj regiji, dok sluznice nisu gotovo nikada zahvaćene. Obično se javlja u obliku pojedinačnih lezija, ali moguća je i pojava istovremenih ili naknadnih pojava nekoliko lezija (6). Bazeocelularni karcinom uglavnom nastaje u odraslih osoba, no kod rijetkih slučajeva pojavljuju se i kod djece. U djetinjstvu se mogu pojaviti dva rijetka oblika bazocelularnog karcinoma sa brojnim lezijama. To su sindrom nevoidnog bazeocelularnog epitelioma i linearni bazocelularni nevus.

Bazeocelularni karcinom kože može se pojaviti bez vidljivog uzroka. Prolongirana ekspoziција suncu je predisponirajući faktor kod osoba svijetle puti kod kojih je koža slabo pigmentirana (tip I i tip II) gdje važan čimbenik za razvoj ima genetika (5). Ta se predispozicija odnosi samo na lice. Također, u slučajevima zračenja sa velikim dozama x-zraka, bazeocelularni karcinom nastaje samo u bolesnika koji su zračeni na licu, a samo rijetko na drugim zračenim mjestima. S druge strane, multiple lezije površnog bazeocelularnog karcinoma koje nastaju nakon dužeg uzimanja arsena, općenito ne nastaju na licu nego se vide najčešće na trupu, vratu i pazušnim jamama i to je kemijski podražaj za nastanak bazeocelularnog karcinoma (6). Razlikuju se dvije faze multiplih bazeocelularnih karcinoma-nevoidna i onkogeni. Tako se u nevoidnoj fazi mogu vidjeti brojne tvorbe boje kože ili smeđe koje se razvijaju tijekom djetinjstva pa sve do puberteta. Onkogeni nastaje oko dvadesete godine i u toj fazi bazeocelularni karcinomi postaju klinički i histološki tipični (4). Tako za nastanak bazalioma udruženo djeluju endogeni i egzogeni čimbenici.

4.1 Egzogeni čimbenici

Najvažniji egzogeni čimbenik za nastanak je ultraljubičasto zračenje (UV zračenje). Rizik za nastanak veći je ukoliko je osoba u djetinjstvu bila podvrgnuta čestim ili jakim sunčevim opeklinama. Isto tako, rekreativno izlaganje suncu tijekom djetinjstva povećava rizik od

nastanka bazeocelularnog karcinoma u kasnijoj životnoj dobi (5). Period od djelovanja podražaja do početka vidljive kontrakcije varira te može dosegnuti 20-50 godina.

Drugi važan egzogeni čimbenik je ionizirajuće zračenje koje može potaknuti ionizaciju te oštetiti ciljne molekule (DNA), preko reaktivnih oblika kisika. Za početak karcinogeneze potrebne su fracionirane doze veće od 12-15 Gy. Razdoblje latencije je nekoliko mjeseci, godina pa čak i desetljeća (7).

Toplinski podražaji poput opekline brzo dovode do nastanka bazalioma.

4.2 Endogeni čimbenici

Genski poremećaji imaju veliku i važnu ulogu za nastanak bazeocelularnog karcinoma kože. Oni se manifestiraju kao nasljedni sindromi- Xeroderma pigmentosum, Rombo syndrome, Syndroma Gorlin- Goltz, Bazex syndrome itd. Autonomno dominantna nasljedna bolest je sindroma Gorlin-Goltz koja nastaje zbog mutacija PTCH gena. PTCH gen ima funkciju tumor supresorskog gena.

Drugi endogeni čimbenici za nastanak bazeocelularnog karcinoma su imunološki poremećaji koji su prisutni u osoba koje boluju od limfoma i leukemije te u osoba s transplantiranim organima. Također, u HIV pozitivnih osoba bazeocelularni karcinom se pojavljuje u istom postotku kao i imunokopetentnih osoba. Bazeocelularni karcinom može nastati na mjestima kroničnih bolesti kože i recidivirajućih mehaničkih trauma kao što su ožiljkaste promjene, dugotrajne ulceracije, radijacijski dermatitis, tuberkuloza kože (5).

Povišen rizik za nastanak bazeocelularnog karcinoma kože imaju i osobe s pozitivnom osobnom ili obiteljskom anamnezom za nemelanomske kožne tumore ili pozitivna anamneza za melanom.

5. KLINIČKA SLIKA BAZECELULARNOG KARCINOMA

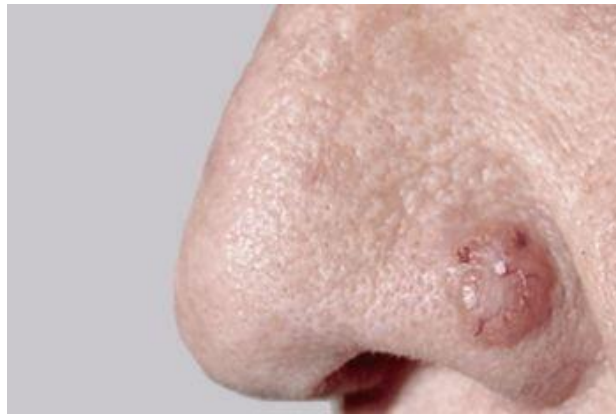Bazeocelularni karcinom započinje kao vrlo mala, čvrsta i sjajna izraslina uzdignuta na koži koja izgleda kao čvorići prožeta je krvnim žilicama ili nešto rjeđe erozijom koja ne zacjeljuje (8, 9). Može se opisati i kao promjena koja je prekrivena krustom koja s vremenom otpada i ponovno se stvara. S vremenom se ona polako povećavaju. Nekada se povećavaju tako sporo pa prolaze nezapaženo kao nove izrasline. Rast karcinoma različit je kod svakoga i može iznositi od 1,2 cm godišnje. Oko 80% pojavljuje se na licu-iznad zamišljene crte koja spaja kut usnica i lobus uške. Može se javiti i u vlasištu, točnije na donjim dijelovima lica i vrata, no vrlo rijetko. Bazeocelularni karcinom nastaje obično na nepromijenjenoj koži. Bilo kakva trauma ili dodir na mjestu gdje je nastala promjena može izazvati krvarenje koje se obično pretvori u krastu, izliječi se te se time daje dojam da je to rana, a ne karcinom. Takvo izmjenično krvarenje i zarastanje je znak pločastih stanica- planocelularni karcinom. „U europskim zemljama njegova je učestalost oko 20 bolesnika na 100 000 stanovnika, dok se taj broj u zemljama s mnogo sunčanih dana, bliže ekvatoru povećava na oko 110 bolesnika na 100 000 stanovnika.“

(4) Karakteristična obilježja vezana za bazeocelularni karcinom su voštane papule, biserkasti izgled, erozije ili ulceracije, krvarenje, kraste i izdignuti rub. Obično novonastala rana ili krasta ima plosnati oblik i nalikuje na ožiljak. Granica stanice dobiva sedefasti izgled (8). Prije nego metastazira u druge dijelove tijela, bazeocelularni karcinom napada i razara okolna tkiva. Posljedice znaju biti ozbiljne ako se razvija blizu oka, usta, kosti ili mozga. Mogućnost metastaziranja se kreće od 0,0028 do 0,5% (8).

6. OBLICI BAZECELULARNOG KARCINOMA KOŽE

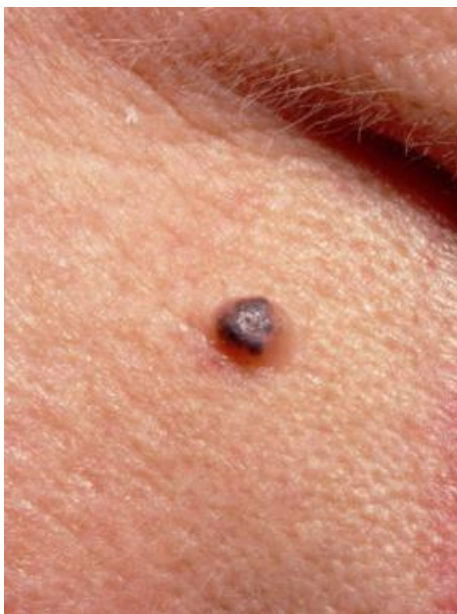Postoji sedam oblika bazeocelularnog karcinoma kože. To su nodulo-ulcerozni bazeocelularni karcinom, uključujući ulcus rodens koji je ujedno i najčešći, zatim pigmentni bazeocelularni karcinom, morfeji sličan ili fibrozirajući bazeocelularni karcinom, superficijalni bazeocelularni karcinom, premaligni fibroepiteliom, sindrom nevoidnog bazeocelularnog karcinoma i linearni bazeocelularni nevus, koji je jako rijedak.

Nodulo-ulcerozni bazeocelularni karcinom započinje kao vrlo mali čvorić voštanog izgleda. Na njegovoj površini se često vide mali teleangiektatički krvni sudovi. Taj čvorić postepeno se povećava, a u sredini se nalazi ulceracija. Na taj način nastaje tipična lezija koja se sastoji od ulkusa koji sporo raste, koji je okružen valjkastim i sedefastim rubom-to je ulcus rodens.



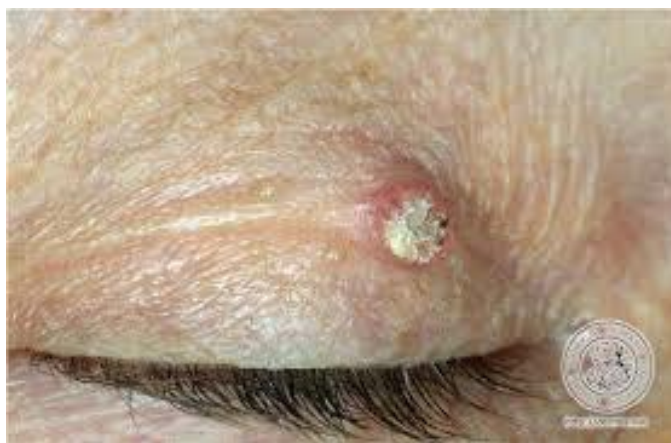Slika 1. Nodulo-ulcerozni bazeocelularni karcinom na nosu (4).

Pigmentni bazocelularni karcinom se razlikuje od nodulo-ulceroznog samo po nepravilnom pigmentacijom lezije.



Slika 2. Pigmentni bazeocelularni karcinom (4).

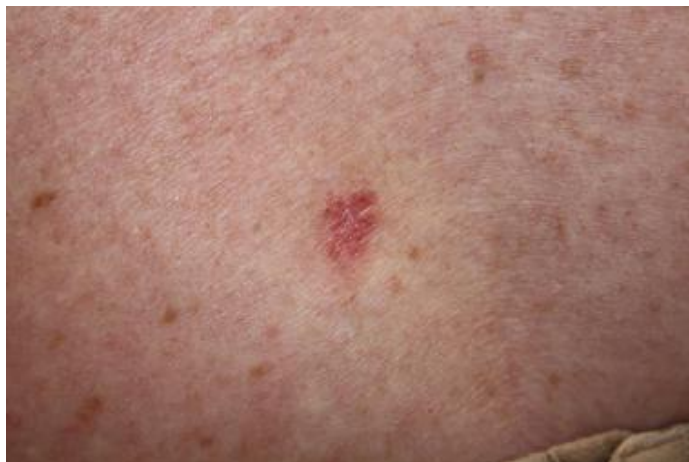Morfeiformni ili fibrozirajući bazeocelularni karcinom se manifestira kao lako uzdignut, tvrd žučkast plak sa neoštrom granicom. Koža dugo ostaje cijela, prije nego što konačno dođe do ulceracije.



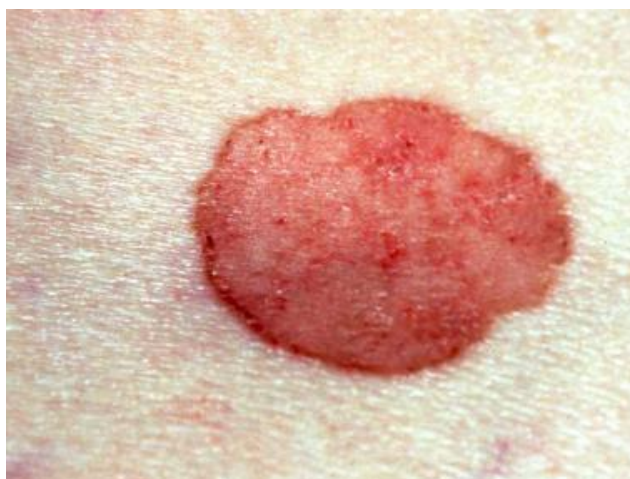Slika 3. Fibrozirajući bazeocelularni karcinom (1).

Superficialni bazeocelularni karcinom se sastoji od jedne ili više eritematoznih, lako infiltriranih mrlja. Njegova se površina ljušti, a mrlja je okružena tankim, sedefastim rubom poput konca. Na žarištima se u velikom broju slučajeva vide mala područja površnih ulceracija i kruste. Također se u sredini može primjetiti gladak, atrofičan ožiljak. Izgleda kao tanka smeđe-

crvena pločica na koži (3). Prethodna tri oblika obično su lokalizirana na licu dok ovaj oblik pretežito nastaje na trupu, obično na prsima i leđima (6).

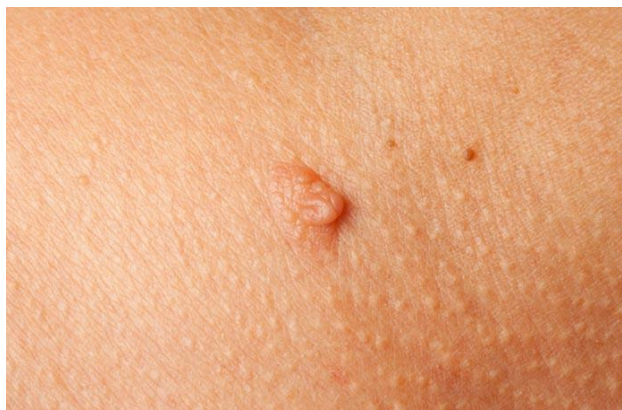

Slika 4. Površni bazeocelularni karcinom u nastanku (4).



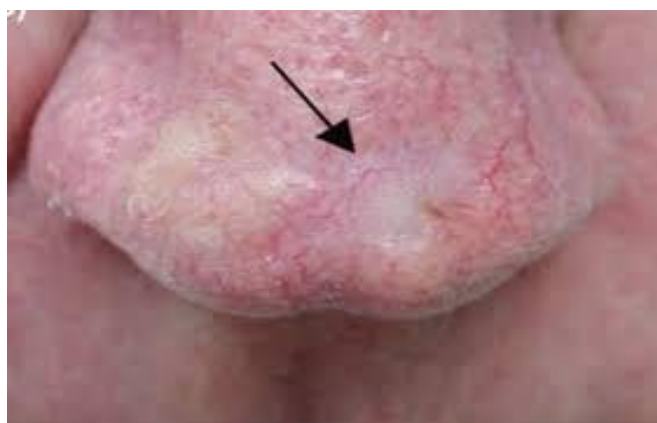Slika 5. Uznapredovali površinski bazeocelularni karcinom (4).

Premaligni fibroepiteliom se sastoji od jednog ili više izbočenih, umjereno tvrdih čvorića, koji su često peteljčkasti. Prekriveni su glatkom, blijedo-crvenom kožom. Klinički liče na fibrome. Ulceracije kod ovog oblika nastaju vrlo rijetko. Najčešća lokalizacija je na leđima.



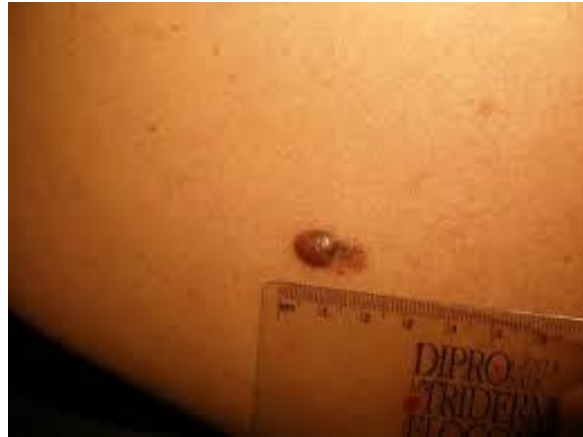Slika 6. Premaligni fibroepiteliom (4).

Kod sindroma nevoidnog bazeocelularnog karcinoma promjene na koži se često označavaju kao bazeocelularni nevusi, promjene se javljaju pored kože i abnormalnosti na drugim područjima. Ovo je stanje uglavnom nasljedno. Bazeocelularni nevusi nastaju još u djetinjstvu ili u odrasloj dobi. Nove lezije se stalno pojavljuju u odraslih, dok ih ne bude više stotina. Lezije se u ovom obliku sastoje od izbočenih, tvrdih i glatkih čvorića koji imaju boju normalne kože ili su lako pigmentirani. Neki se čvorići postepeno povećavaju i mogu ulcerirati. Uz promjene na koži, postoje mandibularne i maksilarne ciste. Anomalija rebara, kao što je bifurkacija, sinostoza i ageneza su česte. Također može doći i do skolioze, ageneze corpus callosum ili meduloblastoma (6).



Slika 7. Nevoidni bazeocelularni karcinom (1).

Linearni bazeocelularni nevus je najrjeđi oblik od svih. Nije nasljedan i nema udruženih anomalija. Na koži se može primijetiti tek nekoliko traka građenih od smečkastih čvorića. Oni se povećavaju u veličini sa starenjem bolesnika.

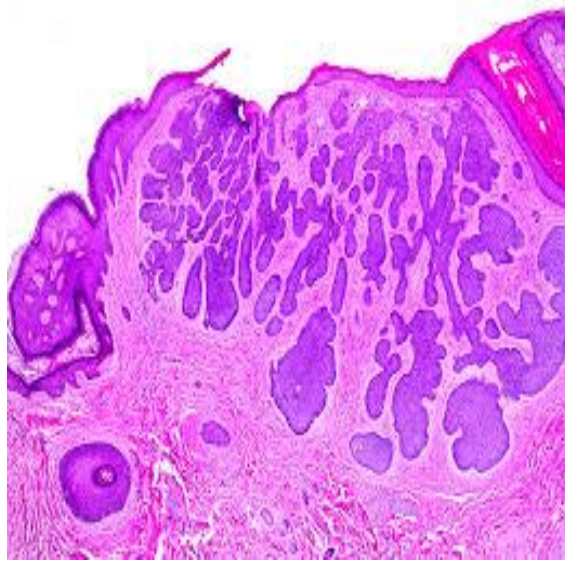


Slika 8. Linearni bazeocelularni nevus (2).

7. HISTOPATOLOGIJA BAZEOCELULARNOG KARCINOMA

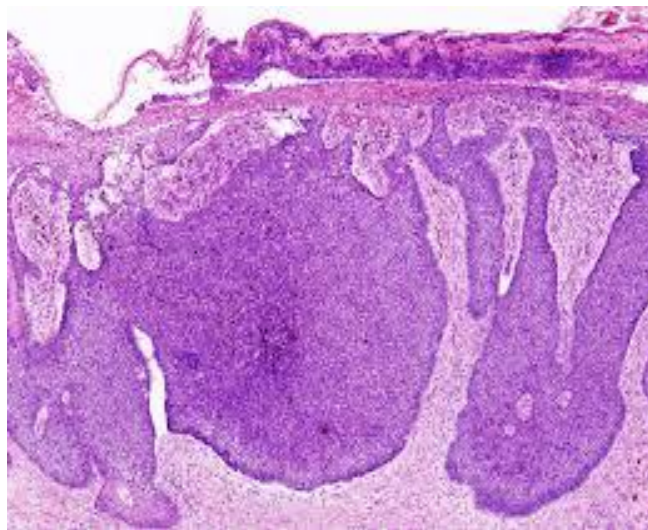
Karakteristične stanice bazeocelularnog karcinoma imaju velike, ovalne ili izdužene jezgre i malo citoplazme. Citoplazma je slabo ograničena pa može izgledati kao da su jezgre uklopljene u zajedničku citoplazmu. Bazeocelularni karcinomi imaju i stanice sa velikim hiperkromatičnim jezgrama ili sa bizarnim mitostatskim figurama, te orijaške stanice sa multiplim jezgrama koje su ispremiješane između uobičajenih stanica bazalioma (6).

U bazeocelularnom karcinomu dolazi do retrakcije koja predstavlja artefakt koji je uzrokovan skupljanjem u toku pripreme preparata i doprinosi njegovoj diferencijaciji od drugih karcinoma kao što je spinocelularni karcinom. Također postoji i povećana količina elastičnog tkiva oko tumoroznih masa bazeocelularnog karcinoma (10). To je najviše izraženo u bazaliomima koji se nalaze u koži koja je bila izložena suncu, no vidi se i na uzorcima kože sa mjesta koja su zaštićena od sunca, ali u manjem obimu. Blagi inflamirani infiltrat se često vidi na mjestima koja nisu ulcerirana, ali može i potpuno nedostajati. Ukoliko se pojavi ulceracija tada obično postoji prilično izražena inflamatorna reakcija.



Slika 9. Carcinoma baseocellulare, histološki prikaz atipičnih epitelnih stanica s palisadnim rasporedom na periferiji. HE. X 100.

Izvor: doc. prim. Horvatić Elizabeta, dr. med



Slika 10. Carcinoma baseocellulare, histološki prikaz atipičnih epitelnih stanica s palisadnim rasporedom na periferiji. HE. X 200.

Izvor: doc. prim. Horvatić Elizabeta, dr. med.

Prema histološkom gledištu bazeocelularni karcinom može se podijeliti u dvije skupine. To su nediferencirani i diferencirani bazaliom. Bazaliomi iz diferencirane skupine pokazuju diferencijaciju u pravcu kutanih adneksa, odnosno dlaka, sebacealnih žlijezda, apokrinih

žlijezda ili ekrinih žlijezda. Oštra granica između ove dvije skupine ne postoji jer mnogi nediferencirani bazaliomi pokazuju u nekim dijelovima diferencijaciju, a uz to i većina diferenciranih bazeocelularnih epitelioma imaju područja gdje manjka diferencijacija (10). Korelacijom kliničke sa histološkom klasifikacijom može se reći da nodulo-ulcerativni tip bazeocelularnog karcinoma kao i difuzni ili linearni bazeocelularni nervusi mogu pokazivati diferencijaciju ili biti bez diferencijacije. Ostala četiri tipa bazeocelularnih karcinoma (pigmentirani, fibrozirajući, superficijalni bazeocelularni karcinomi i premaligni fibroepiteliom) obično pokazuju slabu diferencijaciju ili uopće nemaju diferencijacije (6). Oni bazeocelularni karcinomi koji ne pokazuju diferencijaciju nazivaju se solidni bazeocelularni karcinomi. Oni karcinomi sa diferencijacijom u smjeru dlačne građe imaju naziv keratotonični, karcinomi u smjeru sebacealnih žlijezda imaju naziv cistični, dok se karcinomi u smjeru apokrinih ili ekrinih žlijezda nazivaju adenoïdним bazeocelularnim karcinomima. U većini bazalioma je diferencijacija usmjerena prema više od jednog od tih kutanih adneksa.

Solidni bazeocelularni karcinomi se još nazivaju i primordijalni tip bazeocelularnog epitelioma i on pokazuje tumorozne mase različite veličine i oblika uklopljene u dermis (10). Neke od tumoroznih masa su u kontaktu sa površnim epidermisom, no druge nisu. Ponekad se tumorozne mase nalaze u kontaktu sa vanjskom dlačnom ovojnicom. Periferni sloj stanica tumoroznih ostrva često ima palisadni raspored, dok jezgre u unutrašnjosti ostrva imaju nepravilan raspored. Neki bazeocelularni karcinomi unatoč tome što nemaju diferencijaciju pokazuju celularnu diferencijaciju sa dva tipa stanica. Jedan tip ima tamno bazofilne jezgre, dok drugi ima velik blijedo obojene jezgre. Kao i u cilindromu i ekrinom spiradenomu, vjerojatno je da prve stanice predstavljaju nediferencirane stanice, dok su druge sa početnom diferencijacijom vjerojatno bile u smjeru sekretornih ili duktalnih stanica apokrinih ili epokrinih žlijezda. Postoje mase različite veličine i oblika. Periferni sloj stanica na tumoroznim nakupinama ima palisadni raspored jezgara.

Keratotični bazeocelularni karcinom naziva se pilarni tip i on pokazuje uz nediferencirane stanice i parakeratotične stanice i orožale ciste. Parakeratotične stanice imaju izduženu jezgru i slabo eozinofilnu citoplazmu, nasuprot tamno bazofilne citoplazme nediferenciranih stanica. To su stanice sa početnom keratinizacijom koja je slična stanicama s jezgrom u keratogenoj zoni dlačne stabljike. Orožale ciste su sastavljene od potpuno keratoniziranih stanica i u keratotoničnom bazeocelularnom epiteliomu se stvaraju naglo iz parakeratotičnih stanica (6). Neki keratotični bazeocelularni karcinomi imaju velike orožale ciste koje su slične onima koje

se nalaze u trihoepiteliomu. Orožale ciste se ne smiju zamijeniti sa orožalim perlama koje dolaze u spinocelularnog karcinoma.

Kod cističnog bazeocelularnog karcinoma vidljivi su cistični prostori u centru tumoroznih masa. Ciste se mogu stvoriti na tri načina. To je degeneracijom centra velikog dijela tumorozne mase, zatim degeneracijom strome koja je ogradena u tumoroznoj masi te raspadanjem stanica u centru tumoroznog ostrva, u smjeru sebacealnih stanica u procesu stvaranja njihovog sekreta. Zadnji način je najrjeđi. Ukoliko je stvaranje cista uzrokovano sebacealnom diferencijacijom, neke su stanice tumora u blizini ciste vakuolizirane ili pjenaste, a može postojati i lipidni depozit u tim stanicama (6). Što se tiče adenoidnog bazeocelularnog karcinoma, on pokazuje formacije koje podsjećaju na tubularnu građu koja je slična žlijezdama (10). Stanice su smještene u isprepletane trake radijalno oko ostrva vezivnog tkiva. To stvara mrežasti izgled tumora. Kod nekih tumora moguća je pojava šupljina koje su okružene stanicama sa izgledom sekretornih stanica.

Kod nodulo-ulcerativnog bazeocelularnog karcinoma koji je ujedno i najčešći klinički tip bazalioma sa histološkog gledišta može biti solidan, keratotičan, cističan ili adenoidan. Opisani tipovi za solidne, keratotične, cistične ili adenoidne mogu se primijeniti i na ovom tipu karcinoma.

Pigmentirani bazeocelularni karcinom ima male količine melanina dok velike količine budu vrlo rijetke. Prisustvo melanina se može objasniti činjenicom da se melanociti ne nalaze samo u površnom epidermisu već i u primarnoj epitelijalnoj osnovi i dlačnom matriksu koji se razvija iz nje. Ako je prisutna velika količina melanina u bazeocelularnom karcinomu, tada se melanociti rasprše između tumoroznih stanica. Melanociti u svojoj citoplazmi imaju dendrite i velike melaninske granule. To je suprotno spidermalnim melanocitima u kojima se nalazi samo mali broj sitnih melaninskih granula (6). Tumorozne stanice sadrže malo melanina ali postoje mnogi melanofagi u vezivno tkivnoj stromi koja okružuje tumorozne mase. Razlog za prisustvo pigmentom ispunjenih melanocita i melanofaga je u nesposobnosti tumoroznih stanica da prime više od vrlo male količine melanina.

U morfeji sličnom ili fibrozirajućeg bazeocelularnog epitelioma vezivno tkivna proliferacija mnogo je veća nego kod drugih tipova bazalioma. Postoje bezbrojne grupe gusto zbijenih tumoroznih stanica raspoređenih u duge trake koje su uklopljene u gustu fibroznu stromu. Većina je traka uska, često su sastavljene od jednog sloja stanica pa nalikuju na uske trake

tumoroznih stanica kako se vidi u metastatskom ciroznom karcinomu dojke (10). Te se trake tumoroznih stanica vrlo često pružaju duboko u dermis.

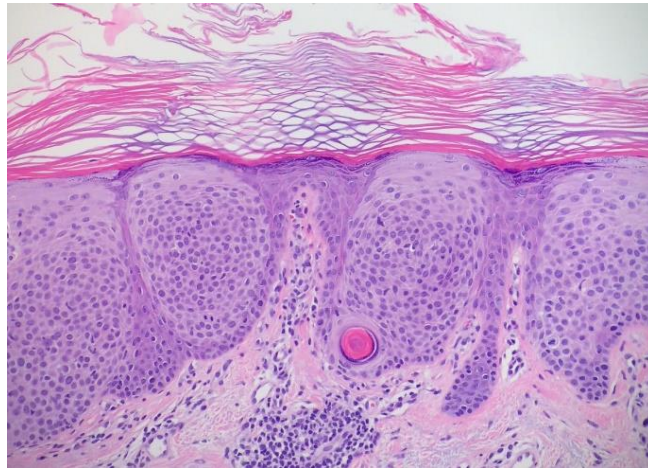
Superficialni bazeocelularni karcinom pokazuje pupoljke i nepravilne proliferacije tumoroznog tkiva koje su pričvršćene uz donju površinu epidermisa. Periferni sloj stanica tumoroznih formacija često je prikazan u obliku palisada. Kod većine slučajeva nema penetracije u dermis ili je vrlo slaba. Epidermis koji se nalazi iznad tumora obično pokazuje atrofiju. Fibroblasti su smješteni oko proliferacija tumoroznih stanica u velikom broju. Uz njih se nalazi manja ili umjerena količina nespecifičnog kroničnog inflamatornog infiltrata u gornjem dermisu. Neki superficialni bazeocelularni karcinomi koji često perzistiraju kroz različito dugi period postaju invazivni bazeocelularni karcinomi (6). Takve promjene mogu biti u početku ograničene samo na pojedina mjesta pa se moraju pregledati reprezentativni rezovi cijelog bloka tkiva.

Kod premalignog fibroepitelioma postoje duge, tanke, razgranate i anastomozirajuće trake bazeocelularnog karcinoma uklopljene u fibroznu stromu. Tamno obojene stanice pokazuju palisadni raspored u perifernom sloju stanica i često se vide duž epitelijalnih traka. Tumor je često superficialan po položaju i dobro ograničen na svom donjem rubu. Moguća je promjena fibroepitelioma u invazivni i ulcerirajući bazeocelularni karcinom.

U nevoidnog sindroma bazeocelularnog karcinoma vidljivi su difuzni nevusi bazalnih stanica. Klinički predstavljaju jasnu sliku bazeocelularnog karcinoma, no histološki nemaju karakteristike koje bi ih razlikovale od bazalioma osim toga da nema duboke invazije. Katkad se tamo nalaze adenoidne i cistične formacije. Također u nekim lezijama postoji i histološka slika trihoepitelioma te se ponekad može naći melanin (6).

Linearni nevus bazalnih stanica ima lezije koje su varijabilne u svom histološkom izgledu. Tumorozne formacije mogu biti solidne, adenoidne, keratotične ili nalikuju na premaligne fibroepiteliome.

Intraepidermalni karcinom Borst-Jadassohn uključuje sve tumore u kojima se nakupine morfološki različitih stanica nalaze kao oštro ograničena ostrva unutar epidermisa. Najprije je Borst-Jadassohnov tumor smatran intradermalnim bazeocelularnim karcinomom jer su stanice koje stvaraju intraepidermalna ostrva male i imaju tamno bazofilnu citoplazmu (6). Danas se Borst- Jadassohnov tumor predstavlja kao seboroičnu keratozu u kojoj male bazaloidne stanice stvaraju ograničene grupe.



Slika 11. Intraepidermalni karcinom Borst-Jadassohn (3).

Postoje dvije vrste bazo-spinoznog karcinoma, a to su miješani tip i intermedijarni. Miješani tip pokazuje fokalnu keratinizaciju, dok intermedijarni tip pokazuje dva tipa stanica: jedne sa malom, izduženom i tamno bazofilnom jezgrom koja se smatra kao bazalna stanica i druga sa velikom, okruglom i blijedo obojenom jezgrom koja se smatra kao intermedijarna između bazalne i spinoze stanica po svom karakteru (10). Miješani tip bazo-spinoznog karcinoma predstavlja keratotični tip bazocelularnog karcinoma, dok intermedijarni tip predstavlja bazeocelularni karcinom u kojemu stanice sa velikim, okruglim, blijedo obojenim jezgrama predstavljaju početnu diferencijaciju (6).

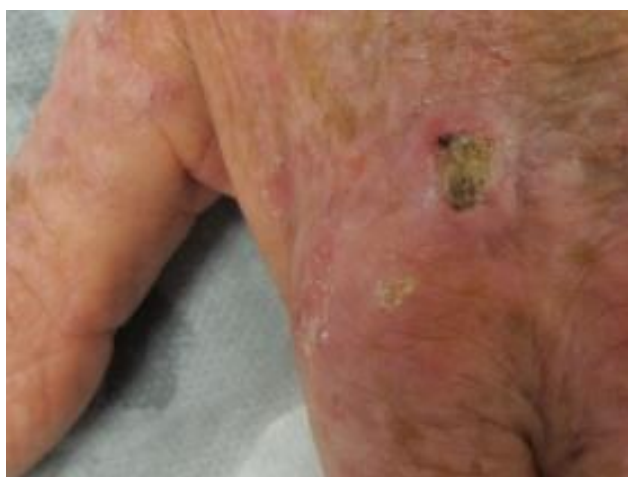Miješani karcinomi pokazuju spinocelularni karcinom sa susjednim bazeocelularnim epiteliomom. Bazeocelularni karcinom može potaći razvoj spinocelularnog epitelioma.

8. RAST I ŠIRENJE BAZECELULARNOG KARCINOMA

Bazeocelularni karcinom sporo raste i rijetko se metastazira te ga je lakše liječiti dok je još mali. Metastazirat se može preko limfnih žila u regionalne limfne čvorove ili hematogeno u duge kosti i pluća, no to se događa u svega 0,1% slučajeva (3). Obično metastaziraju zapušteni, veliki tumori koji se nalaze u području glave i vrata, a koji destruktivnim rastom zahvaćaju krvne žile i živce (5). Izmjenjuju se dvije faze: faza pojačanog rasta tumora koja je obilježena blago izraženim upalnim infiltratom unutar stanjene strome i faza regresije sa značajnim upalnim infiltratom i promjenljivom debljinom strome. Bazaliom ima tendenciju lokalnog rasta i širenja. Rijetko zahvaća dublje strukture kao što su mišići, hrskavice ili kosti. Može se proširiti i na područje leđa te na ostala mjesta gdje je dermis zadebljan ali su takve situacije izuzetno rijetke. Tada bazaliomi ostaju unutar gornjeg dermisa, a šire se lateralno, subklički. Bazeocelularnom karcinomu trebaju mjeseci ili čak i godine da se razviju do veličine 1 centimetra. Zbog takvog sporog rasta ljudi često zaborave na leziju ili misle da su to akne. Zbog toga je važno na prvu sumnju prekontrolirati kožnu promjenu da bi se spriječio rast karcinoma i uništavanje okolnog tkiva. Nепреpoznati i neliječen bazaliom može uzrokovati estetske disfiguracije, osobito na koži glave i vrata. Tumor počinje kao vrlo mala, sjajna, čvrsta, uzdignuta izraslina koja se polako povećava. Stopa rasta različita je od tumora do tumora, ponekad s rastom od 1,2 cm godišnje. Rastom karcinoma može doći i do oštećenja vida kada je zahvaćena orbita. „Perineuralno širenje može rezultirati gubitkom funkcije pojedinog živca, boli, parastezijama i paralizom.“ (4) Bolest se neće spontano povući i prestati rasti bez liječenja, zato je rano uklanjanje vrlo važno jer se time može spriječiti opsežno oštećenje okolnog tkiva.

9. DIJAGNOZA BAZEOCELULARNOG KARCINOMA

Sumnja na postojanje bazeocelularnog karcinoma može se javiti anamnezom sa kliničkom slikom i objektivnim pregledom. Ukoliko dermatolog posumnja na ovu bolest, poslat će pacijenta na daljnje dijagnostičke pretrage. Definitivno dijagnosticiranje bazeocelularnog karcinoma radi na temelju pregleda, dermatoskopije i uzimanjem uzoraka kože odnosno biopsijom, zatim ekscizijom kompletne promjene i patohistološkom analizom bioptata (10, 11). Dermatoskopijom se promatraju promjene na koži pomoću posebnog instrumenta. Prije početka liječenja mora se obavezno izvršiti biopsija koja se također radi i u slučaju kada klinička dijagnoza nije sigurna. Većina ovakvih karcinoma ima slična histološka obilježja te je važno razlikovati bazeocelularni karcinom od spinocelularnog karcinoma. Diferencijalna dijagnoza bazeocelularnog karcinoma od spinocelularnog može katkad biti vrlo teška. Diferenciranje se uglavnom svodi na to što se većina stanica bazeocelularnog karcinoma boji tamno bazofilno, dok se spinocelularni boje eozinofilnom bojom zbog parcijalne keratinizacije (kod spinocelularnog karcinoma 1. i 2. stupnja). U spinocelularnim karcinomima 3. i 4. stupnja nedostaje keratinizacije pa im stanice mogu izgledati bazofilne. No, razlikuju se od bazeocelularnog karcinoma po tome što imaju mnogo više atipije stanica i više mitozu. Keratinizacija se može javiti i u bazeocelularnim karcinomima koji se dijagnosticira prema dlačnim strukturama (6). Keratinizacija koja se vidi u orožalim cistama se razlikuje od keratinizacije u orožalim perlama spinocelularnog karcinoma po tome što se odvija naglo bez posredstva granularnih stanica.



Slika 12. Spinocelularni karcinom kože (10).

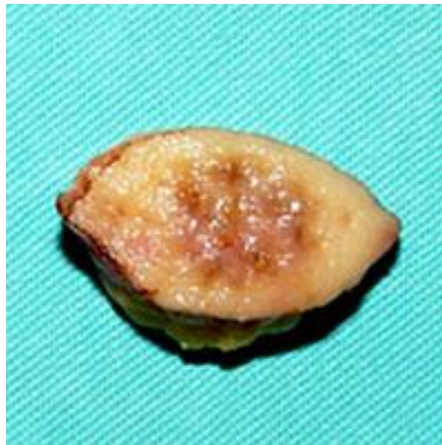
10. LIJEČENJE BAZEOCELULARNOG KARCINOMA

Ukoliko je bazeocelularni karcinom na vrijeme dijagnosticiran i liječen, postoje šanse da će biti potpuno izliječen. Cilj liječenja je eliminiranje tumora uz očuvanje fizičkih i estetskih karakteristika (očuvanje okolnog zdravog tkiva), očuvanje normalne funkcije te potpuno izlječenje. Pošto bazeocelularni karcinom obuhvaća i okolno tkivo pa su operacije veoma opsežne. Maleni i površinski karcinomi mogu se liječiti i kremama (5% imiquimod) (3). Ali stručnjaci kažu da liječenje kremama nije najprikladniji način liječenja jer se kreme ne smatraju prikladnom terapijom zato što omogućuju raku da se proširi ispod izliječene površine kože (12). Bazeocelularni karcinom se najčešće i najuspješnije liječi odstranjivanjem kirurškim putem ekscizijom, krioterapijom, kiretažom, fotodinamskom terapijom, radioterapijom, lokalnim citostaticima 5-fluorouracilom, interferon alfa-2b i imunomodulatorima, liječenje CO₂ laserom, oralnim retinoidima, vismodegibom (biološkim lijekom) te 5% imiquimodom (3,5). Na početku liječenja treba uzeti u obzir više čimbenika kao što su: veličina tumora, lokalizacija, histološki tip, dob bolesnika te sposobnost bolesnika da pristupi kirurškom zahvatu.

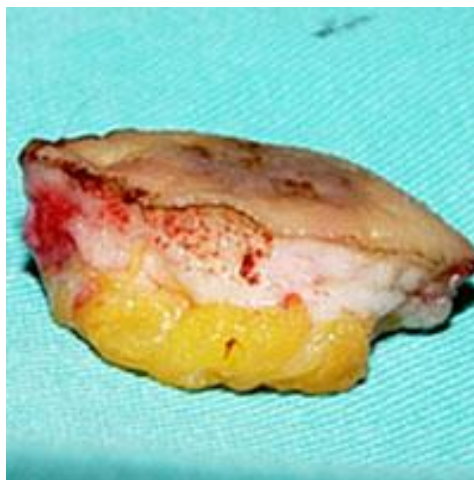
10.1 Kirurška ekscizija

Odstranjivanje kirurškom ekscizijom je najčešći način liječenja bazalioma visokog rizika i dijela bazalioma niskog rizika. Radi se u lokalnoj anesteziji koja djeluje brzo, učinkovito i dugo. Obično se koristi Lidokain te se vrlo često uz njega dodaje i adrenalin, najčešće u koncentraciji 1:100000 (4). Kirurško liječenje je u prednosti nad drugim oblicima liječenja zbog lake dostupnosti, visoke učinkovitosti, mogućnosti patohistološke kontrole i posljedične vrlo male stope recidiva tumora, te odličnih estetskih rezultata. Kao nedostatak ovakvog oblika liječenja uzima se taj što se ne može primijeniti kod osoba alergičnim na lokalne anestetike i kod osoba s kontraindikacijama za kirurški zahvat. Standardna kirurška ekscizija vrši se odstranjenjem tumorskog tkiva i dijela okolnog zdravog tkiva odnosno 3 mm za tumore veličine do 120 mm i 5 mm za tumore veličine 10-20 mm na licu. Ukoliko je tumor na nekim drugim dijelovima tijela, uklanja se oko 5 mm okolnog zdravog tkiva (13). Ekscidirani materijali šalju se na histopatološku analizu. „Rana se zatvara primarnim šavom, raznim oblicima režnjeva ili sekundarnim cijeljenjem.“ (5) U praksi se najčešće koriste neresorbirajući kožni šavovi. Primjenom kirurške ekscizije, stopa recidiva je manja od 2 % u idućih pet godina. Ako su lezije

manje od 20 mm, ekscizijom rubova od 3 mm, uklanja se tumor u potpunosti kod 85% slučajeva. Ako se napravi ekscizija rubova od 4 do 5 mm, može se ukloniti u potpunosti u 95% slučajeva (13). Postoje i slučajevi kada izvršena ekscizija nije potpuna, tj. kada na jednom ili više rubova ekscizata postoji histološki potvrđena zahvaćenost tumorom. Tada je rizik za povratak tumora oko 45-55% (5). Oni se i dalje prate i kirurški tretiraju tako da se odstrani 5-10 mm zdravog okolnog tkiva.



Slika 13. Komadić kože s bazaliomom (13).

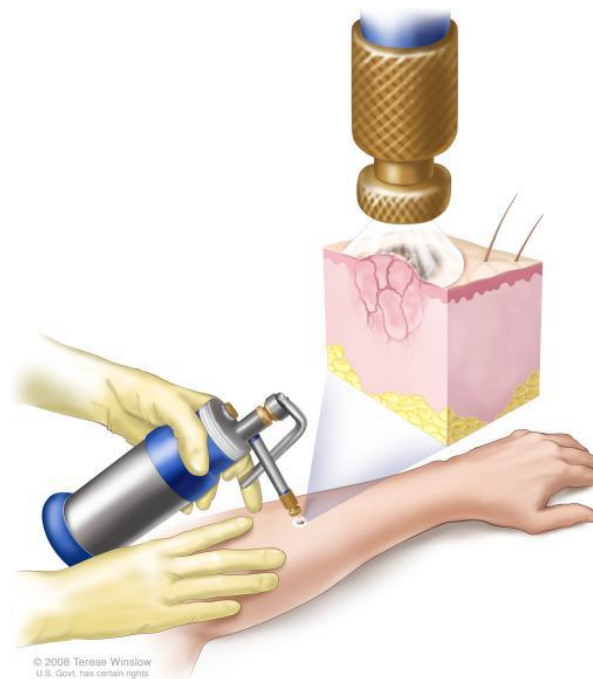


Slika 14. Komadić kože s bazaliomom (13).

10.2 Krioterapija

Krioterapija je metoda liječenja koja se koristi u liječenju superfcijalnih bazalioma, malih nodularnih te ulcerativnih bazalioma. Takva metoda liječenja upotrebljava niske temperature, odnosno tekući dušik, izazivajući time krionekrozu kojom se uništava tumorsko tkivo. Na taj način, nakon nekoliko dana dolazi do smrzavanja stanica i njihovog uništenja

stvaranjem kristalića u stanicama koje se topljenjem raspuknu. Oštećena stanica postane antigen i potiče upalni odgovor, a uništene male krvne žile u okolnom tkivu potiču ishemiju toga područja. Ako se radi o liječenju dubljih promjena važno je produžiti vrijeme zamrzavanja ili ponavljati cikluse zagrijavanja i zamrzavanja što dovodi do veće nekroze tkiva (4). Ne zahtjeva primjenu lokalnog anestetika. Postupak traje nekoliko sekunda ovisno o debljini i veličini promjene i dijelu kože na kojem se postupak provodi. Tekući dušik se, uz lagani pritisak, aplicira direktno na kožu pomoću štapića omotanog vatom ili pomoću pištolja za špricanje, odnosno krio-spreja. Ova metoda liječenja se katkad koristi i u liječenju bazalioma višeg rizika, ukoliko kod bolesnika postoji kontraindikacija za kirurški zahvat. Tada se primjenjuje u kombinaciji s kiretažom. Primjenjuju se dva ciklusa zamrzavanja od 30 sekundi, između kojih mora biti stanka od najmanje pet minuta. Na mjestu primjene krioterapije dolazi do crvenila, oteklina, mjehurići ispunjeni bistrim ili sukrvavim sadržajem nakon kojih nastaju crne kraste kojima treba oko jedan ili dva tjedna da otpadnu. Također su prisutni osjećaj boli, pečenja ili žarenja na tome području. Može doći i do destrukcije okolnog zdravog ruba oko tumora što se uzima za nedostatak ovakvog oblika liječenja. Nakon krioterapije rane cijele s minimalnom kontrakcijom tkiva, ali ostaju promjene u pigmentaciji- hipopigmentirani ili hiperpigmentirani ožiljci. Ovisno o prirodi lezije, može biti potrebno više od jednog tretmana koji se trebaju ponavljati u redovnim intervalima i u razmacima od dva do tri tjedna.



Slika 15. Krioterapija (4).

10.3 Fotodinamska terapija

Fotodinamska terapija (photodynamic therapy, PDT) je vrsta fototerapije koja upotrebljava fotosenzibilizatore, odnosno fotoosjetljive tvari. Oni se pomoću svjetlosti odgovarajuće valne duljine aktiviraju i izazivaju terapijski učinak- uništavaju stanice. Oštećenje i uništenje stanica i tkiva postiže se kombinacijom svjetlosti, kisika i fotosenzibilizatora (14). Nakon apsorpcije svjetlosti, fotosenzibilizator prelazi u singletno pobuđeno stanje, iz kojeg se može vratiti u osnovno stanje emitiranjem fluorescentnog zračenja ili oslobađanjem toplinske energije. Odvija se u dvije faze. U prvoj fazi vrši se primjena fotosenzibilizatora koji se zatim nakuplja u ciljnim stanicama. U drugoj se fazi fotosenzibilizator aktivira vidljivim svjetlom određene valne duljine, uz prisutnost kisika koji izaziva uništenje ciljnih, tumorskih stanica, uz poštedu okolnih i zdravih stanica (5). Učinak u fotodinamičkoj terapiji ograničen je njegovom lokalizacijom i manje je toksična u usporedbi s klasičnom kemoterapijom. Sam fotosenzitivni spoj nije toksičan bez primjene svjetlosti određene valne duljine. U fotodinamičkoj terapiji primjenjuje se fotosenzibilizator koji ima sposobnost duljeg zadržavanja u stanicama te se nakon 24-72 sata, kada se veći dio fotosenzibilizatora izlučio iz normalnih stanica, tumor izloži svjetlosti točno određene valne duljine. Nakon apsorpcije, fotosenzibilizator stupa u navedene reakcije te dolazi do nastanka slobodnih radikala i singleta kisika te oštećenja i smrti stanica. Osim što izravno uništava stanice tumora, fotosenzibilizator oštećuje i krvne žile tumora te na taj način onemogućuje opskrbu kisikom i hranjivim tvarima. Osim toga, fotosenzibilizator može aktivirati i imunološki sustav te usmjeriti njegovo djelovanje prema tumoru. Danas se u dermatologiji od lijekova uglavnom koriste prekursori protoporfirina IX (PpIX), ponajprije 5-amino-4-oksopentatonička kiselina (5-ALA) i metilaminolevulinat (MAL). Za liječenje bazalioma koristi se MAL u kombinaciji sa crvenim svjetlom (4). 5-ALA je prvi međuspoj u biosintezi hema. Metabolizira se u PpIX koji je umjereno potentan fotosenzibilizator. MAL je metil-ester 5-ALA koji zbog svojih lipofilnih svojstava pokazuje selektivnost za bolesno tkivo, dovodi do sinteze porfirina. On se aplicira tri sata na tumorsku površinu. U fotodinamičkoj terapiji važno je izabrati odgovarajući izvor svjetla da bi se postiglo zadovoljavajuće pobuđenje fotosenzibilizatora i dovoljno duboko prodiranje u tkivo. U PDT-u koristi se svjetlo vidljivog dijela spektra koji obuhvaća valne duljine 400-700 nm (15). U terapiji bazalioma i ostalih kožnih tumora preporučuje se crveno svjetlo. Njime je moguće liječiti tumore debljine 2-3 mm. Uspješnost terapije ovisi o perkutanoj apsorpciji- o debljini rožnatog sloja kože i području kože na koju se

nanosi. Za poticanje apsorpcije koža se može obraditi acetonom koji potiče otapanje lipida, ili se može podvrći mikroabraziji i kemijskom pilingu. Za vrijeme terapije i minimalno 48 sati nakon terapije treba izbjegavati sunce, jako umetno svjetlo i hladnoću. Fotodinamička terapija kontraindicirana je u osoba osjetljivih na svjetlost valne duljine 400-650 nm te u bolesnika s porfirijom ili alergijom na porfirine (14).

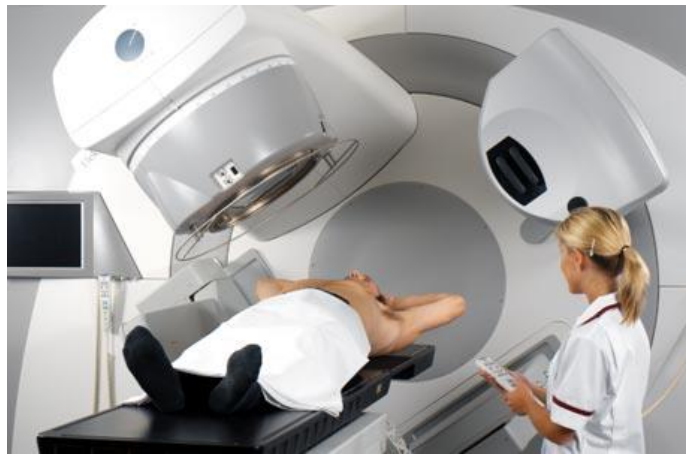

Slika 16. Fotodinamička terapija (14).

10.4 Radioterapija

Radioterapija ili liječenje ionizirajućim zračenjem koristi se u liječenju karcinoma tako da šalje visokoenergetske zrake izravno u tumor ili željeno područje. Ona takvu fokusiranu energetska zraku koristi da bi oštetila kancerogene stanice i u isto vrijeme imala minimalan utjecaj na zdravo tkivo. Tretman se obavlja pomoću stroja koji se zove linearni akcelerator. Zračenje oštećuje DNA kancerogenih stanica što onemogućuje njihovo širenje uništavajući ih i smanjujući sami tumor. S obzirom na to da stanice okolnoga zdravoga tkiva također mogu biti uništene tijekom radioterapije važno je pažljivo planirati liječenje. No, zdrave se stanice lakše mogu oporaviti od izloženosti zračenju. Veću dozu zračenja treba primiti samo tumorsko tkivo, a frakcije se raspoređuju tako da se zdravo tkivo može kasnije oporaviti (5). Ima dva cilja- kontrolirati rast tumora i smanjiti njegovo širenje na okolno zdravo tkivo (16). Primjenjuje se elektromagnetsko zračenje i zračenje česticama. Kada elektromagnetsko zračenje prođe kroz tkivo, energija snopa se apsorbira kao toplina i nastaje biološko oštećenje. Samo zračenje širi se pravocrtno iz izvora u svim smjerovima, dok se intenzitet zračenja smanjuje s kvadrom udaljenosti od izvora geometrijskom progresijom. Prolaskom kroz materiju zračenje postaje slabije, dok prodornost fotona ovisi o njihovoj kinetičkoj energiji (4). Kod liječenja bazalioma obično se primjenjuju mekane rendgenske zrake te uređaj za površinsku dermatološku

radioterapiju. Mekane se zrake raspoređuju u gornjim slojevima kože zbog niskog napona. Važan je također i broj frakcija u kojima je doza primijenjena. Što je veći broj frakcija to je bolji estetski rezultat i to je manje kasnijih nuspojava. Obično su dnevne doze 3-5 Gy ili ukupne doze od 45-55 Gy (4). Sveukupni tretman traje pet dana tjedno nekoliko tjedana. Radioterapija se koristi kod bolesnika starijih od 60 godina. Koristi se za bazaliome medijalnog i vanjskog očnog kuta, vrha nosa, nosnih krila, uške ili usnica. Nuspojave mogu biti akutne (eritem, erozije, radionekroze) te kronične (atrofija kože, teleangiektazije, hipopigmentacije ili hiperpigmentacije). Također postoji rizik od nastanka novih karcinoma kože nakon dužeg razdoblja (4).



Slika 17. Radioterapija (uz pomoć linearnog akceleratora) (4).

10.5 Lokalni citostatik 5-fluorouracil

Lokalni citostatik 5-fluorouracil je fluorirani piramidin koji blokira metilaciju deoksiuridinske kiseline u timidinsku kiselinu. Tim putem interferira sa sintezom DNK i RNK. Tko remeti rast tumorskih stanica i dovodi do njihovog uništenja. Primjenjuje se kod površinskog bazalioma. Koristi se u obliku kreme koja se nanosi dva puta na dan u razdoblju od 6 tjedana. Nekada se primjenjuje u liječenju višestrukih bazalioma. Kontraindiciran je u osoba kod kojih postoji deficit enzima dehidropirimidin-dehidrogenaze. Primjena ovakve terapije izaziva jaku upalnu reakciju i mogu biti prisutna bol i pečenje, eritem i edem na području koje se liječi. Ova metoda liječenja manje je uspješna od ostalih, no može se povećati u kombinaciji s ekskolecijom ili krioterapijom (13).

10.6 Interferon alfa-2b

Interferon alfa-2b je imunostimulator. Primjenjuje se u liječenju nodularnih bazalioma koji su manji od 1 cm, te se mogu primjeniti i u liječenju površinskih bazalioma. Primjenjuje se 1,5 milijuna jedinica po tretmanu, tri puta tjedno kroz tri tjedna, intralezionalno. Daje se sve dok se ne postigne ukupna doza od 13,5 milijuna jedinica (13). Nuspojave su obično nalik gripi, a mogu se javiti i kardiovaskularni i neurološki poremećaji te depresija koštane srži. Kontraindiciran je u osoba sa autoimunim bolestima te pacijenata nakon transplantacije organa (4).

10.7 Oralni retinoidi

Oralni retinoidi primjenjuju se kao profilaksa. Primjenjuju se kod osoba s Gorlin-Goltzovim sindromom, xeroderma pigmentosum te kod osoba koji su nesretnim slučajem bili izloženi ionizirajućem zračenju (4).

10.8 Vismodegib

Vismodegib je biološki lijek monoklonalnog protutijela koji se primjenjuje oralno. Primjenjuje se kod osoba sa metastatskim i lokalno uznapredovanim bazaliomima. Moguće su nuspojave poput grčeva mišića, alopecije, gubitka tjelesne težine, mučnine, proljeva i slično (4).

10.9 CO₂ laser

Terapija CO₂ laserom koristi se kod superficijalnog bazalioma. Takav način liječenja rijetko se koristi. Nakon jednog tretmana zabilježen je uspjeh u više od 80% slučajeva. Prednost ovoga tretmana je emitiranje jedne valne dužine, zračenja visoke energije, što smanjuje vrijeme pojedine ekspozicije te pogodnost u liječenju manjih lezija zbog preciznog usmjeravanja snopa svjetlosti (4).

5% imiquimod je modulator imunološkog odgovora i predstavlja jednu od novijih metoda liječenja bazeocelularnog karcinoma. U obliku kreme primjenjuje se u liječenju površinskih bazalioma do veličine 2 cm, koji su lokalizirani na trupu, vratu ili udovima.

Primjenjuje se pet puta tjedno kroz šest tjedana. Može izazvati neželjene reakcije poput eritema, edema, boli, vezikule ili ulceracije. Što je jača lokalna reakcija, to je veći uspjeh liječenja.

11. PROGNOZA BAZECELULARNOG KARCINOMA

Prognoza za pacijente oboljele od bazeocelularnog karcinoma kože je jako dobra. No, i pored adekvatne terapije, bazeocelularni karcinom kože pokazuje izrazitu sklonost ka ponovnom javljanju, pogotovo ukoliko je nepotpuno liječen. Nakon izlječenja postoji povećan rizik za nastanak novog primarnog bazalioma. Zato je potrebno izrazito pažljivo štititi kožu od sunca tijekom cijele godine i redovito odlaziti dermatologu na kontrole da bi se na vrijeme otkrio potencijalan povratak bolesti ili neki drugi tumori kože. Kontrole se provode 1, 3 i 6 mjeseci nakon završetka terapije, te jedanput godišnje idućih pet godina (4). Na pregledu se promatra cijela površina kože. Čimbenici koji imaju utjecaj na prognozu bazalioma su veličina tumora, lokacija tumora, neoštra ograničenost tumorske mase, određeni histološki podtip, histološki znakovi agresivnosti tumora, neuspjeh prethodne terapije i imunosupresija. Lošiju prognozu imaju veći tumori te lezije na licu, oko očiju, nosa, usana i ušiju. Njima je rizik za povratak puno veći. Prognoza za pacijente s recidivirajućim bazaliomom je dobra, no ipak lošija u odnosu na pacijente s primarnim oblikom bolesti pošto su ti tumori agresivniji. Ukoliko bolesnik ima metastazirani bazaliom prognoza je loša. Prosječno preživljenje za takve osobe je 8-10 mjeseci od postavljanja dijagnoze.

12. ZAKLJUČAK

Bazeocelularni karcinom je najučestaliji tumor kože koji je obilježen sporim rastom i slabim metastatskim potencijalom u okolne limfne čvorove ili udaljene organe. Kod većine pacijenta javlja se poslije pedesete godine života i to uglavnom na mjestima koja su bila izložena sunčevim zrakama kao što su glava i vrat. Najčešće se javlja na licu, osobito na nosu. Bazeocelularni karcinom češće se javlja kod muškaraca nego kod žena. Za nastanak bazalioma potrebno je udruženo djelovanje endogenih i egzogenih čimbenika. Rast karcinoma različit je od osobe do osobe i može iznositi i do 1,2 cm godišnje.

Karakteristično obilježje za bazeocelularni karcinom kože su voštane papule, erozije, ulceracije, krvarenje, kraste, izdignuti rub te biserkasti izgled. Bazaliom ima tendenciju lokalnog rasta i širenja. Rijetko metastazira i lakše ga je liječiti dok je još mali. Metastazirati mogu zapušteni i veliki tumori koji se nalaze na području glave i vrata, a koji destruktivnim rastom zahvaćaju krvne žile i živce. Također, bazaliom rijetko zahvaća dublje strukture kao što su mišići, hrskavice ili kosti.

Bolest se neće povući spontano i neće prestat rasti bez liječenja. Rano otkrivanje bolesti je vrlo važno jer se time može spriječiti opsežno oštećenje okolnog zdravog tkiva. Dijagnosticiranje bazeocelularnog karcinoma radi na temelju pregleda, dermatoskopije i uzimanjem uzoraka kože (biopsijom) zatim ekscizijom kompletne promjene i patohistološkom analizom bioptata. Većina bazeocelularnih karcinoma pokazuje slična histološka obilježja. Prisutna je proliferacija stanica sličnih stanicama bazalnog sloja epidermisa, obilježenih velikom ovalnom jezgrom i oskudnom citoplazmom. Ukoliko je bazeocelularni karcinom na vrijeme dijagnosticiran i liječen, postoje šanse da će biti potpuno izliječen.

Suvremene mogućnosti liječenja su brojne. Najčešće i najuspješnije se liječi odstranjivanjem kirurškim putem ekscizijom, krioterapijom, kiretažom, fotodinamskom terapijom, radioterapijom, lokalnim citostaticima 5-fluorouracilom, interferon alfa-2b i imunomodulatorima, liječenje CO₂ laserom, oralnim retinoidima, vismodegibom (biološkim lijekom) te 5% imiquimodom.

Prognoza je za većinu pacijenata odlična. Vrlo važno je educirati pacijenta da izbjegava izlaganje suncu od 10 do 16 sati, da koristi zaštitu protiv sunca, kreme, losione, kape, šešire, sunčane naočale te da redovno ide na kontrole kod dermatologa.

13. LITERATURA

1. Stubljar B. Tri tipa zloćudnih tumora kože [Online]. 2016. Dostupno na: <http://ordinacija.vecernji.hr/zdravlje/ohr-savjetnik/ovo-su-tri-tipa-zlocudnih-tumora-koze/> (20.7.2018.)
2. Rassner G. Dermatologija. Jastrebarsko: Naklada Slap; 2004.
3. Robbins, S.: Osnove patologije, prema američkom petom izdanju, 1992.-2002., str. 210-214.
4. Majdenić M. Bazocelularni karcinom-predispozicije, dijagnoza i liječenje [Online]. 2016. Dostupno na: <https://www.krenizdravo.rtl.hr/zdravlje/bolesti-zdravlje/bazocelularni-karcinom-predispozicije-dijagnoza-i-lijecenje> (25.7.2018.)
5. Lipozečić J. I suradnici. Dermatovenerologija. Zagreb: Medicinska naklada; 2008.
6. Kostović K. Fotodinamička terapija u dermatologiji (2007) Medicus 16: 101-5.
7. Walter F, Lever M.D. Histopatologija kože. Sarajevo: Svjetlost; 1994.
8. Shore RE (2001.) Radiation-induced skin cancer in humans. Med Pediatr Oncol 36: 549-54.
9. Mijović M. Morfološko-kliničke karakteristike karcinoma kože glave epidermalnog porekla. (Stručni rad). Kosovska Mitrovica: Medicinski fakultet univerziteta u Prištini; 2015.
10. Cybermed. Znakovi i simptomi raka kože [Online]. 2015. Dostupno na: http://www.cybermed.hr/centri_a_z/rak_koze/znakovi_i_simptomi_raka_koze (28.7.2018.)
11. Šebetić K. Bazocelularni karcinom-kako ga prepoznati? [Online]. 2015. Dostupno na: <https://www.zdravobudi.hr/clanak/445/bazocelularni-karcinom-kako-ga-prepoznati> (28.7.2018.)
12. Simptomi. Što je bazocelularni karcinom? [Online]. 2013. Dostupno na: <http://www.simptomi.rs/index.php/bolesti/17-tumori-i-maligne-bolesti/493-bazocelularni-karcinom-carcinoma-basocellulare-koza-koze-kozi-metastaza-operacija-hirursko-simptomi-medicina> (6.8.2018.)
13. MSD-Medicinski priručnik [Online]. 2014. Dostupno na: <http://www.msd-prirucnici.placebo.hr/msd-za-pacijente/kozne-bolesti/rak-koze/rak-bazalnih-stanica> (10.8.2018.)
14. Elder D. I suradnici. Histopathology of the Skin. Walters Kluwer; 2008.

15. Zorc B, Rajić Z. Fotodinamička terapija karcinoma (Pregledni rad). Zagreb: Farmaceutsko-biokemijski fakultet Sveučilišta u Zagrebu; 2011.
16. Radiochirurgia Zagreb. Radioterapija [Online]. 2017. Dostupno na: <https://radiochirurgiazagreb.com/hr/radioterapija> (23.8.2018.)

14. OZNAKE I KRATICE

CO₂- ugljikov dioksid

DNA-deoksiribonukleinska kiselina

Gy-Grej, mjerna jedinica za apsorbiranu dozu ionizirajućeg zračenja

MAL-metilaminolevulinat

PpIX- perkutor protoporfirina

UV- ultraljubičasto zračenje

5-ALA-5-amino-4-oksopentatonička kiselina

15. SAŽETAK

Bazeocelularni karcinom je najučestaliji tumor kože. Obilježen je sporim rastom i slabim metastatskim potencijalom. Ukoliko se ne liječi može prodrijeti u dublja tkiva, mišiće ili kosti. Pojavljuje se najčešće na mjestima koja su izložena Suncu, obično na licu, iznad zamišljene crte koja spaja kutove usana i ušne resice. Bazeocelularni karcinom započinje kao mala, čvrsta izraslina uzdignuta na koži koja ne zacjeljuje.

Postoji sedam oblika bazeocelularnog karcinoma kože- nodulo-ulcerozni bazeocelularni karcinom, pigmentni bazeocelularni karcinom, fibrozirajući bazeocelularni karcinom, superficijalni bazeocelularni karcinom, premaligni fibroepiteliom, sindrom nevoidnog bazeocelularnog karcinoma i linearni bazeocelularni nevus. Dijagnosticiranje bazeocelularnog karcinoma radi na temelju pregleda, dermatoskopije i uzimanjem uzoraka kože odnosno biopsijom, ekscizijom kompletne promjene i patohistološkom analizom bioptata.

Bazeocelularni karcinom sporo raste i rijetko se metastazira te ga je lakše liječiti dok je još mali. U liječenju se koristi velik broj metoda. Svaka metoda ima svoje prednosti i nedostatke. Najbolji i najčešći način za uklanjanje je kirurškom ekscizijom. No, niti jedan od načina ne uklanja u potpunosti mogućnost za nastanak recidiva. Postoje i drugi načini liječenja bazalioma: krioterapijom, kiretažom, fotodinamskom terapijom, radioterapijom, lokalnim citostaticima 5-fluorouracilom, interferon alfa-2b i imunomodulatorima, liječenje CO₂ laserom, oralnim retinoidima, vismodegibom (biološkim lijekom) te 5% imiquimodom.

Ključne riječi: Bazeocelularni karcinom, bazaliom, UV zračenje liječenje, dijagnoza

16. SUMMARY

Basal-cell carcinoma is the most common type of skin cancer. It is characterized by slow growth and low metastatic potential. If not treated, it can penetrate into deeper tissues, muscles, or bones. It appears on the parts of the body which are exposed to the sun, usually on the face, above the imaginary line connecting lips and the earlobes. Basal-cell carcinoma starts as a small, firm bump on the skin which does not heal.


There are seven types of basal-cell carcinoma – nodular, pigment, fibrosing, and superficial basal-cell carcinoma, premalignant fibroepithelial tumor, nevoid basal-cell carcinoma syndrome, and linear basal cell nevus. The diagnosis of the basal-cell carcinoma is established by examination, dermatoscopy and taking a skin sample, that is, biopsy, as well as by excision of the growth and doing a pathohistological analysis.

The basal-cell carcinoma grows slowly, rarely metastasizes, and it is easily curable while the cancer is small. There are many treatment methods. Each method has its advantages and disadvantages. The best, and the most usual way of treatment is surgical removal. However, no method completely prevents relapse. There are other methods of basalioma treatment: cryotherapy, curettage, photodynamic therapy, radiotherapy, topical chemotherapy using 5-fluorouracil, interferon alfa-2b, and immunomodulators, as well as treatment using CO₂ laser, oral retinoids, Vismodegib, and 5% Imiquimod.

Key words: base-cell carcinoma, basalioma, UV radiation, treatment, diagnosis

IZJAVA O AUTORSTVU ZAVRŠNOG RADA

Pod punom odgovornošću izjavljujem da sam ovaj rad izradio/la samostalno, poštujući načela akademske čestitosti, pravila struke te pravila i norme standardnog hrvatskog jezika. Rad je moje autorsko djelo i svi su preuzeti citati i parafraze u njemu primjereno označeni.

Mjesto i datum	Ime i prezime studenta/ice	Potpis studenta/ice
U Bjelovaru, <u>27.09.2018</u>	MARTINA HALAP NOČEŠ	

Prema Odluci Veleučilišta u Bjelovaru, a u skladu sa Zakonom o znanstvenoj djelatnosti i visokom obrazovanju, elektroničke inačice završnih radova studenata Veleučilišta u Bjelovaru bit će pohranjene i javno dostupne u internetskoj bazi Nacionalne i sveučilišne knjižnice u Zagrebu. Ukoliko ste suglasni da tekst Vašeg završnog rada u cijelosti bude javno objavljen, molimo Vas da to potvrdite potpisom.

Suglasnost za objavljivanje elektroničke inačice završnog rada u javno dostupnom nacionalnom repozitoriju

MARTINA HALAZ MOIKOS

ime i prezime studenta/ice

Dajem suglasnost da se radi promicanja otvorenog i slobodnog pristupa znanju i informacijama cjeloviti tekst mog završnog rada pohrani u repozitorij Nacionalne i sveučilišne knjižnice u Zagrebu i time učini javno dostupnim.

Svojim potpisom potvrđujem istovjetnost tiskane i elektroničke inačice završnog rada.

U Bjelovaru, 27.09.2018.

Martina Halaz Moikos
potpis studenta/ice