

Uznappedovala aktinomikoza larinksa

Grabovac, Stjepan; Grabovac, Đurđica; Puharić, Zrinka; Begić, Jasna; Čulina, Duje

Source / Izvornik: **Medica Jadertina, 2021, 51, 261 - 266**

Journal article, Published version

Rad u časopisu, Objavljena verzija rada (izdavačev PDF)

Permanent link / Trajna poveznica: <https://um.nsk.hr/um:nbn:hr:144:927255>

Rights / Prava: [In copyright](#)/[Zaštićeno autorskim pravom.](#)

Download date / Datum preuzimanja: **2025-02-22**



Repository / Repozitorij:

[Digital Repository of Bjelovar University of Applied Sciences](#)

Uznapredovala aktinomikoza larinksa

Advanced actinomycosis of the larynx

Stjepan Grabovac, Đurđica Grabovac, Zrinka Puharić, Jasna Begić, Duje Čulina*

Sažetak

Izolirana laringealna aktinomikoza vrlo je rijetka bolest i najčešće je posljedica liječenja karcinoma larinksa. Pravovremena dijagnoza primarne laringealne aktinomikoze važna je kako bi se liječenje što ranije započelo. U radu je prikazan bolesnik kod kojeg je zbog gušenja učinjena hitna traheotomija, a potom zbog progresije procesa na larinksu i neuspjeha konzervativnog liječenja, i totalna laringektomija. Patohistološki nalaz pokazao je da promjena odgovara opsežnoj, dubokoj nekrozi larinksa s opisanim nakupinama uzročnika karakterističnim za aktinomikozu. Poslije operacije bolesnik je primao penicilinski antibiotik tijekom tri mjeseca. Osam godina nakon operacije bolesnik je bez znakova recidiva bolesti. Dijagnoza primarne aktinomikoze larinksa, ako se javlja bez značajnijih lokalnih simptoma, nije jednostavna. Zbog kasne dijagnoze liječenje bolesti ponekad, uz antibiotike, traži i agresivno kirurško liječenje, kako je bilo neophodno i kod prikazanog bolesnika.

Ključne riječi: primarna aktinomikoza larinksa, dijagnostika, liječenje

Summary

Isolated laryngeal actinomycosis is a very rare disease and is most often the result of laryngeal cancer treatment. Timely diagnosis of primary laryngeal actinomycosis is important to start treatment as early as possible. The paper presents a patient in whom an emergency tracheotomy was performed due to suffocation, followed by the progression of the process on the larynx and the failure of conservative treatment and total laryngectomy. Pathohistological findings showed that the change corresponded to extensive, deep necrosis of the larynx with the described clusters of pathogens characteristic of actinomycosis. After surgery, the patient received a penicillin antibiotic for three months. Eight years after surgery, the patient has no signs of disease recurrence. The diagnosis of primary laryngeal actinomycosis, if it occurs without significant local symptoms, is not simple. Due to late diagnosis, the treatment of the disease sometimes requires, in addition to antibiotics, aggressive surgical treatment, as was necessary in the presented patient.

Key words: primary actinomycosis of the larynx, diagnosis, treatment

Med Jad 2021;51(3):261-266

Uvod

Aktinomikoza je kronična bolest najčešće uzrokovana gram-pozitivnom anaerobnom bakterijom *Actinomyces israelii* koja se nalazi u usnoj šupljini zdravih ljudi, ali se može naći i u sluznici gastrointestinalnog sustava. Unatoč tome što se aktinomicete

nalaze na sluznici zdravih ljudi, incidencija zaraze je vrlo rijetka i kreće se otprilike 1:300.000.^{1,2,3} Niska zasićenost tkiva kisikom pogoduje umnažanju bakterije i njenom razvoju. Trajanje intervala inkubacije nije poznato i varira, pri čemu do nastanka bolesti dolazi najčešće kada zahvaćeni organizam postane imunokompromitiran.^{1,2,3,4} Osnovne kliničke

* **Opća bolnica Bjelovar, Odjel otorinolaringologije** (prim. dr. sc. Stjepan Grabovac, dr. med.); **Veleučilište u Bjelovaru – Stručni studij sestrinstva** (prim. dr. sc. Stjepan Grabovac, dr. med.); Đurđica Grabovac, mag. med. techn.; doc. dr. sc. Zrinka Puharić, dr. med.); **Opća bolnica Bjelovar, Odjel za patologiju** (Jasna Begić, dr. med.); **Medicinski fakultet Sveučilišta u Zagrebu** (Duje Čulina, student medicine)

Adresa za dopisivanje / *Correspondence address:* Prim.dr.sc. Stjepan Grabovac, dr.med., Opća bolnica Bjelovar, Odjel za otorinolaringologiju, Mihanovićeveva 8, 43 000 Bjelovar. E-mail: stjepan.grabovac@obbj.hr

Primljeno/Received 2020-11-20; Ispravljeno/Revised 2021-06-06; Prihvaćeno/Accepted 2021-06-08

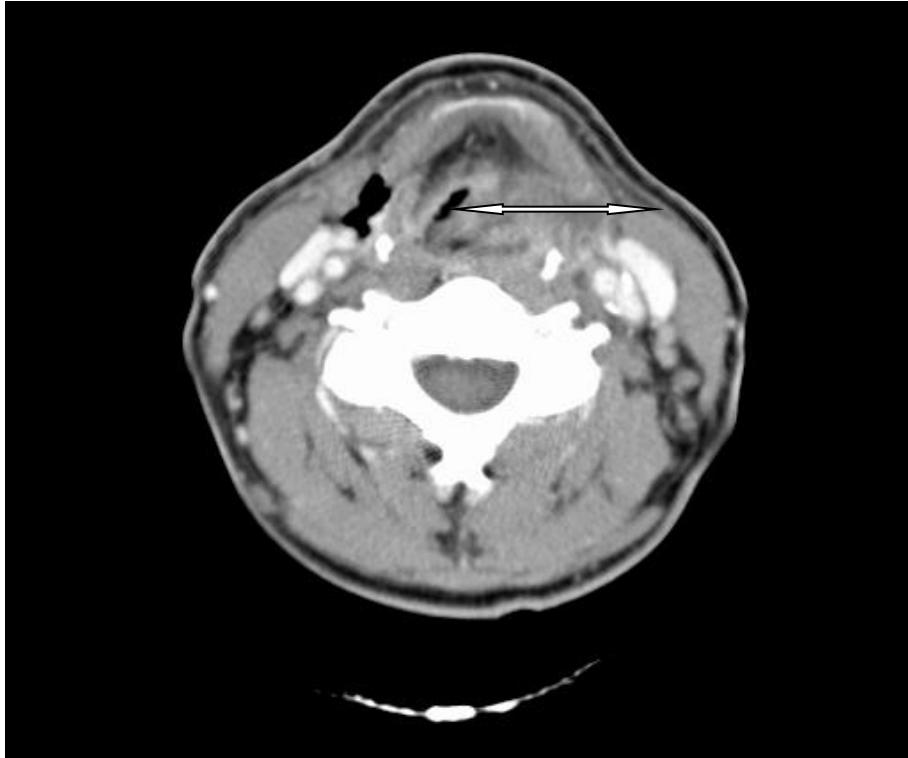
forme aktinomikoze su: cervikofacijalna, torakalna, abdominalna i genitourinarna aktinomikoza.^{5,6,7} Na mjestu ulaska aktinomicesa u zdravo tkivo kod cervikofacijalne aktinomikoze stvara se tvrdi bezbolni infiltrat pokriven cijanotičnom kožom koji kasnije omekša, apscedira i fistulira. Fistule koje tako nastanu teško se liječe, a u gnoju koji kroz njih istječe nalaze se žučkaste nakupine druza aktinomicesa koje su histološki patognomonične za aktinomikozu.^{3,7} Patogeneza nastanka aktinomikoze nije do kraja jasna. Smatra se da većina infekcija nastaje endogenim putem, a sinergija aktinomicesa i neke od aerobnih bakterija, kao što je stafilokok, stvara anaerobnu podlogu koja pogoduje rastu uzročnika.³ Rana dijagnoza je važna, a postavlja se nerijetko kombinacijom kliničkih, radioloških i patohistoloških pretraga. Konačna dijagnoza temelji se na dobivenoj kulturi anaerobnih bakterija u uzorcima tkiva. Nerijetko se dijagnoza postavlja na temelju histološke slike, kada se nađu družice aktinomicesa u preparatu.^{1,2,3} Prognoza bolesti bez odgovarajućeg liječenja je loša. Nešto je bolja kod cervikofacijalne lokalizacije infekcije, dok letalitet kod pojedinih oblika aktinomikoze može biti i do 50%.^{3,7} Laringealna aktinomikoza je vrlo rijetka i može imitirati primarni karcinom glasnice, a može oponašati i recidiv karcinoma. Najčešće se klinički vidi kod bolesnika s karcinomom larinksa nakon radioterapije. Dijagnozu primarne aktinomikoze larinksa trebalo bi postaviti što ranije. S obzirom na moguće recidive, bolesnik treba biti pod kontrolom liječnika najmanje jednu godinu nakon provedenoga liječenja.^{8,9,10,11}

Prikaz bolesnika

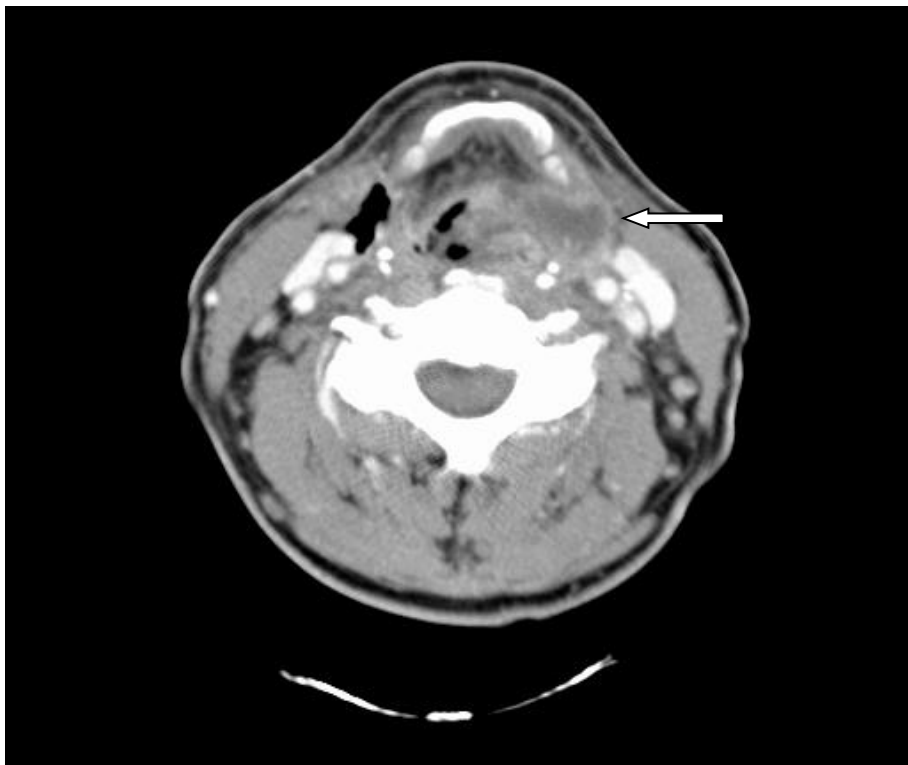
Bolesnik u dobi od 61 godine javio se u otorinolaringološku ambulantu zbog otežanog disanja. Iz anamneze se saznaje da teže govori i guta krutu hranu, a problem s disanjem traje dulje vrijeme. Povremeno iskašlja krv, smršavio je i općenito se osjeća loše. Uglavnom ima povišenu tjelesnu temperaturu. Boluje od dijabetesa, od kojega se liječi peroralnim antidijabeticima. Nije pušač i umjereno, uglavnom prigodno, konzumira alkohol.

U kliničkom statusu bolesnik je blijed, febrilan (preko 38°C) i ima izražen jak inspiratorni stridor. Vrat je u predjelu larinksa bolan, bez palpabilnih povećanih limfnih čvorova. Fleksibilnom endoskopijom uočava se velika supraglotična egzofitična masa koja zauzima čitav supraglotis, reducirajući gotovo u cijelosti dišni put. Tumorska masa zauzima cijelu laringealnu plohu epiglotisa, spušta se na lijevi ventrikularni nabor i lijevu glasiljku imobilizirajući lijevu stranu grkljana. Tijekom pregleda bolesniku se disanje pogoršava te se u lokalnoj anesteziji učini hitna traheotomija.

Laboratorijski nalazi pokazali su povišene upalne parametre sedimentacije 85 mm, leukocite 21×10^9 , povišene segmentirane granulocite, te snižene vrijednosti eritrocita i hemoglobina. Radiološka snimka pluća bila je uredna. Kod bolesnika se započelo parenteralno liječenje klinadmicinom. Bolesnik je i dalje bio febrilan po septičnom tipu s rasponima temperature od 37 do 39°C, te je, uz konzultacije s infektologom, uveden u terapiju cefuroxim i metronidazol, a indicirane su i dodatne pretrage hemokulture, kulture i antibiograma iskašljaja iz traheje i tuberkulinski test. U iskašljaju iz traheje mikrobiološki je nađen *Enterococcus*, *Escherichia coli* i *Moraxella catarrhalis*, te je po antibiogramu uvedena parenteralna terapija amoksicilinom i klavulanskom kiselinom. Nalazi hemokultura u više su navrata bili sterilni, a tuberkulinski test je bio negativan. Na snimci kompjutorizirane tomografije (CT) s kontrastom vidljiva je u području supraglotisa velika inhomogeno opacificirajuća tvorba koja zahvaća epiglotis, obliterira vaskulu lijevo, obuhvaća lijevi ariepiglotični i ventrikularni nabor, stražnju komisuru, te se pruža sve do glotisa i uzrokuje parezu lijeve glasiljke. Tvorba se širi u lijevi piriformni sinus, a značajno prelazi medijalnu liniju i ispunjava prostor uz larinks (Slika 1). Osim larinksa tvorba se širi prema karotidnom prostoru gdje je vidljiv slabije opacificirajući areal u smislu nekroze (Slika 2). Obostrano na vratu u regijama III–IV prisutno je više povećanih limfnih čvorova promjera 10–15 mm. Prije operacije učinjena citološka punkcija pokazala je nekrotičan sadržaj u punktu. Izravnom laringoskopijom prikazala se tumorska masa koja je krvarila na dodir i zatvarala cijelu cirkumferenciju larinksa. U patohistološkom i citološkom nalazu nije jasno potvrđena zloćudna bolest. Uzeti uzorci obje pretrage potvrdili su displastični epitel s nekrotičnom podležecom stromom, prožetom krvlju i masom granulocita. Na osnovu kompjutorizirane tomografije i učinjene biopsije postavili smo radnu kliničku dijagnozu nekrotično-upalnog procesa na larinksu sa izraženim perihondritisom. Unatoč provedenoj parenteralnoj antibiotskoj terapiji, opće stanje bolesnika tijekom tjedna hospitalizacije rapidno se pogoršavalo. Nakon više konzultacija s infektologima, a s obzirom da bolesnik zbog općeg stanja nije bio sposoban za transport, donesena je odluka da se operativnim putem odstrani nekrotična masa larinksa. Iako nije bilo jasne potvrde da se radi o zloćudnom tumoru, ista se sa sigurnošću nije mogla u potpunosti isključiti, te je bolesniku i njegovoj obitelji predložen operativni zahvat totalne laringektomije.



Slika 1. Strelica pokazuje endolaringealni tumor koji sužava dišni put
Figure 1 The arrow shows an endolaryngeal tumour that narrows the airway



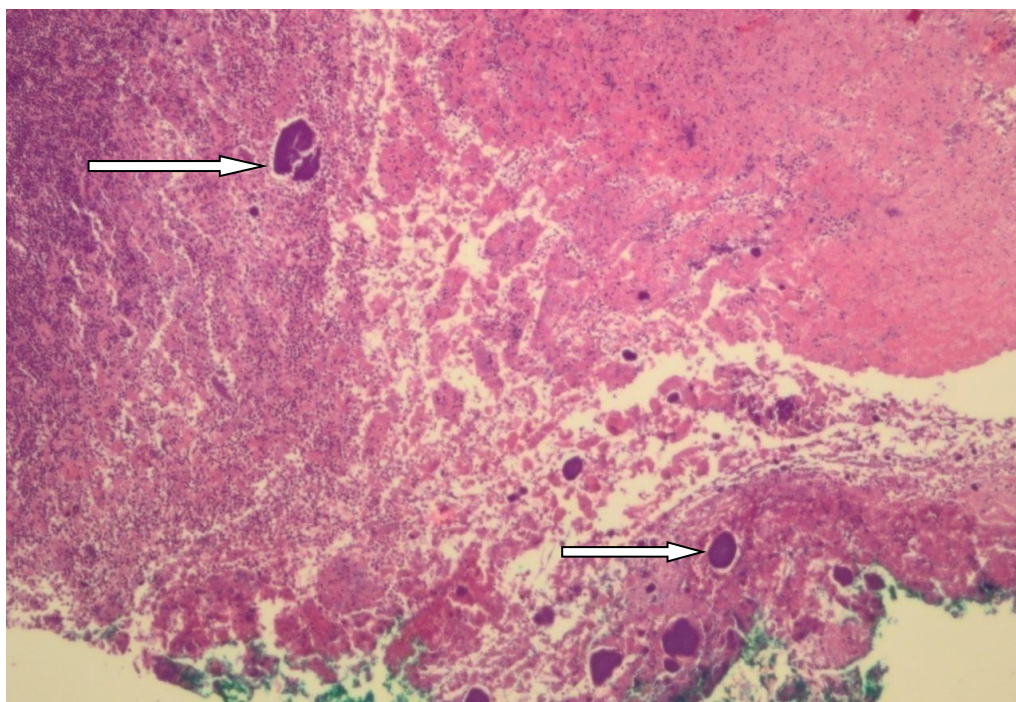
Slika 2. Strelica pokazuje širenje tumora izvan larinksa
Figure 2 The arrow shows the spread of the tumour outside the larynx

Nakon pismene suglasnosti bolesnika, osmi dan po prijemu učinjena je totalna laringektomija s primarnom ugradnjom govorne proteze, te s odstranjenjem dijela nekrotičnih limfnih čvorova na vratu. Tijekom operacije nađen je veliki tumor koji se širio izvan struktura larinksa naslanjajući se na sluznicu hipofarinksa. Patohistološki nalaz nakon operacije, pokazao je da je tvorba u larinksu nekrotično tkivo, prožeto krvlju, fibrinom i masom granulocita koja zahvaća duboke slojeve stjenke larinksa. Samo mjestimično u preparatu uspjele su se identificirati nakupine druza aktinomicesa (Slika 3). Mikrobiološka kultura tkiva nakon operacije nije potvrdila patohistološku dijagnozu aktinomikoze. Drugi poslijeoperacijski dan bolesnik je bio afebrilan. Nakon dva tjedna od operacije počinje uredno jesti, bez sonde i započinje govornu rehabilitaciju. Od strane infektologa indiciran je nastavak antibiotske terapije amoksicilinom i klavulanskom kiselinom tijekom sljedeća tri mjeseca. Bolesnik se redovito kontrolira i osam godina nakon operativnog liječenja nema znakova recidiva bolesti.

Rasprava

Aktinomicete su raširene diljem svijeta i uzrokuju bolesti ljudi i životinja, pri čemu širenje bolesti sa životinja na ljude nije opisano.^{1,2,3} Raširenost aktinomikoze potvrđuju u anglosaksonskoj literaturi brojna imena zaraze aktinomicosom, kao *Rivalta disease*, *Big jaw*, *Lumpyjaw* ili *Wooden tongue*.^{12,13} U prilog

raširenosti aktinomicosa govori i tvrdnja da je skoro 60% ljudske populacije inficirano cerviko-facijalnim aktinomicosom, oko 22% abdominalnim i oko 15% torakalnim.^{1,2,3,7,11,12,13,14,15} Paralaringealna i laringealna aktinomikoza smatra se posljedicom širenja cerviko-facijalne aktinomikoze koja naknadno zahvaća strukturu larinksa i dovodi do razvoja perihondritisa. U posljednjih pedeset godina objavljeno je u literaturi oko 40 slučajeva laringealne aktinomikoze.^{1,2,3,11,18,19,20} Kod većine je aktinomikoza bila posljedica liječenja karcinoma larinksa zračenjem ili postojanje neke druge imunokompromitirajuće bolesti.^{3,11,21,22,23,24,25} Mikrobiološka potvrda kliničke i patohistološke sumnje na aktinomikozu bila bi potvrda dijagnoze. Sama izolacija aktinomicosa je teška i uglavnom se uzročnik izolira u manjem broju slučajeva, prvenstveno zbog prethodnog liječenja antibioticima, inhibicije rasta aktinomicosa s konkomitantnim bakterijama, kontaminacije uzorka, neadekvatnim uvjetima kultivacije uzročnika ili kratke inkubacije uzročnika. Zbog anaerobnog karaktera aktinomicosa, kultivacija zahtijeva brz transport u laboratorij u anaerobim uvjetima. Najpogodniji klinički uzorak za izolaciju je tkivo uzeto neposredno nakon kirurške biopsije. Potrebno ga je žurno uputiti mikrobiologu koji će osigurati adekvatne uvjete kultivacije uzročnika.^{1,2,3} Identifikacija uzročnika sa sluznice gdje je ona normalan stanovnik, od malog je značaja, ako kod bolesnika nema tipičnih znakova supuracije s izraženom slikom bolesti i izolacijom druza aktinomicosa.



Slika 3. Histološki preparat, strelice pokazuju nakupine aktinomicesa, bojenje HE, povećanje 4x
Figure 3 Arrows show clusters of actinomycetes, painting HE, magnification 4 x

Klinička slika bolesti i patohistološki nalaz su značajniji za dijagnozu bolesti, negoli sama mikrobiološka kultura, koja je u preko 50% izolata sterilna. Histopatološki se aktinomicete zbog granula sumpora koje sadrže, u hematoksilineozin bojenju prikazuju kao plavo-ljubičaste nakupine (Slika 3).³ Liječenje zahtijeva dugotrajnu primjenu antibiotika tijekom nekoliko mjeseci.^{1,2,3} Aktinomicete pokazuju najveću osjetljivost na penicilinske antibiotike, a u slučaju alergije na penicilin, mogu se ordinirati klindamicin, tetraciklini i eritromicin, najkraće kroz tri mjeseca.^{3,9,10} Dodatni kirurški zahvati pomažu liječenju, pogotovo kod velikih raspadajućih lezija, gdje sami antibiotici ne bi imali uspjeha.^{1,2,3,4} Kao preventiva nastanka aktinomikoze preporučuje se dobra oralna higijena, ali i održavanje lokalnog i općeg imuniteta bolesnika.^{3,24,25,26,27}

Zaključak

Primarna aktinomikoza larinksa je rijetka bolest. Dijagnozu bolesti nije jednostavno postaviti, osobito ako nema drugih čimbenika bolesti, a čak je i tada teško posumnjati na primarnu lokalizaciju aktinomikoze na larinksu. Na osnovu kliničke slike i CT nalaza, postavili smo prijeoperativnu radnu dijagnozu opsežnog upalno-nekrotičnog procesa koji je razorio veći dio larinksa i ugrozio život našeg bolesnika septičkom upalom. Unatoč provedenoj antibiotskoj terapiji, stanje bolesnika se pogoršavalo, te je u dogovoru s infektologima bolesniku predloženo agresivno kirurško liječenje totalnom laringektomijom. Dijagnoza aktinomikoze larinksa potvrđena je na osnovu histološki nađenih druzi aktinomicesa u odstranjenom tkivu grkljana.

Literatura

- Harris LF, Kakani PR, Selah CE. Actinomycosis. Surgical Aspects. Am Surg 1985;51: 262-4.
- Stabrowski T, Chuard C. Actinomycosis. Rev Med Suisse 2019;15:1790-1794.
- Valour F, Senechal A, Dupieux C et al. Actinomycosis: etiology, clinical features, diagnosis, treatment, and management. Infect Drug Resist 2014; 7:183-197.
- Bennhoff DF. Actinomycosis: diagnostic and therapeutic considerations and review of 32 cases. Laryngoscope 1984;94:1198-1217.
- Mabeza GF, Macfarlane J. Pulmonary actinomycosis. Eur Respir J 2003;21:545-551.
- Valdes-Peregrina EN, Bonifaz A, Arteaga-Sarmiento JF, Hernandez-Gonzalez M. Primary intestinal actinomycosis in ileum and colon. A case report and review of the literature. Rev Esp Patol 2018;51: 253-256.
- Pulverer G, Shutt-Gerowitt H, Schaal KP. Human cervicofacial actinomycosis: microbiological data for 1997 cases. Clin Infect Dis 2003;37:490-497.
- Duldulao PM, Ortega AE, Delgadillo X. Mycotic and Bacterial Infections. Clin Colon Rectal Surg 2019; 32:333-339.
- Steininger C, Willinger B. Resistance patterns in clinical isolates of pathogenic Actinomycosis species. J Antimicrob Chemother 2016;71:422-7.
- Smith AJ, Hall V, Thakker B, Gemmell CG. Antimicrobial susceptibility testing of Actinomyces species with 12 antimicrobial agents. J Antimicrob Chemother 2005;56:407-409.
- Artesi L, Gorini E, Lecce S, Mullace M, Sbrocca M, Mevio E. Laryngeal actinomycosis. Otolaryngol Head Neck Surg 2006;135:161-162.
- Ahmed S, Ali M, Adegbite N, Vaidhyanath R, Avery C. Actinomycosis of tongue: Rare presentation mimicking malignancy with literature review and imaging features. Radiol Case Rep 2019;14:190-194.
- Sadeghi S, Azais M, Ghannoum J. Actinomycosis Presenting as Macroglossia: Case Report and Review of Literature. Head Neck Pathol 2019;13:327-330.
- Hall V. Actinomyces- gathering evidence of human colonization and infection. Anaerobe 2008;14:1-7.
- Lewis R, McKenzie D, Bagg J, Dickie A. Experience with a novel selective medium for isolation of Actinomyces spp. from medical and dental specimens. J Clin Microbiol 1995;33:1613-1616.
- Abdalla J, Myers J, Moorman J. Actinomycotic infection of the esophagus. J Infect 2005;51:E39-43.
- Leslie DE, Garland SM. Comparison of immunofluorescence culture for detection of *Actinomyces israelii* in wearers of intra-uterine contraceptive devices. J Med Microbiol 1991;35: 224-8.
- McCann A, Alvi SA, Newman J et al. Atypical Form of Cervicofacial Actinomycosis Involving the Skull Base and Temporal Bone. Ann Otol Rhinol Laryngol 2019;128:152-156.
- Vorasubin N, Wu AW, Day C, Suh JD. Invasive sinonasal actinomycosis: case report and literature review. Laryngoscope 2013;123:334-338.
- Kullar PJ, Yates P. Actinomycosis of the middle ear. J Laryngol Otol 2013;127:712-715.
- Lensing F, Abele T, Wiggins R, Quigley E. Laryngeal actinomycosis. Proc Bayl Univ Med Cent 2014;27: 35-36.
- Patel S, Jaworek AJ, Patel V, Duckworth LV, Sawhney R, Chheda NN. Laryngeal actinomycosis in an immunocompromised patient. J Voice 2014;28: 838-840.
- Ferry T, Buiret G, Pignat JC, Chidiac C. Laryngeal actinomycosis mimicking relaps of laryngeal carcinoma in 67-year-old man. BMJ Case Rep 2012;2012bcr 2012007084.

24. Xia T, Baumgartner JC. Occurrence of Actinomycetes in infections of endodontic origin. *J Endod* 2003; 29:549-552.
25. Ding X, Sun G, Fei G, Zhou X, Zhou L, Wang R. Pulmonary actinomycosis diagnosed by trans-bronchoscopic lung biopsy: A case report and literature review. *ExpTher Med* 2018;16:2554-2558.
26. Yoshihama K, Kato Y, Baba Y. Vocal Cord Actinomycosis Mimicking a Laryngeal Tumor. *Case Rep Otolaryngol* 2013; 2013: 361986. Doi:10.1155/2013/361986
27. Sari M, Yazici M, Baglam T, Inanli S, Eren F. Actinomycosis of the larynx. *Acta Otolaryngol* 2007;127:550-552.