

Rekonstrukcija dojke vlastitim tkivom nakon mastektomije - plan zdravstvene njege

Perkov, Ana

Undergraduate thesis / Završni rad

2023

Degree Grantor / Ustanova koja je dodijelila akademski / stručni stupanj: **Bjelovar University of Applied Sciences / Veleučilište u Bjelovaru**

Permanent link / Trajna poveznica: <https://um.nsk.hr/um:nbn:hr:144:854117>

Rights / Prava: [In copyright](#) / [Zaštićeno autorskim pravom.](#)

Download date / Datum preuzimanja: **2024-11-23**



Repository / Repozitorij:

[Repository of Bjelovar University of Applied Sciences - Institutional Repository](#)



VELEUČILIŠTE U BJELOVARU
STRUČNI PRIJEDIPLOMSKI STUDIJ SESTRINSTVO

**REKONSTRUKCIJA DOJKE VLASTITIM TKIVOM
NAKON MASTEKTOMIJE – PLAN ZDRAVSTVENE
NJEGE**

Završni rad br. 35/SES/2023

Ana Perkov

Bjelovar, listopad 2023.



Veleučilište u Bjelovaru
Trg E. Kvaternika 4, Bjelovar

1. DEFINIRANJE TEME ZAVRŠNOG RADA I POVJERENSTVA

Student: **Ana Perkov**

JMBAG: 0269104063

Naslov rada (tema): **Rekonstrukcija dojke vlastitim tkivom nakon mastektomije - plan zdravstvene njege**

Područje: **Biomedicina i zdravstvo**

Polje: **Kliničke medicinske znanosti**

Grana: **Sestrinstvo**

Mentor: **Ksenija Eljuga, mag. med. techn.** zvanje: **viši predavač**

Članovi Povjerenstva za ocjenjivanje i obranu završnog rada:

1. **dr. sc. Marija Kudumija Slijepčević, predsjednik**
2. **Ksenija Eljuga, mag. med. techn., mentor**
3. **Ružica Mrkonjić, mag. med. techn., član**

2. ZADATAK ZAVRŠNOG RADA BROJ: 35/SES/2023

U sklopu završnog rada potrebno je:

1. opisati anatomiju i fiziologiju dojke
2. definirati vrste karcinoma dojke i opisati vrste liječenja
3. iznijeti i opisati vrste rekonstrukcije dojke vlastitim tkivom nakon mastektomije
4. izraditi plan zdravstvene njege kod izvedene rekonstrukcije dojke vlastitim tkivom nakon mastektomije
5. formulirati najvažnije sestrinske dijagnoze i intervencije kod izvedene rekonstrukcije dojke nakon mastektomije
6. iznijeti i opisati moguće komplikacije nakon izvedene rekonstrukcije dojke vlastitim tkivom nakon mastektomije

Datum: 28.03.2023. godine

Mentor: **Ksenija Eljuga, mag. med. techn.**



Zahvala

Želim izraziti iskrenu zahvalnost svima koji su bili dio moga obrazovnog putovanja. Puno se zahvaljujem svojoj obitelji, prijateljima i kolegama koji su mi bili podrška čitavo vrijeme, te posebne zahvale upućujem svojoj mentorici mag. med. techn. Kseniji Eljugi na strpljenju i znanju koje mi je pružila.

SADRŽAJ:

1. UVOD.....	1
2. CILJ RADA	2
3. METODE RADA.....	3
4. ANATOMIJA I FIZIOLOGIJA DOJKE.....	4
5. VRSTE KARCINOMA DOJKE I VRSTE LIJEČENJA	6
6. VRSTE REKONSTRUKCIJE DOJKE VLASTITIM TKIVOM NAKON MASTEKTOMIJE	11
6.1. Metoda rekonstrukcije dojke mišićno-kožnim režnjem	14
6.2. Metoda rekonstrukcije dojke abdominalnim režnjem	15
6.3. Metoda rekonstrukcije dojke glutealnim režnjevima	16
6.4. Metoda rekonstrukcije dojke bedrenim režnjem.....	17
6.5. Rekonstrukcija bradavice i areole	17
7. ZDRAVSTVENA NJEGA KOD IZVEDENE REKONSTRUKCIJE DOJKE VLASTITIM TKIVOM NAKON MASTEKTOMIJE	19
8. NAJVAŽNIJE SESTRINSKE DIJAGNOZE I INTERVENCIJE KOD IZVEDENE REKONSTRUKCIJE DOJKE NAKON MASTEKTOMIJE.....	23
9. MOGUĆE KOMPLIKACIJE NAKON IZVEDENE REKONSTRUKCIJE DOJKE NAKON MASTEKTOMIJE.....	25
9.1. Bol	25
9.2. Mučnina i povraćanje	26
9.3. Limfedem.....	26
9.4. Infekcija	29
9.5. Ožiljci	30
10. KVALITETA ŽIVOTA NAKON KARCINOMA DOJKE.....	31
11. ZAKLJUČAK.....	32
12. LITERATURA	33
13. OZNAKE I KRATICE.....	37
14. SAŽETAK.....	39
15. SUMMARY	40

1. UVOD

Rak dojke trenutano predstavlja najčešći oblik malignog tumora među ženama diljem svijeta, uključujući i Hrvatsku. Liječenje ove bolesti često izaziva dubok strah kod žena, pogotovo zbog mogućeg gubitka jedne ili obje dojke. Zbog negativnog utjecaja na psihičko stanje, sve više žena se odlučuje za rekonstrukciju dojke. U posljednjih dvadeset godina, znatan napredak postignut je u tehnikama i metodama rekonstrukcije (1). Rekonstrukcija dojke je kirurški postupak kojim se nadomješta uklonjena dojka. Cilj rekonstrukcije je stvoriti novu dojku koja se najbolje usklađuje s preostalom dojkom, kako po izgledu tako i po veličini. Ovim postupkom ženama se vraća osjećaj ženstvenosti, ublažava psihička trauma, obnavlja povjerenje u vlastito tijelo i poboljšava samopouzdanje (2).

Takve kirurške zahvate izvode specijalizirani centri i stručnjaci iz opće, plastične, rekonstrukcijske i estetske kirurgije. Plastični kirurzi su specijalizirani za razne metode rekonstrukcije dojke. Ovisno o situaciji, rekonstrukcija dojke može se provesti pomoću silikonskih implantata, proteza napunjenih fiziološkom otopinom, upotrebom tkivnih ekspandera smještenih ispod prsnog mišića ili primjenom vlastitog tkiva (režnja). Neprekidno zalaganje medicinskih sestara/tehničara na svim razinama zdravstvene skrbi, posebno u primarnoj zdravstvenoj zaštiti, igra ključnu ulogu za žene koje se suočavaju s rakom dojke i koje razmišljaju o rekonstrukciji dojke. Intervencije medicinskih sestara/tehničara koje su usmjerene na prevenciju raka dojke, rano otkrivanje, liječenje i proces oporavka imaju iznimno značenje.

2. CILJ RADA

Ciljevi ovog rada su:

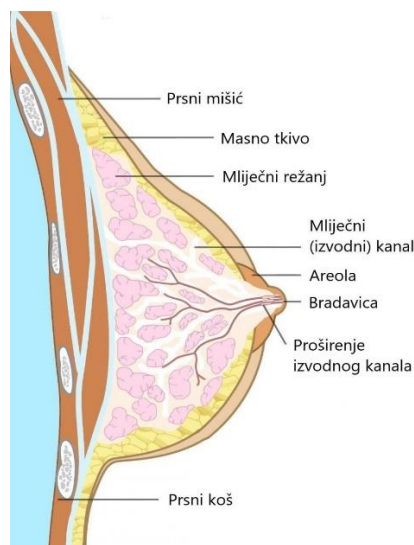
- opisati anatomiju i fiziologiju dojke
- definirati vrste karcinoma dojke i opisati vrste liječenja
- iznijeti i opisati vrste rekonstrukcije dojke vlastitim tkivom nakon mastektomije
- izraditi plan zdravstvene njege kod izvedene rekonstrukcije dojke vlastitim tkivom nakon mastektomije
- formulirati najvažnije sestrinske dijagnoze i intervencije kod izvedene rekonstrukcije dojke vlastitim tkivom nakon mastektomije
- iznijeti i opisati moguće komplikacije nakon izvedene rekonstrukcije dojke vlastitim tkivom nakon mastektomije

3. METODE RADA

Završni rad izrađen je na temelju pretraživanja stručne literature i obrade prikupljenih podataka. Pretraživana je literatura putem postavljanja ključnih riječi na hrvatskom i engleskom među kojima su: dojka, karcinom, mastektomija, rekonstrukcija i liječenje. Za pretraživanje literature korištene su elektroničke baze podataka poput Hrvak srce, Pubmed i Google znalac. Također su osim internetskih izvora korištene i knjige. Metoda izrade ovog rada je zasnovana na korištenju metoda kao što su analiza, sinteza, deskripcija, indukcija i dedukcija.

4. ANATOMIJA I FIZIOLOGIJA DOJKE

Po svojoj građi, dojke (*lat. mamma*) se sastoje od različitih komponenti kao što su žljezdano tkivo, masno tkivo i vezivno tkivo (1). Žljezdano tkivo je odgovorno za proizvodnju mlijeka, dok masno tkivo pruža potporu i izolaciju. Vezivno tkivo daje grudima njen oblik i pomaže u učvršćivanju organa za stijenku prsnog koša. Masno tkivo čini glavninu tkiva dojke, pruža potporu i određuje njezin oblik (2). Žljezdano tkivo dojke se sastoji od 15 do 20 različitih režnjeva, od kojih svaki funkcionira neovisno. Lobuli su sastavni dio svakog režnja, a sastoje se od žljezdanih struktura. Unutar lobula nalaze se alveole, male šupljine odgovorne za sintezu mlijeka. Mliječni kanali odnose se na cjevaste kanale koji potječu iz lobula i služe za skupljanje mlijeka iz alveola te omogućuju protok mlijeka prema bradavici. Bradavica se odnosi na izbočeni dio dojke koji se nalazi iznad areole bradavice, a služi za lučenje mlijeka tijekom procesa dojenja (1) (Slika 4.1).



Slika 4.1. Anatomija dojke

Fiziološki, dojke doživljavaju značajne promjene tijekom puberteta, trudnoće i dojenja. Te promjene reguliraju hormonske fluktuacije, prvenstveno estrogen i progesteron, koji potiču rast i razvoj žljezdanog tkiva. Tijekom puberteta grudi prolaze kroz proces povećanja koji potiče hormon estrogen te dolazi do proliferacije masnog tkiva i žljezdanih epitelnih stanica. Povećanje broja lobula i alveola mliječnih žlijezda također je rezultat utjecaja estrogena i progesterona te navedeni hormoni igraju ključnu ulogu u pripremi grudi za potencijalno dojenje. Razvoj bradavica i areola pojačan je tijekom razdoblja puberteta, pri čemu obje

strukture postaju istaknutije. Osim toga, areola, koja obuhvaća bradavicu obično dobiva tamniju pigmentaciju, a također se može povećati (3).

Tijekom trudnoće dojka prolazi kroz brojne značajne fiziološke transformacije. Povećanje grudi događa se tijekom trudnoće kao posljedica hormonalnih aktivnosti, što uključuje povećanje količine masnih stanica, sazrijevanje mliječnih žlijezda i pojačanu cirkulaciju krvi u području dojke (1). Bradavice imaju tendenciju da pokazuju povećanu osjetljivost, a areola postaje izraženije pigmentirana. Rast i sazrijevanje mliječnih kanala i alveola u dojkama događa se kao rezultat hormonske stimulacije, što im omogućuje da budu pripremljeni za sintezu i oslobađanje mlijeka. Nakon poroda, fiziološki proces proizvodnje i izlučivanja mlijeka pokreće se aktivacijom hormona kao što su prolaktin i oksitocin. Dojke se povećavaju u volumenu i osjetljivosti, omogućujući otpuštanje mlijeka iz bradavica tijekom dojenja (4).

Smanjenje veličine dojki se obično opaža tijekom menopauze što se može pripisati padu koncentracije estrogena i progesterona, što utječe na gustoću tkiva dojke. Pad razine estrogena može rezultirati smanjenom elastičnošću kože grudi i promjenama u gustoći grudi (5). Tijekom menopauze ujedno postoji povećana vjerojatnost pojave cista ili fibroznih proliferacija unutar mliječnih žlijezda. Iako ove promjene obično nisu maligne, nužna je provedba redovnih samopregleda i liječničkih kontrola (6).

5. VRSTE KARCINOMA DOJKE I VRSTE LIJEČENJA

Karcinomi dojke pokazuju varijacije u svom histološkom sastavu, što se odnosi na specifične tipove stanica iz kojih potječu. Oni mogu uključivati, primjerice, duktalni karcinom, lobularni karcinom, medularni karcinom ili mucinozni karcinom (7). Klasifikacija karcinoma dojke temelji se, stoga, na njihovoj specifičnoj anatomskoj lokaciji unutar dojke. Primjer za to je da duktalni karcinomi potječu iz mliječnih kanala, dok lobularni karcinomi potječu iz mliječnih žlijezda. Karcinomi dojke mogu se razlikovati na temelju njihovih morfoloških značajki, uključujući oblik, strukturu i prisutnost specifičnih karakteristika stanica koje se mogu uočiti mikroskopskim pregledom (8). Karcinomi dojke mogu se razlikovati i na temelju njihovih kliničkih i patoloških karakteristika, kao što su veličina tumora, pojava metastaza, prisutnost specifičnih biomarkera i bioloških obilježja. U biološka obilježja se može uvrstiti prisutnost određenih receptora na stanicama karcinoma (npr. hormonski receptor status, status HER2) ili postojanje specifičnih genetskih mutacija (8).

Duktalni karcinom *in situ* (DCIS) je oblik karcinom dojke koji nastaje u mliječnim kanalima dojke, ali ostaje ograničen unutar kanala bez infiltracije u susjedno tkivo. Izraz *in situ* označava lokaliziranu prirodu raka, što ukazuje na njegovu neinvazivnost i odsutnost metastaza u okolna tkiva ili udaljene organe (9). Duktalni karcinom *in situ* (DCIS) je vrsta karcinoma dojke koja se često dijagnosticira u početnim fazama mamografijom ili drugim dijagnostičkim tehnikama. Unatoč neinvazivnoj prirodi DCIS-a, obično se savjetuje medicinska intervencija kako bi se spriječilo njegovo napredovanje u invazivni rak dojke. Modaliteti liječenja obično uključuju kirurško izrezivanje abnormalnih stanica unutar mliječnih kanala, kao što je lumpektomija ili mastektomija, potencijalno nadopunjeno dodatnim terapijama poput radioterapije ili hormonske terapije (10). Pravovremeno prepoznavanje i liječenje DCIS-a može značajno povećati vjerojatnost postizanja sveobuhvatne remisije. Izostanak intervencije ili progresija DCIS-a predstavlja potencijalnu prijetnju njegove transformacije u invazivni karcinom dojke, karakteriziran infiltracijom susjednog tkiva ili metastaziranjem stanica karcinoma u druge organe. Pritom je važno naglasiti da kombinacija lumpektomije ili mastektomije sa terapijom zračenja pokazuje bolje ishode u odnosu na samostalnu izvedbu kirurških metoda liječenja karcinoma dojke DCIS (11).

Infiltrativni duktalni karcinom (IDC) je prevladavajuća vrsta karcinoma dojke, karakterizirana infiltracijom stanica karcinoma u kanale dojke i naknadnom diseminacijom u susjedno tkivo (12). Infiltrativni duktalni karcinom (IDC) često se otkriva primjenom mamografije ili drugih dijagnostičkih tehnika. Napredovanje ovog invazivnog raka može se proširiti na limfne čvorove koji se nalaze u aksilarnoj regiji ili se proširiti na udaljene organe, uključujući pluća, jetru ili kosti (13). Kliničke manifestacije infiltrativno duktalnog karcinoma mogu obuhvatiti prisutnost palpabilne mase unutar dojke, promjene na koži karakterizirane naborima, zadebljanjem ili abnormalnom pigmentacijom, osjetljivost ili nelagodu u dojkama, promjene u strukturi bradavice ili pojavu iscjetka iz bradavice (12). Tipičan pristup liječenju infiltrativnog duktalnog karcinoma često uključuje kiruršku eksciziju tumora lumpektomijom. U određenim slučajevima se primjenjuju dodatni tretmani poput radioterapije, kemoterapije, hormonske terapije ili ciljane terapije, i to na temelju svojstava tumora i opsega bolesti. Na prognozu i ishod infiltrativnog duktalnog karcinoma utječe nekoliko varijabli, poput veličine tumora, njegove agresivnosti, eventualnih metastaza i specifičnih karakteristika bolesnika (13).

Infiltrativnilobularni karcinom (ILC) odnosi se na oblik raka dojke koji potječe iz mliječnih žlijezda, odnosno lobula. Ova maligna bolest posjeduje karakteristične osobine koje se odnose na njezine obrasce rasta i metastatski potencijal. Invazivni lobularni karcinom (ILC) tipično se manifestira u vidu stanice raka koje napadaju i šire se unutar stijenki mliječne žlijezde. Za razliku od infiltrativnog duktalnog karcinoma (IDC), koji se često predstavlja kao opipljiva masa, ILC predstavlja izazov u otkrivanju zbog nedostatka jasnih čvorova (7). Umjesto toga, ILC može izazvati zadebljanje, povećanje ili promjene u gustoći tkiva dojke. Karcinom posjeduje značajku širenja u susjedna tkiva, poput masnog tkiva i vezivnog tkiva unutar dojke. Osim toga, ima sposobnost širenja do limfnih čvorova koji se nalaze u aksilarnoj regiji ispod pazuha, kao i do udaljenih organa, primjerice može uzrokovati pojavu peritonealnih metastaza s bilateralnom ureteralnom opstrukcijom (14). Dijagnostički postupak za infiltrativnilobularni karcinom obično uključuje biopsiju dojke, mamografiju, ultrazvuk i druge dijagnostičke tehnike. Standardno liječenje ovog stanja obično uključuje kiruršku intervenciju, poput lumpektomije ili mastektomije, uz mogućnost dodatnih terapija poput radioterapije, kemoterapije, hormonske terapije ili ciljane terapije, koje se određuju na temelju karakteristika tumora i stupnja uznapređalosti bolesti. Ishod infiltrativnoglobularnog karcinoma može se razlikovati ovisno o nekoliko čimbenika, kao što su veličina tumora, agresivnost, pojava metastaza i karakteristike bolesnika (13).

Medularni karcinom dojke razlikuje se po jasnoj granici između tumora i zdravog tkiva. Tipično, ovaj oblik raka pokazuje stanice koje su dobro diferencirane, nalikuju i ponašaju se slično normalnim stanicama dojke. Medularni karcinom često je povezan s povoljnijom prognozom i ima tendenciju sporijeg napredovanja u usporedbi s invazivnijim vrstama karcinoma dojke (15). Tubularni karcinom dojke sadrži male tubularne (cjevaste) formacije unutar tumora. Značajno je da je navedeni oblik tumora općenito dobro diferenciran i pokazuje relativno sporu stopu rasta. Nadalje, tubularni karcinom obično ima povoljniju prognozu i smanjenu vjerojatnost metastaza u usporedbi s invazivnijim oblicima raka dojke prema Kaplan-Meier krivulji (16). Mucinozni (koloidni) rak dojke pokazuje značajnu prisutnost sluzi unutar tumora. Tipično, ovaj oblik raka pokazuje dobro diferencirane stanice i prepoznatljiv mucinozni izgled. Mucinozni karcinom također obično ima povoljnu prognozu, sa smanjenom vjerojatnošću metastaza (17). Nakon opisa pojedinih vrsta karcinoma dojke, u tablici 4.1. je navedena usporedba njihovih značajki s obzirom na lokaciju, histološke značajke, pojavu metastaza, osnovnu terapiju te mogućnost primjene hormonske i ciljane terapije.

Tablica 4.1 Usporedba značajki pojedinih vrsta karcinoma dojke

Karakteristike	Duktalni karcinom	Invazivni duktalni karcinom	Invazivni lobularni karcinom	Medularni karcinom	Tubularni karcinom
Lokacija	Mliječni kanali	Mliječni kanali	Mliječni lobuli	Različite lokacije	Različite lokacije
Histološke značajke	Formacija duktalnih struktura	Formacija duktalnih struktura	Formacija lobularnih struktura	Jasnije granice između karcinoma i okolnog tkiva	Tubularne strukture tumora
Metastaze	Moguće	Moguće	Moguće	Rijetko	Rijetko
Terapija	Kirurško uklanjanje	Kirurško uklanjanje	Kirurško uklanjanje	Kirurško uklanjanje	Kirurško uklanjanje
Hormonska terapija	Ovisno o statusu hormonskog receptora	Ovisno o statusu hormonskog receptora	Ovisno o statusu hormonskog receptora	Ovisno o statusu hormonskog receptora	Rijetko
Ciljana terapija	Ovisno o statusu molekularnih podtipova	Ovisno o statusu molekularnih podtipova	Ovisno o statusu molekularnih podtipova	Rijetko	Rijetko

Izvor: Vlastita izrada

Podaci u tablici 4.1. pokazuju da su duktalni i lobularni karcinomi vezani uz anatomske značajke dojke (kanali i žlijezde), dok se medularni i tubularni karcinomi mogu pojaviti na različitim tkivima dojke te iskazivati jasne granice u odnosu na zdravo tkivo (medularni), odnosno imati cjevaste strukture (tubularni). Duktalni i lobularni karcinomi dojke mogu izazvati metastaze, dok je kod medularnih i tubularnih karcinoma ta mogućnost rjeđa (14). Za sve vrste karcinoma dojke se kao osnovna terapija primjenjuje kirurška terapija u vidu lumpektomije ili mastektomije. Za duktalne, lobularne i medularne karcinome je moguće primijeniti hormonsku terapiju ovisno o statusu hormonskog receptora, dok se ciljana terapija primjenjuje kod duktalnih i lobularnih karcinoma dojke, ali rijetko u slučajevima medularnih i tubularnih karcinoma (17).

Karcinomi dojke koji se ne proširuju izvan tkiva dojke, poznati kao neinvazivni karcinomi dojke ili karcinomi in situ, nemaju sposobnost širenja na druge dijelove tijela, što ih razlikuje od invazivnih oblika. U ovu kategoriju spadaju duktalni karcinom in situ (DCIS) i lobularni karcinom in situ (LCIS), o kojima ćemo govoriti (18).

DCIS se razvija unutar mliječnih kanalića dojke, ne uzrokuje vidljive promjene na površini i ne može se otkriti fizičkim pregledom. Obično se otkriva slučajno ili tijekom mamografskog pregleda, gdje se često prikazuje kao područje s mnogo sitnih kalcifikata. Obično se tretira kirurškim uklanjanjem kako bi se osiguralo uklanjanje svih zahvaćenih stanica. DCIS se smatra visokorizičnim jer može prethoditi razvoju invazivnog karcinoma zbog svojih molekularnih i genetskih karakteristika (16).

LCIS, s druge strane, ne može se otkriti fizičkim pregledom, niti se pojavljuju kalcifikati na mamografiji, što ga čini nevidljivim na mamogramima. Obično se dijagnosticira slučajno tijekom kirurške biopsije i obično nije potrebna daljnja kirurška intervencija. Međutim, budući da je povezan s povećanim rizikom od razvoja invazivnog karcinoma dojke, pacijentice s LCIS trebaju redovite medicinske kontrole kako bi pravovremeno otkrile eventualne promjene (17).

Invazivni rak dojke je oblik karcinoma koji se proširio izvan mliječnih kanalića ili režnjića tkiva dojke. Može se podijeliti na dva glavna tipa: duktalni invazivni rak dojke, koji čini većinu (oko 80%) svih invazivnih karcinoma, i lobularni invazivni rak dojke, koji čini oko 10-15% svih invazivnih karcinoma dojke. Često je teško uočiti lobularni invazivni rak dojke putem mamografije ili ultrazvuka, pa se često koristi magnetska rezonancija dojki kako bi se precizno procijenila proširenost (18).

Unosom molekularnih testova omogućena je klasifikacija karcinoma dojke prema njihovim biološkim karakteristikama. Ove razlike među grupama odražavaju se u različitim faktorima rizika, biološkom ponašanju tumora i odgovoru na terapiju (17). Klasifikacija TNM primjenjuje se na sve oblike dukalnog karcinoma in situ (DCIS) i invazivnih karcinoma dojke. Ova klasifikacija anatomske i patološke opisuje veličinu primarnog tumora u dojci (T), prisutnost zahvaćenih regionalnih limfnih čvorova (N) te postojanje udaljenih metastaza (M). Kombinacijom komponenata T, N i M definira se stadij napredovanja bolesti, koji može varirati od stadija 0 za mikroinvazivni tumor bez zahvaćenih limfnih čvorova do stadija IV, kada postoje udaljene metastaze (16).

Hormonska nadomjesna terapija za karcinom dojke je terapijska strategija koja uključuje primjenu lijekova koji ciljaju hormonske receptore kako bi se ublažio razvoj tumora (18). Točni mehanizmi utjecaja estrogena na nastanak karcinoma dojke nisu poznati, posebno s obzirom na to da normalno tkivo dojke sadrži estrogenske (ER) i progesteronske (PR) receptore. Pretpostavlja se da interakcija između cirkulirajućih hormona, hormonskih receptora u stanicama tumora i autokrinih faktora rasta koje proizvode tumorske stanice ima ulogu u pojavi i rastu karcinoma dojke. Karcinom dojke i karcinom prostate su pokazali posebnu osjetljivost na hormonalne učinke, što se koristi u endokrinoj kirurgiji i posebno u terapiji lijekovima koji inhibiraju učinke hormona na tumorske stanice (19).

Izbor hormonske terapije ovisi o statusu hormonskih receptora tumora. Status hormonskog receptora odnosi se na prisutnost ili odsutnost estrogenskih i/ili progesteronskih receptora (ER i PR) na vanjskom sloju stanica karcinoma dojke. Određivanje statusa hormonskih receptora obično uključuje analizu biopsijskog uzorka tumora, koji se može kategorizirati kao hormonski pozitivan ili hormonski negativan. Hormonski pozitivan status odnosi se na prisutnost estrogenskih i/ili progesteronskih receptora na površini tumora, što ukazuje da tumor može biti stimuliran hormonima. U kontekstu karcinoma dojke, hormonska terapija se koristi za suzbijanje utjecaja estrogena ili progesterona na rast tumora. Hormonski negativan status odnosi se na odsutnost receptora za estrogen i progesteron na površini tumora, zbog čega tumor ne reagira na hormonsku regulaciju (18). Posljedično, hormonska terapija se pokazala neučinkovitom za takve tumore koji zahtijevaju drugačije pristupe liječenju poput kemoterapije, ciljane terapije ili imunoterapije. Hormonska nadomjesna terapija se primjenjuje isključivo kod osoba s hormonski pozitivnim tumorima kako bi se ublažila proliferacija tumora i povećala ukupna stopa preživljavanja (19).

6. VRSTE REKONSTRUKCIJE DOJKE VLASTITIM TKIVOM NAKON MASTEKTOMIJE

U proteklim godinama, rekonstruktivna kirurgija dojke je doživjela značajan napredak u inovacijama, pružajući liječnicima raznolik spektar metoda za obnovu dojke. Stručnjaci iz područja plastične kirurgije su osposobljeni za obavljanje rekonstrukcije dojke korištenjem različitih tehnika. Postoji nekoliko pristupa rekonstrukciji dojke, uključujući umetanje implantata, rekonstrukciju s korištenjem vlastitog tkiva (poznato kao režanj) ili kombinaciju ovih dviju metoda. Rekonstrukcija dojke se može izvesti koristeći:

- Silikonske implantate
- Implantate napunjene fiziološkom otopinom
- Proširivače tkiva
- Transfer vlastitog tkiva (režanj) (20).

Rekonstrukcija dojke putem ugradnje implantata predstavlja jednostavan postupak koji se primjenjuje kod pacijentica s umjerenom tjelesnom težinom, manjim dojkama i zdravom kožom. U ovoj metodi, najčešće su korišteni silikonski implantati koji ne uzrokuju nikakve promjene niti štetu u tijelu. Ako je izvodljivo, implantati se mogu postaviti istovremeno s uklanjanjem tkiva dojke, zadržavajući kožu. Međutim, ukoliko je potrebno potpuno ukloniti dojku, prvi korak je postavljanje tkivnog ekspandera, tj. "balona", ispod mišića prsnog koša. Tijekom određenih vremenskih intervala, ovaj ekspander se postupno puni fiziološkom otopinom kako bi se tkivo iznad njega postupno rasteglo sa povećanjem volumena ekspandera. Kada se postigne dovoljna količina tkiva, ekspander se obično zamjenjuje trajnim silikonskim implantatom (21).

Rekonstrukcija putem proteze se izvodi umetanjem proteze ispod mišića na prednjem dijelu prsnog koša. Ovaj pristup rekonstrukciji odgovara ženama s manjim dojkama. Prednost ove tehnike je brzina izvođenja operacije, ali zbog negativnog utjecaja zračenja na protezu, rekonstrukcija pomoću proteze se ne preporučuje za žene koje će vjerojatno proći terapiju zračenjem (24).

Okvirno 10% svih slučajeva raka dojke ima nasljedni uzrok. Rekonstrukcija dojke pomoću proteza je preferirana metoda za žene koje se odluče na preventivno uklanjanje obiju dojki. Ova grupa uključuje sve žene koje nose mutacije gena BRCA1 i BRCA2. Osobe s takvim

mutacijama nose povećani rizik za razvoj raka dojke, koji se kreće između 45% i 85% do navršene 70. godine života (21).

Rekonstrukcija uz pomoć tkivnog ekspandera primjenjuje se u sekundarnim rekonstrukcijama, kada je dojka već odstranjena, te je potrebno proširiti kožu na prsima kako bi kirurg ostvario željeni volumen dojke. Ova tehnika rekonstrukcije primjenjuje se kod pacijentica s manjim dojkama i zdravom kožom prsnog koša. U narednim tjednima ili mjesecima nakon operacije, fiziološka otopina se postupno ubrizgava kroz maleni ventil smješten ispod kože, čime se ekspander postupno puni. Kada se koža iznad ekspandera adekvatno proširi, trajna proteza zamjenjuje ekspander tijekom kirurškog zahvata (24).

Bitno je istaknuti da postoje ekspanderi koji su dizajnirani da ostanu trajno u dojci. Naknadno se obnavlja bradavica i područje kože koje je okružuje. Ova tehnika također omogućuje izbjegavanje invazivnijeg kirurškog zahvata, ali postizanje željenog estetskog rezultata zahtijeva dulje vrijeme. Nakon svakog punjenja ekspandera, može se osjetiti nelagoda. Važno je napomenuti da rezultati ove metode mogu biti manje zadovoljavajući ako je već provedeno zračenje na području torakalne stijenke (22).

Rekonstrukcija dojke pomoću vlastitog tkiva predstavlja najkvalitetniju i najučestaliju tehniku, ali zahtijeva prisustvo visoko obučenog i iskusnog stručnjaka iz područja plastične i rekonstruktivne kirurgije. Ovaj kirurg treba posjedovati vještine mikrokirurških tehnika kao i razumijevanje estetske kirurgije kako bi se naknadno postigla simetrija s eventualnom suprotnom dojkom (23).

Rekonstrukcija dojke nakon mastektomije može biti podijeljena na primarnu i sekundarnu. Primarna rekonstrukcija znači da se rekonstrukcija izvodi istovremeno s uklanjanjem tkiva dojke zahvaćenog tumorom. Ovaj pristup je najčešći u ranim fazama bolesti i za tumore koji se nalaze na određenim mjestima. Primarna rekonstrukcija dojke predstavlja iskorak u liječenju raka dojke jer pomaže ublažiti emocionalne posljedice gubitka dojke. Za kirurga, ovaj postupak je olakšan jer se izbjegava oštećenje tkiva od zračenja ili ožiljaka, što rezultira s manje komplikacija (22). Uz to, primarne rekonstrukcije obično pružaju bolji estetski izgled, jer nema značajnog nedostatka kože kao što je slučaj nakon modificirane radikalne mastektomije, koja se kasnije rekonstruira (21).

Sekundarna rekonstrukcija zahtijeva drugačiji pristup u usporedbi s primarnom rekonstrukcijom. U ovom slučaju, prvo se provodi mastektomija, a rekonstrukcija se planira

nakon što se postigne kontrola nad bolešću ili kada pacijentica odluči za rekonstrukciju. Sekundarna rekonstrukcija se izvodi nakon završetka liječenja, a između liječenja i rekonstrukcije obično treba proći najmanje šest mjeseci. Prije nego što se pristupi sekundarnoj rekonstrukciji, provode se sveobuhvatne pretrage kako bi se ocijenilo zdravstveno stanje pacijentice, posebno fokusirajući se na osnovnu bolest. Važno je napomenuti da se kod sekundarne rekonstrukcije povećava rizik od komplikacija koje bi mogle odgoditi primjenu sistemskog liječenja (22).

Tablica 6.1 Karakteristike primarne i sekundarne rekonstrukcije dojke

PRIMARNA REKONSTRUKCIJA	SEKUNDARNA REKONSTRUKCIJA
U isto vrijeme se izvodi uklanjanje tumora i rekonstrukcija dojke, čime se smanjuje potreba za više operativnih zahvata, smanjuju se troškovi i skraćuje vrijeme boravka u bolnici	Preferirana opcija u slučaju predviđenog zračenja
Ovaj postupak ima pozitivan psihološki efekt koji podiže razinu samopouzdanja i smanjuje rizik od razvoja depresije	Za pacijentice koje su nesigurne i emocionalno ranjive
Rezultira poboljšanim estetskim rezultatom i povećanom osjetljivošću kože	Može se obaviti u bilo kojem trenutku nakon operacije
Ne utječe na predviđenu kemoterapiju	Nakon završetka terapije, pacijentica ima priliku utjecati na faktore kao što su opće zdravstveno stanje, regulacija šećera, prestanak pušenja i slično

Izvor: Vlastita izrada

Rekonstrukcija dojke koristeći vlastito tkivo je najčešće preferirana metoda kod pacijentica koje imaju prekomjernu tjelesnu težinu i kao rezultat toga imaju veće dojke koje nije moguće adekvatno rekonstruirati implantatima (23). Odabirom autologne rekonstrukcije nad rekonstrukcijom putem implantata, smanjuje se rizik od postoperativnih komplikacija poput nekroze kože i kapsularne kontrakture, koje su često povezane s implantatima. Osnovni uvjet za ovakvu vrstu rekonstrukcije je dostupnost dovoljne količine donorskog tkiva (24). Zbog

osjećaja prirodnosti dojke koja je rekonstruirana vlastitim tkivom, te trajnog estetskog rezultata, autologna rekonstrukcija dojke je postala preferirani standard među većinom plastičnih kirurga (25).

6.1. Metoda rekonstrukcije dojke mišićno-kožnim režnjem

Za pacijentice kod kojih nije moguće provesti rekonstrukciju koristeći abdominalno tkivo zbog niske tjelesne težine, prethodnih abdominalnih operacija ili neuspješnih prethodnih rekonstrukcija implantatima ili TRAM režnjem, metoda rekonstrukcije dojke pomoću LD režnja se pokazuje kao optimalan izbor. Ova tehnika također pruža prednosti nakon prethodne radioterapije, gdje je koža dojke oštećena i zategnuta, kao i kod žena u reproduktivnoj dobi koje planiraju trudnoću (26).

Priprema prije operacije uključuje označavanje ključnih orijentacijskih referentnih točaka, uključujući prednji rub širokog mišića leđa, stražnju ilijačnu crtu i donji rub lopatice. Ako je potrebno uzeti dio kože iz ovog područja, plastični kirurg će odrediti dimenzije tog segmenta kože prema potrebama i označiti ga na dijelu kože koji prekriva mišić. Postupak započinje rezom kože, nakon čega slijedi podizanje potkožnog tkiva do mišića. Široki mišić leđa se zatim razdvaja od rubova (bočnog, srednjeg i aksilarnog), pri čemu se očuva njegovo pričvršćenje na kost ramena (26). Tokom podizanja LD režnja, torakodorzalne krvne žile i živac na leđima ostaju sačuvani kako bi se spriječila atrofija mišića. Nakon premještanja režnja prema području mastektomije kroz potkožni aksilarni tunel, pacijent se postavlja na leđa kako bi se nastavila operacija rekonstrukcije dojke. Inciziju na donorskom mjestu često je moguće zatvoriti primarnim šivanjem, osobito kada je razmak između rubova rane manji od 10 centimetara (26).

Nadalje, nadopunjujući rekonstrukciju LD režnjem, metoda mastne transplantacije (eng. fatgrafting) pokazala se kao uspješna strategija za povećanje volumena i oblikovanje dojke u situacijama kada sam režanj ne pruža dovoljno tkiva za postizanje simetrije dojki. Prednosti korištenja masnog tkiva kao metode povećanja volumena nad upotrebom implantata uključuju odsutnost kapsularne kontrakture i smanjeni rizik od drugih komplikacija kao što su infekcije i oštećenje kože (27).

Najčešća komplikacija kod rekonstrukcije dojke LD režnjem je formiranje seroma, koji se javlja kao posljedica nakupljanja tekućine u novoformiranom slobodnom potkožnom prostoru na donorskom mjestu. Kako bi se spriječilo stvaranje seroma, često se koriste višestruki drenovi

tijekom operacije. Ako se serom ipak pojavi, provodi se ambulantna aspiracija tekućine putem serijskih postupaka. Ostali neželjeni efekti uključuju infekcije, hiperplastične ožiljke na mjestu incizije i ograničenu pokretljivost ramenog zgloba. Godinu dana nakon rekonstrukcije, opseg pokreta ramenog zgloba kod većine pacijentica pokazuje blago smanjenje, koje obično ima minimalan utjecaj na njihovu kvalitetu života (26).

Kako bi se očuvala funkcija širokog mišića leđa te smanjila pojava postoperativnih problema kao što su seromi, hematomi i ograničenja ramenog zgloba, kao alternativa mišićno-kožnom LD režnju, uvriježio se pristup TDAP režnju. Ovaj režanj je vaskulariziran proksimalnim perforatorom silazne grane torakodorsalne arterije. Međutim, upotrebom TDAP režnja zabilježen je povećan rizik od oštećenja tkiva i nekroze te masnog tkiva (28).

6.2. Metoda rekonstrukcije dojke abdominalnim režnjem

Tijekom 1980-ih godina, kada je FDA izdala zabranu korištenja silikonskih implantata, počeo je razvoj novih metoda rekonstrukcije dojke koje se oslanjaju na upotrebu vlastitog abdominalnog tkiva. Jedna od tih inovacija je postala pTRAM režanj, koji se sastoji od peteljkastog dijela kože, potkožja i ravnostrog trbušnog mišića donjeg dijela trbuha, a vaskularizira ga gornja i donja epigastrična arterija. Ova tehnika postaje primjenjiva za pacijentice koje imaju dovoljno abdominalnog tkiva potrebnog za rekonstrukciju dojke, uz mogućnost da se kirurška rana donorskog područja zatvori bez napetosti. Postoje apsolutne kontraindikacije za ovu operaciju u slučajevima prethodnih abdominalnih operacija koje su potencijalno oštetile vaskularne strukture. S druge strane, relativne kontraindikacije uključuju pušenje, pretilost i postoperativno zračenje dojke (PMRT) (29).

Postupak dobivanja pTRAM režnja počinje rezom kože donjeg dijela trbuha u obliku elipse, nakon čega se izdvaja donji dio ravnog trbušnog mišića. Nakon podizanja režnja, vidljive su donje epigastrične krvne žile koje se istodobno podvezuju. U slučaju da cirkulacija režnja bude ugrožena, primjenjuju se mikrokirurške tehnike za spajanje tih krvnih žila s torakodorsalnim krvožilnim mrežama. Zatim slijedi premještanje peteljkastog mišićno-kožnog režnja kroz potkožni tunel na mjesto defekta koji je nastao zbog mastektomije. U cilju minimiziranja rizika od ishemije, prijenos režnja se izvodi pažljivo, izbjegavajući savijanje i stresanje [30]. Među komplikacijama koje mogu proizaći iz rekonstrukcije dojke pTRAM režnjem su infekcije, hematomi, seromi, potpuni gubitak režnja te, najčešće, nekroza masnog tkiva. Paralelno,

promjene u konturi trbuha, slabost trbušnih mišića i prolaps trbušnih organa su komplikacije koje se može smanjiti primjenom tehnike ugradnje sintetičke prolenske mrežice na donorsko mjesto, koja je beznaponska (30).

S obzirom na porast svijesti o minimalno invazivnim kirurškim tehnikama i napretku u mikrokirurgiji, razvijeni su novi pristupi autologne rekonstrukcije dojke s upotrebom abdominalnog tkiva kako bi se smanjile komplikacije povezane s pTRAM rekonstrukcijom. Nove tehnike se temelje na slobodnim reznjevima kao što su fTRAM, režanj s poštedom mišića (MsfTRAM), DIEP i SIEAP režanj [30]. Prednost slobodnih reznjeva u usporedbi s peteljkastim TRAM reznjem leži u boljoj opskrbi krvlju samog reznja, što smanjuje rizik od nekroze masnog tkiva. Također, izbjegava se promjena konture gornjeg dijela trbuha, kao što je karakteristično za pTRAM rekonstrukciju, jer nema potrebe za provlačenjem reznja kroz potkožni tunel (31).

MsfTRAM režanj se klasificira prema postotku sačuvanog ravnog mišića, pri čemu postoji varijanta potpunog sačuvanog mišića, poznata kao DIEP režanj. Oba reznja opskrbljuju se putem vaskularnog sustava dubokih donjih epigastričnih arterija. DIEP režanj, za razliku od MsfTRAM reznja, ne uključuje resekciju prednje trbušne fascije, što smanjuje postoperativne komplikacije trbuha. Ipak, primijećeno je nešto veće stope komplikacija na mjestu rekonstrukcije, posebice nekroze masnog tkiva i potpunog gubitka reznja. Korištenje SIEA reznja omogućuje disekciju i premještanje reznja s očuvanjem mišića i fascije, zahvaljujući površinskom tijeku krvnih žila koje ga opskrbljuju. Ova metoda ima najmanji stupanj komplikacija na donorskom mjestu u usporedbi s drugim modalitetima abdominalne autologne rekonstrukcije dojke. Međutim, varijabilnost anatomskih struktura i razlike u veličini između perforatora i krvnih žila s kojima se anastomoziraju su faktori koji mogu utjecati na odluku plastičnih kirurga u vezi s primjenom ove tehnike rekonstrukcije dojke. Na kraju, odabir prikladne metode rekonstrukcije ovisi o zdravstvenom stanju pacijentice, intraoperativnim nalazima anatomskih odnosa, planovima postoperativnog liječenja te vještinama kirurga za izvođenje određenog zahvata (30).

6.3. Metoda rekonstrukcije dojke glutealnim reznjevima

Kod određenih pacijentica, autologne rekonstrukcije dojke putem abdominalnog tkiva nisu izvedive, te se tada razmatraju opcije koristeći tkivo bedra i regije stražnjice. SGAP i IGAP su

tipovi kožnih režnjeva iz glutealne regije opskrbljeni gornjom i donjom glutealnom arterijom i pratećim venama. Obično se pacijentice koje su kandidati za SGAP rekonstrukciju odlikuju nižom tjelesnom težinom te prethodnim ožiljnim promjenama u trbušnoj regiji. Prije operacije, provodi se ispitivanje prohodnosti perforatora pomoću dijagnostičkih metoda kao što su ultrazvučni dopler i kompjuterizirana tomografija. Za osiguranje krvnog protoka režnja često je dovoljan jedan perforator. Nakon premještanja slobodnog SGAP režnja na mjesto rekonstrukcije, krvne žile režnja se anastomoziraju s unutarnjom mamarnom arterijom i pratećim venama (32).

Ožiljak na vidljivom mjestu kod SGAP režnja često je razlog zašto pacijentice preferiraju IGAP rekonstrukciju. Ovom metodom postiže se minimalna invazija donorskog područja zbog skrivenog ožiljka u pregibu između stražnjice i bedra. To rezultira većim estetskim zadovoljstvom pacijentica u usporedbi s SGAP režnjem. Obe metode rekonstrukcije dojke su sigurne, iako se mogu pojaviti komplikacije kao što su hematomi, seromi i infekcije, koje su najčešće zabilježene (32).

6.4. Metoda rekonstrukcije dojke bedrenim režnjem

Iako se rijetko primjenjuje, mišićno-kožni rezanj gracilisa (TUG) dobiven s unutarnje strane bedara može poslužiti kao odgovarajuća opcija za rekonstrukciju dojke kod pacijentica sa sportskom ili mršavom građom i manjim dojkama. Ova metoda nudi mekano tkivo režnja koje pruža prirodnu senzaciju dojke u usporedbi s implantatima, minimalni deficit mišića te diskretan ožiljak, što su glavne prednosti ove metode rekonstrukcije dojke (33).

6.5. Rekonstrukcija bradavice i areole

Rekonstrukcija bradavice i areole predstavlja posljednju fazu procesa rekonstrukcije dojke koja pruža pacijentima značajno psihičko zadovoljstvo i označava završetak liječenja (74). Obično se NAC rekonstrukcija izvodi pod lokalnom anestezijom, često 3 do 4 mjeseca nakon posljednjeg rekonstrukcijskog zahvata dojke (34).

Prilikom planiranja ove rekonstrukcije, kontralateralna bradavica i areola služe kao temeljne smjernice, iako bilateralna rekonstrukcija prati unaprijed utvrđene standarde. Jedna od tehnika

uključuje prenos bradavice s zdrave dojke, koja je prikladna za pacijentice s hipertrofičnom kontralateralnom bradavicom. Međutim, ova metoda može izazvati zabrinutost zbog dodatnog zahvata na zdravom tkivu i smanjene osjetljivosti kontralateralne bradavice. Također, lokalni režnjevi se koriste za rekonstrukciju bradavice, pri čemu je često korištena tehnika "zvjezdastog režnja". Dugoročna projekcija bradavice rekonstruirane lokalnim režnjem ovisi o kontrakciji režnja i silama povlačenja potkožnog tkiva. Ako dođe do gubitka projekcije bradavice tijekom vremena, moguće je koristiti režanj s aurikularnom hrskavicom i dodati masno tkivo. Također, aloplastični materijali poput hijaluronske kiseline i kalcijevog hidroksiapatita osiguravaju stabilnu projekciju. Kombinacija lokalnog C-V režnja i ADM-a također se pokazala učinkovitom za postizanje dobrih estetskih rezultata (34).

Rekonstrukciju areole možemo izvesti putem kožnog presatka ili tehnikom tetoviranja. Cilj je postići usklađenost u pigmentaciji i teksturi rekonstruirane areole s kontralateralnom. Jedan pristup uključuje upotrebu kožnog presatka s manjih usana genitalne regije, unutarnje strane bedara ili čak kontralateralne areole (35).

Tetoviranje se koristi kako bi se postigla odgovarajuća pigmentacija koja se podudara s kontralateralnom areolom, minimizirajući pri tom morbiditet NAC. Početno pigmentiranje koristi tamniju nijansu kako bi se kompenziralo buduće blijedjenje pigmenta koje se može dogoditi zbog djelovanja makrofaga. Sam postupak tetoviranja treba provesti u sterilnim uvjetima kako bi se maksimalno smanjio rizik od infekcije i prijenosa bolesti (34).

7. ZDRAVSTVENA NJEGA KOD IZVEDENE REKONSTRUKCIJE DOJKE VLASTITIM TKIVOM NAKON MASTEKTOMIJE

Kvaliteta života žena koje su podvrgnute operativnom liječenju raka dojke predstavlja bitan pokazatelj uspješnosti edukacije članova zdravstvenog tima prije i nakon operacije. Kada žene prođu kroz sve faze prihvaćanja bolesti, postaju spremne iskoristiti različite poznate metode za poboljšanje kvalitete svog života. Radi osposobljavanja bolesnica za svakodnevne aktivnosti, edukacija treba uključiti sve članove specijaliziranog zdravstvenog tima za liječenje raka dojke. Ti stručnjaci svojim savjetima i podrškom doprinose poboljšanju kvalitete života pacijentica, njihovih partnera i obitelji (35). U okviru bolničkog liječenja, medicinska sestra ima značajnu ulogu kao član zdravstvenog tima. Tijekom faza prije i nakon operacije, ona provodi intervencije usmjerene na psihičku i fizičku pripremu pacijentica za kirurški zahvat. Kvalitetna interakcija između medicinske sestre i pacijentica osigurava međusobno povjerenje te doprinosi boljem tijeku oporavka nakon operacije. Odnoseći se prema pacijentici kao aktivnom sudioniku u vlastitoj zdravstvenoj njezi, medicinska sestra usmjerava proces njege primjenjujući holistički pristup kako bi prevenirala i rješavala postojeće probleme. Korištenjem strukturiranih metoda njege radi ostvarivanja postavljenih ciljeva, pacijentice će biti pripremljene za sve izazove koje donosi postoperativni period liječenja. Primjenom znanstveno potvrđenih metoda edukacije zdravstvenog tima, pacijentice će biti prikladno pripremljene za suočavanje s promjenom načina života te usvajanje novih životnih navika. Na temelju novih saznanja, pacijentice će moći sudjelovati u aktivnostima koje su obavljale i prije kirurškog liječenja (36).

Kontinuirani rad medicinskih sestara i tehničara na svim razinama zdravstvene skrbi, osobito u primarnoj zdravstvenoj zaštiti, ključan je za pravovremeno otkrivanje raka dojke. S obzirom na povećan broj oboljelih, nove postupke i metode liječenja te produljenje životnog vijeka oboljelih, nužno je provoditi stalne oblike edukacije u medicinskoj zajednici u Republici Hrvatskoj (20). Intervencije medicinskih sestara i tehničara usmjerene su na provedbu preventivnih metoda za rak dojke, rano otkrivanje bolesti te rješavanje izazova u zajednici pri dijagnostici, liječenju i procesu oporavka. Današnje medicinske sestre i tehničari moraju posjedovati visok stupanj znanja i vještina kako bi uspješno provodili edukaciju šire populacije. Aktivnim naglašavanjem važnosti samopraćenja zdravlja, redovitih liječničkih pregleda i mamografije te promicanjem pozitivnog stava prema samopregledu, postiže se značajan napredak u ranom otkrivanju malignih oboljenja dojke (37).

Žene koje se suočavaju s rakom, kao i drugi bolesnici, redovito se podvrgavaju raznim pretragama. One često osjećaju neizvjesnost u vezi s očekivanim rezultatima, imaju nedovoljno razumijevanje zdravstvenog sustava te se osjećaju nesigurno u njemu. Tijekom svojeg liječenja i praćenja, dolaze u kontakt s različitim stručnjacima i razinama zdravstvenog osoblja. Stoga je izuzetno važno da zdravstveni radnici posjeduju osnovno razumijevanje stanja takvih pacijentica i komunikacijskih vještina, s obzirom da igraju ulogu u širem procesu njihova liječenja. Također, važno je da shvate svoj utjecaj i moć koji imaju nad pacijentima, koji se na njih oslanjaju na određeni način. Ovu moć trebaju odgovorno koristiti. Iz tog razloga, edukacija zdravstvenog osoblja na svim razinama i u svim specijalnostima u vezi s ovim područjem je od iznimne važnosti. Ova edukacija bi trebala obuhvatiti teoretske, praktične i iskustvene aspekte te bi trebala započeti već tijekom obrazovanja zdravstvenih radnika (35).

Posebno je bitno naglasiti ulogu medicinskih sestara koje su ključne ne samo za pružanje skrbi u užem smislu, već i za pružanje informacija, savjeta i podrške tijekom procesa liječenja. One pomažu bolesnicama i njihovim obiteljima da se nose s liječenjem te stvaraju pozitivno okruženje puno optimizma i osjećaja sigurnosti. Cilj poslijeoperacijske skrbi je omogućiti bolesnici da što prije postane sposobna za samostalno zadovoljavanje svojih potreba nakon operacije (37).

Nakon kirurškog zahvata, bolesnica se prevozi u sobu za buđenje smještenu unutar operacijskog bloka. Anesteziolog i medicinska sestra neprestano prate stanje bolesnice kako bi održavali i uspostavljali sve njezine funkcije te primjenjivali terapiju i odgovarajuću njegu. Također, pružaju potrebnu pomoć u slučaju komplikacija. Medicinska sestra pažljivo prati vanjski izgled bolesnice, stanje rane te mjeri vitalne znakove poput pulsa, krvnog tlaka, disanja, količine izlučene tekućine i urina. Rano prepoznavanje mogućih komplikacija ili problema nakon operacije je važno. Drenaža operativnog područja i zavoji također se prate, jer postoji rizik od krvarenja ili nakupljanja tekućine. Osiguravanje odgovarajuće prehrane je bitno, pri čemu se na dan operacije konzumira tekuća hrana, dok se nakon toga prehrana obogaćuje bjelančevinama i vitaminima kako bi se potaknulo brže zacjeljivanje rane. Poticanje bolesnice da ustaje počinje već prvog dana nakon operacije uz pomoć medicinske sestre, te se kasnije prilagođava njezinom stanju. U tu svrhu, trapez se koristi kako bi se olakšalo ustajanje i promjena položaja (36).

Nakon operacije, kada pacijenti dolaze svijesti iz anestezije, često osjećaju suhoću u ustima zbog smanjenog lučenja slina i nedostatka unosa tekućine. Medicinska sestra ima zadatak objasniti pacijenticama uzrok tog osjećaja suhoće usta. Također, preporučuje se pacijenticama

da vlaže usta vlažnom gazom te da pruže adekvatnu njegu usne šupljine. Praćenje unosa i izlučivanja tekućine, kao i primjena potrebnih intravenoznih tekućina i elektrolita, također su ključni aspekti u brizi za njih. Prevencija štucavice je također važna kod operiranih bolesnica, budući da ona može biti neugodna i bolna poslije operacije. Čest uzrok štucavice je nadutost crijeva i njegovo proširenje koje pritišće dijafragmu. Pacijentice se moraju informirati da stave papirnatu vrećicu preko usta i pet minuta polako udahnu i izdahnu ili zadrže dah dok piju velike gutljaje vode kako bi se spriječila ili ublažila štucavica (36).

Problemi s nadutosti mogu nastati uslijed neaktivnosti gastrointestinalnog sustava zbog lijekova, anestezije i promjene u prehrambenim navikama. Kako bi se ublažili simptomi nadutosti, pacijenticama se preporučuje promjena položaja u krevetu, veća pokretljivost, postupno uzimanje hrane i tekućine kad se crijevna pokretljivost vrati u normalu. Ako ove metode ne daju rezultate, primjenjuju se medicinske intervencije kao što su rektalni kateter, nazogastrična sonda ili propisani lijekovi (36).

Nakon operacije često se javljaju i problemi s mokrenjem. U prvih 6 do 8 sati nakon operacije, mokrenje je smanjeno, ali se diureza normalizira unutar 48 sati. Ako pacijentica ne mokri spontano, poduzimaju se koraci kako bi se potaknulo mokrenje, kao što su mijenjanje položaja, primjena topline ili stvaranje opuštajuće atmosfere. Nakon operacije, pacijenticu treba smjestiti u odgovarajući položaj. Početno je to ležeći položaj, a kasnije se preporučuje povišeni položaj koji olakšava iskašljavanje, ventilaciju pluća i drenažu tekućine iz rane. Stavljanje ruke s operiranom stranom na jastuk, podignute za oko 30 stupnjeva, pomaže u olakšavanju otjecanja tekućine i smanjenju boli (36).

Medicinska sestra pažljivo prati vanjski izgled pacijentice, stanje rane te mjeri puls, krvni tlak, disanje, izlučivanje urina i količinu unesene i izlučene tekućine. Rano prepoznavanje mogućih komplikacija je od iznimne važnosti. Također, nadzire se drenaža operacijskog područja i zavoj kako bi se spriječilo krvarenje i moguće stvaranje zastoja na drenu. Pacijenticama je potrebno osigurati adekvatnu prehranu koja je na dan operacije tekuća, dok nakon toga prehrana treba biti bogata bjelančevinama i vitaminima kako bi se potaknulo brže zacjeljivanje rane. Poticanje pacijentice na ustajanje počinje već prvog dana nakon operacije uz podršku medicinske sestre, a kasnije se prilagođava stanju pacijentice. Također, potrebno je osigurati trapez kako bi se pomoglo pri ustajanju i promjeni položaja (36). Moguće komplikacije nakon operacije obuhvaćaju krvarenje, infekciju rane, otvaranje rane, duboku vensku trombozu, respiratorne i gastrointestinalne komplikacije te šok (37).

Na drugi poslijeoperacijski dan, pacijenticu se potiče da izvodi vježbe za razgibavanje ruke i ramenog zgloba na strani na kojoj je operirana. Ovo je važno kako bi se spriječio razvoj limfedema i kontraktura. Medicinska sestra je dužna pridržavati se svih pravila asepsa tijekom procesa previjanja rane kako bi spriječila mogućnost infekcije. Prije nego što pacijent napusti bolnicu, važno je pružiti podršku bolesnici i njezinoj obitelji kroz psihološku, seksualnu i socijalnu rehabilitaciju, te ih uputiti u mehanizme prilagodbe. Nakon operacije, ovisno o patohistološkom nalazu i stadiju tumora, liječnik će razgovarati s pacijenticom o daljnjim koracima liječenja, kao što su radioterapija, kemoterapija, praćenje statusa bolesti te moguće opcije rekonstrukcije dojke, uporabe proteza ili vlastitog tkiva (36).

Zadaće medicinske sestre uključuju educiranje bolesnice o mogućnostima odabira i nabavke posebnih grudnjaka i umetaka te upućivanje na ženske grupe koje okupljaju žene koje su prošle kroz slične operacije (35).

Ponekad pacijentice osjećaju neizvjesnost oko toga što je dozvoljeno raditi rukom operirane strane i kada. Tijekom hospitalizacije, dopuštene su aktivnosti koje ne opterećuju ruku više od 0,5 kg, kao što su: točenje vode u čašu, rukovanje, šminkanje, podizanje telefonske slušalice, okretanje stranica knjige ili novina te pranje ruku i lica. U prvih 2 tjedna nakon otpusta iz bolnice, dozvoljene su aktivnosti poput četkanja i sušenja kose sušilom, brisanja prašine, kuhanja te slaganja rublja. Nakon mjesec dana, moguće su aktivnosti s opterećenjem do 1,5 kg, kao što su vješanje odjeće, držanje za držač u javnom prijevozu, pospremanje kreveta i vožnja automobila na kraće relacije. Nakon dva mjeseca, dozvoljene su i teže aktivnosti, sve dok ne izazivaju nelagodu, kao što su podizanje djeteta, nošenje torbe preko ramena i bavljenje lakšim sportom. Potrebno je izbjegavati nošenje tereta težeg od 2 kg, osim na vrlo kratkim udaljenostima (npr. u kućanstvu) (36).

8. NAJVAŽNIJE SESTRINSKE DIJAGNOZE I INTERVENCIJE KOD IZVEDENE REKONSTRUKCIJE DOJKE NAKON MASTEKTOMIJE

Prvostupnica sestrinstva postavlja dijagnozu kao opis trenutnog ili potencijalnog zdravstvenog problema koji medicinske sestre, temeljem svoje edukacije i iskustva, imaju ovlast i sposobnost tretirati. Ova izjava definira ljudske reakcije pojedinaca ili skupine koje medicinske sestre mogu zakonito identificirati i za koje mogu planirati konačne intervencije kako bi održale zdravstveno stanje, smanjile, uklonile ili spriječile poremećaje. Dijagnoze obuhvaćaju aktualne, potencijalne, vjerojatne i konačne probleme. Intervencije zdravstvene njege su precizne aktivnosti usmjerene na ublažavanje ili rješavanje problema i ostvarenje ciljeva. Ove intervencije su odgovor na pitanje kako postići ciljno stanje (37).

Evaluacija ciljeva uključuje ponovnu procjenu stanja i ponašanja pacijenta te usporedbu s željenim i stvarnim stanjem. Evaluacija plana nastavlja se na evaluaciju ciljeva. Ako cilj nije ostvaren, potrebno je utvrditi razloge za neuspjeh te prema potrebi revidirati plan. Ako je cilj postignut, provjerava se mogućnost povratka istog problema te se razmatraju eventualno novonastali problemi (37).

Moguće sestrinske dijagnoze te intervencije kod pacijentice s operacijom dojke su:

- Dijagnoza: Bol u/s operativnim zahvatom š/o izjavom pacijenta da ga boli
- Cilj: Pacijent će izjaviti niži stupanj boli
- Intervencije:
 - Ocijeniti intenzitet boli koristeći ljestvicu od 0 do 10
 - Identificirati okolnosti koje mogu utjecati na bol (pritisak od zavoja, oticanje, nepravilan položaj tijela)
 - Upotrijebiti propisane lijekove protiv bolova
 - Upotrijebiti nefarmakološke metode ublažavanja boli
 - Promatrati učinkovitost djelovanja analgetika
 - Pružiti emocionalnu potporu i ohrabrivati pacijenticu (41).

- Dijagnoza: Visok rizik za infekciju u/s operativnim zahvatom
- Cilj: Pacijent tijekom hospitalizacije neće razviti infekciju
- Intervencije:

- Izvršiti higijenske mjere prema prijeoperacijskim smjernicama
 - Primijeniti načela asepsa tijekom postupaka previjanja i rukovanja drenom i drenažnim spremnikom
 - Educirati pacijenticu o prepoznavanju znakova infekcije (40).
- Dijagnoza: Visok rizik za krvarenje u/s operativnim postupkom
 - Cilj: Pacijent neće krvariti
 - Intervencije:
 - Nadzirati izlučeni sadržaj drenaže te zabilježiti količinu
 - Provjeravati stanje vanjskih šavova na rani
 - Mjeriti krvni tlak, puls i disanje
 - Ukoliko se primijeti krvarenje, odmah kontaktirati liječnika (41).
- Dijagnoza: Neprihvatanje vlastitog tjelesnog izgleda u/s operativnim zahvatom
 - Cilj: Pacijent će verbalizirati prihvatanje nastalih promjena u izgledu i funkciji tijela
 - Intervencija:
 - Poticati pacijenticu da izrazi svoje emocije verbalno
 - Voditi razgovore o fizičkim transformacijama
 - Pružiti podršku u pronalaženju strategija za suočavanje s promjenama u izgledu (poput perika, umetaka, posebnih grudnjaka)
 - Podupirati pozitivan način razmišljanja
 - Upućivati pacijenticu na sudjelovanje u grupama za podršku i samopomoć
 - Uključiti članove obitelji kao podršku za njezinu emocionalnu dobrobit (42).

9. MOGUĆE KOMPLIKACIJE NAKON IZVEDENE REKONSTRUKCIJE DOJKE NAKON MASTEKTOMIJE

Medicinska sestra mora biti sposobna identificirati poslijeoperacijske probleme i promptno djelovati kako bi ih ublažila ili riješila. Najučestalije komplikacije nakon izvedene rekonstrukcije dojke nakon mastektomije su:

- Bol
- Mučnina i povraćanje
- Limfedem
- Infekcija
- Ožiljci (36).

9.1. Bol

Jedan od najučestalijih problema je bol koja se pojavljuje na mjestu operacije, stražnjem dijelu glave, vratu te općenito na većem dijelu tijela. Važno je razumjeti da je bol ono što bolesnica osjeća i izjavljuje da osjeća, te se uvijek treba voditi njenim doživljajem. Praćenje boli uključuje analizu njenog mjesta, trajanja i karaktera, procjenu intenziteta prema skali za bol, uklanjanje faktora koji mogu pojačati bol poput pritiska ili edema, primjenu propisanih analgetika i praćenje njenog stanja nakon primjene. Ako bol ne popušta unatoč analgeticima, važno je obavijestiti liječnika (36).

Odmah nakon operacije, akutna bol na mjestu zahvata je očekivana pojava. Kirurg obično propisuje odgovarajuće lijekove protiv bolova kako bi se ublažila ta inicijalnu bol. Postoperativna bol može potrajati neko vrijeme tijekom procesa oporavka. Ova bol je normalna reakcija tijela na kirurški postupak te je ključno da se pacijentica pridržava uputa liječnika o uzimanju propisanih analgetika. Kod nekih pacijentica, kronična bol može se razviti nakon rekonstrukcije dojke i trajati mjesecima ili čak godinama. Često je to povezano s prisutnošću ožiljaka, promjenama u živčanim strukturama ili drugim čimbenicima. U takvim situacijama, liječnici mogu razmotriti različite strategije za upravljanje kroničnom boli, uključujući fizikalnu terapiju, primjenu živčanih blokada ili lijekova (36).

9.2. Mučnina i povraćanje

Mučnina i povraćanje su česti problemi nakon operacije, često uzrokovani djelovanjem anestezije, zadržavanjem sadržaja u želucu te unosom hrane ili tekućine prije uspostavljanja normalne crijevne pokretljivosti. Sljedeći čimbenici mogu pridonijeti pojavi ovih simptoma nakon kirurškog zahvata:

- Upotreba anestezije: Anestezijski lijekovi koji se primjenjuju tijekom operacije često mogu uzrokovati mučninu i povraćanje kao nuspojave. U većini slučajeva, ovi simptomi su privremeni i obično nestaju nakon što se anestetici izluče iz organizma.
- Bol i emocionalni stres: Bol i emocionalni stres povezani s operacijom mogu dovesti do pojave mučnine i povraćanja kod nekih pacijentica.
- Učinci anestetičkih lijekova: Anestetički lijekovi koji se koriste tijekom operacije mogu izazvati iritaciju želuca, što može rezultirati mučninom.
- Postoperativna skrb: Nakon operacije, pacijentice mogu biti osjetljivije na promjene u prehrani ili uzimanju lijekova. Ako ne možete jesti uobičajeno ili propuštate uzimanje propisanih lijekova, to može uzrokovati mučninu (36).

Medicinska sestra prati bolesnicu i primjenjuje mjere za ublažavanje mučnine, uključujući eliminaciju neugodnih mirisa, poticanje dubokog disanja, ograničavanje unosa hrane i tekućine dok traju simptomi mučnine, te kontaktiranje liječnika i primjenu propisane terapije (36).

9.3. Limfedem

Nakon kirurškog tretmana za rak dojke koji uključuje uklanjanje limfnih čvorova iz pazuha, postoji mogućnost pojave limfedema, odnosno oticanja ruke. Oticanje ruke uslijed terapije karcinoma dojke može se manifestirati u različitim stupnjevima odmah nakon operacije. Otprilike 80% slučajeva limfedema koji se javljaju nakon mastektomije pojavljuju se unutar dvije godine, često tijekom tretmana zračenjem. Limfedem koji nastaje nakon kirurškog zahvata obično se smanji tijekom 2-3 mjeseca nakon što se novi limfni putevi uspostave. Procjenjuje se da će između 5% do 40% žena razviti neki oblik limfedema nakon operacije za rak dojke (34).

Postoji povećani rizik:

- Ako su sve limfne žlijezde iz pazušne jame uklonjene zajedno s tkivom
- Ako terapija uključuje zračenje područja pazušne jame
- Ako se karcinom proširio na limfne žlijezde
- Ako terapija uključuje kemoterapiju
- Ako je izvedena mastektomija (uklanjanje cijele dojke)
- Ako bolesnica ima prekomjernu tjelesnu težinu
- Ako bolesnica boluje od dijabetesa
- Ako je bolesnica ranije bila podvrgnuta operaciji u području pazušne jame (21).

Izvođenje postupka uklanjanja "sentinelnode" - prvog limfnog čvora koji prima ubrizgano kontrastno sredstvo iz ležišta tumora, umjesto potpunog odstranjivanja svih limfnih čvorova pazušne jame, smanjuje vjerojatnost razvoja limfedema. Nakon takvog zahvata, između 3,7% do 13% žena može iskusiti limfedem. Najčešći simptomi koje pacijentice primjećuju uključuju napetost, osjećaj težine u ruci, bolove, smanjenu pokretljivost ruke i ramena, parestezije (osjećaj trnaca), slabost i smanjeni osjet u ruci (21).

Limfedem je progresivno medicinsko stanje koje se često dijeli na četiri stadija kako bi se odrazila ozbiljnost i razvoj bolesti:

- Stadij 0 - Latentni (subklinički) limfedem:
 - U ovom stadiju, limfedem još nije uzrokovao vidljivo oticanje ekstremiteta.
 - Osoba može osjetiti rane znakove poput težine, napetosti ili nelagode u zahvaćenom području.
 - Koža izgleda normalno, a simptomi su suptilni i neprimjetni.
 - Često se ne postavlja dijagnoza u ovom stadiju, no prepoznavanje i pravodobno djelovanje mogu spriječiti napredovanje bolesti.
- Stadij 1 - Reverzibilni (prolazni) limfedem:
 - U ovom stadiju, oticanje postaje vidljivo, ali koža ostaje meka na dodir.
 - Oticanje obično reagira na podizanje ekstremiteta iznad razine srca ili odmor, te se često smanjuje tijekom noći.
 - Simptomi uključuju povećanje volumena zahvaćenog ekstremiteta, poteškoće pri odabiru odjeće i obuće, te eventualne promjene u teksturi kože.
 - Ovaj stadij često može biti reverzibilan uz odgovarajuću njegu i terapiju.

- Stadij 2 - Spontani ireverzibilni limfedem:
 - U stadiju 2, oticanje postaje trajno i više ne reagira na podizanje ekstremiteta ili odmor.
 - Koža postaje grublja, hrapavija i često gubi elastičnost.
 - Pojavljuju se komplikacije poput celulitisa (bakterijske infekcije koja se širi).
 - Postoji rizik od napredovanja bolesti, no daljnje progresije mogu se kontrolirati odgovarajućom terapijom, uključujući primjenu kompresijskih zavoja i fizikalnu terapiju.
- Stadij 3 - Elefantijaza:
 - Stadij 3 označava najteži oblik limfedema.
 - Ekstremitet je ozbiljno proširen, težak i neugodan za nošenje.
 - Koža postaje tvrda, deblja i gubi prirodnu teksturu.
 - Pacijent može iskusiti ozbiljne funkcionalne probleme, uključujući smanjenu pokretljivost i otežane svakodnevne aktivnosti.
 - Ovaj stadij zahtijeva intenzivnu terapiju kako bi se kontrolirali simptomi i spriječile komplikacije (36).

Područje prsnog koša, pazušne jame i ramena sadrži brojne limfne žile koje odvođe limfu iz ruke i dojke. Kirurški zahvat i fibroza nakon radioterapije mogu oštetiti te osjetljive strukture, uzrokujući blokadu u protoku limfe. To može rezultirati oticanjem ruke, zadebljanjem kože, osjećajem težine u ruci i ograničenjem pokreta. Strah od boli i daljnjeg pogoršanja često navodi pacijentice da mirovanjem i štednjom ramena i ruke postupaju suprotno od onoga što je potrebno. Neaktivnost može dovesti do deformacije, ukočenosti i daljnjeg smanjenja funkcije. Kako bi se to izbjeglo, važno je započeti redovito izvođenje vježbi već u ranim fazama nakon operacije i postupno povećavati njihovu učestalost i intenzitet tijekom dužeg vremenskog razdoblja (34).

Nakon mastektomije i terapije zračenjem, postoji mogućnost oticanja ruke, stoga je važno pacijenticu upozoriti da bude oprezna kako bi se izbjegle ozljede i komplikacije. Treba je obavijestiti da treba izbjegavati ubadanje oštrim predmetima, grebanje, opekline ili rezove, jer sve te situacije mogu dovesti do infekcija i ozbiljnih problema. Važno je naglasiti da ne bi trebala koristiti tu ruku za uzimanje predmeta iz vruće pećnice, držanje zapaljenih cigareta, upravljanje glačalom ili fenom, nošenje ručnih satova i prstenja, rezanje kože oko noktiju, rad u blizini trnovitih biljaka u vrtu ili na polju, podizanje teških predmeta, primanje injekcija ili vađenje krvi iz te ruke, kao i mjerenje krvnog tlaka (36).

Izuzetno je bitna limfna drenaža za ruku koja je pogođena oticanjem, a ona se provodi putem ručne tehnike ili upotrebom posebnog aparata. Ručna limfna drenaža zahtijeva iskusnog fizioterapeuta koji je prošao dodatnu obuku, specifično usmjerenom na ovu tehniku. Za primjenu aparata koristi se uređaj nazvan limfomat. Ova terapija je iznimno ugodna, a postupak uključuje navlačenje posebnog rukava, koji je podijeljen u segmente, na zahvaćenu ruku. Ti segmenti se redom ispuhuju i punjeni zrakom, stvarajući blagi pritisak koji potiče suvišnu tekućinu da se pomakne iz otečene ruke prema trupu. Izvanredni rezultati često proizlaze iz kombinacije aparata i ručne drenaže. Nažalost, kod nekih pacijentica ruka može znatno oteknuti, ponekad i do dva do tri puta u veličini, što znači da rezultati terapije možda neće biti vidno drastični. Unatoč tome, i čak i smanjenje obujma otečene ruke za samo pola do jednog centimetra može bolesnici pružiti značajno olakšanje od boli i osjećaja napetosti u ruci, što joj uvelike pomaže pri obavljanju svakodnevnih aktivnosti. Iako limfna drenaža neće potpuno izliječiti oticanje ruke, može znatno ublažiti svakodnevne nelagodnosti i poboljšati kvalitetu života. Osim toga, limfna drenaža može biti korisna čak i za žene koje su imale mastektomiju i nemaju oticanje ruke. U svakom slučaju, važno je ruku koja je podložna oticanju rasteretiti i izbjegavati nošenje tereta težeg od 2 kilograma u toj ruci, kao i izbjegavanje monotona ponavljajućih pokreta kao što su glačanje ili pletenje (36).

9.4. Infekcija

Infekcija nakon provedene rekonstrukcije dojke nakon mastektomije može se smatrati jednom od potencijalnih komplikacija. Ova vrsta infekcije može se pojaviti ili na samom mjestu operacije ili u susjednim tkivima. Obično postoje određeni znakovi koji ukazuju na prisutnost infekcije, uključujući oticanje, crvenilo, bol, povišenu tjelesnu temperaturu (groznicu) te pojačani iscjedak iz rane ili ožiljka. Postoje razni potencijalni uzroci infekcije, uključujući moguću kontaminaciju tijekom operacije, prisutnost bakterija na koži ili u okolini te nedostatak higijene nakon operacije. Rizikni čimbenici za nastanak infekcije nakon izvedene rekonstrukcije dojke nakon mastektomije su: pušenje, prekomjerna tjelesna težina, dijabetes ili druga kronična medicinska stanja. Infekcija nakon rekonstrukcije dojke zahtijeva liječničku pozornost. Obično se koristi liječenje antibioticima kako bi se infekcija suzbila. Ponekad je potrebno izvesti kiruršku drenažu zahvaćenog područja. Kako bi se smanjio rizik od infekcije, važno je strogo slijediti upute kirurga o njezi operativnog područja nakon rekonstrukcije. To

uključuje redovito čišćenje rane, primjenu antibiotika prema uputama i izbjegavanje potencijalnih izvora kontaminacije (21).

9.5. Ožiljci

Ožiljci nakon provedene rekonstrukcije dojke nakon mastektomije često su neizbježni dio kirurškog procesa. Ožiljci obično zauzimaju mjesto gdje su napravljeni kirurški rezovi, što varira ovisno o vrsti rekonstrukcije koja je izvedena. Često se nalaze na donjem dijelu dojke, oko areole ili na trbušnom zidu ako se koristi tkivo iz trbuha za rekonstrukciju. Ožiljci se razlikuju po obliku i veličini, ovisno o kirurškoj tehnici. Mogu biti ravni, zakrivljeni, kratki ili dugi. Većina ožiljaka prolazi kroz različite faze zacjeljivanja. Ožiljci se razvijaju tijekom vremena i prolaze kroz različite faze. Početno će biti crveni i otekli, no postupno će blijedjeti i postati manje vidljivi. Proces zacjeljivanja može potrajati nekoliko mjeseci do godina (36).

Važno je da pacijentica strogo slijedi upute kirurga i medicinskog osoblja o njezi ožiljaka kako bi se osiguralo što bolje zacjeljivanje. To može uključivati primjenu posebnih krema, izbjegavanje izlaganja suncu te masažu ožiljaka. Ako su ožiljci posebno uočljivi ili uzrokuju funkcionalne probleme, kirurg može razmotriti korekciju ožiljaka. To može uključivati postupke kao što je laserska terapija ili kirurška revizija. Ožiljci nakon mastektomije i rekonstrukcije dojke mogu imati emocionalni utjecaj na pacijentice. Važno je razgovarati s profesionalcima ili podržavajućim osobama kako bi se suočili s tim aspektom (22).

Svaka osoba zacjeljuje na svoj način, pa će i iskustva s ožiljcima varirati. Bitno je da pacijentica ima realna očekivanja i konzultira se sa kirurgom i medicinskom sestrom u vezi bilo kakvih pitanja ili briga u vezi s ožiljcima. Ožiljci su prirodni rezultat kirurškog procesa tijekom rekonstrukcije dojke nakon mastektomije, no uz odgovarajuću njegu i podršku, mogu postati manje vidljivi tijekom vremena (22).

10. KVALITETA ŽIVOTA NAKON KARCINOMA DOJKE

Kvaliteta života nakon dijagnoze i liječenja raka dojke može varirati ovisno o mnogim faktorima, uključujući stadij bolesti, vrstu liječenja, emocionalnu i fizičku potporu, te individualne reakcije na bolest (39). Unatoč izazovima koje rak dojke može donijeti, mnoge žene postižu visoku kvalitetu života nakon liječenja. Evo nekoliko aspekata koji utječu na kvalitetu života nakon raka dojke:

- Fizičko zdravlje: Liječenje raka dojke može utjecati na fizičko zdravlje, uključujući tjelesnu snagu, energetska razinu i funkcionalnost. Fizička rehabilitacija i redovna tjelesna aktivnost mogu pomoći u vraćanju fizičkog zdravlja i kondicije.
- Emocionalna podrška: Rak dojke može izazvati emocionalni stres, anksioznost i depresiju. Važna je podrška od strane obitelji, prijatelja i stručnjaka za mentalno zdravlje kako bi se nosili s emocionalnim izazovima.
- Praćenje i praćenje: Redoviti pregledi nakon liječenja su važni za praćenje recidiva i dugoročnih nuspojava liječenja. Redovito praćenje može pružiti osjećaj sigurnosti.
- Hormonska terapija: Ako je hormonska terapija dio liječenja, pacijentice trebaju razgovarati sa svojim liječnicima o potencijalnim nuspojavama i strategijama za njihovo upravljanje.
- Rekonstrukcija dojke: Mnoge žene koje su podvrgnute mastektomiji razmatraju rekonstrukciju dojke kako bi poboljšale izgled i povratile samopouzdanje. Odluka o rekonstrukciji dojke ovisi o individualnim željama i okolnostima.
- Grupa za podršku: Grupa za podršku ili razgovarajući s drugim osobama koje su prošle kroz isto iskustvo može pomoći u razumijevanju i suočavanju s izazovima raka dojke.
- Promjene u načinu života: Nakon liječenja, mnoge žene prepoznaju važnost zdravog načina života, uključujući uravnoteženu prehranu, redovitu tjelesnu aktivnost i izbjegavanje pušenja i alkohola kako bi smanjile rizik od recidiva (38, 39).

Kvaliteta života nakon raka dojke može se značajno poboljšati pravilnim liječenjem i uz podršku stručnjaka za zdravstvo i okoline. Važno je razgovarati s medicinskim timom i raditi na postizanju najboljeg mogućeg kvaliteta života nakon dijagnoze raka dojke (38).

11. ZAKLJUČAK

Rak dojke predstavlja najučestaliji oblik raka kod žena. Rano prepoznavanje ovog karcinoma igra ključnu ulogu u uspješnom liječenju. U slučaju otkrivanja raka dojke u ranom stadiju, šanse za potpuno izlječenje su značajno veće. Rano otkrivanje se postiže redovitim samopregledom dojki te periodičnim pregledima. Stoga je iznimno važno posjedovati relevantno znanje i njegovati pozitivan odnos prema osobnom zdravlju.

Odgovornost medicinskih sestara uključuje educiranje djevojaka i žena o ranom prepoznavanju raka dojke putem zdravstvenog prosvjećivanja i obrazovanja. Dijeljenje informacija o programima zdravstvenog osvješćivanja o raku dojke ima ključni značaj za širu javnost.

Liječenje raka dojke je multidisciplinarno. Kombinacija terapija kao što su zračenje, kirurški i sistemski pristup, donosi najbolje rezultate. Planiranje tretmana treba provoditi unutar multidisciplinarnog tima, naglašavajući personalizirani pristup. Cilj je postići što veći uspjeh uz primjenu najučinkovitijih metoda izlječenja. Kirurški zahvat ima za cilj uklanjanje primarnog tumora te eventualnih pogođenih limfnih čvorova u pazuhu. Kirurg ima opciju između mastektomije i konzervativnih zahvata poput kvadrantektomije ili segmentektomije. Suvremeni pristup često preferira konzervativne postupke, dok se mastektomija preporučuje u slučajevima većih tumora, starijih bolesnica, pacijentica s određenim kolagenskim bolestima ili kod onih koje nisu kandidati za postoperativno zračenje.

Proces zdravstvene njege predstavlja optimalni pristup identificiranju i rješavanju problema pacijenata u domeni zdravstvene skrbi. Pristup pacijentu je individualiziran, prateći smjernice procesa zdravstvene njege. Izuzetno je bitna komunikacija i prenošenje informacija o stanju pacijenta nakon primitka. Medicinska sestra treba biti upućena u sve aspekte pacijentovog stanja, uključujući događaje tijekom operacije. Po buđenju, holistički pristup, razumijevanje i suosjećanje postaju ključni, budući da se pacijentova perspektiva sada radikalno mijenja.

Svaka medicinska sestra trebala bi biti sposobna razviti individualni plan zdravstvene njege temeljen na anamnezi. Ovaj plan uključuje sestrinske dijagnoze, ciljeve i protokole intervencija, uz kontinuiranu evaluaciju. Medicinske sestre bi trebale pružiti smirujuću prisutnost i komunikaciju koja će pružiti sigurnost, povjerenje i nadu za ozdravljenje bolesnicima oboljelim od malignih bolesti.

12. LITERATURA

1. Tortora GJ, Derrickson BH. Principles of anatomy and physiology. New Jersey: John Wiley & Sons, 2018.
2. Zavod za javno zdravstvo Dubrovačko-neretvanske županije. Rak dojke. Zavod za javno zdravstvo Dubrovačko-neretvanske županije [Online]. Dostupno na: <https://www.zzzjdnz.hr/zdravlje/prevencija-raka/rak-dojke> (2.7.2023.)
3. Fajdić J. Suvremena dijagnostika bolesti dojke. Zagreb: Medicinska naklada, 2001.
4. Križić A. Utjecaj sociodemografskih čimbenika na duljinu dojenja. Primaljski vjesnik. 2023;(33./34.):6-18.
5. Ginsburg OM, Martin LJ, Boyd NF. Mammographic density, lobular involution, and risk of breast cancer. *British Journal of Cancer*. 2016;99(9):1369-1374.
6. Oprić S, Oprić D, Gugić D, Granić M. Phyllodes tumors and fibroadenoma common beginning and different ending. *Collegium antropologicum*. 2019;36(1):235-241.
7. Li CI, Uribe DJ, Daling JR. Clinical characteristics of different histologic types of breast cancer. *British Journal of Cancer*. 2020;93(9):1046-1052.
8. Beck AH, Sangoi AR, Leung S, Marinelli RJ, Nielsen TO, Van De Vijver MJ i sur. Systematic analysis of breast cancer morphology uncovers stromal features associated with survival. *Science Translational Medicine*. 2011;3(108):1-12.
9. Pinder SE. Ductal carcinoma in situ (DCIS): pathological features, differential diagnosis, prognostic factors and specimen evaluation. *Modern Pathology*. 2018;23(Suppl):S8-S13
10. Kerlikowske K, Molinaro A, Cha I, Ljung BM, Ernster VL, Stewart K i sur. Characteristic associated with recurrence among women with ductal carcinoma in situ treated by lumpectomy. *Journal of the National Cancer Institute*. 2020;95(22):1692-1702.
11. Giannakeas V, Sopik V, Narod SA. Association of radiotherapy with survival in women treated for ductal carcinoma in situ with lumpectomy or mastectomy. *JAMA Network Open*. 2018;1(4):e181100-e181100.
12. Dai D, Jin H, Wang X. Nomogram for predicting survival in triple-negative breast cancer patients with histology of infiltrating duct carcinoma: a population-based study. *American Journal of Cancer Research*. 2018;8(8):1576-1585.

13. Yang C, Liu F, Li S, Li W, Zhai L, Ren M i sur. Lymphnode ratio: a new feature for defining risk category of node-positive breast cancer patients. *International Journal of Surgical Pathology*. 2017;20(6):546-554.
14. Takeuchi M, Yabuki K, Akiyama M, Arase K, Tanoue T, Inoue Y i sur. Metastatic Invasive Lobular Carcinoma of the Breast Presenting Peritoneal Metastasis with Bilateral Ureteral Obstruction. *JOURNAL of UOEH*. 2021;43(4):409-414.
15. Dai D, Shi R, Wang Z, Zhong Y, Shin VY, Jin H i sur. Competing risk analyses of medullary carcinoma of breast in comparison to infiltrating ductal carcinoma. *Scientific Reports*. 2020;10(1):560.
16. Özkurt E, Wong S, Rhei E, Golshan M, Brock J, Barbie TU. Omission of surgical axillary lymph node staging in patients with tubular breast cancer. *Annals of Surgical Oncology*. 2021;28:2589-2598.
17. Pareja F, Lee JY, Brown DN, Piscuoglio S, Gularte-Mérida R, Selenica P i sur. The genomic landscape of mucinous breast cancer. *JNCI: Journal of the National Cancer Institute*. 2019;111(7):737-741.
18. Drăgănescu M, Carmocan C. Hormone therapy in breast cancer. *Chirurgia*. 2017;112(4):413-417.
19. Petričević J, Petković M, Jonjić N. Izraženost receptora estrogena i progesterona u ljudskom inače nespecificiranom duktalnom invazivnom karcinomu dojke: postoji li razlika između žena u predmenopauzi i postmenopauzi? *Acta clinica Croatica*. 2011;50(2):169-175.
20. Šiško I, Šiško N. Preventivni programi za rano otkrivanje raka dojke u Republici Hrvatskoj. *Nursingjournal*, 2017;22(2):107-110.
21. Fajdić Džepina I, J. Kirurgija dojke. Školska knjiga: Zagreb, 2006.
22. Huljev D, Gverić T. Pravo žene na obje dojke [Online]. Dostupno na: <https://www.vasezdravlje.com/bolesti-i-stanja/pravo-zene-na-obje-dojke> (22.8.2023.)
23. Logiudice JA, Klement KA, Hijjawi JB. Microsurgical Breast Reconstruction in the Obese: A Better Option Than Tissue Expander/Implant Reconstruction. *Plastic and Reconstructive Surgery*. 2019;144(3):539–546.
24. Dieterich M, Stachs A. Clinical Approaches to Breast Reconstruction: What Is the Appropriate Reconstructive Procedure for My Patient? *Breast Care*. 2017;12(6):368–373.
25. Nahabedian MY. Autologous Flap Breast Reconstruction: Surgical Algorithm and Patient Selection. *Journal of Surgical Oncology*. 2017;111(8):865–874.

26. Sood R, Easow JM, Konopka G, Panthaki ZJ. Latissimus Dorsi Flap in Breast Reconstruction: Recent Innovations in the Workhorse Flap. *Cancer Control*. 2018;25(1):1–7.
27. Zhu L, Mohan AT, Vijayasekaran A, Hou C, Sur YJ. Maximizing the Volume of Latissimus Dorsi Flap in Autologous Breast Reconstruction with Simultaneous Multisite Fat Grafting. *Aesthetic Surgery Journal*. 2016;36(2):169–178.
28. Silva AK, Song DH. Thoracodorsal artery perforator flap for breast reconstruction. *Operative Dictations in Plastic and Reconstructive Surgery*. 2016;4(6):167–169
29. Murphy BD, Kerrebijn I, Farhadi J. Indications and Controversies for Abdominally Based Complete Autologous Tissue Breast Reconstruction. *Clinics in Plastic Surgery*. 2018;45(1):83–91.
30. Fine NA, Buck DW. The Pedicled Transverse Rectus Abdominis Myocutaneous Flap: Indications, Techniques, and Outcomes. *Plastic and Reconstructive Surgery*. 2017;124(4):1047–1054.
31. Butler PD, Wu LC. Abdominal perforator vs . muscle sparing flaps for breast reconstruction. *Gland Surgery*. 2015;4(3):212–221.
32. Satake T, Muto M. Unilateral Breast Reconstruction Using Bilateral Inferior Gluteal Artery Perforator Flaps. *Plastic and Reconstructive Surgery – Global Open*. 2015;3(3):1–12.
33. Perrone A, Herrera H. Gracilis Myocutaneous Free Flap in Autologous Breast Reconstruction. *Plastic and Reconstructive Surgery*. 2018;124(5):1400–1409.
34. Alexander J, Gougoutas I. Nipple-Areola Complex Reconstruction. *Plastic and Reconstructive Surgery*. 2018;141(3):404–416.
35. Vukota Lj i sur. Sustavna psihološka i psihosocijalna podrška ženama oboljelima od raka dojke, Zagreb: JAHS, 2015.
36. Kalauz S. Zdravstvena njega kirurških bolesnika (nastavni tekstovi), Zagreb: Visoka zdravstvena škola, 2000.
37. Carpenito LJ. *Nursing Diagnosis: Application to Clinical Practice*. Philadelphia: Lippincott Williams & Wilkins, 2016.
38. Aygin D, Cengiz H. Life quality of patients who underwent breast reconstruction after prophylactic mastectomy: systematic review. *Breast Cancer*. 2018 May 2;25(5):497–505.

39. Potter S, Thomson HJ, Greenwood RJ, Hopwood P, Winters ZE. Health-related quality of life assessment after breast reconstruction. *British Journal of Surgery*. 2019; Jun;96(6):613–20.
40. Sestrinske dijagnoze, Hrvatska Komora Medicinskih Sestara, Zagreb, 2011.
41. Sestrinske dijagnoze 2, Hrvatska Komora Medicinskih Sestara, Zagreb 2013.
42. Sestrinske dijagnoze 3, Hrvatska Komora Medicinskih Sestara, Zagreb 2015.

13. OZNAKE I KRATICE

BRCA 1 – gen za rak dojke 1

BRCA 2 – gen za rak dojke 2

ADM – acelularni dermalni matriks

DCIS – duktalni karcinom in situ

DIEP – duboki inferiorni epigastrični perforator

ER – estrogenski receptor

FDA – engl. Food and drug administration

fTRAM – engl. free transversus rectus abdominis muscle

HER2 – receptor za humani epidermalni čimbenik rasta

IDC – invazivni duktalni karcinom

IGAP – engl. inferior gluteal artery perforator

ILC – invazivni lobularni karcinom

LCIS – lokalizirani lobularni karcinom

LD – široki mišić leđa, lat. latissimus dorsi

msfTRAM – engl. muscle-sparing free transversus rectus abdominis muscle

NAC – engl. nipple-areola complex

PMRT – engl. postmastectomy radiotherapy

PR – progesteronski receptor

pTRAM – engl. pedicled transversus rectus abdominis muscle

SGAP – engl. superior gluteal artery perforator

SIEA – engl. superficial inferior epigastric artery

SIEAP – engl. superficial inferior epigastric artery perforator

TDAP – engl. thoracodorsal artery perforator

TMG – engl. transverse myocutaneus gracilis

TNM – engl. tumor, node, metastasis

TRAM – engl. transversus rectus abdominis muscle

14. SAŽETAK

Rak dojke je maligna bolest koja se razvija u tkivima dojke. Ova bolest nastaje kada se ćelije dojke neprestano razmnožavaju i nekontrolirano rastu. Liječenje raka dojke varira ovisno o stadiju bolesti, vrsti raka, karakteristikama tumora i općem zdravstvenom stanju pacijentice. Rekonstrukcije dojke vlastitim tkivom nakon mastektomije predstavlja važan aspekt fizičkog i emocionalnog oporavka žena koje su pretrpjele ovu operaciju. Plan zdravstvene njege za ovaj postupak usredotočuje se na individualne potrebe pacijentica i osigurava najbolje rezultate. Prvi korak u planu uključuje detaljnu procjenu pacijentove zdravstvene povijesti i trenutnog zdravstvenog stanja. Nakon toga, pružatelji zdravstvene skrbi surađuju sa pacijenticama kako bi odabrali najprikladniju metodu rekonstrukcije, bilo da se radi o slobodnom režnju, DIEP režnju ili drugoj tehnici. Tijekom postupka tim za njegu osigurava kontrolu boli, prevencije infekcija i promatranje komplikacija. Nakon operacije, usredotočuju se na brigu o rani, psihološku podršku i rehabilitaciju, uključujući fizikalnu terapiju. Kontinuirano praćenje i podrška osiguravaju potpun oporavak i zadovoljstvo pacijentice nakon rekonstrukcije dojke vlastitim tkivom. Plan zdravstvene njege omogućava ženama da povrate svoje samopouzdanje i kvalitetu života nakon mastektomije.

Ključne riječi: dojka, mastektomija, rekonstrukcija dojke, zdravstvena njega.


15. SUMMARY

Breast cancer is a malignant disease that develops in breast tissue. This disease occurs when breast cells constantly multiply and grow uncontrollably. Breast cancer treatment varies depending on the stage of the disease, the type of cancer, the characteristics of the tumor and the general health of the patient. Breast reconstruction with own tissue after mastectomy is an important aspect of the physical and emotional recovery of women who have undergone this operation. The healthcare plan for this procedure focuses on the individual needs of the patient and ensures the best results. The first step in the plan involves a detailed assessment of the patient's medical history and current medical condition. After that, healthcare providers work with patients to choose the most appropriate method of reconstruction, whether it's a free flap, a DIEP flap, or another technique. During the procedure, the care team ensures pain control, infection prevention and observation of complications. After surgery, they focus on wound care, psychological support and rehabilitation, including physical therapy. Continuous monitoring and support ensure the complete recovery and satisfaction of the patient after breast reconstruction with her own tissue. A health care plan allows women to regain their confidence and quality of life after mastectomy.

Key words: breast, mastectomy, breast reconstruction, health care.

IZJAVA O AUTORSTVU ZAVRŠNOG RADA

Pod punom odgovornošću izjavljujem da sam ovaj rad izradio/la samostalno, poštujući načela akademske čestitosti, pravila struke te pravila i norme standardnog hrvatskog jezika. Rad je moje autorsko djelo i svi su preuzeti citati i parafraze u njemu primjereno označeni.

Mjesto i datum	Ime i prezime studenta/ice	Potpis studenta/ice
U Bjelovaru, <u>19.10.2023.</u>	ANA PERKOV	

U skladu s čl. 58, st. 5 Zakona o visokom obrazovanju i znanstvenoj djelatnosti, Veleučilište u Bjelovaru dužno je u roku od 30 dana od dana obrane završnog rada objaviti elektroničke inačice završnih radova studenata Veleučilišta u Bjelovaru u nacionalnom repozitoriju.

Suglasnost za pravo pristupa elektroničkoj inačici završnog rada u nacionalnom repozitoriju

ANA PERKOV

ime i prezime studenta/ice

Dajem suglasnost da tekst mojeg završnog rada u repozitorij Nacionalne i sveučilišne knjižnice u Zagrebu bude pohranjen s pravom pristupa (zaokružiti jedno od ponuđenog):

- a) Rad javno dostupan
- b) Rad javno dostupan nakon _____ (upisati datum)
- c) Rad dostupan svim korisnicima iz sustava znanosti i visokog obrazovanja RH
- d) Rad dostupan samo korisnicima matične ustanove (Veleučilište u Bjelovaru)
- e) Rad nije dostupan

Svojim potpisom potvrđujem istovjetnost tiskane i elektroničke inačice završnog rada.

U Bjelovaru, 19.10.2023.

Ana Perkov

potpis studenta/ice